İnovasyon

Kardiyoloji Özel Sayısı

Ekim 2015
www.siemens.com.tr/inovasyon

SIEMENS

Tüm vücut görüntülemede en detaylı yöntem: PET MR
Sayfa 8

Kissing balloon ile bifürkasyon stentlemesinde stent deformasyonu
Sayfa 12

“Son on yıldır radyoloji en gözde uzmanlık alanlarından biri olarak kabul edilebilir.”
Sayfa 14

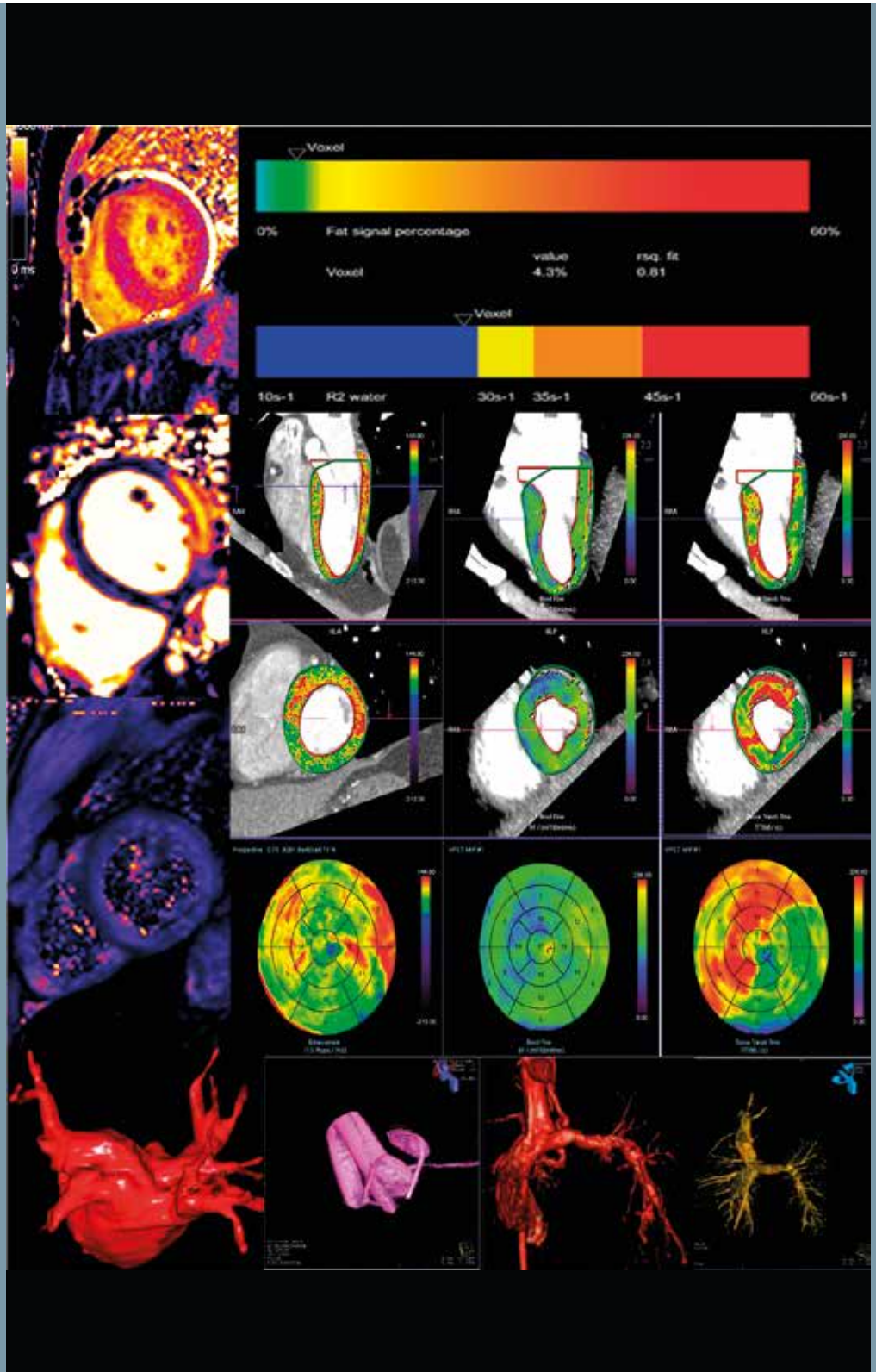

20

SIEMENS

A91AX-9389-A1-5A00

İlginizi çekti mi?
PURE® platformlu Artis hakkında daha fazla bilgi için QR kodunu okutun.

siemens.com/artis-with-pure

PURE® platformlu Artis

Kullanımı kolaylaştırılmış akıllı sistemler

Çoğu hekim prosedürlerin ve sistem etkileşimlerinin giderek karmaşıklaşmasından dolayı anjiyografideki modern girişimsel sistemlerden tam anlamıyla faydalanamıyor. PURE® platformu sayesinde Siemens'in akıllı anjiyografi teknolojilerinin kullanımı daha da kolaylaştırılıyor. Böylece Artis kullanıcıları süreç verimliliğini artırıyor, sistemden tam anlamıyla yararlanabiliyor, hastaların tedavisinde daha etkili sonuçlar alabiliyor. Anjiyografide kusursuz bir PURE deneyimi...

Answers for life.

Sevgili dostlarımız,

Radyoloji alanındaki makaleleri ve röportajlarıyla büyük bir bilgi birikiminin sembolü olan dergimiz *İnovasyon*'un 20. sayısını sizlerle paylaşmanın mutluluğunu yaşıyoruz. Bunun yanı sıra 36. Ulusal Radyoloji Kongresi TÜRKRAD2015'te sizlerle yeniden buluştuğumuz için bu mutluluğumuz daha da pekişiyor.

Özellikle kardiyak çekimlere odaklanan bu sayımızda, sizi inovatif ürünlerimizle buluşturuyoruz. Bu ürünlerden biri Cios Alpha. Vasküler cerrahide görüntülemenin önemi tartışılmaz. Ameliyathanelerde hem mobil hizmet veren hem de görüntü kalitesi yüksek olan çözümler, değerli hekimlerimizin operasyonlarını kolaylaştırıyor. Mobil bir çözüm olarak sunduğumuz Cios Alpha'nın flat dedektörü, vasküler cerrahlara biçim bozulmasız yapısal görüntüler sunuyor. Ayrıca bu ürünümüzdeki X-ray tüplerinde kullanılan aktif soğutma sistemi sayesinde, aşırı ısınma nedeniyle ameliyatın ortasında cihazın durması gibi sorunlar ortadan kalkıyor.

Anjiyografide de önemli gelişmeler yaşanıyor. Tüm yeni Siemens anjiyografi sistemlerinde bulunan Clearstent Live uygulaması, girişimler sırasında kalp hareketlerini kompanse ediyor. Dizi halinde birçok stentin yerleştirilmesi gerektiğinde de Clearstent Live ile bunları arka arkaya konumlandırmak çok daha kolay oluyor. *syngo* DynaCT çözümümüz ise tedaviden önce kompleks damar yapılarını görmek ve işlem sırasında hekime yol göstermek için kullanılan üç boyutlu bir anjiyografi tekniği olarak dikkat çekiyor.

Bu sayıda yer alan bir başka Siemens çözümü de Acuson SC2000 Prime premium kardiyovasküler ultrason sistemi. Bu sistemde kullandığımız transözofajeal ekokardiyografi (TEE) probu, kalp anatomisi ve kan akımının detaylı gerçek-zamanlı 3D renkli Doppler görüntülerini sunuyor. Ayrıca bu sistemde yer alan eSie Valves analiz yazılımımız da kalp kapakçıklarını birkaç saniyede ölçebiliyor.

Siemens'in IQ-SPECT kardiyak görüntüleme teknolojisi ise tarama süresini dörtte bire düşürüyor. Bu sayede hekimler, kaliteli görüntülere çok daha kısa sürede erişebiliyor. Üstelik bu sırada yüzde 75'e kadar daha az doz enjekte edilebiliyor.

Kardiyak görüntülemede kullanılan önemli cihazlardan biri de kardiyak MR. MR görüntüleme için sunduğumuz MyoMaps çözümümüz, kalp kası dokusunun karakteristiklerinin fiziksel ölçümlerini sunuyor. Uygulama, kalp kası dokusundaki her türlü değişikliği vurguluyor ve bu sayede tanı ve tedavi kararları çok daha kısa sürede verilebiliyor.

Kalbin bilgisayarlı tomografisi, geçtiğimiz on yılda çok büyük gelişim gösterdi ve koroner arterlerin hızlı tanısal değerlendirmesinde çok başarılı bir şekilde işlev gördü. En üst düzey Somatom Force sisteminde kullanılan çift kaynaklı (Dual Source) teknoloji, BT pazarındaki en hızlı görüntülemeyi sunuyor: Bir kardiyak veri seti saniyenin dörtte birinde elde edilebiliyor.

Kanserin erken evrede tanısı yolunda çok önemli bir adım olan PET MR'ı da özellikle vurgulamak isterim çünkü Türkiye'nin ilk PET MR cihazını kurmuş olmanın gururunu yaşıyoruz. Hem yüksek çözünürlüklü PET dedektörleri hem de 3 Tesla MR cihazı kullanarak çok küçük boyutta tümörleri tespit edebilen PET MR çözümü, radyolojide devrim yaratarak kanser ya da Alzheimer gibi ciddi hastalıkların tanı, evreleme ve tedavisine önemli katkılar sağlıyor. Gayrettepe Florence Nightingale Hastanesi Radyoloji Departmanı'ndan Prof. Dr. Cem Numan Balcı'nın bu cihazla ilgili görüşlerini de içeren röportajını dergimizin sayfalarında okuyabilirsiniz. Bu sayımızda ayrıca Hacettepe Üniversitesi Tıp Fakültesi Radyodiagnostik Ana Bilim Dalı Öğretim Üyesi ve Avrupa Radyoloji Derneği Yönetim Kurulu Üyesi Prof. Dr. Deniz Akata ile de bir röportaj yaparak değerli görüşlerinden yararlandık. Bu söyleşiyi de keyifle okuyacağınızı umuyoruz.

Her zaman olduğu gibi, *İnovasyon* dergisine gösterdiğiniz ilgiye teşekkür ediyor, sizin yorumlarınızla dergimizin daha da güçleneceğini hatırlatmak istiyoruz. Yorum ve değerlendirmelerinizi nesrin.kalay@siemens.com adresine iletmeniz dileğiyle...

Saygılarımızla,

Şevket On
Siemens Sağlık Türkiye

4
Kardiyovasküler hastalıklarda daha etkili tanı ve tedavi

4 Kardiyovasküler hastalıklarda daha etkili tanı ve tedavi
7 Analiz ve karar arasındaki kritik denge için ACUSON SC2000™
8 Tüm vücut görüntülemede en detaylı yöntem: PET MR
12 Kissing balloon ile bifürkasyon stentlemesinde stent deformasyonu - CLEARstent ile desteklenen in vivo demonstrasyon
15 "Son on yıldır radyoloji en gözde uzmanlık alanlarından biri olarak kabul edilebilir."
18 Miyokardiyal ve karaciğer T2* görüntüleme ve analizinde artan verimlilik
23 Miyokardiyal T1 haritalama tekniklerinin karşılaştırması
30 Stres miyokardiyal BT perfüzyon görüntülemede liderlik etmek
34 Cios Alpha: Gelişmiş endovasküler cerrahide flat dedektör mobil C-kollu görüntüleme - CLEARstent ile desteklenen in vivo demonstrasyon
39 Kardiyak T1 ve ekstraselüler hacim (ECV) haritalamasının klinik faydası - kısa bir inceleme
42 T1 ve ECV haritalamasının klinik faydaları
48 Avusturya'dan bir ilk - Tetiklenmemiş syngo DynaCT Cardiac aracılığıyla koroner sinüsün 3D görselleştirmesine dayalı CRT cihaz implantasyon

8
Tüm vücut görüntülemede en detaylı yöntem: PET MR

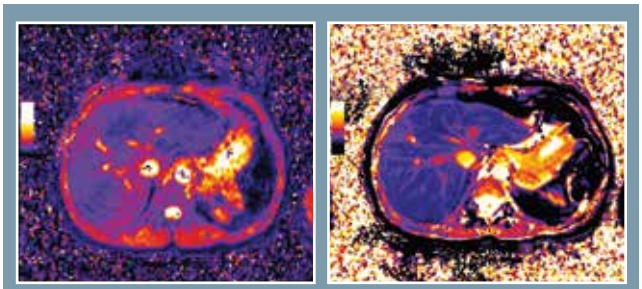

18
Miyokardiyal ve karaciğer T2* görüntüleme ve analizinde artan verimlilik

15
Hacettepe Üniversitesi Tıp Fakültesi Radyodiagnostik Ana Bilim Dalı Öğretim Üyesi Prof. Dr. Deniz Akata:
"Son on yıldır radyoloji en gözde uzmanlık alanlarından biri olarak kabul edilebilir."

34
Cios Alpha: Gelişmiş endovasküler cerrahide flat dedektör mobil C-kollu görüntüleme - CLEARstent ile desteklenen in vivo demonstrasyon

İnovasyon
Dergi Yönetim Yeri: Yakacık Yolu No: 111 34870 Kartal-İstanbul **Telefon**: 444 0 633 **Faks**: 0216 459 20 31 **e-posta:** saglikinfo.tr@siemens.com
Yönetim: Siemens Sanayi ve Ticaret A.Ş. Adına Sahibi Celal Savaş
Genel Yayın Direktörü (Sorumlu): Şevket On **Yayın Editörü:** Doç. Dr. Mehmet Ertürk **Yayın Türü:** Yerel-süreli-iki ayda bir
İçerik ve Tasarım Uygulama: Konak Medya Yıldız Posta Cad. Akın Sitesi 3. Blok No: 10 Kat: 5 Daire: 54 34349 Gayrettepe-Beşiktaş / İstanbul
e-Posta: bilgi@konakmedya.com **Telefon**: 0212 216 97 00 **Faks:** 0212 216 97 01 **Web:** www.konakmedya.com
Baskı ve Cilt: Özgün Ofset Aytekin Sok. Yeşilce Mah. No: 21 34418 4. Levent / İstanbul **Telefon:** (0212) 280 00 09 **Faks:** (0212) 264 74 33

Değerli meslektaşlarım,

İnovasyon'un bu yeni sayısında sizlerle birlikte olmaktan her zamanki gibi çok mutluyum. Bu sayımız, 36. Türk Radyoloji Kongresi'nde (TÜRKRAD) sizlerle buluşuyor. Bu vesile ile hepimiz için çok verimli bir kongre dilediğimi de belirtmek isterim.

Benim de bir parçası olduğum Türk Radyoloji Derneği Yönetim Kurulu, 36. Kongremizin de en az bundan öncekiler kadar başarılı olması için çok efor sarf etti. Özellikle başkanımız Prof. Dr. Abdülhakim Coşkun, her zaman takdir ettiğim enerjisi ile organizasyonun tüm detaylarıyla ilgilendi. Bu sene de geçen sene olduğu gibi yabancı ülkelerden katılımı üst seviyelere çıkarmak için bir dizi aksiyon alındı ve Türk İşbirliği ve Koordinasyon Ajansı'nın desteği de sağlandı. Oturumların İngilizce ve Rusça simultane tercümelerinin yapılacak olması, Türk Radyoloji Derneği Yönetim Kurulu'nun TÜRKRAD'ı uluslararası bir marka haline getirme konusundaki kararlılığını göstermektedir kanısındayım.

36. TÜRKRAD'dan bahsederken bir meslektaşımızın ismini de özellikle anmak isterim. Kongrenin Bilimsel Kurul Başkanı Prof. Dr. Mecit Kantarcı, kendisini yakından tanıyanların çok iyi bildikleri çalışkanlığı ile bilimsel program üzerinde yoğun bir şekilde çalıştı. Kongre katılımcılarının programın bilimsel çeşitliliği ve derinliğinden son derece memnun kalacaklarına eminim. Bir radyoloji uzmanı olarak Dr. Kantarcı'nın nezdinde kongre bilimsel kurulunun tüm üyelerine teşekkür etmek isterim.

Bu sayıda çok sevdiğim bir dostum olan Prof. Dr. Cem Balcı'yı ağırladık. Prof. Dr. Balcı Türkiye, Almanya ve Amerika'da tamamlayıp şekillendirdiği bilimsel kariyeri ile ülkemiz radyolojisinin en önemli isimlerinden biri. Kendisiyle, çalıştığı kuruma kazandırdığı PET MR cihazı ile ilgili konuştuk. *İnovasyon*'un bundan önceki sayılarında da hibrit görüntülemenin öneminin altını çizmiştik. PET MR, PET CT'den de farklı bir modalite. Bu modalitenin verimli kullanılabilmesi için radyoloji ve nükleer tıp uzmanlarının birlikte çalışmaları gerektiğine inanıyoruz. Bu konu ile ilgili olarak TÜRKRAD'da alanımızın duayenlerinden Prof. Dr. İlhan Erden'in yapacağı konuşmayı da kaçırmamanızı öneririz.

İnovasyon'un bir diğer konuğu ise, bilimsel birikimi ve güçlü kişiliğiyle birlikte çalıştığı herkesin takdirini kazanan hocalarımızdan Prof. Dr. Deniz Akata. Avrupa'da da ülkemizi çok başarılı bir şekilde temsil eden Prof. Dr. Akata ile yaptığımız röportajı da ilgiyle okuyacağınızı tahmin ediyorum.

Radyolojinin "tıbbın gören gözü" olduğunu bir daha hatırlatarak sizi dergimizin yeni sayısıyla baş başa bırakıyorum.

Dr. Şükrü Mehmet Ertürk
Yayın Editörü

Kardiyovasküler hastalıklarda daha etkili tanı ve tedavi

Kalp krizi, inme ve koroner kalp hastalığı gibi kardiyovasküler hastalıklar uzun yıllardır dünyanın her yerinde en yaygın ölüm nedenlerinden birini oluşturuyor. Medikal görüntülemedeki gelişmeler, daha erken evrelerde bile doğru tanılara ulaşmaya yardımcı olarak ve etkili girişimsel tedaviyi mümkün kılarak bu hastalıklara karşı mücadelede önemli bir rol oynuyor.

Siemens Sağlık, 29 Ağustos-2 Eylül tarihleri arasında Londra'da düzenlenen Avrupa Kardiyoloji Derneği (ESC / European Society of Cardiology) Kongresi'nde anjiyografi, ultrason, manyetik rezonans tomografisi ve bilgisayarlı tomografi alanlarında, "Daha çok kardiyoloji, daha az kalp ağrısı" temasıyla yenilikçi IT çözümleri ve medikal görüntüleme sistemlerini tanıttı. Bu sistemler doktorlara, kardiyovasküler hastalıklara daha erken bir evrede tanı koyma, hastaya en uygun tedavileri yapılandırma ve girişimleri güvenli bir şekilde gerçekleştirme konusunda yardımcı oluyor.

Hasta bakımında daha olumlu sonuçlar

Hastaneler üzerinde gittikçe büyüyen finansal baskı, kardiyologların iş süreçlerini basitleştirmelerini gerektiriyor. Bu nedenle Siemens, sadece kardiyovasküler hastalıkların tanısı için değil, aynı zamanda da sağlık çalışanları üzerindeki idari yükü azaltmak ve sonuç odaklı yönetim kararlarında mümkün olan en iyi desteği sunmak için, başarısı kanıtlanmış Syngo Dynamics kardiyovasküler bilgi sistemini (CVIS / cardiovascular information system) daha da sadeleştirdi. Yapılan iyileştirmelerde odak noktaları, okuma ve raporlama özellikleri ve elektronik sağlık kaydı (EHR / electronic health record) sistemi gibi başka sistemlerle birlikte çalışabilirlik ve bunlara entegrasyon oldu. Farklı sistemler arasındaki veri alışverişi, verimliliğin artırılmasını ve bakım hizmetlerinden daha iyi sonuçlar alınmasını sağlıyor. Sistemlerin birlikte çalışabilmesi sayesinde, bir hastane içerisindeki çeşitli bölümler ve bir kurum içerisindeki birden çok hastane, ilgili kardiyovasküler bilgilere tek noktadan erişebiliyor. Örneğin, ejeksiyon fraksiyonu kalp yetmezliği ölçümleri gibi spesifik ekokardiyografi verileri artık daha kolay yapılabiliyor ve tedavi ve medikasyon planlamasına daha erken evrelerde dahil edilebiliyor.

Muayene veya girişimler sırasında, çoklu-modalite klinik görüntüler ve ölçüm verileri doğrudan Syngo Dynamics'e transfer edilebiliyor ve bu da manuel veri girişine kıyasla hata riskini azaltıyor. Sıra dışı sonuçlar da artık, potansiyel patolojilere dikkat çekmek için otomatik olarak vurgulanıyor. Sonuçlar veya raporlar hazırlanırken, sistem olası eksik veya hatalı girişlere dikkat çekmek üzere, verilerin makul olup olmadığını1 otomatik olarak değerlendiriyor. Bu da hastane içerisinde hasta akışının doğru dokümantasyonunu hızlandırıyor ve zaman tasarrufu sağlayıp masrafları azaltıyor.

Gerçek-zamanlı 3D ekokardiyografiyle kişiselleştirilmiş tedavi

Doktorların cerrahi ve minimal ölçüde invazif kardiyak prosedürleri optimal bir şekilde planlayıp gerçekleştirebilmeleri için, hastanın kalbi hakkında edindikleri bilgilerin mümkün olduğunca doğru olması gerekiyor. Acuson SC2000 Prime premium kardiyovasküler ultrason sistemiyle Siemens, en yeni iki teknolojiyi birleştiriyor: Hastanın özofagusuna indirilen transözofajeal ekokardiyografi (TEE) probu, kalp anatomisi ve kan akımının detaylı gerçek zamanlı 3D renkli Doppler görüntülerini sunuyor ve eSie Valves analiz yazılımı da her bir kalp kapakçığını sadece birkaç saniye içerisinde, yani pazarda mevcut olan diğer tüm yazılımlardan daha hızlı bir şekilde, otomatik olarak ölçüyor.

Kalbin gerçek-zamanlı görüntülenmesi, hastaların muayene ve tedavisini kolaylaştırıyor. 3D TEE kullanan mevcut görüntüleme yöntemleri stitching gerektiriyor ve bu da çoklu kalp atımlarının bilgisayarda birleştirilmesi ve özellikle ritim bozukluğu olan hastalarda, kardiyak fonksiyonunun ve kan akımının birbirini takip eden

kardiyak siklüslerinden hesaplanması anlamına geliyor.

Siemens'in Haziran'dan beri Avrupa pazarında kullanılan bu teknolojisi, klinik uygulamalardaki başarısını kanıtladı. Fransa'nın Bordeaux şehrindeki Hôpital Cardiologique CHU Kardiyoloji Profesörü Stéphane Lafitte şunları ifade ediyor: "Siemens'in sunduğu gerçek-zamanlı 3D TEE ile tam anatomi ve kan akımını yüksek volüm oranlarında görebilmek gerçekten bir fark yaratıyor. Bu, kapakçık prosedürlerini daha doğru ve daha güvenli bir şekilde yapmanızı ve böylece hasta güvenliğinin ve sonuçların iyileştirilmesini mümkün kılıyor. Bu, teknoloji alanında gerçekten büyük bir adım."

Mükemmel stent konumlandırma

Birçok hasta, yaş veya sağlık sorunları nedeniyle açık kalp ameliyatı olamıyor. Bu nedenle minimal invazif tedaviler değerli bir tedavi alternatifi ve klinik rutinin bir parçası haline gelmiş bulunuyor. Bunun bir örneği de, normal koroner kan akımını tekrar sağlamak için balon anjiyoplastisinin kullanılmasını içeren, önemli koroner stenozlarda kullanılan perkütan koroner girişim (PCI / percutaneous coronary intervention). Revaskülarize olmuş segmentleri kalıcı olarak açık tutmak için, kardiyologların, atan kalbin hareketine rağmen PCI sırasında koroner stentleri veya platformları (biorezorbabl koroner stentler) mutlak bir doğrulukla konumlandırmaları gerekiyor. Artık tüm yeni Siemens anjiyografi sistemlerinde bulunan Clearstent Live uygulaması, girişimler sırasında kalp hareketlerini kompanse ediyor ve balon kateterinin çevresindeki bölgeyi stabilize ediyor. Bu, kardiyoloğun stenti net bir şekilde görebilmesini ve bifurkasyonlar gibi son derece zorlu konumlarda bile mükemmel bir şekilde konumlandırmasını sağlıyor.

Daha uzun lezyonların tedavisinde, bazen boşlukların restenoza ve hatta kalp krizine neden olabilmesi nedeniyle, kardiyologların son milimetreye kadar doğru bir şekilde, dizi halinde birçok stent yerleştirmeleri gerekiyor. Gittikçe daha ince stentlerin veya X-ray geçirgen skafoldların kullanımı ise görünürlüğü zorlaştırıyor. Örneğin, skafoldların üzerindeki ince platin işaretlerin anjiyografi sistemlerinde zar zor görülebilmesi söz konusu olabiliyor. Ama Clearstent Live ile hareketin kompanse edilmesi sayesinde, bunları arka arkaya konumlandırmak çok daha kolay oluyor. İsviçre'deki Basel Üniversitesi Hastanesi'nin Uluslararası Kardiyoloji Başkanı Profesör Dr. Christoph Kaiser şunları ifade ediyor: "Clearstent Live'ın yardımıyla, stenti her zaman mükemmel derecede detaylı bir şekilde görebiliyorum. Bu da hayatımı çok kolaylaştırıyor."

Yeni SPECT ile 4 dakikada kardiyak görüntüleme

Siemens'in en yeni SPECT sistemi Symbia Evo, verimliliği önemli ölçüde artırmak için tasarlandı. Sistem, örneğin rutin manuel görevleri otomatik hale getirerek, geleneksel SPECT sistemlerine kıyasla tedavi edilen hasta sayısını iki katına çıkarma potansiyeli sunuyor. Yeni sistemi kullanan nükleer kardiyologlar, IQ-SPECT kardiyak görüntüleme teknolojisiyle tarama süresinin dörtte bire indirilmesiyle verimliliği artırabiliyor. Rutin SPECT kardiyak görüntülemesi tipik olarak 16 dakika sürüyor ve daha düşük görüntü kalitesiyle sonuçlanabilecek şekilde

hasta hareketi riski söz konusu oluyorken, SymbiaEvo ve IQ-SPECT'in bir yerinde yükseltilebilir donanım ve yazılım kombinasyonu, standart bir dozla görüntüleme süresini 4 dakikaya indiriyor veya standart sürede görüntüleme için %75'e kadar daha az doz enjekte edilmesi yeterli olabiliyor.

MRG ile daha kolay doku farklılaştırması

Kalbin manyetik rezonans görüntülemesi veya kısaca "kardiyak MRG", kalbin miyokard perfüzyonu, morfolojisi ve fonksiyonu hakkında detaylı bilgiyi hiçbir radyasyona maruz kalmadan sunuyor. Görsel bir tanıya ek olarak, Siemens'in MRG uygulaması olan MyoMaps, kardiyologlara kalp kası dokusunun karakteristiklerinin fiziksel ölçümlerini sunuyor. Uygulama, kalp kası dokusundaki en küçük değişiklikleri bile kantifiye ediyor ve onları bir görüntü üzerinde renkli olarak görüntülüyor. Bu çözüm özellikle, tüm kalp boyunca dağılmış olan minimal doku lezyonlarının söz konusu olduğu kalp hastalıklarında, örneğin skar dokusu ve ödemler söz konusu olduğunda, fayda sağlıyor. Doktorlar artık eskiden mümkün olduğundan çok daha kısa bir süre önce geçerli tanı ve tedavi kararları verebiliyorlar ve eğer gerekirse tedavi yöntemini daha hızlı bir şekilde adapte edebiliyorlar.

Birçok müşteri artık MyoMaps kullanarak doku kantifikasyonu gerçekleştiriyor. Eskiden uygulama Siemens'in iki

Premium MRG sisteminde (Magnetom Skyra 3-Tesla tarayıcı ve Magnetom Aera 1.5-Tesla tarayıcı) opsiyonel özellik olarak sunulurken, artık RSNA 2014'te tanıtılmış olan Magnetom Amira 1.5-Tesla tarayıcısında da bulunuyor. MyoMaps ayrıca *syngo* MR E11 yazılım platformundaki tarayıcı yükseltmeleri (upgrade) aracılığıyla da edinilebiliyor.

Saniyenin dörtte birinde kardiyak BT

Kalbin bilgisayarlı tomografisi, geçtiğimiz on yılda çok büyük gelişim gösterdi ve koroner arterlerin hızlı tanısal değerlendirmesinde çok başarılı bir şekilde işlev gördü. En üst düzey Somatom Force sisteminde kullanılan çift kaynaklı (Dual Source) teknoloji, BT pazarındaki en hızlı görüntülemeyi sunuyor: Bir kardiyak veri seti saniyenin dörtte birinde elde edilebiliyor. Bu, hareket artefaktlarını önlemek için kalp atım hızlarını yavaşlatmak üzere hastaların beta blokerlere daha az ihtiyaç duyması anlamına geliyor. Ayrıca saniyede 737 milimetrelik masa tarama hızı ve 55 milisaniyelik yüksek temporal çözünürlük sayesinde hastaların nefeslerini tutmaları da gerekli olmuyor. Buna ek olarak, mevcut üst düzey BT sistemlerine kıyasla önemli ölçüde daha düşük bir X-ray dozu yeterli oluyor. Özellikle BT anjiyografisinde artık Somatom Force'un optimize edilmiş Care kV teknolojisiyle, tüp voltajı 70-150 kV arasında esnek bir şekilde ayarlanabiliyor ve düşük voltajlı değerlerle daha fazla hasta taranabiliyor. 70 veya 80 kV'de obez hastaların muayenesinde, geleneksel 120 kV protokollerine göre yüzde 68 oranında doz azaltımı elde edilebiliyor. Sistemin yüksek tarama hızının daha düşük radyasyon dozuyla birleşmesi, örneğin BT taramasının koroner kalp hastalığının erken teşhisinde kullanılması gibi yeni imkanlar yaratıyor.

Sözü edilen ürünler/özellikler her ülkede ticari olarak satılmamaktadır. Yasal nedenlerle gelecekte satışta olmaları da garanti edilemez. Daha fazla bilgiyi yerel Siemens birimlerinden edinebilirsiniz.

Bu özellik şu anda sadece Amerika Birleşik Devletlerinde mevcuttur.

Analiz ve karar arasındaki kritik denge için ACUSON SC2000™

Genel kardiyoloji, girişimsel kardiyoloji, kardiyak anesteziyolojisi ve kardiyak cerrahi için gelişmiş görüntüleme teknolojileriyle çözümünüzü seçin.

Anatomik kesinlik

Doğru klinik tanı, hastanızın kalbinin güvenilir, kapsamlı bir görüntüsünü gerektiriyor. Bu nedenle ACUSON SC2000 sistemi volüm renkli Doppler ile 90°x90°'a varan gerçek zamanlı görüntüleme sunuyor. Bu gelişmiş kardiyak ultrason teknolojisi, ritim bozukluğuna sahip hastalarda bile güvenle gerçekleştirebileceğiniz müdahaleler için formu, akışı ve fonksiyonu eşzamanlı olarak görselleştirebilmenizi sağlıyor.

Gerçek-zamanlı 3D/4D B-modu ve volüm renkli Doppler, otomatik odaklama ve yeni Gerçek Hacim TEE probumuz sayesinde kalple ilgili her şeyi öğrenin.

Hızlandırılmış analiz

ACUSON SC2000 sistemi, hızlı ve bilgiye dayalı kavrayışı temel alan kararlar sağlamak için tasarlandı. Hızlı, otomatik ve kapsamlı veriler sunmak için otomatik, bilgiye dayalı uygulamalara sahip. Mitral ve aortik modelleme dahil olmak üzere tek tuşla uygulama özellikleriyle, ihtiyacınız olan bilgiye dayalı kantifikasyonu, ihtiyacınız olduğu şekilde sağlıyor.

Gelişmiş kapakçık modellemesi ve otomatik kardiyoloji uygulamalarından oluşan tam paketimizle tabloyu daha hızlı bir şekilde görün.

Uygulamaya yönelik tasarım

Kullanımı kolay ara yüzüyle ACUSON SC2000 sistemi, verimliliği artırmanıza ve iş akışını kesintiye uğratmadan klinik kararlar verilmesini hızlandırmanıza yardımcı oluyor. Bu çok-yönlü sistem, rutin kardiyak ultrasonda ve eko-kılavuzluğundaki müdahalelerde yüksek hızlı ve yüksek kaliteli görüntüleme aracılığıyla kapsamlı ve yeniden üretilebilir analizi hızlandırmaya yardımcı oluyor.

2D ve 3D TTE, TEE ve ICE için özelleştirilebilir çözümlerle yatırımınızdan en iyi şekilde faydalanın.

Gerçek Zamanlı, Otomatik Volüm Renkli Doppler Kuantifikasyonu, Kronik Mitral Yetersizliği Daha Kesin Şekilde Ölçüyor

İspanya'nın Madrid şehrindeki Üniversite Kliniği Kardiyovasküler Enstitüsü Direktörü Dr. Jose L. Zamorano, ACUSON SC2000™ ultrason sistemini kullanarak mitral yetersizliğin değerlendirilmesi için otomatik 3D görüntüleme ve ölçüm araçlarını anlatırken şunları ifade ediyor: "Avrupa ve Kuzey Amerika'da en az altı milyon bireyin belirli bir seviyede mitral yetersizliğe sahip olduğu tahmin ediliyor*. Bu, bölgelerdeki ekokardiyoloji laboratuvarları için önemli bir iş yükü anlamına geliyor."

Mitral yetersizliği kantifiye etmek için kullanılan sofistike ve geniş çaplı bir yöntem de jet akımın proksimal izovelosite yüzey alanının (PISA / proximal isovelocity surface area) ölçümü. Bu, 2D eko veri setlerine dayalı olarak jetin çapraz kesitini ölçüyor ama akımın simetrisi hakkında da belirli varsayımlarda bulunuyor.

Ancak PISA genellikle simetrik veya küresel değil. 3D teknikleriyle, kardiyologlar artık akıma gerçek şeklinde, üç boyutun tamamında bakabiliyor. Dr. Zamorano, volüm renkli Doppler verilerinde doğru PISA'yı ölçmek için PISA™ kantifikasyon aracını kullanıyor.

Yarı otomatik ölçümler, iş akışını iyileştiriyor ve kullanıcı değişkenliğini azaltmaya yardımcı oluyor. Siemens'in özgün eSie PISA yazılımı, PISA'nın statüsünü ve etkin regurjitasyon orifis alanını (EROA / effective regurgitant orifice area) hesaplıyor ve basit iş akışı da sadece birkaç saniye içerisinde ölçümleri sunuyor.

Tüm vücut görüntülemede en detaylı yöntem: PET MR

Hem yüksek çözünürlüklü PET dedektörleri hem de 3 Tesla MR cihazı kullanarak çok küçük boyutta tümörleri tespit edebilen PET MR çözümü, radyolojide devrim yaratarak kanser ya da Alzheimer gibi ciddi hastalıkların tanı, evreleme ve tedavisine önemli katkılar sağlıyor. Siemens teknolojisinin kullanıldığı PET MR cihazı, geçtiğimiz aylarda Türkiye'de ilk kez Gayrettepe Florence Nightingale Hastanesi'nde kuruldu. Hastanenin Radyoloji Departmanı'nda görev yapan Prof. Dr. Cem Numan Balcı, PET MR'ın detaylarını anlattı.

PET MR nedir?

PET MR, 3 Tesla MR cihazı içerisine konumlandırılmış PET dedektörleri ile eş zamanlı veya ardışık Tüm Vücut MR ve PET görüntülerinin de elde edilebildiği bir inceleme yöntemidir. Bu incelemeyi, 3 Tesla gibi yüksek MR manyetik alanı içerisinde PET dedektörlerinin aynı anda çalışması ve bu işlem sırasında alınan görüntülerin birbirini etkilemeden bir bütün halinde ortaya çıkması olarak tanımlayabiliriz. Dolayısıyla da yüksek teknoloji gerektiren bir sistemdir. PET MR'ı çoğunlukla onkolojik görüntülemede kullanıyoruz ama

bunun yanı sıra kardiyoloji ve nörolojide de kullanım endikasyonları bulunuyor.

PET MR hangi noktalarda, hangi amaçlarla kullanılıyor?
PET MR sistemini tanıda, evrelemede ya da tedaviye yanıtın değerlendirmesinde kullanmak mümkün. PET dedektörleri ve 3 Tesla MR cihazı kullanıldığı için çok küçük boyutta tümörler bile tespit edilebiliyor. Hasta, PET MR'da PET BT'ye kıyasla yüzde 70-80 oranında daha az radyasyona maruz kalıyor, sadece intravenöz yoldan verilen PET ajanlarından düşük radyoaktivite alıyor. Bu açıdan da PET MR önemli bir avantaj sağlıyor.

Hastaya tümör tanısı koyulduktan sonra doğru tedavi ve sağkalımın öngörülebilmesi için lokal ve tüm beden evreleme yapmak gerekiyor. 3 Tesla MR inceleme ile çözünürlük arttığından rektum kanseri, jinekolojik tümörler, baş boyun tümörleri ve hepatobilier neoplazilerin lokal evrelemesi detaylı bir şekilde yapılabiliyor. Hangi lenf nodunun tümör depozitleri içerdiğinin tespiti ya da uzak metastazların belirlenmesi için ise PET inceleme gerekiyor.

Öte yandan, PET incelemede merkezi sinir sistemi, karaciğer, kemik iliği gibi lokalizasyonlarda ve müsinöz neoplazi, RCC gibi tümör türlerinde FDG tutulumu olamayabileceğinden, hastanın beyin, üst batın ve spinal patolojiler için ayrıca MR ile görüntülenmesi gerekiyor. Doğru TNM evreleme için de hasta hem MR hem PET görüntülemeye bazen birden fazla olmak üzere girmek zorunda kalıyor.

Oysa PET MR ile lokal evreleme en detaylı şekilde yapılıyor, lenf nodu ve uzak metastazlar da her iki incelemenin güçlü olduğu bölgelerde birbirini tamamlar tarzda bir bütün halinde aynı anda görüntüleniyor. Böylece hasta için ilave bir incelemeye gereksinim duyulmuyor.

Bir başka önemli kullanım da tedavide görülüyor. Kanser tedavilerinde paradigma değişiklikleri oluyor, yeni hedefli tedavilere her geçen gün yenileri ekleniyor. Sitotoksik ajanlar dışında, hücre içi sinyal yollarına hedefli akıllı moleküller kullanılıyor. Tümör dokusunun genetik mutasyonuna göre seçilen hedefli tedaviler sırasında kanser başlangıçtaki genetik değişkenlikten farklı, yeni mutasyonlara da uğrayabiliyor. Dolayısıyla tedaviye yanıtın hızla değiştirilebilmesi önem kazanıyor. Fonksiyonel MR inceleme ile tümör perfüzyonu (Antianjiojenik Tedavi Yanıtı), tümör hücre yoğunluğu ve metabolizması (Difüzyon MR, MR Spektroskopi); PET ile de tümör metabolik yanıtı ve tümör hücre canlılığı en erken dönemde değerlendirilebiliyor. Bunları bir araya getiren PET MR da hastaların tedavi planında doğru ve hızlı odaklanma sağlıyor.

PET MR nasıl uygulanıyor?
Hastaların PET MR işleminden en az 24 saat öncesinden vücudu yoracak ve zorlayacak bütün egzersiz ve ağır işlerden kesinlikle kaçınması gerekiyor. Ayrıca çekime 6 saat açlıkla gidilmeli çünkü tetkiklere gelirken kan şekerinin normal seviyelerde seyretmesi oldukça önemli bir faktör. Görüntüleme öncesinde ilk olarak açlık kan şekeri değerlendiriliyor, ardından da radyofarmasötik (çoğunlukla şeker benzeri molekül olan 18F-FDG) enjeksiyonu için damar yolu açılıyor ve radyofarmasötik madde kol damarından veriliyor. Radyofarmasötik enjeksiyonundan sonra, maddenin vücuda dağılması için 30-60 dakika kadar beklemek gerekiyor. Bazı hastalarda bu bekleme süresinde "hedef organlara yönelik" MR çekimleri yapılabiliyor. Sonra hasta 40-45 dakika sürecek tüm vücut MR incelemeye giriyor ve aynı anda PET görüntüleri de elde ediliyor.

PET MR'ın Avantajları

- PET ve Tüm Vücut MR görüntüleri aynı anda elde edilerek 40-45 dakikalık sürede en detaylı tüm vücut görüntülemesi gerçekleştiriliyor.
- Hasta sadece kolundan verilen radyoaktif maddeden radyasyon alıyor. Ayrıca radyasyon verilmiyor.
- Hasta, Tüm Vücut Difüzyon MR inceleme ile PET görüntülemeye ek olarak tümör tespitinde duyarlılığı yüksek taramadan geçiyor. Böylece, tümör tanısı yanında tedaviye yanıt da değerlendiriliyor.
- Perfüzyon MR tümörlerin kanlanma oranı ölçülüyor.
- Hastanın tümörünün organ sınırını aşıp aşmadığı ve tüm vücutta başka bir yere sıçrama olup olmadığı tek seansta tespit ediliyor.
- Tümör görüntülemede kanserin türüne hedefli maddelerin kullanımı ile tümöre göre tanı koyabilir.
- Özellikle çocukluk çağı tümörlerinin görüntülenmesinde tercih ediliyor.
- Kadınlarda meme PET görüntülemesi ve MR görüntüleme aynı anda yapılarak tümör tanısı daha doğru bir şekilde yapılabiliyor.

Cihaz sadece kanser hastalarında mı kullanılıyor?
Ağırlıklı olarak kanser hastalıklarının tanısında kullanılıyor. Ama hastaya verilen radyoaktif materyallerle Alzheimer'e yol açan plakların görüntülenmesinde de faydalı oluyor. Ayrıca kalp hastalıklarında kalp canlılığını tespit etmeyi sağlıyor.

Gayrettepe Florence Nightingale, Siemens PET MR'ı ilk kullanan hastane oldu. Bunun hastaneniz açısından önemini kısaca anlatır mısınız?
Gayrettepe Florence Nightingale Hastanesi ülkemizdeki ve bölgemizdeki ilk entegre PET MR cihazını hastalarının hizmetine sundu. Hastanemizde kurulu PET MR cihazı 3 Tesla yüksek manyetik güce sahip bulunuyor. PET dedektörleri de HD yüksek çözünürlük özelliği sunuyor. Yani hasta MR cihazı içerisindeyken bir yandan "Tüm Vücut MR"ı kısa zamanda çekiliyor, diğer yandan da PET görüntülemesi yapılıyor. Bu yeni sistem hem hasta sağlığı hem de hastanemizin hizmet kalitesi açısından büyük önem taşıyor.

Hastanenizde kullandığınız Siemens ürün ve çözümleri size ne tür faydalar sağlıyor?
Burası bir onkoloji hastanesi. 1,5 Tesla Siemens cihazımızı onkolojik görüntüleme yönünde yükselttik. Mevcut magneti aynı şekilde tutarak gradient sistemini artırdık ve kanal sayısını çoğalttık. Böylece hasta içeri girdiğinde tüm vücudunu kesintisiz görüntüleyebiliyoruz. Bunun dışında iki program değişikliği daha yaptık. Tümör fonksiyonel MR incelemesi yapabiliyoruz. Tümör dokuları vaskülarizasyonunu ölçerek hipervasküler tümör olup olmadığını tespit ediyoruz. Tedavi sonucunda da vaskülarite azaldığı için hastanın tedaviye olumlu cevap verip vermediğini görebiliyoruz. Bunu özellikle erkeklerde prostat, kadınlarda meme kanseri için kullanıyoruz. Buna ek olarak Siemens 3 Tesla platformlarında da bu işlemleri daha detaylı yapma olanağı sağlıyor. Ayrıca tünel daha geniş, hasta konforu açısından bu önemli.

Bütün bunların ötesinde, tek gerçek entegre PET MR'ı bulduğu için Siemens'in radyolojiye büyük hizmet verdiğini düşünüyorum.

Prof. Dr. Cem Balcı kimdir?

1965 yılında İstanbul'da doğdu. 1984 yılında Alman Lisesi'ni bitirdikten sonra İstanbul Üniversitesi Tıp Fakültesi'ne girdi. 1990'da buradan mezun oldu ve Almanya'ya giderek iki yıl süreyle farmakoloji doktorası yaptı. 1993-1997 arasında Münih Üniversitesi Tıp Fakültesi'nde radyoloji alanında ihtisasını aldı. Türkiye'ye dönünce özel sektörde 1 yıl çalıştı ve ardından ABD'ye giderek North Carolina Üniversitesi'nde batın radyolojisi konusunda üst ihtisas yaptı. Bu eğitimini de tamamlayıp Türkiye'ye döndü. Florence Nightingale Hastanesi'nde bir süre çalıştıktan sonra doçentliğini alarak Kocaeli Üniversitesi'ne gitti. 1,5 yıl burada çalıştı ve ardından yine ABD'ye döndü. St. Louis Üniversitesi'nde 5 yıl profesörlük yaptı. Halen İstanbul Bilim Üniversitesi'nde Radyoloji Ana Bilim Dalı Başkanı olarak görev yapıyor. Ayrıca hem üniversite hastanesinde hem de Florence Nightingale Grubu bünyesindeki hastanelerde çalışıyor. Prof. Dr. Cem Balcı'nın 80'i aşkın yayını bulunuyor. Ayrıca çeşitli dergilerde hakemlik ve *Journal of Magnetic Resonance Imaging (JMRI)* Editörler Kurulu üyeliği yapıyor. Prof. Dr. Balcı 2009-2011 ve 2012 yıllarında *Journal of Magnetic Resonance Imaging (JMRI)* Dergisi Platin Editör ödülünü kazandı.

SIEMENS

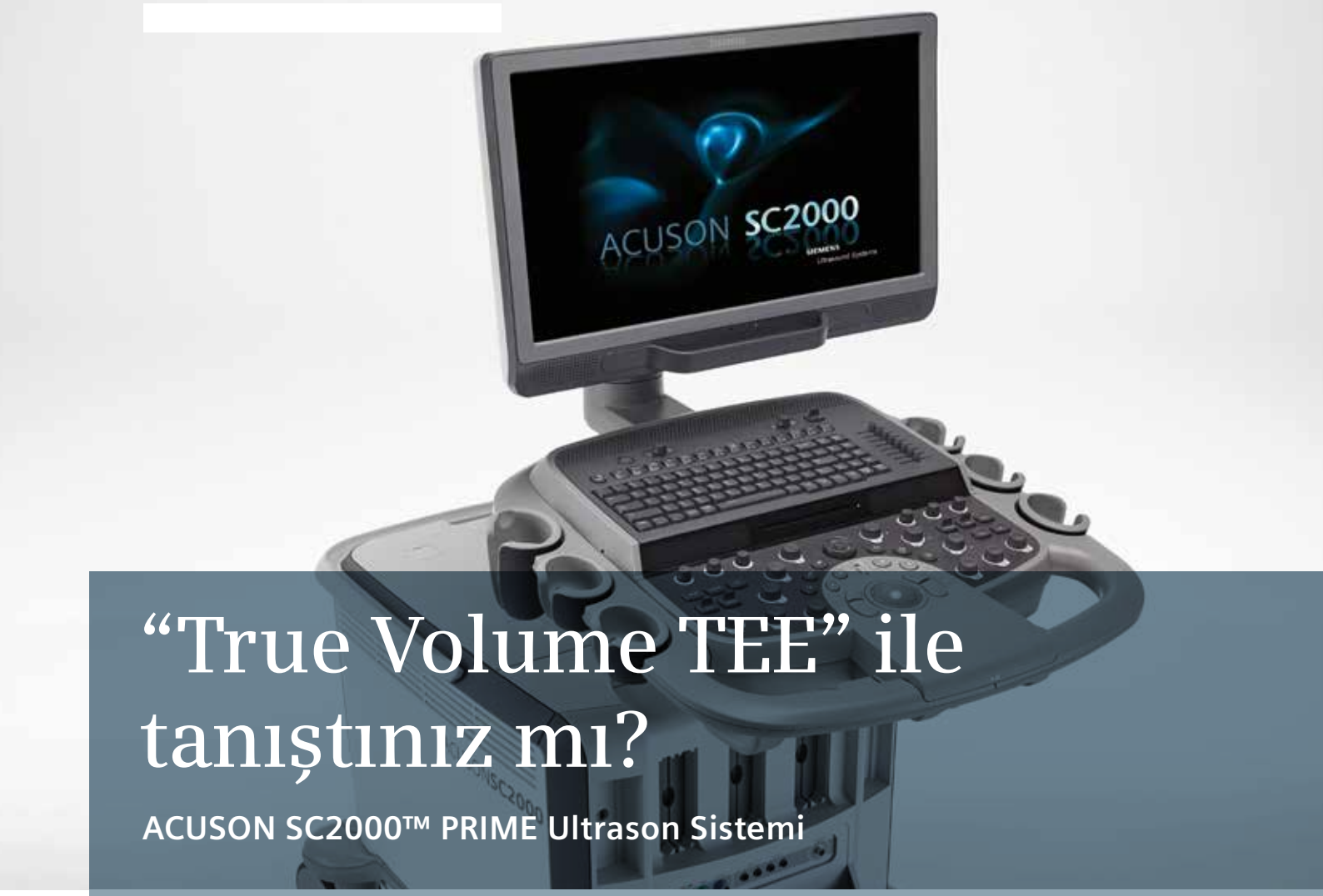

“True Volume TEE” ile tanıştınız mı?

ACUSON SC2000™ PRIME Ultrason Sistemi

Tanıda Kesinliği Hayatın Hızında Sunuyoruz

Ekokardiyografi, güvenilir sonuçlar ile beraber hızlı aksiyon alınmasına imkan tanımalı. Genellikle ekokardiyografi cihazlarında bu iki özellikten birinden feragat edilmesi gerekiyor. Peki, ya bu iki özelliği birden sunan bir cihaza sahip olma imkanınız olsaydı?

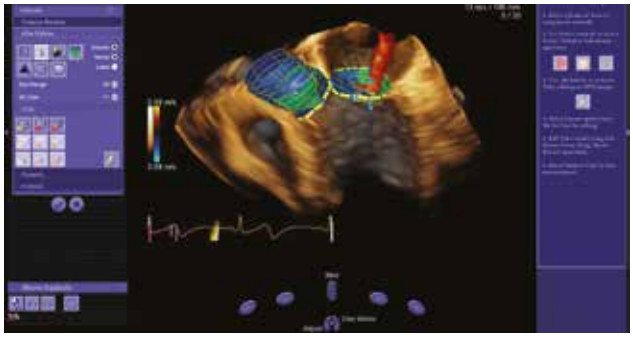

True Volume TEE

Bir bakışta hastanın her bir kalp atımı için biçimi, fonksiyonu ve kan akışını eş zamanlı görebileceksiniz. 90°x90° yüksek hacim oranına sahip renkli doppler ile artık girişimsel kapakçık prosedürlerinizde, elektrokardiyogram (EKG) anomalileri olan hastalarda dahi kan akışı değişimlerini değerlendirebileceksiniz.

eSie Valves™ Advanced Analysis Package

Kapsamlı ve tek tuşla otomatikleştirilmiş aort ve mitral kapakçık, modelleme ve ölçümleme imkanını dakikalar içinde değil sadece birkaç saniyede sunar. Böylece hastanızın valvüler anatomisini ve fizyolojisini prosedür sırasında hızla anlamanızı ve buna uygun cerrahi tedaviyi belirlemenizi sağlar.

Answers for life.

Kissing balloon ile bifürkasyon stentlemesinde stent deformasyonu

CLEARstent ile desteklenen in vivo demonstrasyon

Prof. Dr. Stephan Achenbach ve Dr. Christian Schlundt

Kardiyoloji Bölümü, Erlangen Üniversitesi, Almanya

Hastanın hikayesi

Tipik göğüs ağrısı ve 0,76 fraksiyonel akış rezerviyle sol ön inen koroner arter stenozu bulunan 78 yaşında kadın hasta.

Tedavi

Midseksiyon sol ön inen koroner arteri tedavi etmek için bir biorezorbabl skafold (Absorbe 2.5/18 mm, Abbott Vasküler, Abbott Park, Illinois) kullanıldı. Sol ön inen/1. diyagonal dalın yüksek derece bifürkasyon lezyonu kaldı (Medina 0/1/0). Bu lezyon, diyagonal dalın yeniden sarılması ve balon anjiyoplastisi ve kissing balloon şişirmenin takip ettiği sol ön inen koroner arterde yerleştirilen ilaç kaplı bir stentle tedavi edildi (Xience Prime 3.0/15 mm, Abbott Vasküler). Şekil 1-8, prosedürün çeşitli adımlarını ve stent yapısında gerçekleşen değişiklikleri gösteriyor.

Yorumlar

Bifürkasyon lezyonlarında uygulama için çeşitli teknikler geliştirildi. Genel olarak tek bir stentli yaklaşım tercih ediliyor ancak yan dalın balon dilatasyonu da "son kissing balloon dilatasyonu" ile eksik olarak çözülen ana dal stentinin deformasyonuna neden olabiliyor [1,2]. Stent genişlemesinin ve deformasyonunun floroskopi ile in vivo görüntülenmesi, modern ince destekli stentlerin yetersiz X-ray geçirgenliği de düşünüldüğünde zorlu oluyor. Sine floroskopide koroner stentlerin iyileştirilmiş görselleştirmesine izin veren yazılım araçları artık mevcut. Bunlar, birbirini takip eden sine floroskopik kareleri ortalayarak kontrast-gürültü oranını (ve böylece çözünürlüğü) iyileştiriyor. Hareketi ortadan kaldırmak için referans noktaları olarak balon göstergeleri kullanılıyor. Sağda gösterilen görüntüler, CLEARstent yazılımına sahip bir Artis zee sistemi kullanılarak elde edilmiştir.

1 Sgueglia GA, Chevalier B. Kissing balloon inflation in percutaneous coronary interventions. J Am Coll Cardiol Intv 2012;5:803–11.
2 Foin N, Secco GG, Ghilencea L, Krams R, Di Mario C. Final proximal post-dilatation is necessary after kissing balloon in bifurcation stenting. EuroIntervention 2011;7:597–604.

Prof. Dr. Stephan Achenbach

Dr. Christian Schlundt

İletişim

david.winneberger@siemens.com

1 Bifürkasyon stenozu gösteren koroner anjiyogram

Sol ön inen koroner arter/1. Diyagonal dalın bifürkasyon stenozu (ok) (Medina 0/1/0). Sol ön inen koroner arterdeki fraksiyonel akış rezervi 0,76 olarak ölçüldü.

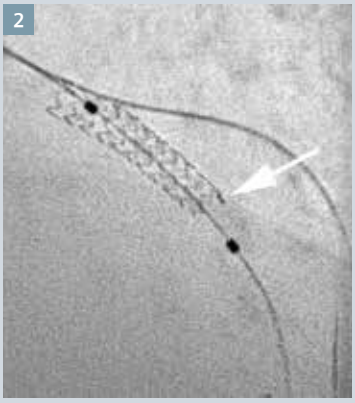

2 Ana dala yerleştirilen stent

Sol ön inen koroner artere yerleştirilen ilaç kaplı stentin (Xience Prime 3.0/15 mm, Abbott Vasküler) CLEARstent görüntüsü. Yan dal tel hapsolmuş. İlaç kaplı stente (ok) distal olarak yerleştirilen biorezorbabl skafoldun iki göstergesine (Absorb 2.5/18 mm, Abbott Vasküler) dikkat edin.

3 Yan dalın yeniden sarılması

Yan dal yeniden sarıldı. Yan dal telinin geçişinin Şekil 2'ye kıyasla daha da distal olduğuna dikkat edin (ok).

4 Yan dala konumlandırılmış balon

Bir balon (uyumlu, 2.5/15 mm) yan dala sokuldu ve 10 atm'de şişirilecek.

5 Yan dal anjiyoplastisinin ardından bir stent deformasyonu

Yan dal balon şişirmesinin ardından, stent destekleri yan dala doğru açılıyor ancak ana dal stent, stent desteklerinin bifürkasyona distal olarak içeri yerleştirmesiyle tipik deformasyonu gösteriyor (oklar).

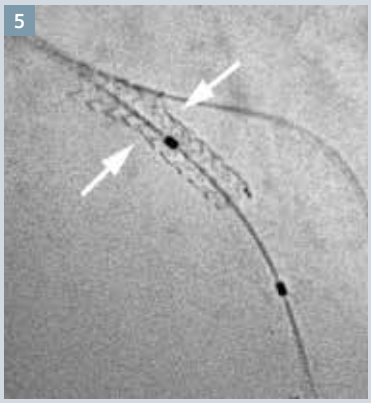

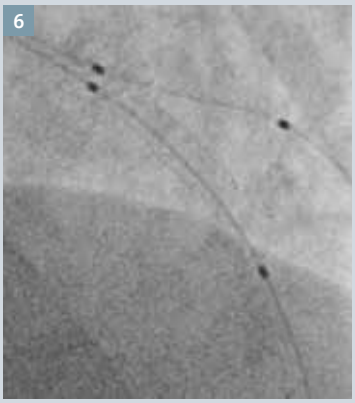

6 Kissing balloon şişirme için balon yerleştirme (hem ana dalda hem de yan dalda 2.5/15 mm uyumlu olmayan balonlar). Bu, orijinal bir sine floroskopik görüntüdür.

7 Kissing balloon anjiyoplastisini takip eden stent yapılandırması

Kissing balloon şişirmeyi takip eden CLEARstent görüntüsü. Yan dal destekleri açık kalıyor, bifürkasyona distal olan ana dal desteklerinin deformasyonu düzeltildi. Son derece yakın stent desteklerinin hafifçe içeri doğru bir yer değiştirmesi gerçekleşti (oklar).

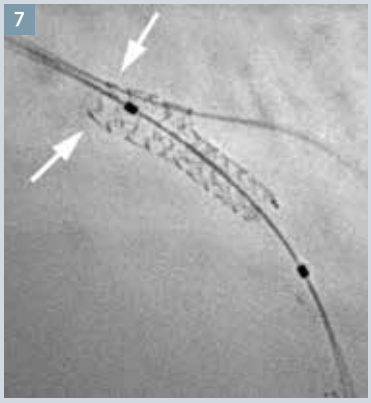

8 Son kontrastlı anjiyogram

Son kontrastlı anjiyogram, başarılı perkütanöz koroner girişimi ve ana ve yan dallarda rezidüel stenozun olmadığını gösteriyor.

Hacettepe Üniversitesi Tıp Fakültesi Radyodiagnostik Ana Bilim Dalı Öğretim Üyesi Prof. Dr. Deniz Akata, kendi üniversitesinde yaptığı çalışmaların yanı sıra Avrupa Radyoloji Derneği Yönetim Kurulu Üyesi olarak da aktif görevler üstleniyor. Radyoloji açısından gerek ülkemizdeki gerekse dünyadaki gelişmeleri yakından takip eden Prof. Dr. Akata ile radyolojideki teknolojik gelişmeleri, radyolojinin yükselişini, Türkiye'deki eksiklikleri ve yapılması gerekenleri konuştuk.

Ülkemizin en önemli üniversite hastanelerinden birinde öğretim üyesi olarak çalışıyorsunuz. Radyoloji uzmanlık eğitiminin son yirmi yılı hakkındaki düşüncelerinizi öğrenebilir miyiz?
Son 20 yıl diye düşündüğümüzde, oldukça uzun bir zaman aralığını değerlendirmek gerekiyor. Tüm dünyada özellikle dijital ve bilişim teknolojisindeki ilerleme ve buluşların tıptaki en büyük yansıması radyoloji alanında oldu. Radyolojinin bu göz kamaştırıcı gelişimini bizzat yaşayan bir neslin bireyiyim. Son 10 yılda radyoloji ihtisası almış olan genç meslektaşlarımın bu müthiş ve hızlı gelişmeyi bu kadar iyi anlayabileceklerini sanmıyorum. Bu aynı şimdiki genç ve çocuklara "Ben senin yaşındayken cep telefonu veya bilgisayar yoktu," demek gibi bir şey. Asistanlığımı 90'ların başında yaptım. Bu dönemde ultrason, BT ve MR isim olarak mevcuttu ancak gerek görüntü kalitesi gerekse tetkiklerin hızı bugün o dönemle kıyaslanamayacak kadar gelişti. Asistanlığımda nöbetlerde BT filmlerini biz banyo ederdik. Şimdi film banyosunu bırakın, artık tamamen filmsiz teknolojiye geçtik. Tabii her alanda olduğu gibi, gelişmesi ve iyileştirilmesi gereken durumlar da var. Ben kısaca bunlardan söz etmek isterim.

Dijital görüntülemedeki devrim, bir tetkikteki görüntünün sayısını belirgin şekilde artırdı, kesit kalınlığını ise azalttı. Kontrast ve uzaysal çözünürlüğün artması, çok daha kaliteli görüntü elde etmemizi sağladı. Böylelikle birçok farklı çekim tekniği kullanarak tanıya ulaşma hızı ve tanıya güvenilirlik arttı. MR görüntülemedeki gelişmeler sadece ayrıntılı anatomik ve patolojik mükemmeliyeti değil, fonksiyonel görüntülemeyi de mümkün kıldı. Dijital görüntü arşivleme teknolojisi sadece filmsiz teknolojiye geçişi sağlamanın ötesinde, bence en önemlisi hastaların eski tetkiklerinin görüntülerine ulaşılabilirliği ve özellikle de tetkikler arası kıyaslamayı sağladı. Hastane bilgi sistemi ile görüntü arşivleme sisteminin birbirine entegre olması ile hastaların diğer klinik ve laboratuvar bulgularına ulaşabilmek, ayırıcı tanı yapabilmeyi kolaylaştırdı. Bu, özellikle onkoloji hastalarının takibinde bir devrimdir. Benim ayrıca çok önemsediğim bir artısı da oto-denetimi ve radyoloğun kendi eğitimine büyük katkı sağlamasıdır. Eğer bir kurum karşılaştırma yaparak film okuyorsa, doğru iş yapmadaki

“Son on yıldır radyoloji en gözde uzmanlık alanlarından biri olarak kabul edilebilir.”

“ESR’de radyolojiyi halkın ve hastaların nezdinde daha görünür kılmak ve hastayı bilinçlendirmek için de faaliyet gösteriyoruz.”

başarısı kesinlikle artar. En büyük dezavantajımız, bir günde okuduğumuz hasta ve görüntü sayısında yaklaşık 100 kat artış olmasıdır. Eskiden ciddi bir zaman sorunu yaşamayan radyologlar korkunç bir hasta yükü altında ezilmektedir. Bu birtakım sağlık sorunlarına yol açmaktadır. Ayrıca teknolojinin bizlere sunduğu, hastaya fayda getirecek teknikler ve uygulamalar layığı ile yapılamamaktadır. Tabii bunda ülke ve dünya sağlık politikalarının da büyük rolü var.

Teknolojinin bu denli gelişmesi, aslında belki de düşünülenin aksine, bilgi ve deneyimin önemini artırmıştır. Cihazın kapasitesini tam kullanmak ve bunu hastaya zarar vermeden yapmak çok önemlidir. Örneğin elinizdeki BT cihazının kapasitesi müsait diye bütün hastaları 1 mm ile tarıyorsanız, hastaya gereksiz radyasyon dozu verirken görüntü kalitesini de bir miktar azaltıyorsunuz demektir. Avantajın dezavantaja dönüşebildiği bir başka husus da teleradyolojidir. İkinci görüş veya kurumsal teleradyoloji dışına çıkılıp hizmet alımı şekline dönüştüğünde, kimin raporladığı belli olmayan, klinik bilgiye tam ulaşılmadan rapor edilen, bilgi ve deneyimin ucuzlaştırılıp değersizleştirildiği sıradan bir metaya dönüşebilmektedir.

Türkiye'de radyoloji alanındaki eksikler neler?
Türkiye radyolojisi akademik dünyada ön sıralarda yer alıyor. Ülkemizin genç hekimleri de bu durumu çok yakından takip ediyor ve biliyorlar. Son on yıldır radyoloji en gözde uzmanlık alanlarından biri olarak kabul edilebilir. Örneğin son 4 yıldır Hacettepe Üniversitesi Tıp Fakültesi Radyoloji Bölümü, TUS sınavında ilk 10'a girenleri alıyor. 4 yıldır da TUS birincileri Radyolojide eğitim alıyor.

Eksiklerimiz neler? En çok üzüldüğüm konu, inovasyona aktif olarak katılamamamız. Yeni cihazları benimseme ve kullanma açısından gayet başarılıyız ama Türk mühendisleri ve sermayesi ile verimli çalışıp yenilikler üretmeyi başaramıyoruz. Bunu yapabilmek için, Almanya, Fransa ya da ABD'de olduğu gibi, tamamen araştırmaya adanmış, hasta rutininden çıkarılmış bir cihazla istediğimiz gibi çalışmalar yapabilmemiz gerekiyor. Sağlık Bakanlığı ihtisas süresini 5 yıldan 4 yıla indirdiği için bence uzmanlık eğitimi de layıkıyla verilemiyor. Avrupa Radyoloji Derneği eğitim programı da 5 yılı öngörüyor. Yan dal uzmanlığımız çok sınırlı. Su anda sadece Pediatrik Radyoloji yan dal olarak kabul ediliyor.

İçinde bulunduğumuz onyılın en büyük gelişmelerinden biri de bence hibrit görüntüleme ile ilgili olacak. PET BT yaygın olarak kullanılıyor ve PET MR da yeni yeni piyasaya sürülüyor. Bu tetkiklerin raporlaması, Avrupa'nın bazı seçkin kurumlarında ve Amerika'da radyolog ve nükleer tıp uzmanı tarafından ortak şekilde yapılıyor. Avrupa Radyoloji Derneği'nin şemsiyesi altında Avrupa Hibrit Görüntüleme Derneği de kurulmak üzere. Kısa bir süre sonra bunun bir yan dal uzmanlığı olacağını da düşünüyorum. Hatta bunun elzem olduğuna da inanıyorum. Sizler de çok iyi biliyorsunuz; bu son derece sofistike ve pahalı cihazların verimli kullanılması çok önemlidir. PET BT'de, hastaya normal bir tetkikteki kadar radyasyon verip bu tetkiki sadece anatomik oryantasyon için kullanmakla hastaya haksızlık yapılmaktadır.

Avrupa Radyoloji Derneği Yönetim Kurulu üyesisiniz. Avrupa Radyoloji Derneği'nin önümüzdeki yıllardaki perspektifini özetler misiniz?
Avrupa Radyoloji Derneği, mesleğimizin her alanında çok yoğun çalışmalarda bulunan ve tüm üye ülkelere bir anlamda kılavuzluk ve liderlik görevi yapan bir dernek. Ayrıca Avrupa'daki radyoloji yan dal dernekleri ile de uyum içinde çalışıyor. Ülkemizde, ECR Kongresi en büyük etkinlik olarak bilinmekle birlikte, ESR'nin eğitimle ilgili birçok kursları ve çalıştayları var. Özellikle Avrupa Radyoloji Okulu bu anlamda çeşitli konularda çok büyük bir misyon üstleniyor; özellikle gerek ekonomik gerek ulaşım anlamında zorluklar yaşayan bölgelere giderek buradaki meslektaşlarımıza eğitim hizmeti

sunuyor. Avrupa, Orta Asya ülkeleri, Çin, Güney ve Orta Amerika da buna dahil. Avrupa Radyoloji Derneği şu anda 60 binden fazla üyesi ile en büyük radyoloji derneğidir. Sivil toplum örgütü olarak mesleğimizin her alanında faaliyet gösteriyor.

Radyolojiyi halkın ve hastaların nezdinde daha görünür kılmak ve hastayı bilinçlendirmek için de faaliyet gösteriyoruz. ESR'de çeşitli alanlarda faaliyet gösteren birçok komite vardır.

Radyasyondan korunma komitesi ile birlikte yürütülen Eurosafe Imaging kampanyası 2 yıldır sürüyor. Güvenlik ve standartlar komitesi, çeşitli tetkiklerde uyulması gereken standartlara kılavuz hazırlıyor ve yaygınlaştırıyor. ESR'nin aktivitelerini üyelerine güncel olarak ileten e-bültenler de var. Yapılan çalışmaları buradan takip etmek de mümkün.

Avrupa Radyoloji Derneği'nin Türk radyolojisine bakışı hakkında neler söyleyebilirsiniz?
Türkiye büyük bir ülke. Gerek cihaz parkı gerekse radyolog sayısı ile önemli bir yere sahip. Dolayısıyla Avrupa Radyoloji Derneği de bizleri yanında görmek istiyor. Özellikle son 5-6 yıldır, Türk Radyoloji Derneği yöneticilerinin de pozitif girişimleriyle, özellikle Avrupa Radyoloji Derneği ile TRD arasında karşılıklı bilgi ve eğitim alışverişinin boyutu belirgin derece arttı. Bu bağlamda Avrupa Radyoloji Derneği'nin üst düzey yöneticileri ve başkanları ülkemizi sık sık ziyaret ettiler ve Türkiye'de radyolojinin gerek deneyim gerekse bilgi birikimi olarak geldiği noktadan çok etkilendiler. Türkiye'yi özellikle Avrupa'daki kongrelerde daha çok görmek istiyorlar. Benim Avrupa Radyoloji Derneği Yönetim Kurulu'nda yer almam da bu ilgilerinin bir göstergesi olarak düşünülebilir.

Ülkemizde son yıllarda cinsiyetler arası fırsat eşitliği üzerinde önemle durulan bir konu. Genelde tıp alanında, özelde ise radyolojide eşitlik anlamında ne durumdayız?
Bir kadın olarak meslek hayatımın hiçbir döneminde kendimi erkeklere kıyasla dezavantajlı veya avantajlı hissetmedim veya bu şekilde hissettirilmedim. Bunu öncelikle Cumhuriyetimizin kazanımlarına, sonra da TUS sınavına borçluyum. Sınavlar her zaman fırsat eşitliği yaratır. Tabii hakkaniyete dayalı olduğunda ve tüm kurallara uyulduğunda. Ancak iş kişisel veya politik tercihlere kalırsa, durum çok farklı oluyor ve özellikle kadınlar idari görevlerden veya sivil toplum örgütlerinde temsilden uzaklaştırılabiliyor. Halbuki bu tip kurullarda cinsiyet anlamında homojen temsil çok önemlidir. Daha sağlıklı kararların alınmasını sağlar. Bu artık tüm dünyada çok önemseniyor. Avrupa Radyoloji Derneği'ne baktığınızda da son 3 yılda komitelerde ve idari görevlerde kadın sayısının özenle artırıldığını görebilirsiniz.

Özellikle genito-üriner ve abdominal radyoloji konularında uzmansınız. Bu alanlarda radyoloji nasıl gelişecek, ne gibi yenilikler bekleyebiliriz?
Bu alanda çok farklı gelişmeler var. Örneğin karaciğerde en popüler ve gelişmekte olan konu yağ ölçümü veya yağ miktarının kantitatif değerlendirilmesi. Alkol-dışı hepatosteatoz önemli bir konu. Kısacası, alkol kullanımına bağlı olmayan siroz gelişme riskinin belirlenmesiyle ilgili çok ciddi çalışmalar var. Ayrıca prostat bezi kanserinin değerlendirilmesinde hedefe yönelik tanı ve tedavi daha da ön plana çıkacak. MR'ın ön plana çıkışı önemli. Radyologların yaptığı biyopsiler ve tedavi yöntemleri ön plana çıkıyor. Abdominal radyolojide ise zaten var olan MR, BT, ultrason uygulamaları devam ediyor.

İstanbul'da doğmuş, İstanbul'da yükseköğrenimini tamamlamış biri olarak Ankara'yı nasıl değerlendirirsiniz? İki şehir arasındaki farklar sizce neler?
İstanbul tabii ki bana göre dünyanın en güzel şehri. İstanbul Üniversitesi en eski ve köklü üniversitemiz. Gerek kültürel gerekse sosyokültürel anlamda Türkiye'nin kalbinin attığı yer. İstanbul'un iş hayatında kendi dengeleri ve kuralları var. Aslında iki şehri birbiri ile kıyaslamak çok uygun değil. Çünkü benzerlik çok az. Şunu belirtmek isterim ki insanın mesleki tatmini ve iş ortamı, o şehre bakışını da değiştiriyor. Ben kurumumu çok sevdim ve seviyorum. İyi bir ekip çalışması yürüttüğümüze inanıyorum. Bu çalışma ortamının ve değerli çalışma arkadaşlarımın motivasyonumda çok büyük rolü var. Ayrıca Ankara, İstanbul'a göre yaşaması ve bir yerlere yetişmesi kolay bir şehir. Hem yoğun bir tempoda çalışıp hem de sosyal aktivitelerinizi kolayca yürütebiliyorsunuz. Bu da bence büyük bir avantaj; özellikle de o kurstan bu kursa taşıdığınız çocuklarınız varsa.

Prof. Dr. Deniz Akata kimdir?

1965 yılında İstanbul'da doğan Prof. Dr. Deniz Akata, Robert Kolej'in ardından İ.Ü. Cerrahpaşa Tıp Fakültesi'nde eğitim aldı. Tıpta Uzmanlık Sınavı (TUS) sonrası radyoloji ihtisasını Hacettepe Üniversitesi'nde yapan Prof. Dr. Akata, halen aynı üniversitede öğretim üyesi olarak görev yapıyor. 2004 yılında Profesör unvanı alan Deniz Akata, üniversitedeki görevinin yanı sıra 2009 yılından itibaren Avrupa Radyoloji Derneği'nin çeşitli kurullarında görev aldı. 2013 yılında Avrupa Radyoloji Derneği Yönetim Kurulu'na Ulusal Dernekler Komitesi Başkanı olarak seçildi ve halen bu görevi sürdürüyor. 2013-14 yılları arasında Avrupa Radyoloji Kongresi (ECR) bilimsel komitesinde Abdominal ve Gastrointestinal Sistem Alt Komitesi Eş Başkanı olarak görev aldı. Türkiye'de de radyoloji alanında derneklerde aktif görev yapan Akata, 2008'de Türk Radyoloji Derneği Bilimsel Kurul Başkanı olarak çalışmalar yürüttü. Ayrıca Türkiye'de Ultrason Derneği ve Türk Radyoloji Derneği gibi kurumların etkinliklerine çeşitli bilimsel sunumlarla katıldı. Avrupa Radyoloji Okulu'nda 2012'den bu yana eğitmenlik yapan Prof. Dr. Akata, çeşitli uluslararası radyoloji dergilerinde hakemlik yapıyor.

Miyokardiyal ve karaciğer T2* görüntüleme ve analizinde artan verimlilik

Dr. Juliano Lara Fernandes, Ph.D., MBA; Dr. José Michel Kalaf

Jose Michel Kalaf Araştırma Enstitüsü, Radiologia Clinica de Campinas, Campinas, Brezilya

Son yıllarda parametrik haritalama, kardiyovasküler manyetik rezonans (CMR / cardiovascular magnetic resonance) alanındaki anahtar gelişmelerden biri haline geldi [1]. T1 ve T2 haritalarını kullanan daha yakın zamanlı uygulamalara rağmen, T2* haritalaması bu büyümenin klinik olarak temeli ve farklı hastalıklarda demir aşırı yüklemesinin değerlendirilmesiyle ilgili olarak CMR'nin başarısının bir kanıtıydı.

Bu amaçla CMR'nin klinik önemine ilk olarak 2001 yılında Anderson ve arkadaşları işaret etmişti [2]. Bu ufuk açıcı makalede yazarlar, miyokardiyal T2* değerleri ve ventriküler ejeksiyon fraksiyonu arasında açık bir ilişki ortaya koyuyor, 20 ms kesilimi, 10 ms limitinin altında ventriküler fonksiyon bozukluğu riskinde önemli bir artışla miyokardiyal demir aşırı yüklemesinin bir göstergesi olarak tespit ediyorlardı. Ayrıca karaciğer T2* değerlerini, invazif biyopsi tarafından ölçüldüğü şekilde doğrudan karaciğer demir konsantrasyonu (LIC / liver iron concentration) ile de ilişkilendirdiler.

Bu ilk makaleden beri, T2* sekanslarındaki ve analizindeki gelişmeler, önemli klinik bilgilerin edinilmesiyle hız kazandı. Teknik bakımdan, hem karaciğer hem de kalp için ilk T2* sekansları, farklı eko sürelerine sahip görüntülerin üretilmesi için tek eko ve çoklu nefes tutmalar kullandı. Farklı tarayıcılar ve merkezler arasında kabul edilebilir yeniden üretilebilirliği sağlamalarına rağmen, nefes tutma süreleri 20 saniyeye kadar uzayabiliyordu ve toplam muayene süresi de çoklu solunum duraklamaları ihtiyacı nedeniyle son derece uzundu [3]. Yöntemin ilk evrimi, tek solunum duraklaması kullanan çoklu ekolarla sonuçlandı ve genel olarak tarayıcılar, hastalar ve merkezler arasında çok başarılı düzeyde yeniden üretilebilirlik sağlarken toplam muayene süresini de önemli ölçüde azalttı [4]. Daha sonra miyokardiyal T2*, ilk edinimin önceki avantajlarını koruyan ancak daha düşük ilk TE'lere izin veren akış kompanzasyonunun kaldırılmasını ve diyastolik edinimleri kullanarak muayenenin değişkenliğinin katsayısını %4,1'e düşüren siyah kan tekniklerinin kullanımıyla daha da geliştirildi [5]. En son olarak da kalp ve karaciğerle birlikte diğer organlar da (özellikle pankreas ve hipofiz bezine odaklanılarak) değerlendirilmeye başladı [6, 7].

Klinik uygulamalar bakımından, karaciğer T2*'nin ve karaciğer demir içeriğinin daha doğru kalibrasyon eğrileri elde edildi ve bu da daha önceleri valide edilmiş T2 tekniklerine kıyasla [9] LIC'in daha kesin olarak tespit edilmesini sağladı [8, 9]. Prognostik veriler, kalp yetmezliklerinin gelişimine ilişkin olarak yüksek riskte olan hastaların kohortlarını tespit etmeye başladı ve 6 ms'nin altında kardiyak T2*'sine sahip hastaların %47'sinde takip eden bir yıl içerisinde kalp yetmezliği geliştiğini gösterdi [10]. Kardiyak T2*'nin ve gerçek miyokardiyal demir konsantrasyonun (MIC) kalibrasyonu, Carpenter ve arkadaşlarının hastanın ölümünden sonra bağışlanan on iki insan kalbiyle veya CMR değerlerini plazma atomik emisyon spektroskopisi ile karşılaştıran transplantasyonla yaptıkları çalışmadan sonra mümkün oldu [11]. Karaciğere ilişkin önceki validasyon araştırmalarıyla birlikte bu çalışma artık T2* ve R2* ve nihai LIC ve MIC seviyelerini kullanarak her iki organda da derece sınıflandırmasına izin veriyor (Tablo 1).

Geçtiğimiz on yılda yeni demir şelatörlerin gelişimiyle birlikte T2* haritalamasının etkisi, talasemi majör ve diğer transfüzyon bağımlı anemilerin doğal seyrinde büyük bir değişiklikle sonuçlandı. Şelatasyona düzenli erişimle birlikte bu hastalar için CMR'yi rutin olarak uygulayan ülkelerde, yüksek MIC'in erken tanısı, yönetim

Tablo 1

	Sınıflandırma	T2* (ms)	R2* (Hz)	Demir Konsantrasyonu (mg/g dw)
Miyokardiyal	Normal	≥ 20	≤ 50	≤ 1,16
	Hafif/Orta	10 to 20	> 50 – 100	> 1,16 to 2,71
	Şiddetli	< 10	> 100	> 2,71
Karaciğer	Normal	≥ 11,4	< 88	< 2,0
	Hafif	3,8 – 11,4	88 – 263	2,0 – 7,0
	Orta	1,8 – 3,8	263 – 555	7,0 – 15,0
	Şiddetli	< 1,8	> 555	> 15,0

1,5T'de T2* ile karaciğer demir konsantrasyonunun ve miyokardiyal demir konsantrasyonunun referans değerleri ve sınıflandırılması.

stratejilerinde önemli değişiklikler sağladı. Toplam ölüm oranında yüzde %62'ye varan ve demir aşırı yüklemesiyle bağlantılı ölümlerde %71'e varan azalma, bu hastalarda kalpten kronik karaciğer hastalığına ve enfeksiyonlara başta gelen ölüm nedeninde bir kaymayla sağlandı [13]. Şu anda demir şelatasyonunun yönetimine ilişkin tüm kılavuzlar, hem karaciğer hem de miyokardiyal T2* değerlendirmesinin yıllık olarak ve tedavi edici stratejiler için anahtar diagnostik testi olarak kullanılmasını öneriyor [14-16].

Klinik talep: İhtiyaçlar ve sınırlamalar

Demir aşırı yüklemesinin değerlendirilmesi için T2* haritalamasının son derece başarılı bir şekilde kullanılmasına rağmen, yakın zamanlı araştırmalar, tekniğin benimsenmesinin son derece heterojen olduğuna ve yüksek LIC ve/veya yüksek MIC vakalarının, özellikle de hastaların çoğunun bulunduğu gelişmekte olan bölgelerde hâlâ çok yaygın olduğuna işaret ediyor [17]. Tekniğin geniş çaplı kullanımına izin vermeyen sınırlamaları anlamak, alanı doğru yönde ilerletmek için önemli.

İlk sınırlama, muayene ihtiyacında olan hastaların sayısına ilişkin. T2* haritalamasının ilk olarak talasemi majöre sahip hastaların incelenmesi için geliştirilmiş olmasına rağmen, şu anda aralarında miyelodisplastik sendromlar, orak hücre hastalığı, hemokromatoz, talasemi intermedia ve düzenli kan transfüzyonlu nadir anemiler de bulunan diğer hastalıkların yönetiminde önemli bir rol oynuyor [18]. Dünyada talasemi majöre sahip olduğu bilinen hastaların sayısının sadece 100.000'in üzerinde olmasına rağmen [19], MR görüntüleme ile demir aşırı yüklemesi değerlendirmesine ilişkin tüm diğer endikasyonlar sayıldığında hastaların toplam sayısının, özellikle de bu hastalıklarda yaşam süresinin artmasıyla birlikte beş kat fazla olduğu tahmin ediliyor. Bu, eğer sadece maliyetler değil kurulu MR görüntüleme sistemlerindeki slotların mevcudiyeti de dikkate alınırsa, sağlık sistemi üzerinde önemli bir baskı oluşturuyor. Örneğin, standart bir tarayıcının ayda yaklaşık 500 muayene gerçekleştirdiği varsayılırsa, demir aşırı yüklemesi değerlendirilmesi ihtiyacını karşılamak üzere gerekli olan tüm yıllık taramalar için sadece bu işe adanmış yaklaşık 80 merkez gerekiyor. Tarayıcılar sadece bu amaçla kullanılmadıkları için, bu hastaların, fiili erişimi önemli ölçüde sınırlayan tüm diğer MR görüntüleme endikasyonlarının getirdiği taleplerle rekabet etmeleri gerekiyor.

Erişime ilişkin ikinci büyük sınırlandırma da karaciğer ve kalbin T2* görüntülerinin edinimi ve değerlendirilmesi için bu konuya adanmış eğitime duyulan ihtiyaç. Görüntüleri oluşturmak için kullanılan pulse sekanslarının iyi bilinen gradyan eko tekniklerine dayalı olmasına rağmen, çoğu sistemde standart protokoller ancak çok yakın zamanda gündeme geldi. Buna ek olarak, edinilmiş görüntülerinin ve T2 hesaplamalarının kantitatif analizinin işleme sonrası adımı da otomatik değil ve sık sık üçüncü taraflara ait ticari yazılımların veya elektronik çizelgelerin kullanılmasını gerektiriyor [20]. Eğitim aynı zamanda, özellikle de kesmenin veya çürüme denkleminde ilave bir sabitin kullanılmasının gerekli olduğu sekansın içsel sınırlamalarının bazılarının düzeltilmesi için de gerekli [21, 22]. Bu durum ise muayeneyi yapabilecek birçok merkezin bunu rutin bir bazda sunamamasıyla sonuçlanıyor ve erişilebilirliği daha da azaltıyor.

Yukarıda tartışılan sınırlamalarla birlikte CMR'nin aşırı demir yüklemesinde üstlendiği merkezi rol de dikkate alındığında, Siemens Sağlık tarafından Myo-Maps paketi ile sunulan yakın zamanlı ürün geliştirmeler kullanılarak, muayenelerin yüksek kalitesi korunurken iyileştirilmiş verimlilik için yeni bir yaklaşım geliştirildi.

Tam demir tespiti (AID /All Iron Detected) projesi

AID projesi, çok-merkezli bir tasarımda muayene için klinik bir endikasyonla maksimum sayıda hastaya yüksek kaliteli aşırı demir yüklemesi değerlendirmesi sunmak için geliştirildi. Amaç şu sınırlamaların üstesinden gelmekti: (1) maliyet, (2) erişilebilirlik, (3) kapsamlı eğitim ihtiyacı, (4) düşük verimlilik. Bu hedeflere ulaşabilmek için, toplam muayene süresi on dakikadan az olacak şekilde hastanın mıknatısın içerisinde en fazla beş dakika kalacağı şekilde bir CMR protokolü geliştirmek hedeflendi. Bu, 12 saatlik bir vardiyada yaklaşık 70 hastanın değerlendirilmesini sağlayacak ve saatte 2 hasta yerine 6 hastanın görülmesiyle verimliliği %200 artıracaktı. Protokol, Brezilya'da altı şehirde, yedi farklı merkezde (Radiologia Clinica de Campinas, Mater Dei Hospital (Belo Horizonte), Santa Joana Diagnostico (Recife), Sirio Libanes Hospital (São Paulo), CDPI (Rio de Janeiro), DASA (São Paulo) ve Ana Nery Hospital (Santa Cruz do Sul)) uygulandı. Bu merkezlerin üçü, T1 veya T2* görüntülemesiyle ilgili çok az deneyime sahipti ve muayenelerin uygulamaya geçirilmesinden dört ay önce sorumlu araştırmacılarla projenin genel olarak tartışılması için bir saatlik bir toplantı yapılması dışında herhangi bir eğitim verilmedi. Protokol, MyoMaps'in prototip bir versiyonu kullanılarak her bir merkezin tarayıcısına transfer edildi (*syngo* MR D13 yazılım versiyonuna sahip iki adet 1.5T MAGNETOM Aera tarayıcısı ve *syngo* MR B17 yazılım versiyonuna sahip beş adet 1.5T MAGNETOM Avanto tarayıcısı, Siemens Sağlık, Erlangen, Almanya)

1 Milisaniye cinsinden ölçülen natif T1 ve yüzde cinsinden ölçülen ekstraselüler hacim payı (ECV) kullanılarak gerçekleştirilen fokal ve global miyokardiyal doku karakterizasyonu şeması. Natif T1 için normalliği tanımlayan mutlak kesilim değerleri, T1 haritalaması için kullanılan tam sekansa bağlı olarak değişiklik gösterebilir.

Şekil 1, araştırmada kullanılan protokolü gösteriyor. Odak noktamızın T2* olmasına rağmen, muayene süresini bir iki dakika uzatacak ama beş dakikalık muayene hedefi içerisinde tutacak şekilde, araştırma amaçlı olarak MyoMaps kullanarak kalbin ve karaciğerin natif T1 değerlendirmesini de dahil ettik. Lokalizer olarak, kalp kısa aks katman konumlandırılması için kullanılan basit 2 hazneli reçetenin takip ettiği geleneksel ortogonal kurulumu kullanmayı seçtik.

Daha sonra, sol ventrikülün orta kısmındaki bir çoklu eko siyah kan gradyan eko sekansı farklı TE'lere (1,5 ms aralıklarla 2,3 – 18,9 ms) sahip 12 kısa akslı görüntü elde edildi. Daha önce kalbin natif T1'i için yayınlanmış olduğu gibi 5 (3 s) 3 tasarıma sahip bir Modifiye Bakma Kilidi İnversiyon Geri Kazanımı (MOLLI1 / Modified Look-Locker Inversion Recovery) sekansı kullanılarak sekiz görüntü elde etmek için aynı kısa akslı katman konumu kopyalandı [23]. Aynı sekans, karaciğerin aksiyal tek katman edinimi ve ayrıca T1 haritalaması için kullanıldı. Karaciğerin konumu, 0,9 ms aralıklarla 1,1 – 11,0 ms arasındaki TE'lere sahip on iki görüntüden oluşan nihai çoklu eko gradyan eko sekansı için kopyalandı. Tercihe bağlı bir edinim olarak, sol ventrikülün tamamını kapsayan kısa akslı katmandan oluşan eksiksiz bir set, bir dakikadan kısa sürede sol ventriküler fonksiyonun hızlı değerlendirmesi için dağınık bir şekilde örneklenmiş yinelemeli rekonstrüksiyona sahip bir serbest nefes alan prototip sine sekansı gerçekleştiren iki merkezde elde edildi.

Görüntüleri daha kısa sürede elde etmek için özel bir özen gösterilmesine rağmen, sonuçların, özellikle de en az deneyime sahip olanlar olmak üzere, tüm merkezler arasında doğru ve tutarlı olmasını garanti etmeye de dikkat ettik. Bu, oluşturulan ham görüntülere dayalı olarak hem T1 hem de T2*'nin piksel bazlı kantifikasyonu ve Aynı Hatlı Hareket Düzeltmenin otomatik uygulamasıyla MyoMaps ürününde planlandı. Aynı hatlı işleme, ilave sonradan işlemeyle görüntülerin daha fazla analiz edilme ihtiyacını ortadan kaldırdı ve daha kısa edinim aralıkları sağlamanın yanı sıra her iki organ için

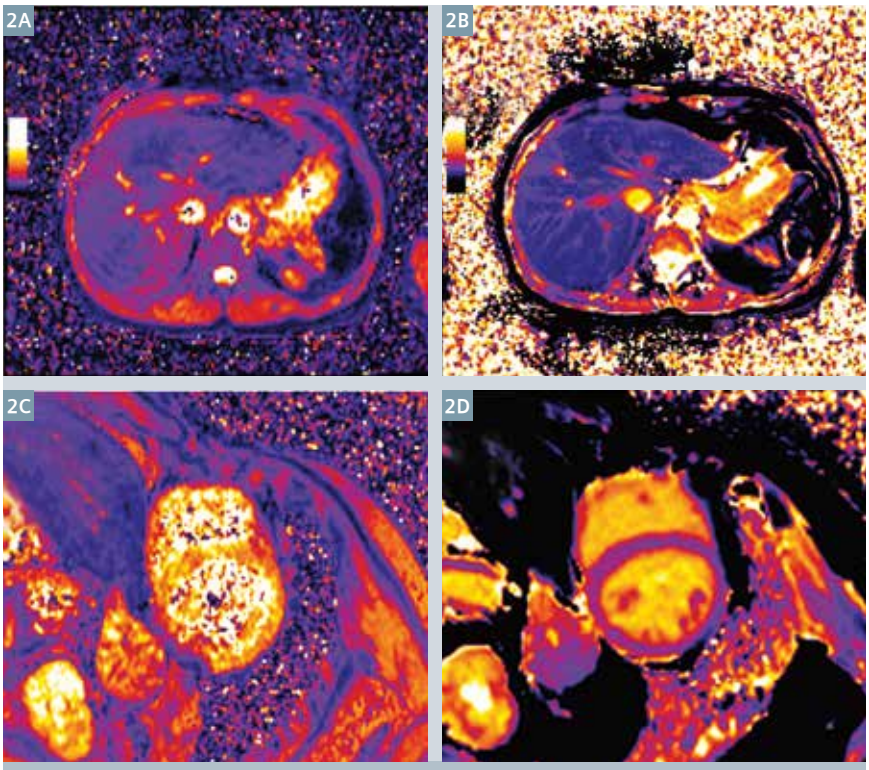

2 Kalbin (2C, D) yanı sıra karaciğerin T2* ve T1'i (2A, B) için otomatik olarak oluşturulan aynı hat piksel uyumlu görüntüler. Her iki organ da orak hücre hastalığına sahip 41 yaşındaki bu kadın hastada normal T1 ve T2* değerlerine sahipti.

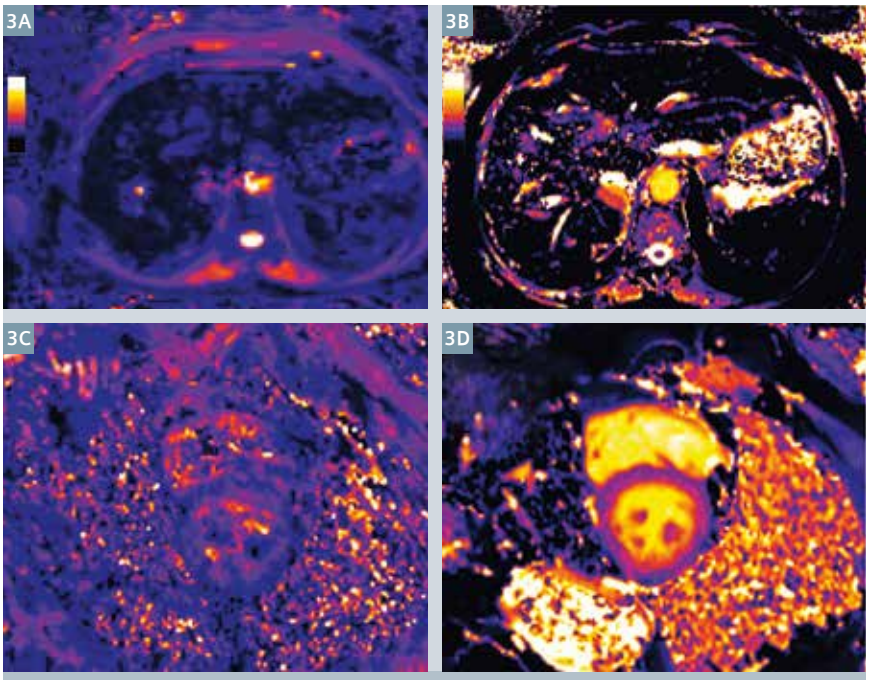

3 1,7 ms ve 9,8 ms (3A, C) T2*'yle karaciğer ve kalpte şiddetli demir aşırı yüklemesine sahip 35 yaşında kadın hasta. Her iki organ için T1 değerleri de 320 ms ve 751 ms (3B, D) olarak ölçülüyordu ve düşüktü. Kullanılan pencere ve seviye şekil 2'dekiyle aynı ve normal ve patolojik organları değerlendirirken her iki değişken için renk haritalarındaki farkları sergiliyor.

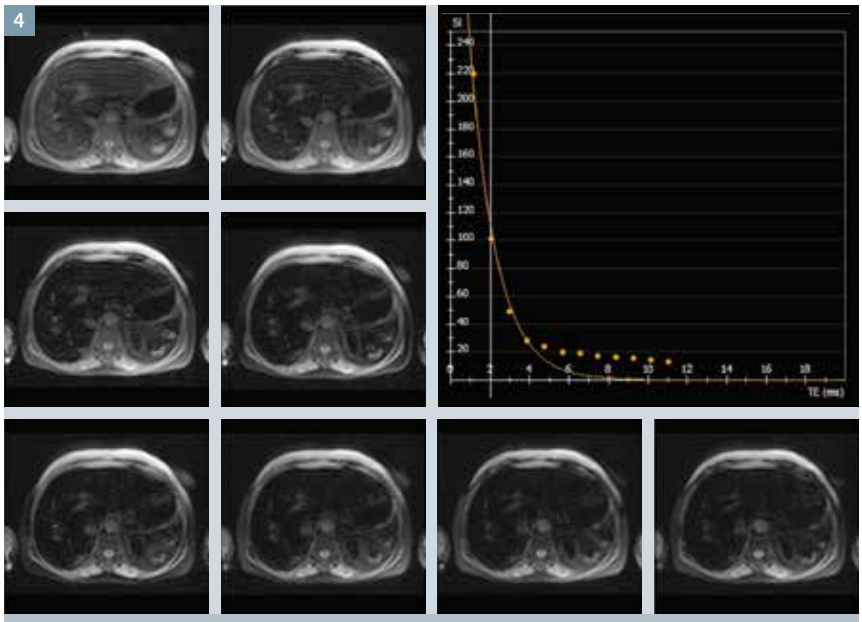

4 İlk sekiz görüntü, farklı ekoları temsil edecek şekilde Şekil 3'te karaciğer T2* haritasının aynı hat hesaplaması için kullanılan orijinal gradyan eko ham görüntüler. Dördüncü veri setinden sonra son noktaların kesmesiyle T2* çürüme eğrisinin manuel sonradan işleme uyumlaması da gösteriliyor.

de toplam süreyi azalttı. Ayrıca, manuel analizde farklı yerleşkelerde eğitim ihtiyacının önüne geçmemize izin verdi: aynı hat işlemesiyle sağlanan önceki sonuçlar, otomatik ölçütler ve manuel analiz arasında iyi bir ilişki gösterdiği için eğitimlere gerek kalmadı [24].

Projenin ön sonuçları, geniş bir yaş aralığındaki (2 – 91 yaş, %44 çocuk2/ergen) ve değişken miyokardiyal T2* değerlerine (4,2 – 61 ms) ve karaciğer T2* değerlerine (0,7 – 32,4 ms) sahip hastalarda 5,2 dakikalık bir medyan tarama süresiyle (IQR 4 – 7 dakika) 179 hastayı taramamıza izin verdi. Normal T1 ve T2* değerlerine sahip bir örnek hasta Şekil 2'de gösteriliyor. Bu görüntüler tarayıcı tarafından DICOM görüntüleri olarak otomatik oluşturuluyor ve her bir piksel, daha fazla sonrada işleme ihtiyacı olmaksızın hesaplanan T1/T2* değerlerini temsil ediyor. Şekil 3, karaciğerde ve kalpte şiddetli demir tortulaşması gösteriyor. Şekil 4'te, karaciğerin T2*'sinin çevrimdışı hesaplaması için kullanılan ilk sekiz orijinal ham görüntü de aynı hat üretilen T2* haritasıyla kıyaslama için kullanılan manuel uyumlaştırma eğrisiyle birlikte gösteriliyor. Bu örnekte, beşinci ekodan sonra en uzun TE'lerle kullanılan görüntülerde gözlemlenen düzlüğün yerine kesim kullanılması gerekti.

Daha ileri seviye klinik uygulamalar

Kalbin ve karaciğerin T2* haritalamasının sadece aşırı demir yüklemesinin değerlendirilmesiyle sınırlı olabilmesine rağmen, teknik, MyoMaps'in önemli bilgiler sunabildiği çok daha geniş potansiyel klinik uygulamalara sahip. Kan oksijen seviyesi bağımlı (BOLD / blood oxygen level-dependent) CMR yaklaşık yirmi yıldır miyokardiyal perfüzyonu değerlendirmek için doğru bir teknik olarak öneriliyor [25]. Özellikle de T2* görüntülemesi, oksijenden arındırılmış hemoglobinin paramanyetik özelliklerine bağımlı olduğu için bu değerlendirme için en hassas yöntemlerden biri olarak kabul ediliyor [26, 27]. Ancak daha önceki araştırmalar, nispeten basit görüntüleme teknikleri kullanıyor ve miyokardiyumu, daha yüksek çözünürlüklü görüntüleme ve doğruluk alanında olası iyileştirmeye sahip parametrik T2* haritalaması kullanarak daha güncel araçlarla değerlendirmiyordu. Bu nedenle BOLD CMR'de stresin tetiklediği değişiklikler için MyoMaps'in kullanılması bu alanda faydalı olabilir [28].

T2* haritalamasının bir diğer potansiyel kullanımı da miyokardiyal infarksiyonun akut evresi sırasında karakterize edilen miyokardiyal ödem ve hemorajın önceki gözlemlerinden geliyor [29]. Bu da tedavi stratejilerini etkileyebilecek fizyolojik ve patolojik değişiklikleri anlamak için bir yol haritası sunan, hastalığın farklı evreleriyle birlikte doku değişikliklerini tespit ve takip etmek için piksel uyumlu otomatik olarak üretilen görüntülerin mümkün olmasını sağlıyor.

Sonuç

Özet olarak, CMR ile T2* görüntülemesi, geçtiğimiz yıllarda önemli teknik ilerlemeler yaşadı ve bu yöntemin, aşırı demir yüklemesi hastalıklarının yönetimini olumlu bir şekilde etkilediği kanıtlandı. Otomatik hareket düzeltmesine ve T1 ve T2'nin yanı sıra T2*'nin aynı hat kantifikasyonuna sahip olan prototip MyoMaps paketi 1'in kullanımı, verimliliği daha da artırmamızı, eğitim ihtiyaçlarını azaltmamızı ve yaklaşık beş dakikalık toplam görüntüleme süresiyle bu taramalar için yüksek talepte bulunan hastalara daha fazla muayene sunmamızı sağladı. MyoMaps ile T2* haritalamasının uygulanması, BOLD görüntüleme ve ödem ve hemoraj karakterizasyonu kullanarak kardiyovasküler hastalığın diğer yönlerini araştırmamızı sağlayabilir.

[1] 1 WIP,ürün şu anda geliştirilme aşamasındadır ve ABD ve diğer ülkelerde satışa sunulmamıştır. Gelecekte sunulacağı da garanti edilemez.

[2] Siemens sorumluluk reddi: MR taramasının, fetüslerin ve iki yaşından küçük infantların görüntülenmesi için güvenli olduğu kanıtlanmamıştır. Sorumlu doktor, diğer görüntüleme prosedürlerine kıyasla MR incelemesinin faydalarını değerlendirmelidir.

Teşekkür

Özellikle bu çalışmanın gelişimini mümkün kılmak için harcadığı çabalar ve tüm analiz çalışmaları için RT Luciana Andrea Barozi Fioravante'ye teşekkür etmek istiyoruz. Aynı zamanda AID projesine katılan her yerleşkedeki sorumlu araştırmacılara da teşekkür ediyoruz: Maria Helena Albernaz Siqueira, Karina Nobrega, Jose Francisco Avila, Ilan Gottlieb, Marly Maria Uellendahl Lopes ve Andre Mauricio Fernandes. En son olarak da Siemens Sağlık geliştirme ekibinin sürekli olarak sunduğu destek için müteşekkiriz: Ralph Strecker ve Andreas Greiser.

Referanslar

1 Salerno M, Kramer CM. Advances in parametric mapping with CMR imaging. JACC Cardiovascular imaging 2013; 6:806-822.
2 Anderson LJ, Holden S, Davis B, et al. Cardiovascular T2-star (T2*) magnetic resonance for the early diagnosis of myocardial iron overload. Eur Heart J 2001; 22:2171-2179.
3 Westwood MA, Anderson LJ, Firmin DN, et al. Interscanner reproducibility of cardiovascular magnetic resonance T2* measurements of tissue iron in thalassemia. J Magn Reson Imaging 2003; 18:616-620.
4 Tanner MA, He T, Westwood MA, Firmin DN, Pennell DJ, Thalassemia International Federation Heart TI. Multi-center validation of the transferability of the magnetic resonance T2* technique for the quantification of tissue iron. Haematologica 2006; 91:1388-1391.
5 He T, Gatehouse PD, Kirk P, et al. Black-blood T2* technique for myocardial iron measurement in thalassemia. J Magn Reson Imaging 2007; 25:1205-1209.
6 Wood JC, Noetzl L, Hyderi A, Joukar M, Coates T, Mittelman S. Predicting pituitary iron and endocrine dysfunction. Ann N Y Acad Sci 2010; 1202:123-128.
7 Au WY, Lam WW, Chu W, et al. A T2* magnetic resonance imaging study of pancreatic iron overload in thalassemia major. Haematologica 2008; 93:116-119.
8 Hankins JS, McCarville MB, Loeffler RB, et al. R2* magnetic resonance imaging of the liver in patients with iron overload. Blood 2009; 113:4853-4855.
9 Wood JC, Enriquez C, Ghugre N, et al. MRI R2 and R2* mapping accurately estimates hepatic iron concentration in transfusion-dependent thalassemia and sickle cell disease patients. Blood 2005; 106:1460-1465.
10 Kirk P, Roughton M, Porter JB, et al. Cardiac T2* magnetic resonance for prediction of cardiac complications in thalassemia major. Circulation 2009; 120:1961-1968.
11 Carpenter JP, He T, Kirk P, et al. On T2* magnetic resonance and cardiac iron. Circulation 2011; 123:1519-1528.
12 Modell B, Khan M, Darlison M, Westwood MA, Ingram D, Pennell DJ. Improved survival of thalassaemia major in the UK and relation to T2* cardiovascular magnetic resonance. J Cardiovasc Magn Reson 2008; 10:42.
13 Voskaridou E, Ladis V, Kattamis A, et al. A national registry of haemoglobinopathies in Greece: deducted demographics, trends in mortality and affected births. Ann Hematol 2012; 91:1451-1458.
14 Fernandes JL. Iron chelation therapy in the management of transfusion-related cardiac iron overload. Transfusion 2012; 52:2256-2268.
15 Hoffbrand AV, Taher A, Cappellini MD. How I treat transfusional iron overload. Blood 2012; 120:3657-3669.
16 Cappellini MD, Cohen A, Eleftheriou A, Piga A, Porter J, Taher A. Iron Overload. In: Guidelines for the clinical management of thalassemia. Nicosia, Cyprus: Thalassemia International Federation, 2008:33-63.
17 Carpenter JP, Taigang H, Kirk P, et al. Worldwide survy of T2* cardiovascular magnetic resonance in Thalassaemia. Journal of Cardiovascular Magnetic Resonance 2011; 13(Suppl 1):O15.
18 Fleming RE, Ponka P. Iron overload in human disease. N Engl J Med 2012; 366:348-359.
19 Modell B, Darlison M. Global epidemiology of haemoglobin disorders and derived service indicators. Bull World Health Organ 2008; 86:480-487.
20 Fernandes JL, Sampaio EF, Verissimo M, et al. Heart and liver T2 assessment for iron overload using different software programs. Eur Radiol 2011; 21:2503-2510.
21 Ghugre NR, Enriquez CM, Coates TD, Nelson MD, Jr., Wood JC. Improved R2* measurements in myocardial iron overload. J Magn Reson Imaging 2006; 23:9-16.
22 He T, Gatehouse PD, Smith GC, Mohiaddin RH, Pennell DJ, Firmin DN. Myocardial T2* measurements in iron-overloaded thalassemia: An in vivo study to investigate optimal methods of quantification. Magn Reson Med 2008; 60:1082-1089.
23 Kellman P, Hansen MS. T1-mapping in the heart: accuracy and precision. Journal of Cardiovascular Magnetic Resonance : official journal of the Society for Cardiovascular Magnetic Resonance 2014; 16:2.
24 Alam MH, Baksi AJ, He T, et al. Validation of Siemens T2* inline WIP package for quantification of cardiac and hepatic loading at 1.5T and 3T. Journal of Cardiovascular Magnetic Resonance 2014; 16(Suppl 1):P323.
25 Li D, Dhawale P, Rubin PJ, Haacke EM, Gropler RJ. Myocardial signal response to dipyridamole and dobutamine: demonstration of the BOLD effect using a double-echo gradient-echo sequence. Magn Reson Med 1996; 36:16-20.
26 Friedrich MG, Niendorf T, Schulz-Menger J, Gross CM, Dietz R. Blood oxygen level-dependent magnetic resonance imaging in patients with stress-induced angina. Circulation 2003; 108:2219-2223.
27 Wacker CM, Hartlep AW, Pfleger S, Schad LR, Ertl G, Bauer WR. Susceptibility-sensitive magnetic resonance imaging detects human myocardium supplied by a stenotic coronary artery without a contrast agent. Journal of the American College of Cardiology 2003; 41:834-840.
28 Stalder AF, Schmidt M, Greiser A, Speier P, Guehring J, Friedrich MG, Mueller E. Robust cardiac BOLD MRI using an fMRI-like approach with repeated stress paradigms. Magn Reson Med. 2014 Mar 10. doi: 10.1002/mrm.25164.
29 Zia MI, Ghugre NR, Connelly KA, et al. Characterizing myocardial edema and hemorrhage using quantitative T2 and T2* mapping at multiple time intervals post ST-segment elevation myocardial infarction. Circulation Cardiovascular Imaging 2012; 5:566-572.

İletişim

Juliano Lara Fernandes
R. Antonio Lapa 1032
Campinas-SP – 13025-292
Brezilya
Telefon: +55-19-3579-2903
Faks: +55-19-3252-2903
jlaraf@terra.com.br

Miyokardiyal T1 haritalama tekniklerinin karşılaştırması

Kelvin Chow, Ph.D.; Richard Thompson, Ph.D.

Biyomedikal Mühendislik Bölümü, Alberta Üniversitesi, Edmonton, Kanada

Giriş

Difüze miyokardiyal fibrozis ve miyokardiyal ekstraselüler boşluğun yeniden modellenmesi, birçok kardiyak hastalığın ortak patolojik özellikleridir [1]. Bu değişiklikler, natif (kontrastsız) miyokardiyal T1 gevşeme sürelerindeki, kontrast sonrası T1 sürelerindeki ve ekstraselüler hacmin (ECV) türetilmiş tahminlerindeki değişiklikler aracılığıyla hem natif hem de kontrast sonrası T1 değerlerle, invazif olmayan bir şekilde manyetik rezonans görüntüleme kullanılarak ölçülebiliyor. Birçok klinik araştırma, miyokardiyal T1 ve ECV ölçümleri ve kalp yetmezliği [2], dilate kardiyomiyopati [3] ve amiloidoz [4] dahil olmak üzere hasta popülasyonlarında hastalık derecesinin çeşitli ölçütleri arasında ilişkiler bulguladı. Bu bulgular, ayrıca aort darlığı ve hipertrofik kardiyomiyopatinin ve amiloidoz gibi infiltratif hastalıkların insanlar üzerinde yapılan araştırmalarında MR görüntüleme fibroz ölçümleriyle olan histolojik ilişkilerle de doğrulandı [5-8]. Ardışık hastalarda miyokardiyal ECV'nin kapsamlı ve tek merkezli bir araştırması, ECV'nin kısa vadeli ölüm oranının bağımsız bir ön göstergesi olduğunu gösterdi [9] ve prognostik önemini ortaya koydu.

MR kullanarak difüze miyokardiyal fibrozu hızlı ve güvenilir bir şekilde değerlendirme becerisi, T1 ve ECV'yi geniş çaplı klinik fayda için potansiyele sahip olan temsili biyogöstergeler kılıyor [10-12]. Bu iyimserlik, ölçümleri için her biri özgün özelliklere, avantajlara ve dezavantajlara sahip birçok tekniğin gelişimiyle sonuçlandı. T1 ölçümü tekniklerinin başlıca üç sınıfı burada, rapor edilen T1 ve ECV değerleri arasındaki farklarla ilgili kavrayış sunmak ve potansiyel yeni araştırmalara en uygun tekniği belirlemek için değerlendiriliyor.

T1 haritalama teknikleri

Sürekli Look-Locker Teknikleri Klasik Look-Locker deneyi, T1 geri kazanım eğrisini daha etkili bir şekilde örneklemek için kısa tekrar sürelerine (TR) sahip bir dizi radyofrekans (RF) pulse'ını kullanan bir dizi ölçümden oluşuyor [13]. Bu genellikle, sürekli bozulmuş gradyan geri çağrılmış eko (GRE / gradient recalled echo okumasının takip ettiği bir inversiyon pulse'ı kullanılarak uygulanıyor [14] (Şekil 1A). Tekrarlı RF eksitasyonlarının neden olduğu manyetizasyon perturbasyonu görünür gevşeme süresinin kısalmasına (T1*) ve ekilibriyum manyetizasyonunun azalmasına neden oluyor. Ancak TR<<T1 olduğu varsayılırsa ve <10° döndürme açısı kullanılırsa, yaygın olarak anıldığı şekliyle "Look-Locker düzeltme faktörü" uygulanarak bir standart 3 parametreli üssel geri kazanım modeli kullanılırken gerçek T1 değeri hesaplanabiliyor [15] (Şekil 2a):

$$\text{Sinyal} = A - B*\exp(-TI/T1^*) \quad \text{[Dnk. 1]}$$

$$T1 = (B/A - 1)T1^* \quad \text{[Dnk. 2]}$$

Kardiyak Look-Locker uygulamaları tipik olarak farklı etkili inversiyon geri kazanım (TI) sürelerinde ve tek nefes tutmalı kardiyak evrelerinde edinilen 15-30 arasında görüntüyle geçit segmentli okumalar kullanıyor (Tablo 1). Bu k-boşluğu segmentasyonu, tek çekim görüntülere kıyasla daha az zamansal

Tablo 1

	Sürekli Look-Locker [3, 50]	MOLLI (Kesikli Bakma Kilidi) [6, 18, 23, 29, 30, 49]	SASHA (Bağımsız Manyetizasyon Hazırlama) [37, 44, 45]
Okuma	GRE	bSSFP	bSSFP
k-boşluğu edinimi	segmentli	tek çekim	tek çekim
Hazırlama pulsu	inversiyon	inversiyon	satürasyon
Görüntü sayısı	15-30	7-11	11 (değişken)
Süre	1 nefes tutma	9-18 kalp atışı	11 kalp atışı tipik (değişken)
Temel matris boyutu	176-192	192-256	192-256
Ters açı	10-12°	35°	70°
Miyokardiyal T1 (1.5T)	Rapor edilmemiş	939-1011 ms	1174 ms
Normal ECV (1.5T)	%25	%25-27	%18-22

Miyokardiyal T1 haritalama sekanslarının üç ana sınıfı arasında tipik pulse sekansı parametrelerinin karşılaştırması.

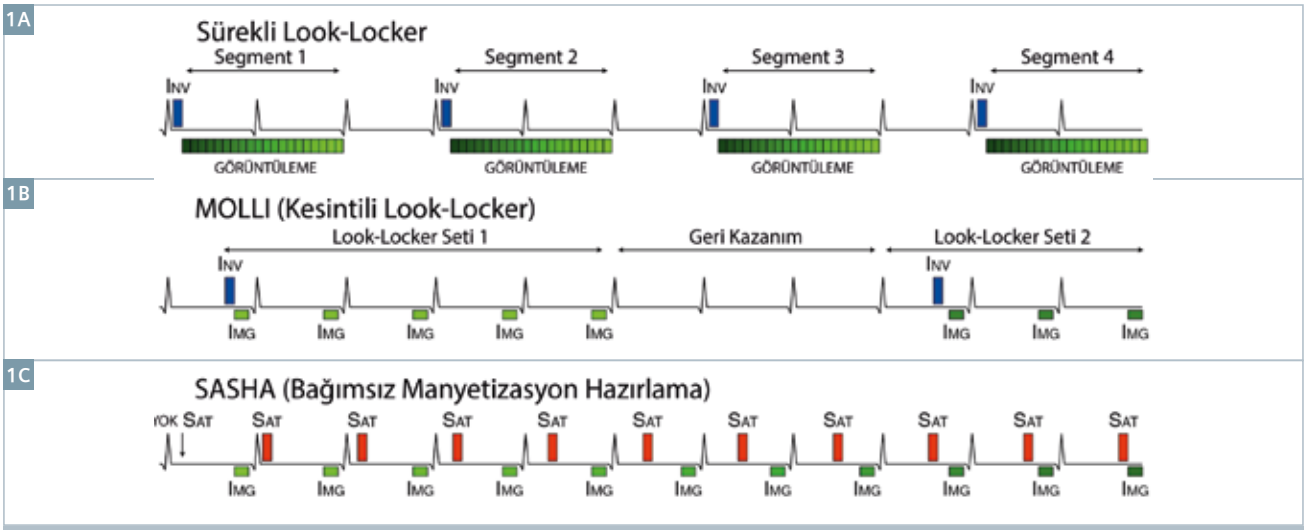

1 Başlıca üç miyokardiyal T1 haritalama sekansının pulse sekans şeması (1A) Bir sürekli Look-Locker sekansı bir inversiyon pulse'ının ardından birçok segmentlenmiş görüntü edinir (1B). MOLLI sekansı, her biri setler arasında geri kazanım dönemleriyle tek çekim görüntüler içeren Look-Locker setlerinden oluşur. (1C) SASHA sekansı her bir satürasyon pulse'ının ardında sadece bir tek görüntüyle değişken satürasyon geri kazanım sürelerinde bir dizi görüntünün takip ettiği bir satüre olmamış tek çekim görüntüden oluşur.

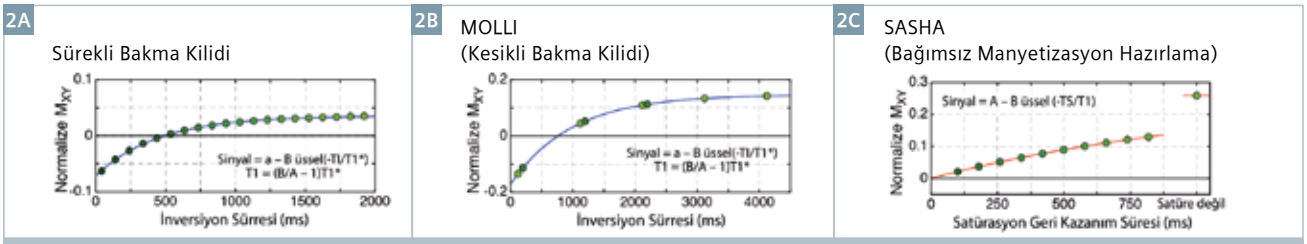

2 Miyokardiyal T1 haritalama sekanslarının başlıca üç sınıfı için T1 geri kazanım eğirişinin örneklemi. (2A) Sürekli Look-Locker sekansları geri kazanım eğirişinde birçok veri noktasına sahip ancak düşük ters açı GRE okuması nedeniyle daha düşük SNR bulunuyor. (2B) MOLLI'de geri kazanım eğrisinin örnekleri kümeli ve kümeler arası boşluklar yaklaşık olarak R-R aralığına eşit. Kümeler arasındaki boşluk, Look-Locker setleri arasındaki "TI artışı" tarafından belirleniyor. 80 ms TI artışıyla bir 5(3)3 planı için veriler gösteriliyor. Hem sürekli hem de kesintili Look-Locker teknikleri genel olarak gerçek T1 değerlerini tahmin etmek için "Look-Locker düzeltme faktörünü" kullanıyor. (2C) SASHA sekansı, nispeten kısa TS sürelerinde birçok veri noktasıyla bir inversiyon geri kazanım eğrisi yerine bir satürasyon geri kazanım eğrisini örnekliyor. Satüre olmamış bir görüntüye son derece uzun bir TS süresi atanıyor ve bir dayanak noktası olarak işlev görüyor.

bulanıklıkla ama kötü nefes tutmadan kaynaklanan artefaktlara daha fazla duyarlılıkla sonuçlanıyor.

Küçük Hayvan Look-Locker İnversiyon Geri Kazanımı (SALLI / Small Animal Look-Locker Inversion) [16] ve Çoklu Kontrast Gecikmiş Geliştirme (MCLE1 / Multi Contrast Late Enhancement) sekansları [17] gibi sürekli dengeli sabit durumsuz presesyon (bSSFP1 / balanced steady-state free precession) görüntüleme okumasına sahip Look-Locker sekansları, GRE'ye kıyasla genel sinyal verişi ve kan doku kontrastını iyileştirmek için kullanıldı. Bu sekanslar ayrıca kardiyak fonksiyonun analizi için sine benzeri bir seri üretmekte kardiyak evresi bilgisini de kullanıyor.

Sürekli Look-Locker sekansları, inversiyon geri kazanım eğrisinin mükemmel bir örneklemesini sunuyor ancak sekans tasarımında intrinsik olan görüntüler arasındaki kardiyak hareket T1 kantifikasyonu için sorunlu olabiliyor. Tipik bir kısa akslı katmandaki sürekli direkt boylam kardiyak hareketi, uyarılmamış döngüler görüntü boylamına doğru hareket ettikçe ve geri kazanım eğrisinin şeklini değiştirdikçe ve potansiyel olarak hesaplanmış T1 değerlerini karıştırdıkça sinyal geliştirmesiyle sonuçlanıyor. Buna ek olarak, miyokardiyumun her bir görüntü için ayrı ve manuel olarak kontürlenmesi gerekmesi ve parametrik T1 piksel haritalarının hemen üretilememesi nedeniyle veri analizi de zaman alıyor.

Kesintili Look-Locker teknikleri

Modifiye edilmiş Look-Locker İnversiyon Geri Kazanımı (MOLLI1) tekniği, sürekli okumalar yerine "kesintili" kardiyak geçitli tek çekim okumalar kullanarak kardiyak ve solunum hareketiyle ilişkili birçok zorluğun üstesinden geliyor [18]. Sekans, birbirini takip eden birçok kalp atışında sürekli bir kardiyak evresinde geçitli tek çekim görüntülerin takip ettiği bir inversiyon pulse'ı içeren çoklu "Look-Locker setlerinden" oluşuyor (Şekil 1B). Her bir sette geri kazanım eğrisinin örneklemesi, kalp atış hızı tarafından belirlendiğinden ve bununla sınırlı olduğundan, Look-Locker setleri hafif yüksek TI değerleriyle tekrarlanıyor ve manyetizasyon geri kazanımına izin vermek için birçok kalp atışıyla ayrılıyor.

Bir GRE değişkeninin 7T2'de kullanılmış olmasına rağmen MOLLI görüntüleri de kan doku kontrastının yanı sıra genel sinyal verişi iyileştirmek için genel olarak bSSFP okumaları kullanıyor [19].

Uygulamalar, Look-Locker setlerinin sayısı ve yaygın olarak 3(3)3(3)5 gibi bir sayı serisi ile belirtilen her bir setteki görüntülerin sayısı bakımından değişiklik gösteriyor. Bu adlandırma kuralında [20], parantezler, setler arasındaki geri kazanım kalp atışlarının sayısını belirtiyor ve diğer tüm sayılar da her bir setteki görüntülerin sayısını belirtiyor. Bu örnekte, 3(3)3(3)5, 3, 3 ve 5 görüntü içeren ve her setin geri kazanım için 3 kalp atışıyla ayrıldığı orijinal MOLLI uygulamasını ifade ediyor. Örneklem modelinin seçimi sadece toplam nefes tutma süresini değil, aynı zamanda da hesaplanan T1 değerlerinin değişkenliğini ve potansiyel kalp atış hızı bağımlı T1 hatalarını etkiliyor. İyi nefes tutmayla MOLLI görüntüleri arasındaki tutarlı kardiyak evresi tüm görüntüler için ilgi bölgelerinin (ROI'ler / region of interest) eşzamanlı olarak belirlenmesine izin vererek veri analizini basitleştiriyor. Görüntüler arasında tutarlı boşluksal pozisyonlar, parametrik T1 haritalarının üretilmesini sağlıyor ve bu da T1 anomalilerinin boşluksal paternlerini tespit etmek için çok değerli bir görsel araç sunuyor. MOLLI'den önce diğer tekniklerle birlikte miyokardiyal T1 haritalaması fizibiliteye sahipti ancak tek nefes tutma edinimin basitliği ve doğrudan analiz gücü de başarısına katkıda bulundu ve bir bütün olarak T1 haritalamasının büyümesini artırmaya yardımcı oldu.

Sürekli Look-Locker tekniklerine benzer bir şekilde, MOLLI verilerinden gelen ve T1* adı verilen ölçülen görünür T1 süresi, görüntü okumalarının manyetizasyon perturbasyonu nedeniyle gerçek T1 süresinden genel olarak daha kısa. Geleneksel MOLLI analizi, gerçek T1 değerini tahmin etmek için standart Bakma Kilidi düzeltme faktörünü (Denklem 1) kullanıyor. Ancak, MOLLI'nin kesikli bSSFP okumaları, düzeltme faktörünün türetilmesine yol açan sürekli GRE okumalarına kıyasla manyetizasyon zaman akışında önemli farklılıklarla sonuçlanıyor. Manyetizasyon gelişimindeki bu fark, çoklu faktörlere sistematik olarak bağımlı olan ve iyi karakterize edilen MOLLI T1 değerlerinde hatalara neden oluyor [20]. Kısaca, MOLLI T1 değerleri genellikle azaltılmış T2 değerleri [21, 22], artırılmış T1 değerleri [18, 23, 24], yüksek kalp atış hızları [18, 23], artırılmış rezonanssızlık [25], kötü inversiyon verimliliği [26, 27] ve manyetizasyon transferi (MT) etkileri [28] ile genellikle sistematik olarak düşük tahmin ediliyor. Bu faktörlerden kaynaklanan T1 hatalarının büyüklüğü, sekans uygulamasının çeşitli yönlerine bağımlı ve bu da geniş bir hesaplanmış MOLLI T1 değerleri aralığıyla sonuçlanıyor. Örneğin, 1.5 T'de 3(3)3(3)5 MOLLI kullanarak sağlıklı süjeler üzerinde gerçekleştirilen çeşitli araştırmalar, 939±24 ms (n=20) [29], 1011±41 ms (n=10) [30] ve 950±21 ms (n=102) [31] ortalama miyokardiyal T1 değerleri raporluyor. Araştırmalar arasındaki ortalama T1 değerleri arasındaki makul farklara rağmen, belirli bir araştırmadaki değişkenliğin katsayısı %2.2-4.0 ve bu da sağlıklı miyokardiyal MOLLI T1 değerlerini belirli bir uygulama sekansı içerisinde sabit ve tutarlı olduğuna işaret ediyor.

MOLLI'nin sistematik bağımlılıklarının bir miktarının temellerinin bir kesikli bSSFP Bakma Kilidi okuması için Bakma Kilidi düzeltme faktörünün kullanımında derinlemesine yatmasına rağmen, diğer bağımlılıklar, sekans modifikasyonlarının ve alternatif görüntü rekonstrüksiyon algoritmalarının bir kombinasyonu aracılığıyla azaltıldı. Örneğin, belirli MOLLI uygulamalarındaki kalp atış hızı bağımlılığı büyük ölçüde Bakma Kilidi setleri arasındaki eksik manyetizasyon geri kazanımından kaynaklanıyor. Bakma Kilidi setlerini, 5(3)3, 4(1)3(1)2 ve 5(1)1(1)1 paternleri gibi en uzundan en kısaya sıralayarak ve geri kazanım sürelerini kalp atışları yerine saniyelerle tanımlayarak [32], kalp atış hızı bağımlılığı büyük ölçüde azaltılıyor. Uzun T1 değerlerini uyumlulaştırırken ve daha sonraki Bakma Kilidi setlerinden gelen görüntülerin dikkate alınmadığı kısaltılmış MOLLI'de (ShMOLLI[1] / Shortened MOLLI) kullanılan bir koşullu uyumlulaştırma algoritması veya eğer artıksal uyum hatası çok büyükse, kalp atış hızı duyarsızlığını daha da iyileştiriyor [23]. Optimize edilmiş bir adiyabatik inversiyon pulsunun da MOLLI sekansının doğruluğunu arttırdığı keşfedildi [27] ve Bloch denklemi simülasyonları kullanan daha karmaşık MOLLI T1 hesaplama teknikleri de diğer bağımlılıklar için geliştirildi. Ancak, bu iyileştirmeler MOLLI T1 değerlerini gerçek T1 değerine yakınlaştırırken, daha yeni uygulamaların artık önceki, daha az doğru uygulamalardan gelen raporlanmış literatür değerleriyle artık doğrudan karşılaştırılabilir olmadığının farkında olmak da önemli. Gerçek T1 değerlerini doğru bir şekilde kantifiye etmeye çalışırken MOLLI T1 değerlerindeki sistematik hataların kavramsal olarak istenmemesine rağmen, çoğu T1 haritalamasının birincil hedefi, miyokardiyalfibrozisi güvenilir bir şekilde kantifiye etmek. Daha pragmatik olan bu bakış açısı, iyi karakterize edilmiş sistematik hataların, MOLLI T1 değerlerinin fibroza duyarlı bir yeniden üretilebilir biyogösterge olmaları kaydıyla tolere edilebilir olduğu iddiasını taşıyor. Bu bakış açısı, MOLLI tekniklerini geniş bir kardiyomiyopati yelpazesi kullanan yayınlanmış kapsamlı literatürle de destekleniyor. Buna ek olarak, T2 değerlerinin ve MT'nin natif MOLLI T1 değerleri üzerindeki etkisi de T2 ve MT'deki yaygın patolojik değişikliklerin de natif MOLLI T1 değerlerini artırabilmesi nedeniyle genel olarak kardiyak hastalığına olan duyarlılığı artırabiliyor. Ancak, ters açı ve rezonans dışı gibi faktörlerdeki değişiklik, MR görüntüleme sistemi tasarımına ve teçhizatına bağlı ancak yine de MOLLI T1 değerlerinde artefaktüel değişikliklere neden oluyor. Bu nedenle, MOLLI'nin sistematik bağımlılıkları aynı zamanda hem bir avantaj hem de bir dezavantaj. Genel olarak kardiyak hastalık için bir biyogösterge olarak MOLLI T1 değerlerinin hassasiyetini artırabilmelerine rağmen, MOLLI T1'den türetilmiş ECV anomalilerinin altında yatan neden olarak patolojik olmayan karıştırıcılar ihtimalini ortadan kaldırmak zor olabileceği için yanlış yorumlama potansiyeli var.

Kesintili Look-Locker da MLLSR sekansında olduğu gibi bir satürasyon geri kazanım hazırlama kullanılarak gerçekleştirilebiliyor [34]. Öncesindeki manyetizasyondan bağımsız olarak ideal bir satürasyon pulse'ının boylamsal manyetizasyonu geçersiz kılması nedeniyle, Look-Locker setleri arasındaki geri kazanım süreleri de artık gerekli

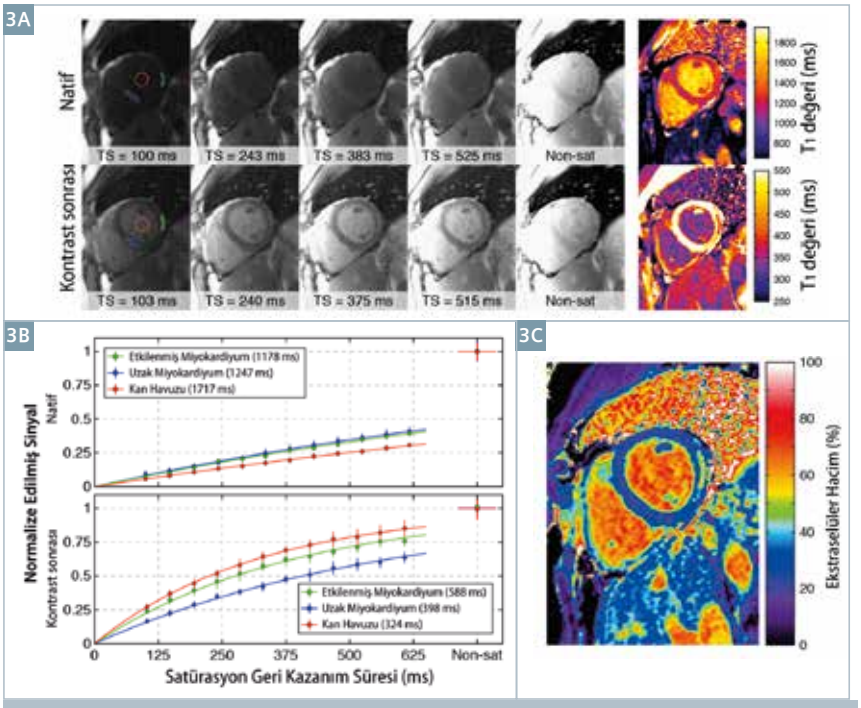

3 Miyokart iltihabına sahip bir denekte T1 ve ECV haritalaması (3A) Natif (üst) ve kontrast sonrası (altta) SASHA-VFAT1 haritalamasından ve bunun sonucunda elde edilen T1 haritalamalarından (sağ) örnek ham görüntüler. Satüre olmayan görüntüler, daha iyi görselleştirme sağlamak için bağımsız olarak pencereye seviyeleniyor. Görüntüler, Siemens HeartFreeze kullanılarak hareket düzeltmesi yapıldı ve T1 haritaları tarayıcıda üretildi. Etkilenen miyokardiyumda (yeşil), uzak miyokardiyumda (mavi) ve kan havuzunda (kırmızı) alınan ilgi bölgeleri, sadece en kısa TS görüntüsünde gösteriliyor. (3B) Her ilgi bölgesi için sinyal yoğunlukları ve 2 parametreli en iyi uyum eğrisi natif (üst) ve kontrast sonrası (alt) verilerinde gösteriliyor. (3C) ECV haritası, natif ve kontrast sonrası T1 haritalarını görüntülerle bağdaştırarak hesaplandı. Veriler, National Institutes of Health'teki Dr. Peter Kellman ve Dr. Andrew Arai'ye aittir.

değil ve böylece aynı toplam sürede daha fazla görüntü edinilebiliyor. Ancak, MLLSR'nin yine de temel olarak bir Kesintili Look-Locker edinimi kullanması nedeniyle, denklem 2'deki Look-Locker düzeltme fonksiyonunun doğrudan uygulanmasıyla doğru bir şekilde düzeltilemeyen düşük tahmin edilmiş görünür T1* değerleriyle MOLLI sekanslarına benzer karakteristiklere sahip.

Bağımsız manyetizasyon hazırlama teknikleri

Hem sürekli hem de kesintili Look-Locker sekansları, toplam tarama süresini azaltmanın ve geniş bir örneklenmiş geri kazanım süreleri yelpazesi sağlamanın bir yolu olarak tek bir manyetizasyon hazırlamanın ardından (inversiyon veya satürasyon) çoklu görüntüler ediniyor. Buna karşılık, SR-TFL [35], SAP-T1 [36] ve Satürasyon geri kazanım tek çekim Edinim (SASHA / SAturation-recovery single SHot Acquisition) sekansları [37], her bir satürasyon pulse'ının ardından sadece tek bir görüntü ediniyor. İdeal satürasyon pulse'ları ilk durumdan bağımsız olarak boylamsal manyetizasyonu sıfırlarken, her bir görüntü bağımsız olarak manyetizasyon hazırlığından geçiriliyor ve böylece her bir görüntü okumasındaki manyetizasyon zaman bakışı, diğer görüntü okumalarından bağımsız oluyor. SASHA sekansı, birbirini izleyen kalp atışlarındaki satürasyon geri kazanım görüntüleri serisinin takip ettiği bir hazırlanmamış "referans" görüntüden oluşuyor (Şekil 1C). Görüntüler, MOLLI sekansına benzer şekilde geçitli tek çekim bSSP (Tablo 1) içeriyor, ancak çok daha kötü bir kan-doku kontrastına sahip. Şekil 3'te miyokart iltihabına sahip bir hastanın SASHA görüntüleri ve analizi gösteriliyor.

3 parametreli bir model kullanılarak (Denklem 1) SASHA verilerinden hesaplanan T1 değerlerinin, geniş bir T1, T2, ters açı, kalp atış hızı, rezonans dışı değerler ve manyetizasyon transfer etkileri [20, 28, 37] aralığında son derece doğru ve sağlam olduğu görülüyor. Ancak, SASHA'daki sinyal yoğunluklarının dinamik aralığı, önemli derecede daha yüksek SASHA T1 değişkenliği ile sonuçlanacak şekilde satürasyon geri kazanım hazırlığı nedeniyle MOLLI'nin neredeyse yarısı [20]. Bir değişken ters açı (VFA / variable flip angle) okuması kullanılarak ve T1 hesaplaması için 2 parametreli model kullanılarak edinilen SASHA verileri yakın zamanda, SASHA'nın doğruluğunu korurken, MOLLI ölçümlerine benzer değişikliğin katsayıları olduğu görüldü [38]. VFA görüntülerinin de rezonans dışı etkilerle ilişkili görüntü artefaktlarını tutarlı olarak azalttığı görüldü. Ancak, VFA okumaları potansiyel olarak hareket düzeltme algoritmalarının etkililiğini düşürerek ve ham görüntüler üzerinde kontürleme yaparken miyokardiyal sınırların görsel tespitine zarar vererek kan-doku kontrastını daha da azaltıyor.

Edinilen SASHA görüntülerinin sayısı esnek ve nefes tutma kapasiteleri kötüleşmiş hastalarda artırılmış değişkenliğe neden olsa da azaltılabiliyor. Orijinal SASHA sekansı sabit bir sürede edinilen görüntü sayısını maksimize etmek için satürasyonu ve görüntülemeyi aynı kalp atışında tutarken mümkün olan değer aralığını lineer olarak kapsayan satürasyon geri kazanım süreleri (TS) kullandı. Daha uzun TS süreleri, uzun T1 değerleri için geri kazanım eğrisini daha iyi bir şekilde örnekleyebiliyor ve SR-TFL sekansında [35] ve yakın zamanlı SMART (1) Harita sekansında [39] olduğu gibi satürasyon pulse'ından ayrı bir kalp atışında görüntülemeyle elde edilebiliyor. 3-parametreli [40] ve 2-parametreli [41] modeller için satürasyon geri kazanım sürelerini sayısal olarak optimize eden yakın zamanlı çalışmalar, tekrarlı TS sürelerine sahip kümelenmiş örnekleme paternlerinin, T1 değişkenliğinde makul azalmalarla sonuçlandığını keşfetti.

SASHA sekansının sistematik karıştırıcılar açısından sağlamlığı, onu, yeni araştırma protokollerinde T1 haritalaması için çekici bir aday kılıyor. SASHA'nın, daha yaygın tekniklere kıyasla daha az klinik ve histolojik doğrulamaya sahip nispeten yeni bir sekans olmasına rağmen, kalp yetmezliğine [37], antrasiklin

kardiyotoksitise yeniden modellemesi [42] ve Fabry hastalığına sahip hastalarda SASHA ile yapılan araştırmalar, yaygın literatürle tutarlı bulgulara sahip. Yine de oturmuş değerlerin olmaması ve teknikler arasındaki değerlerin karşılaştırmasındaki zorluk, SASHA'yı, verilerin diğer bir teknikle zaten edinilmiş olduğu yerler için zor bir seçim kılıyor.

Tartışma

MOLLI'nin sistematik düşük tahmini nedeniyle [20] SASHA'ya kıyasla MOLLI ile daha düşük değerler %15-20 olacak şekilde [44, 45] mutlak natif miyokardiyal T1 değerleri önemli ölçüde değişkenlik gösteriyor. ECV değerleri kan ve miyokardiyumdaki hem natif hem de kontrast sonrası T1 ölçümleri kullanılarak türetiliyor ve böylece ölçümlerin her biri arasında farklı olabilen sistematik T1 hataları, sekanslar arasında daha da büyük farklarla sonuçlanıyor (Tablo 1). Bu nedenle, literatür değerlerini karşılaştırırken dikkat edilmesi gerekiyor ve T1 haritalamasına ilişkin yakın zamanlı bir konsensüs de herhangi bir T1 haritalama sekansı uygulaması için yere özel normatif değerlerin ortaya konabileceğini öneriyor [46].

Klinik uygulamada, nefes tutma hareketi, manyetizasyon geri kazanımı yerine boşluksal uyumlulaşmamanın görüntüler arasında sinyal yoğunluğu değişikliğine neden olması nedeniyle yaygın olarak T1 haritalarında hatalara neden oluyor. Görüntüler arasında ilgi bölgelerini manuel olarak ayarlamanın bu hareket etkilerini aşabilmesine rağmen, bu süreç, analiz süresini ve gereken çabayı artırıyor. MOLLI verilerindeki görüntü kontrastındaki büyük değişiklikler için tasarlanmış sağlam bir non-rigid görüntü kayıt algoritmasının, görüntüler arasındaki görünür hareketi önemli ölçüde azalttığı ve T1 harita kalitesini iyileştirdiği keşfedildi [47]. MyoMaps paketinde bulunan Siemens uygulamasında, T1 haritaları, doğrudan tarayıcı konsolundaki hareketi düzeltilmiş görüntülerden oluşturuluyor. Bu anında geri bildirim, operatörün kolayca kötü kaliteli veri setlerini tespit etmesine ve edinimi tekrarlamasına izin veriyor ve T1 anomalilerinin gerçek zamanlı olarak tespit edilebilmesi sayesinde aynı araştırma içerisinde odaklanmış incelemeleri mümkün kılıyor. Görüntü kayıt algoritmasını, natif (kontrast dışı) ve kontrast sonrası T1 haritalarını bağdaştıracak şekilde genişleterek ve otomatik kan havuzu segmentasyonuna sahip hematokrit değerleri kullanarak, parametrik ECV haritaları da oluşturulabiliyor [48, 49]. ECV görüntü haritaları, fizyolojik olarak ilgili bir parametreyi temsil ettiklerinden ve bunları yarı otomatik bir şekilde üretebilme becerisi analiz çalışma akışını büyük ölçüde iyileştirdiğinden T1 haritalarına göre daha kolay yorumlanabiliyorlar. Ölçülen verileri üssel geri kazanım modeline uydurma nedeniyle T1 değerlerinde görülen belirsizlik, uyumlu artıkları T1 değerleriyle aynı birimlere sahip standart sapmaya dönüştürerek kantifiye edilebiliyor [32]. Bu yaklaşım, belirsizlikleri türetilmiş ECV değerlerinde hesaplamayı da kapsayacak şekilde genişletilebiliyor. Bu belirsizlik haritaları, T1 ve ECV anomalilerinin sadece ölçüm parazitinden mi kaynaklı olduğu olasılığını yorumlamakta değerli bir bağlam sağlıyor.

Sonuçlar

Miyokardiyal T1 haritalaması, kardiyak hastalığında son derece yaygın olan difüze miyokardiyal fibrozu tespit etmeye yönelik güçlü bir klinik motivasyonla güdümlenen aktif ve heyecan verici bir araştırma alanı. Tekniklerin bir kısmı T1 haritalaması için yaygın olarak kullanılıyor ve her biri özgün avantajlara ve dezavantajlara sahip. Bu teknikler arasında değerlerin doğrudan karşılaştırmasının sekanslar arasında farklı sistematik bağımlılıklarla karmaşıklaştırılmasına rağmen, burada açıklanan her bir tekniğin fibrozu tespit etme becerisi, klinik kanıtlar ve literatürle destekleniyor. Herhangi bir araştırma için en uygun teknik, daha küçük veya daha ince kalplere ve kalp atış hızları yüksek hastalarda tek çekim görüntülerin görüntü kalitesi, karıştırıcılarda bilinen değişikliklerin ihtimali ve değerleri mevcut olan literatürle karşılaştırma ihtiyacı gibi konulara bağlı. MyoMaps'te bir T1 haritalama sekansının ticari olarak erişilebilirliği, bu teknoloji için geniş bir klinik erişim sağlıyor ve miyokardiyal fibrozisi kantifiye etmek için bir klinik standart olarak T1 haritalamasının benimsenmesi yönünde önemli bir adım.

Referanslar

1. Mewton N, Liu CY, Croisille P, Bluemke DA, Lima JAC. Assessment of myocardial fibrosis with cardiovascular magnetic resonance. J Am Coll Cardiol 2011;57:891–903. doi: 10.1016/j.jacc.2010.11.013.
2. Iles L, Pfluger H, Phrommintikul A, Cherayath J, Aksit P, Gupta SN, Kaye DM, Taylor AJ. Evaluation of diffuse myocardial fibrosis in heart failure with cardiac magnetic resonance contrast-enhanced T1 mapping. J Am Coll Cardiol 2008;52:1574–1580. doi: 10.1016/j.jacc.2008.06.049.
3. Jerosch-Herold M, Sheridan DC, Kushner JD, Nauman D, Burgess D, Dutton D, Alharethi R, Li D, Hershberger RE. Cardiac magnetic resonance imaging of myocardial contrast uptake and blood flow in patients affected with idiopathic or familial dilated cardiomyopathy. Am J Physiol Heart Circ Physiol 2008;295:H1234–H1242. doi: 10.1152/ajpheart.00429.2008.
4. Karamitsos TD, Piechnik SK, Banypersad SM, et al. Noncontrast T1 mapping for the diagnosis of cardiac amyloidosis. JACC Cardiovasc Imaging 2013;6:488–497. doi: 10.1016/j.jcmg.2012.11.013.
5. Flett AS, Hayward MP, Ashworth MT, Hansen MS, Taylor AM, Elliott PM, McGregor C, Moon JC. Equilibrium contrast cardiovascular magnetic resonance for the measurement of diffuse myocardial fibrosis: preliminary validation in humans. Circulation 2010;122:138–144. doi: 10.1161/CIRCULATIONAHA.109.930636.
6. Fontana M, White SK, Banypersad SM, Sado DM, Maestrini V, Flett AS, Piechnik SK, Neubauer S, Roberts N, Moon JC. Comparison of T1 mapping techniques for ECV quantification. Histological validation and reproducibility of ShMOLLI versus multibreath-hold T1 quantification equilibrium contrast CMR. J Cardiovasc Magn Reson 2012;14:88. doi: 10.1186/1532-429X-14-88.
7. Bull S, White SK, Piechnik SK, et al. Human non-contrast T1 values and correlation with histology in diffuse fibrosis. Heart 2013;99:932–937. doi: 10.1136/heartjnl-2012-303052.
8. White SK, Sado DM, Fontana M, et al. T1 Mapping for Myocardial Extracellular Volume Measurement by CMR: Bolus Only Versus Primed Infusion Technique. JACC Cardiovasc Imaging 2013;6:955–962. doi: doi: 10.1016/j.jcmg.2013.01.011.
9. Wong TC, Piehler K, Meier CG, et al. Association between extracellular matrix expansion quantified by cardiovascular magnetic resonance and short-term mortality. Circulation 2012;126:1206–1216. doi: 10.1161/CIRCULATIONAHA.111.089409.
10. Ferrari VA, Witschey WRT, Zhou R. Cardiac

magnetic resonance assessment of myocardial fibrosis: honing new clinical tools. Circ Cardiovasc Imaging 2011;4:604–606. doi: 10.1161/CIRCIMAGING.111.969204.
11 Lima JAC. The promise of myocardial fibrosis assessment by T1 mapping. JACC Cardiovasc Imaging 2013;6:485–487. doi: 10.1016/j.jcmg.2012.11.014.
12 Moon JC, Treibel TA, Schelbert EB. T1 Mapping for Diffuse Myocardial Fibrosis. J Am Coll Cardiol 2013;62:1288–1289. doi: 10.1016/j.jacc.2013.05.077.
13 Look D, Locker D. Time Saving in Measurement of NMR and EPR Relaxation Times. Review of Scientific Instruments 1970;41:250–251. doi: 10.1063/1.1684482.
14 Haase A, Matthaei D, Bartkowski R, Dühmke E, Leibfritz D. Inversion recovery snapshot FLASH MR imaging. J Comput Assist Tomogr 1989;13:1036–1040.
15 Deichmann R, Haase A. Quantification of T1 values by SNAPSHOT-FLASH NMR imaging. J Magn Reson 1992;96:608–612. doi: doi: DOI: 10.1016/0022-2364(92)90347-A.
16 Messroghli DR, Nordmeyer S, Buehrer M, et al. Small Animal Look-Locker Inversion Recovery (SALLI) for Simultaneous Generation of Cardiac T1 Maps and Cine and Inversion Recovery–prepared Images at High Heart Rates: Initial Experience. Radiology 2011;261:258–265. doi: 10.1148/radiol.11101943.
17 Connelly KA, Detsky JS, Graham JJ, Paul G, Vijayaragavan R, Dick AJ, Wright GA. Multicontrast late gadolinium enhancement imaging enables viability and wall motion assessment in a single acquisition with reduced scan times. J Magn Reson Imaging 2009;30:771–777. doi: 10.1002/jmri.21907.
18 Messroghli DR, Radjenovic A, Kozerke S, Higgins DM, Sivananthan MU, Ridgway JP. Modified Look-Locker inversion recovery (MOLLI) for high-resolution T1 mapping of the heart. Magn Reson Med 2004;52:141–146. doi: 10.1002/mrm.20110.
19 Rodgers CT, Piechnik SK, DelaBarre LJ, Van de Moortele P-F, Snyder CJ, Neubauer S, Robson MD, Vaughan JT. Inversion recovery at 7 T in the human myocardium: Measurement of T1, inversion efficiency and B1 (+). Magn Reson Med 2013;70:1038–1046. doi: 10.1002/mrm.24548.
20 Kellman P, Hansen MS. T1-mapping in the heart: accuracy and precision. J Cardiovasc Magn Reson 2014;16:2. doi: 10.1186/1532-429X-16-2.
21 Chow K, Flewitt JA, Pagano JJ, Green JD, Friedrich MG, Thompson RB. T2-dependent errors in MOLLI T1 values: simulations, phantoms, and in-vivo studies. J Cardiovasc Magn Reson 2012;14:P281.
22 Gai ND, Stehning C, Nacif M, Bluemke DA. Modified Look-Locker T1 evaluation using Bloch simulations: human and phantom validation. Magn Reson Med 2013;69:329–336. doi: 10.1002/mrm.24251.
23 Piechnik SK, Ferreira VM, Dall'Armellina E, Cochlin LE, Greiser A, Neubauer S, Robson MD. Shortened Modified Look-Locker Inversion recovery (ShMOLLI) for clinical myocardial T1-mapping at 1.5 and 3 T within a 9 heartbeat breathhold. J Cardiovasc Magn Reson 2010;12:69. doi: 10.1186/1532-429X-12-69.
24 Lee JJ, Liu S, Nacif MS, Ugander M, Han J, Kawel N, Sibley CT, Kellman P, Arai AE, Bluemke DA. Myocardial T1 and extracellular volume fraction mapping at 3 tesla. J Cardiovasc Magn Reson 2011;13:75. doi: 10.1186/1532-429X-13-75.
25 Kellman P, Herzka DA, Arai AE, Hansen MS. Influence of Off-resonance in myocardial T1-mapping using SSFP based MOLLI method. J Cardiovasc Magn Reson 2013;15:63. doi: 10.1186/1532-429X-15-63. 26 Chow K, Flewitt JA, Pagano JJ, Green JD, Friedrich MG, Thompson RB. MOLLI T1 Values Have Systematic T2 and Inversion Efficiency Dependent Errors. Proc Intl Soc Magn Reson Med 2012. p. 395.
27 Kellman P, Herzka DA, Hansen MS. Adiabatic inversion pulses for myocardial T1 mapping. Magn Reson Med 2014;71:1428–1434. doi: 10.1002/mrm.24793.
28 Robson MD, Piechnik SK, Tunnicliffe EM, Neubauer S. T1 measurements in the human myocardium: The effects of magnetization transfer on the SASHA and MOLLI sequences. Magn Reson Med 2013. doi: 10.1002/mrm.24867.
29 Messroghli DR, Greiser A, Fröhlich M, Dietz R, Schulz-Menger J. Optimization and validation of a fully-integrated pulse sequence for modified look-locker inversion-recovery (MOLLI) T1 mapping of the heart. J Magn Reson Imaging 2007;26:1081–1086. doi: 10.1002/jmri.21119.
30 Kawel N, Nacif M, Santini F, Liu S, Bremerich J, Arai AE, Bluemke DA. Partition coefficients for gadolinium chelates in the normal myocardium: Comparison of gadopentetate dimeglumine and gadobenate dimeglumine. J Magn Reson Imaging 2012;36:733–737. doi: 10.1002/jmri.23651.
31 Dabir D, Child N, Kalra A, et al. Reference values for healthy human myocardium using a T1 mapping methodology: results from the International T1 Multicenter cardiovascular magnetic resonance study. J Cardiovasc Magn Reson 2014;16:69. doi: 10.1186/s12968-014-0069-x.
32 Kellman P, Arai AE, Xue H. T1 and extracellular volume mapping in the heart: estimation of error maps and the influence of noise on precision. J Cardiovasc Magn Reson 2013;15:56. doi: 10.1186/1532-429X-15-56.
33 Shao J, Nguyen K-L, Natsuaki Y, Spottiswoode B, Hu P. Instantaneous signal loss simulation (InSiL): An improved algorithm for myocardial T1 mapping using the MOLLI sequence. J Magn Reson Imaging 2014. doi: 10.1002/jmri.24599.
34 Song T, Stainsby JA, Ho VB, Hood MN, Slavin GS. Flexible cardiac T(1) mapping using a modified look-locker acquisition with saturation recovery. Magn Reson Med 2012;67:622–627. doi: 10.1002/mrm.24137.
35 Wacker CM, Bock M, Hartlep AW, Beck G, van Kaick G, Ertl G, Bauer WR, Schad LR. Changes in myocardial oxygenation and perfusion under pharmacological stress with dipyridamole: assessment using T*2 and T1 measurements. Magn Reson Med 1999;41:686–695.
36 Higgins DM, Ridgway JP, Radjenovic A, Sivananthan UM, Smith MA. T1 measurement using a short acquisition period for quantitative cardiac applications. Med Phys 2005;32:1738–1746.
37 Chow K, Flewitt JA, Green JD, Pagano JJ, Friedrich MG, Thompson RB. Saturation recovery single-shot acquisition (SASHA) for myocardial T1 mapping. Magn Reson Med 2014;71:2082–2095. doi: 10.1002/mrm.24878.
38 Chow K, Spottiswoode B, Pagano JJ, Thompson R. Improved precision in SASHA T1 mapping with a variable flip angle readout. J Cardiovasc Magn Reson 2014;16:M9.
39 Slavin GS, Hood MN, Ho VB, Stainsby JA. Breath-Held Myocardial T1 Mapping Using Multiple Single-Point Saturation Recovery. Proc Intl Soc Magn Reson Med, Vol. 20. 2012. p. 1244.
40 Akçakaya M, Weingärtner S, Roujol S, Nezafat R. On the selection of sampling points for myocardial T1 mapping. Magn Reson Med 2014. doi: 10.1002/mrm.25285.
41 Kellman P, Xue H, Chow K, Spottiswoode BS, Arai AE, Thompson RB. Optimized saturation recovery protocols for T1-mapping in the heart: influence of sampling strategies on precision. J Cardiovasc Magn Reson 2014;16:55. doi: 10.1186/s12968-014-0055-3.
42 Tham E, Chow K, Spavor M, Pagano JJ, Haykowsky MJ, Thompson RB. Degree of diffuse fibrosis measured by MRI correlates with LV remodelling in childhood cancer survivors after anthracycline chemotherapy. J Cardiovasc Magn Reson 2011;13:P276.
43 Thompson RB, Chow K, Khan A, Chan A, Shanks M, Paterson I, Oudit GY. T_1 mapping with cardiovascular MRI is highly sensitive for Fabry disease independent of hypertrophy and sex. Circ Cardiovasc Imaging 2013;6:637–645. doi: 10.1161/CIRCIMAGING.113.000482.
44 Flewitt JA, Chow K, Pagano JJ, Green JD, Friedrich MG, Thompson RB. Effect of

Systematic T1 Errors on Lambda Calculations: Comparison of Different T1 Mapping Techniques. Proc Intl Soc Magn Reson Med,
Vol. 20. 2012. p. 3370.

45 Roujol S, Weingärtner S, Foppa M, Chow K, Kawaji K, Ngo LH, Kellman P, Manning WJ, Thompson RB, Nezafat R. Accuracy, Precision, and Reproducibility of Four T1 Mapping Sequences: A Head-to-Head Comparison of MOLLI, ShMOLLI, SASHA, and SAPPHIRE. Radiology 2014;272:683–689. doi: 10.1148/radiol.14140296.

46 Moon JC, Messroghli DR, Kellman P, et al. Myocardial T1 mapping and extracellular volume quantification: a Society for Cardiovascular Magnetic Resonance (SCMR) and CMR Working Group of the European Society of Cardiology consensus statement. J Cardiovasc Magn Reson 2013;15:92. doi: 10.1186/1532-429X-15-92.

47 Xue H, Shah S, Greiser A, Guetter C, Littmann A, Jolly M-P, Arai AE, Zuehlsdorff S, Guehring J, Kellman P. Motion correction for myocardial T1 mapping using image registration with synthetic image estimation. Magn Reson Med 2012;67:1644–1655. doi: 10.1002/mrm.23153.

48 Kellman P, Wilson JR, Xue H, Ugander M, Arai AE. Extracellular volume fraction mapping in the myocardium, part 1: evaluation of an automated method. J Cardiovasc Magn Reson 2012;14:63. doi: 10.1186/1532-429X-14-63.

49 Kellman P, Wilson JR, Xue H, Bandettini WP, Shanbhag SM, Druey KM, Ugander M, Arai AE. Extracellular volume fraction mapping in the myocardium, part 2: initial clinical experience. J Cardiovasc Magn Reson 2012;14:64. doi: 10.1186/1532-429X-14-64.

50 Neilan TG, Coelho-Filho OR, Shah RV, et al. Myocardial extracellular volume fraction from T1 measurements in healthy volunteers and mice: relationship to aging and cardiac dimensions. JACC Cardiovasc Imaging 2013;6:672–683. doi: 10.1016/j.jcmg.2012.09.020.

İletişim

Kelvin Chow, Ph.D.
1098 Research Transition Facility
Biyomedikal Mühendislik Bölümü
Alberta Üniversitesi
Edmonton AB T6G 2V2
Kanada
kelvin.chow@ualberta.ca

İletişim

Doç. Dr. Richard Thompson
1098 Research Transition Facility
Biyomedikal Mühendislik Bölümü
Alberta Üniversitesi
Edmonton AB T6G 2V2
Kanada
Telefon: +1 (780) 492-8665
richard.thompson@ualberta.ca

[1] Ürün hala geliştirme aşamasındadır ve henüz ticari olarak satılmamaktadır. Gelecekte erişilebilir olacağı garanti edilememektedir.

[2] MAGNETOM 7T devam etmekte olan bir araştırmadır. Gösterilen tüm veriler, kurumsal değerlendirme kurulu izni altında ticari olmayan bir sistem kullanılarak edinilmiştir. MAGNETOM 7T hala geliştirme aşamasındadır ve henüz ticari olarak satılmamaktadır. Gelecekte erişilebilir olacağı garanti edilememektedir.

Eksiğiniz mi var?

İhtiyaç duyduğunuz tüm bilgilere sahip olmak için, klinik MR görüntüleme bilgileriyle ilgili aylık ücretsiz haber bültenimize kayıt olun. Dünyanın her yerindeki MAGNETOM kullanıcılarının vaka raporların erişin ve Siemens yazılım uygulamalarıyla ilgili güncel kalın.

SIEMENS

Siemens authored and co-authored ISMRM abstracts

"Fashioning MR to Improve Global Healthcare" is the theme of this year's ISMRM Scientific Meeting & Exhibition held in Milan, Italy. We at Siemens are dedicated to contribute to the ongoing development of MR and to fulfil the needs of the clinicians. Therefore each year many abstracts are published at the ISMRM proceedings authored or co-authored by Siemens' employees. If you are interested in the work of Siemens' researchers, be sure you do not miss the abstracts from the proceedings of the joint ISMRM-ESMRMB meeting.

ISMRM ONE COMMUNITY FOR CLINICIANS AND SCIENTISTS

Check out the list of ISMRM abstracts.

Contact & Feedback | Privacy Policy | Unsubscribe

Kayıt olun: www.siemens.com/magnetom-world

Erişin: Publications > Subscriptions

Her ikisi de radyolog olan Dr. Gudrun Feuchtner, Innsbruck Tıp Fakültesi, Avusturya (sol) ve Dr. Francesca Pugliese, PhD, William Harvey Araştırma Enstitüsü, Queen Mary Üniversitesi, Londra, İngiltere (sağ) stres miyokardiyal BT perfüzyon görüntülemenin faydalarını ortaya koymak için araştırmalar yürütüyorlar.

Stres miyokardiyal BT perfüzyon görüntülemede liderlik etmek

Metin: Linda Brookes, Fotoğraflar: Jørn Tomter, Harald Voglhuber

Radyolog Dr. Francesca Pugliese, PhD, ve Dr. Gudrun Feuchtner, hasta bakımında rehberlik edecek ek fonksiyonel bilgiler sunmak üzere, SOMATOM® Definition Flash BT tarayıcı kullanarak koroner BT anjiyografi ile stres miyokardiyal BT perfüzyon görüntülemeyi birleştirmenin farklı yöntemlerini araştırıyorlar.

Avusturya'daki Innsbruck Tıp Fakültesi Radyoloji Bölümü ve merkezi London Chest Hospital'da merkezi bulunan Queen Mary Üniversitesi William Harvey Araştırma Enstitüsü İleri Kardiyovasküler Görüntüleme Merkezi, günlük koroner BT anjiyografi (cCTA) taramalarının yanı sıra, stres miyokardiyal BT perfüzyon görüntülemenin klinik açıdan faydasını ortaya koymak için araştırmalar da yürütüyor. Her iki birim de SOMATOM Definition Flash BT tarayıcı kullanıyor.

cCTA, koroner arter hastalığının anatomik tespiti için önemli bir non-invazif yöntem ancak özellikle de orta dereceli lezyonlarda (lümen çapının yüzde 30–70 oranında azalması) koroner stenozun hemodinamik önemi hakkında çoğu zaman ilave bilgiler gerekiyor. Geleneksel olarak bu bilgiler, cCTA ile PET veya SPECT ile perfüzyon görüntüleme ya da manyetik rezonans görüntüleme gibi diğer teknikler birleştirilerek elde ediliyordu. cCTA'yı stres miyokardiyal BT perfüzyon görüntüleme kullanarak tamamlayıcı fonksiyonel bilgileri kapsayacak şekilde genişletmenin ve böylece ayrı ayrı taramalara veya hibrid görüntülemeye yönelik ihtiyacın ortadan kaldırılmasının faydaları, gerek kardiyologlar gerekse hastalar açısından son derece cazip. Bu, hem iş akışını kolaylaştırıyor hem de tanı çalışmasının yükünü azaltıyor.

BT perfüzyon görüntülemeyle ilgili eski teknik sorunlar, artan zamansal ve uzamsal çözünürlük ve artan kapsam sayesinde BT tarayıcılarda elde edilen iyileştirmeler aracılığıyla çözüldü. Bunun sonucunda ve güvenliğini ve fizibilitesini teyit eden yakın zamanlı çalışmalarla, BT perfüzyon görüntüleme, koroner lezyonların önemi hakkında daha fazla bilgi sunmak ve tedavi seçimine kılavuzluk etmek için rutin klinik uygulamanın bir parçası halinde getirilmeye gittikçe daha çok yaklaşıyor. Avusturya ve İngiltere'deki iki akademik hastane, bu kavramı kanıtlama ve gerekli doğrulama araştırmalarını yapma konusunda liderlik ediyor.

Londra'da, Kıdemli Akademik Okutman (Yardımcı Doçent) ve Kardiyovasküler Görüntüleme Uzmanı Dr. Francesca Pugliese'nin liderliğindeki bir grup, her yıl yaklaşık 2.500 özel koroner ve kardiyak BT taraması gerçekleştiriyor. Bunlar ağırlıklı olarak koroner arter hastalığı şüphesi olan hastalarda, aynı zamanda da müdahale öncesi veya kapak replasmanı gibi diğer durumlarda veya kardiyomiyopatilerin değerlendirilmesi için gerçekleştiriliyor. SOMATOM Definition Flash tarayıcı, bu merkezde 2009 yılında kuruldu. Merkez, uzmanlık kliniklerinden, ayakta hasta ve yatan hasta hizmetlerinden ve diğer merkezlerden ve hastanelerden gelen hastalar için bir sevk merkezi olarak geniş bir kesime hizmet sunuyor. Bu hizmet devam edecek ve merkez bu yıl içerisinde St. Bartholomew's Hospital'daki son teknoloji ürünü yeni kardiyovasküler merkeze taşındığında daha da genişleyecek.

Innsbruck'da, Radyoloji Yardımcı Doçenti ve Radyoloji Bölümü Başkan Yardımcısı olan Dr. Gudrun M. Feuchtner, PD ve meslektaşları da hastanedeki kardiyoloji, kalp cerrahisi ve acil servis bölümleri için her yıl 1.000'den fazla kalp BT taraması gerçekleştiriyor. Dr. Feuchtner, uygulamalarını şöyle anlatıyor: "Kalp görüntülemesine, çok erken bir dönemde, 2002 yılında 16-kesit BT ile başladık. Kardiyovasküler görüntülemede liderlik, hastanemizde eski bir gelenektir. 2009 yılında SOMATOM Definition Flash BT tarayıcısının kurulmasının ardından hasta sayısında bir artış gördük. 2x128 kesitli Çift Kaynak BT görüntü kalitesini belirgin bir şekilde iyileştirdi ve hastaları daha yüksek kalp atım hızlarında görüntüleyebilmemizi sağladı ve bu da her yıl gerçekleştirdiğimiz tarama sayısını artırdı."

Pugliese ve Feuchtner, zamanlarının yarısını hastalarla ve diğer yarısını da araştırmaya harcamayı amaçlıyor ancak her ikisi de hastaların genellikle daha fazla zaman aldığını belirtiyor.

1 Ağrının başlamasının ardından on saat sonra acil servise gelen, stabil olmayan anjina göğüs ağrısına sahip 56 yaşındaki kadın hasta. ECG ve kardiyak enzimleri normaldi. cCTA, normal RCA, CX ve LAD bulguladı ancak septal branş oklüzyonuna işaret etti.

4 Semptomları kötüleşince, bir septal branş yüksek derece stenozu teyit eden bir invazif anjiyografi geçirdi. Tedavide medikasyon kullanıldı ve muhafazakardı. Semptomları iyileşti ve 3 gün sonra taburcu edildi.

Avusturya'daki Innbruck'taki Innsbruck Medical University'nin Radyoloji ve Kardiyoloji Bölümüne aittir.

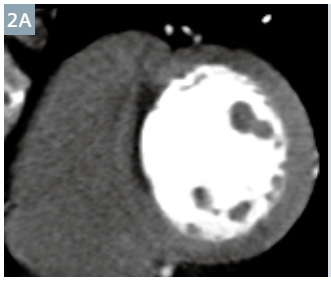

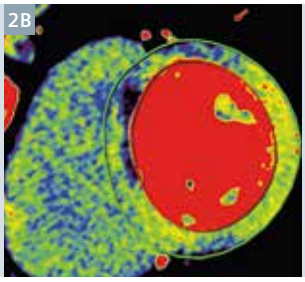

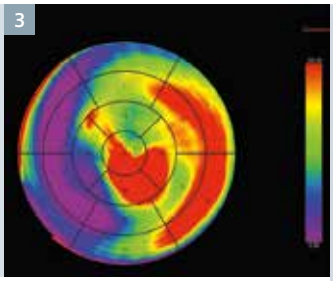

2 3 Statik BT perfüzyonu, eşleşen bir büyük subendokardiyal anteroseptal perfüzyon defektinin (Şekil 2A ve 2B) ve ilgili duvar hareketi anomalisinin ortaya koydu.

Statiğe karşı dinamik BT perfüzyon görüntülemesi

Innsbruck'ta Dr. Gudrun Feuchtner ve meslektaşları, cCTA'nın birinci geçiş geliştirmesi sırasında kontrast geliştirmenin tek bir veri örneğinin alındığı statik BT perfüzyon görüntüleme gerçekleştiriyor. Feuchtner, statik BT perfüzyonunun bir avantajının, düşük radyasyon dozu olduğuna işaret ediyor. Zürih Üniversite Hastanesindeki meslektaşlarıyla birlikte, tüm stres-dinlenme cCTA protokolü boyunca radyasyona maruz kalma oranının, SPECT gibi daha eski teknolojilerde rapor edilen 10 mSv'ye kıyasla sadece 2.5 mSv olduğu bir düşük doz protokolü geliştirdiler.[1] Bu prosedürler için, SOMATOM Definition Flash, Feuchtner'ın son derece esnek olduğunu ve herhangi bir bağlı çalışma istasyonundan çalıştırılabildiğini işaret ettiği *syngo*.via[1]'daki Kardiyovasküler Motorun bir parçası olan *syngo*.CT Cardiac Function – Enhancement ile birlikte kullanılıyor. Bu sonuncusu, radyoloji bölümünün hastaneye yayılmış olduğu ve stajyerlerle ve öğrencilerin eğitimi için PACS çalışma istasyonlarının da kullanıldığı büyük bir hastanede özellikle faydalı oluyor.

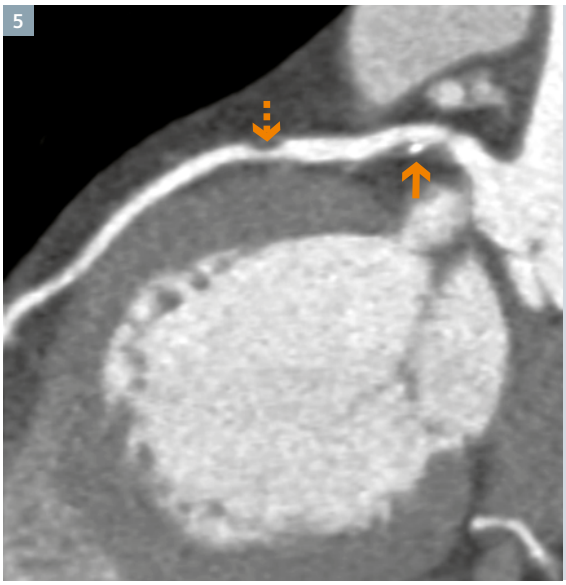

5 Acilen göğüs kliniğine götürülen ve tipik olmayan göğüs rahatsızlığı sergileyen (retrosternal, stresle tetiklenmiş ancak egzersizle tutarsız ilişki) 55 yaşında kadın hasta. Kardiyovasküler risk faktörleri olarak yüksek tansiyona ve hiperlipidemiye sahipti. CCTA, LM'de eksantrik, hafif plak (ok) ve LAD'da daha distal olarak orta dereceli plak (çizgili ok) gösteriyordu. RCA ve CX normaldi.

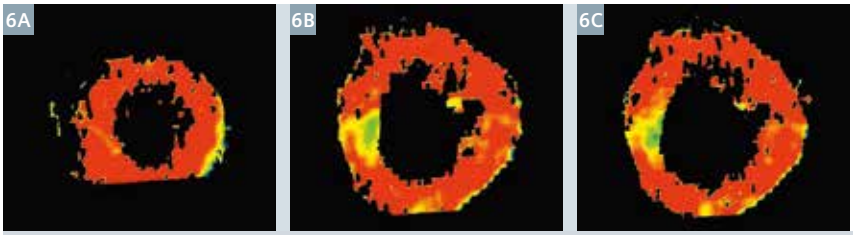

6 BT dinamik perfüzyon, septum bölgesinde bir defektten şüphelenilmesine neden oldu ancak dinamik parametrik harita, önemli perfüzyon defektlerinin olmadığına işaret edecek şekilde MBF'de önemli bir azalma olmadığını gösterdi (> 80 mL/100 mL*dk).

7 Bu, lezyon-spesifik iskemi olmadığına işaret edecek şekilde 0.82 değerinde LAD'daki fraksiyonel akış rezervini içeren invazif anjiyografiyle teyit edildi. RCA ve LCx'in normal olduğu teyit edildi

İngiltere'nin Londra şehrindeki Queen Mary Üniversitesi İleri Kardiyovasküler Görüntüleme Merkezi'ne aittir.

Feuchtner, şunu ifade ediyor: "*syngo*.via ve Kardiyovasküler Motor, *syngo*.via sunucusuyla bağlantılı olan her çalışma istasyonunda koroner CTA ve diğer kalp çalışma akışlarını okumamıza izin veriyor ve bu da bize çok zaman kazandırıyor." *syngo*.via ile koroner arterlerin otomatik ön işleme segmentasyonu, teknisyenler için zaman tasarrufu sağlıyor. Feuchtner, doğrudan *syngo*.via sunucusuna bağlı olan ve görüntülerin, hastanenin her yerinde mobil olmalarını sağlayacak şekilde iPad'lerden okunmalarına izin veren *syngo*.via Webviewer[2]'ı kullanarak bir pilot proje yürütüyor. Kalp cerrahları da bunu, cerrahi öncesinde hastalara yataklarının başında görüntüleri göstermek için kullanıyor ve Feuchtner, bunun, özellikle pediyatri kalp cerrahları arasında son derece popüler olduğuna işaret ediyor.

Londra'da Dr. Francesca Pugliese ve ekibi, dinamik BT perfüzyon görüntülemesine yoğunlaşıyor. Erken arteriyal evre içerisinde tek bir zaman noktasında tek bir görüntü setini yakalayan statik perfüzyonun aksine, zaman atenüasyon eğrileri (TAC / time attenuation curve) oluşturmak için bir kontrast bolusunun enjeksiyonunun ardından kontrast geliştirmenin ardışık zamanlarında çoklu görüntüler ediniliyor. Kantitatif miyokardiyal perfüzyonun değerlendirilmesi için Siemens imzalı özel yazılımlar[3] kullanılarak görüntü analizi gerçekleştiriliyor. Bu, TAC'lara iki kompartmanlı matematiksel model uygulayarak taramadan alınan kantitatif bilgilerin ayıklanmasına izin veriyor. Dr. Pugliese şunu ifade ediyor: "Örneğin miyokardiyal kan akımını (MBF / myocardial blood flow) ve miyokardiyal kan hacmini (MBV / myocardial blood volüme) içerecek şekilde bir dinamik

edinimden alınan perfüzyon parametrelerinin parametrik haritalarını oluşturmak vazgeçilmez bir özellik." Kendisi, bu dinamik yaklaşımın, PET görüntülemesi ve manyetik rezonans görüntülemesi gibi daha yaygın diğer perfüzyon tekniklerine daha yakın olduğunu düşünüyor.

Pugliese, statik yaklaşımın, bazen daha az radyasyona maruz kalma bakımından ve sadece bir edinim söz konusu olduğu için daha az talepkar olması nedeniyle bazı avantajları olduğunu kabul ediyor. Ancak, önemli dezavantajlarından birinin de, iskemik bölgedeki zayıflamanın karşılaştırılması için kalbin normal olarak perfüze edilmiş en az bir parçasının varlığını gerektirmesi olduğunu da ifade ediyor. Buna ek olarak, statik perfüzyonun tanısal değeri zamanlamaya bağımlı – eğer doğru zaman noktası yerine getirilmezse, sonuç yanlış yönlendirici olabiliyor. Buna karşılık, dinamik perfüzyon, bir süre boyunca miyokardiyal perfüzyonla ilgili kantitatif bilgi sunma avantajına sahip. Ancak Pugliese, bazı sınırlamalar da gözlemliyor: "Dinamik perfüzyonda, belirlediğiniz görüş alanındaki radyasyon dozunu en aza indirgemeye çalışmamız gerekiyor. Ayrıca hastaların tamamen işbirliği içerisinde olmalarını ve statik perfüzyon için gerekli olan beş–yedi saniye yerine nefeslerini 30 saniye tutmalarını sağlamamız lazım ve bu da adenozin infüzyonundan sonra göğüste basınç hissederken zor olabiliyor."

Pugliese şunları ifade ediyor: "Statik tekniğin, ilk defa göğüs ağrısı için değerlendirmeye alınacak olan hastalar, yani masif anormal koroner sirkülasyona sahip olmayan hastalar için uygun olması son derece muhtemel ancak bunun, kollateral sirkülasyonlar olan çok ileri evre hastalıklara sahip hastalarda veya hastaların revaskülarizasyonu sonrasında da aynı derecede geçerli olduğunun kanıtlanması lazım. Dinamik teknikte, yakın zaman önce gösterdiğimiz gibi, daha objektif ve kapsamlı bir fizyolojik değerlendirme olma potansiyeline sahip olan MBF için indikatif bir parametre kantifiye edebiliyoruz.[2]"

Buna rağmen, ne Francesca Pugliese ne de Gudrun Feuchtner, statik veya dinamik perfüzyon görüntüleme için, birini diğerine üstün tutacak güçlü bir argüman göremiyor. Farklı popülasyonlardaki araştırmalar da her iki tekniğin performansı için benzer sonuçlar ortaya koydu ve hiçbir doğrudan karşılaştırmalı araştırma, tekniklerden birinin üstünlüğünü kanıtlayamadı.

BT miyokardiyal perfüzyon görüntülemenin geleceği

Pugliese ve Feuchtner, tekniği doğrulamak ve klinik uygulamada yaygın bir şekilde uygulamak için hâlâ çoklu merkezli denemelerin gerekli olduğu konusunda hemfikir. Ancak Pugliese'ye göre, dinamik BT miyokardiyal perfüzyon görüntülemenin henüz doğrulama sürecinin erken bir aşamasında olmasına rağmen, klinik uygulamada kullanılması yönünde büyük bir ilgi var: "İnsanlar genel olarak fizibilitesi olduğunu hissediyorlar; ekipman erişilebilir ve işe yarıyor, aldığımız sonuçlar çok cesaret verici. Ancak daha çok sayıda çoklu merkezli verilere ihtiyacımız olacak." Kendisi, edinim ve değerlendirme konusunda deneyime sahip klinisyenlerin, erişilebilirliğe, lokal uzmanlığa veya spesifik klinik durumlara bağlı nedenlerle belirli durumlarda diğer perfüzyon görüntüleme teknikleri yerine bunu kullanmayı düşünebileceklerine değiniyor. Ancak Pugliese, bu yeni tekniğin yaygın olarak uygulamaya geçmesinin birkaç yıl alabileceğine inanıyor.

Feuchtner ise şunları ifade ediyor: "Dinamik BT perfüzyon görüntülemesi iyileştirmeye ve miyokardiyumun daha iyi kapsanması ve yinelenen rekonstrüksiyon gibi radyasyon dozu azaltımı tekniklerine ihtiyaç duyacak. Bu, yeni dedektörün yanı sıra radyasyon dozunu azaltırken kontrast geliştirme de sağlayan yeni bir Vectron tüpüne sahip olan en yeni Çift Kaynak BT olan SOMATOM Force ile sağlanabilir. Gudrun Feuchtner şuna inanıyor: "Bu, tam dinamik taramayı uygulama için daha yüksek bir fizibiliteye sahip hale getirirdi." Francesca Pugliese de aynı fikirde: "Daha yeni teknoloji, daha az parazite sahip olan görüntüler sunuyor ve daha düşük kV kapasitesiyle donatılmış, bu yüzden her şey daha düşük radyasyonla daha iyi görüntüler almak için optimize edilmiş."

Linda Brookes, Londra ve New York'ta yaşayan, sağlık ve ilaç sanayi alanlarında serbest zamanlı çalışan bir tıp yazarı ve editörüdür.

Referanslar

1 Feuchtner G et al., "Adenosine stress high-pitch 128-slice dual-source myocardial computed tomography perfusion for imaging of reversible myocardial ischemia: comparison with magnetic resonance imaging.", Circ Cardiovasc Imaging. (2011) Eylül;4(5):540-9.

2 Rossi, A, Pugliese F et al., "Diagnostic performance of hyperaemic myocardial blood flow index obtained by dynamic computed tomography: does it predict functionally significant coronary lesions?", European Heart Journal – Cardiovascular Imaging (2014) 15, 85–94

Siemens müşterileri tarafından burada verilen beyanlar müşterinin kendine özel ortamında elde edilen sonuçlara dayanmaktadır. "Tipik" bir hastane olmadığından ve çok sayıda değişken (örn: hastane boyutu, vaka karışımı, IT kullanım seviyesi) olduğundan diğer müşterilerin de aynı sonuçları elde edeceğine dair garanti verilemez.

1 *syngo*.via, bağımsız bir cihaz olarak veya kendi başlarına tıbbi cihazlar olan çeşitli *syngo*.via tabanlı yazılım seçenekleriyle birlikte kullanılabilir. *syngo*.via ve *syngo*.via tabanlı yazılım seçenekleri her ülkede satılmamaktadır. Mevzuata dayalı nedenlerle gelecekte piyasada olacağı garanti edilememektedir. Lütfen daha fazla bilgi için yerel Siemens organizasyonunuzla iletişim kurun.

2 *syngo*.via WebViewer uygulaması, ABD'de mobil cihazlarda tanısal görüntüleme/okuma amaçlı değildir. Ürünün ülkenizde mevcut olup olmadığıyla ilgili olarak lütfen satış temsilcinize danışın. Bir web tarayıcısıyla görüntülerin tanısal okuması, bir medikal kalite monitör gerektirir. iPhone ve iPad'e ilişkin ülkeye özel kanunlar geçerli olabilir. Lütfen tanısal okuma/görüntüleme için kullanmadan önce bu kanunlara inceleyin. Japonya için: iPhone / iPad / iPod'daki uygulamalar Japonya'da bir tıbbi cihaz değildir. Kullanımdan doğacak her türlü risk size aittir. Bunlar, tanı amaçlı kullanım için değildir.

3 *syngo* Hacim Perfüzyon BT Gövdesi - Miyokardiyum

Cios Alpha: Gelişmiş endovasküler cerrahide flat dedektör mobil C-kollu görüntüleme

CLEARstent ile desteklenen in vivo demonstrasyon

Metin: Matthias Manych Fotoğraflar: Sven Doering

Öncelikli olarak endovasküler yaklaşım, modern vasküler tedavinin çeşitli alanlarında hızla popülerlik kazanıyor. Profesör Werner Lang, "Kateter prosedürü son derece iyi sonuçlar verdiği için aorttan her iki ilyak artere kadar olan klasik Y-protezi artık pek kullanılmıyor" diyerek pelvik arterin stenoz tedavisini bu trendin örneklerinden biri olarak gösteriyor. Hızla genişleyen bir alan da alt bacak arterlerinin tedavisi. Fenestre ve dallı aortik stent grefi gibi uzmanlık gerektiren stentler artık endovasküler prosedürlerde gittikçe daha fazla kullanılıyor. Başarılı endovasküler tedavi seçeneklerinin anahtarı intraoperatif görüntüleme ve hibrid ameliyat odalarının dışında bunun en önemli aracı da mobil C-kol.

Daha düşük radyasyon dozuyla hassas ve hızlı görüntü edinimi

Modern vasküler cerrahi için hayati önem taşıyan teknik ön koşullardan biri, mobil x-ray sisteminin ürettiği görüntü kalitesi. 30x30 santimetre görüş alanında 1.500x1.500 piksellik uzaysal çözünürlüğe sahip olan ve geleneksel görüntü yoğunlaştırıcılardan yüzde 25 daha büyük olan Cios Alpha'nın flat dedektörü (FD / flat detector), kesin olarak, Profesör Lang gibi vasküler cerrahların beklediği ve talep ettiği biçim bozulmasız yapısal görüntüleri sunuyor. X-ray tüpleri için patentli aktif soğutma sistemi sayesinde, uzun süren prosedürler sırasında bile bu artık mümkün. İntraoperatif soğutma, "Ameliyathanede protezin doğru şekilde konumlandırıldığından emin olmam gerekiyor," diyen Profesör Lang için çok önemli. Prof. Lang, bu bağlamda, stent grefinin referans noktasında gerçekleşebilecek olan tip 1 endoleaklerden söz ediyor. Burada, ilkinin üzerine ikinci bir stent takarak veya bir balon dilatasyonu gerçekleştirerek anında düzeltme gerekiyor. Dr. Lang şunları ifade ediyor: "Kontrast madde ameliyat bölgesinden dışarı kaçak yaptığında, nereden geldiğini hemen anlamam gerekiyor. Stent arteri mi yoksa lumbar arteri mi kaçak yapıyor, yoksa gecikmeden düzeltebileceğim ve düzeltmem gereken eksik bir kapaktan kaynaklanan teknik bir sorun mu söz konusu? Görüntüleme, problemi tespit etmeme yardımcı olmalı."

Daha eski C-kollu modeller, aortik stent greftlerinin güvenilir bir şekilde konumlandırılmasına her zaman izin vermiyordu. Ancak, vasküler cerrahın da ifade ettiği gibi, Cios Alpha görüntüleme sürecinde büyük bir aşama kaydedilmesiyle sonuçlandı. Özellikle obez hastalar söz konusu olduğunda artan görüntü kalitesi son derece belirgin. En yeni endovasküler prosedürlerin de renal arterlerin

Vasküler cerrahların intraoperatif görüntülemeden beklentileri yüksek oluyor ve çeşitlilik gösteriyor. En büyük beklentiler arasında mükemmel görüntü kalitesi, elektif ameliyatlar ve acil durum prosedürleri sırasında baştanbaşa esnek uygulama kapsamı bulunuyor. Almanya'daki Erlangen Üniversite Hastanesi'nden Profesör Werner Lang'ın başında olduğu bir ekip, Siemens'in flat dedektörle donatılmış ilk mobil C-kollu cihazı olan Cios Alpha'yı test etti ve cihazın pek çok farklı yeteneği olduğu sonucuna vardı.

Profesör Lang ve meslektaşları, Cios Alpha'yı günde 2-3 prosedür gerçekleştirerek 6 hafta boyunca incelediler.

Prof. Dr. Werner Lang

Vasküler Cerrahi Bölümü, Erlangen Üniversite Hastanesi, Almanya

tedavisine izin veriyor olmasından dolayı, gereklilikler artık değişiyor. Prof. Lang, bunu şu şekilde ifade ediyor: "Bir renal arterin çapının belki 5 milimetre olduğu ve hastanın da 120 kilogram olduğu bir durumda, cihazın performans kapasitesinin gerçekten test edildiği bir durum içerisine girmiş oluyoruz." Cios Alpha ise yüksek çözünürlüğü ve 25 kilovatlık jeneratörüyle, gerekli gücü sağlıyor. Ancak, doktorun aynı zamanda alt bacak ve ayaklardaki periferik arterlerle de ilgilenmesi söz konusu. Lang, "Ön ayak alanında arterleri artık ayırt edilebilir olmayan ve kan dolaşımının kesintiye uğradığı hastaları sık sık tedavi ediyoruz," diyor. Doktorların yaranın iyileşme süresini tahmin edebilmesini sağlayan bu bilginin, görüntüleme cihazı tarafından temin edilmesi gerekiyor.

Erlangen'da Cios Alpha'nın kullanımıyla ilgili elde edilen deneyimler, torasik prosedürler söz konusu olduğunda bile kayda değer bir iyileşmeyle sonuçlandı. Burada, solunum ve kardiyak hareketlerinin de dikkate alınmasının gerekmesi nedeniyle, hızlı bir görüntü sekansı gerekli. Flat dedektörde, her bir piksel içerisinde bulunan görüntü bilgileri saniyede 30 defaya kadar okunabiliyor.

Mobil C-kol ile çalışmak

Cerrahlar özellikle ameliyat masasında gerekli ayarların birçoğunun manuel olarak girilebilmesini istiyorlar. Doğal olarak, üçüncü kişilere güvenmek zorunda olmadan prosedürün tamamını kontrol edebilmek istiyorlar. Erlangen'deki doktorların, Cios Alpha'nın yüksek seviyedeki kontrol edilebilirliğiyle ilgili deneyimleri her bakımdan olumlu oldu. Doğrudan ameliyat masasının steril bölgesinde

konumlandırılmış olan uzaktan kumandalı kullanıcı arayüzünün özellikle faydalı olduğu ifade edildi. Prof. Lang bunun hem iş akışlarını iyileştirdiğini hem de hasta güvenliği için faydalar sağladığını ifade ediyor: "Bir arteri kataterize etmem gerektiğinde ve müdahale, sadece görüntü ayarları hatalı olduğu için başarısız olduğunda, bundan dolayı hasta zarar görmüş oluyor. Artık ayarları doğrudan C-kol üzerinde değiştirebiliyor ve böylece problemi daha etkili bir şekilde görselleştirip çözebiliyorum." Diğer bir avantaj da, cerrahın gerekirse doğrudan flat dedektör yuvası üzerine monte edilmiş, dokunmaya karşı duyarlı elektromanyetik fren kontrolleri aracılığıyla C-kolun konumunu hızlı ve kolay bir şekilde ayarlayabilmesi.

Buna ek olarak, entegre motorizasyon sayesinde tek dokunmayla konumlandırma fonksiyonu aracılığıyla C-kol projeksiyonları kaydedilebiliyor ve prosedürün ileriki bir aşamasında tek bir düğmeye dokunarak geri çağrılabiliyor. Buradaki tek ön koşul, ameliyat masasındaki tüm C-kol sisteminin konumunun aynı kalması. Prof. Lang ve meslektaşları iki özellikten daha memnun kaldılar: Entegre lazer işaretleme ve dönüş açısı göstergesi. Flat dedektör yuvasına entegre edilmiş olan lazer ışığı, ameliyat bölgesindeki merkezi konumu işaretliyor ve C-kolun eksen etrafında döndürülmesinin ardından görüntü merkezinin, örneğin bacağın ortasında kalmasını sağlıyor. Kullanıcı dostu dönüş açısı göstergesi de C-kolun hassas konumlandırmasını destekliyor. Eğer arter çıkışları veya stent greflerinin kesin konumlarının X-ray görüntüsünde tanımlanması gerekiyorsa, aktif grafik yer paylaştırma fonksiyonu kullanılıyor. Ekrandaki görüntüdeki yapılar, dokunmatik ekran aracılığıyla beyaz çizgilerle işaretleniyor ve cerrahların, müdahale ilerledikçe, kontrast maddelerin ilave kullanımına başvurmadan floroskopi modunda kateterin takılması sırasında kendilerini güvenli bir şekilde ayarlayabilmelerini sağlıyor.

İhtiyaçları karşılıyor

Cios Alpha, günde iki ila üç prosedür gerçekleştirilerek altı hafta boyunca Erlangen'de test edildi. Bu müdahaleler, bölümün gündelik çalışmasında görülen tipik müdahalelerde ve her türden arteriyel rekonstrüksiyonu, karotid ve anevrizmayı, cerrahiyi, birleşik müdahaleleri ve baypasları ve dilatasyonları içeriyordu. Profesör Lang'ın vardığı sonuç açık ve net: "Çok yüksek seviyedeki beklentilerimiz karşılandı. Cihazın, çok geniş bir ihtiyaç yelpazesi için son derece hazırlıklı olduğunu keşfettik. Önemli olan doğru şeyin sunuluyor olması. Cios Alpha'nın pek çok farklı yeteneği var."

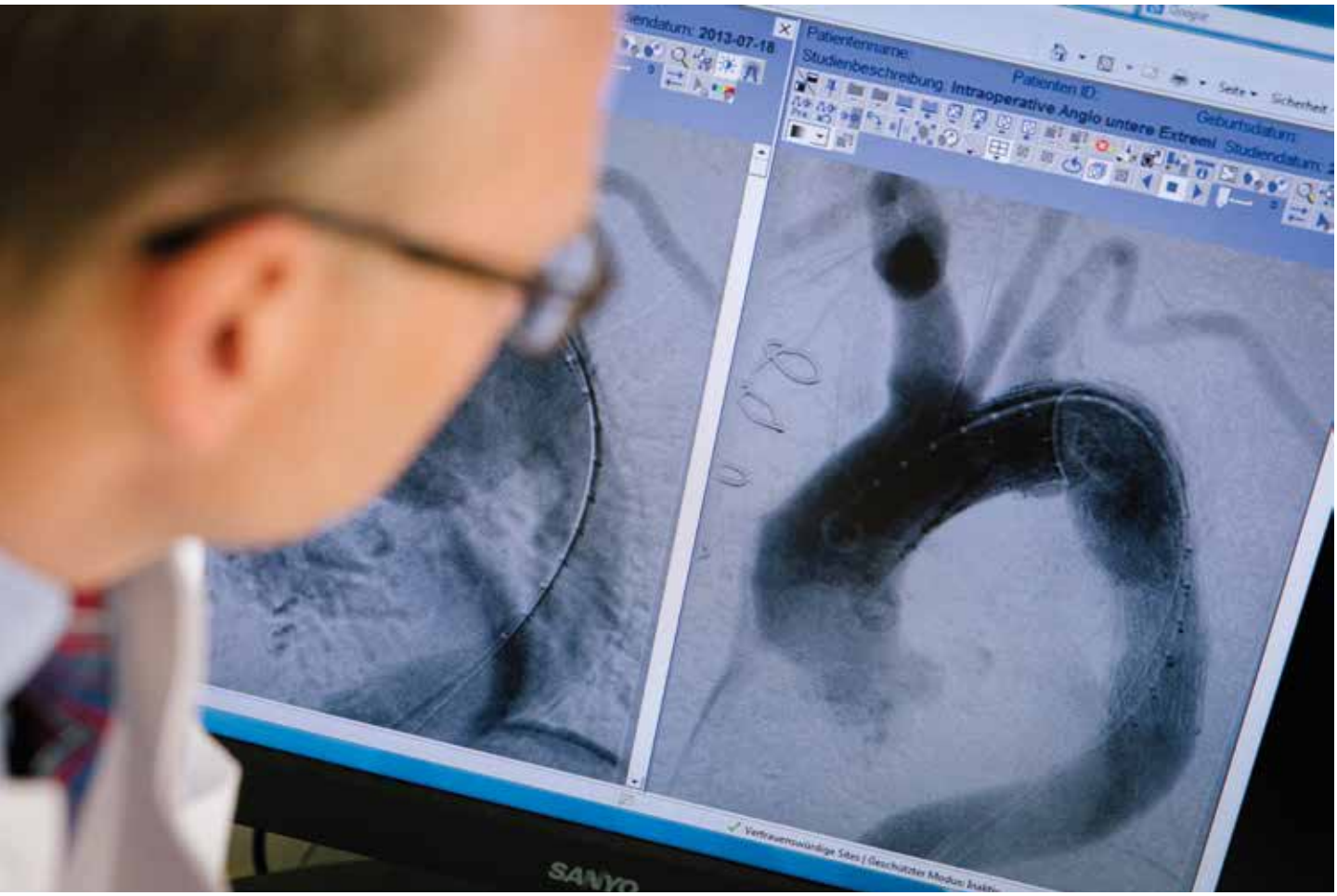

Profesör Lang, Cios Alpha'nın görüntü kalitesinden çok etkilendi.

Matthias Manych, biyolog ve tıp alanında uzmanlaşmış serbest zamanlı yazar ve editördür. Çalışmaları, başta uzmanlık dergilerinde olmak üzere gazetelerde ve online ortamda yayınlanmaktadır.

Cios Alpha, her ülkede ticari olarak satılmamaktadır. Mevzuata ilişkin nedenlerle gelecekte piyasada mevcut olacakları garanti edilememektedir. Lütfen daha fazla bilgi için yerel Siemens satış temsilcinizle iletişim kurun.
Siemens müşterileri tarafından burada verilen beyanlar müşterinin kendine özel ortamında elde edilen sonuçlara dayanmaktadır. "Tipik" bir hastane olmadığında ve çok sayıda değişken (örn: hastane boyutu, vaka karışımı, IT kullanım seviyesi) olduğundan diğer müşterilerin de aynı sonuçları elde edeceğine dair garanti verilemez. Beyanda bulunan kişi, bir yazılı anlaşma uyarınca tazmin için ürün referansı hizmetleri veren bir kurum tarafından istihdam edilmektedir.
Satış hakları ve hizmet mevcudiyetine ilişkin belirli bölgesel sınırlamalar nedeniyle, bu broşürde yer alan tüm ürünlerin/hizmetlerin/özelliklerin dünyanın her yerinde Siemens satış organizasyonu tarafından sunulmakta olduğunu garanti edememekteyiz. Mevcudiyet ve ambalajlama ülkeye göre değişebilir ve önceden haber verilmeksizin değişmeye tabidir.
Bu belgedeki bilgiler, mevcut olan teknik seçeneklere ilişkin genel açıklamalar içermektedir ve her örnekte her zaman geçerli olmayabilir.
Siemens, önceden haber vermeksizin bu belgede belirtilen tasarımı, ambalajlamayı, teknik özellikleri ve seçenekleri değiştirme hakkını saklı tutmaktadır. En güncel bilgiler için lütfen yerel Siemens satış temsilcinizle iletişim kurun.
Ürünlerimizin çevresel uyumluluğuna (doğal kaynakların korunması ve atık muhafaza) ilişkin yasal gerekliliklere uygunluk göstermek amacıyla, yasal olarak izin verilebilir olduğu durumlarda belirli bileşenlerin geri dönüşümünü gerçekleştirebiliriz. Geri dönüştürülen bileşenler için, fabrikadan çıkmış yeni bileşenler için olan aynı kapsamlı kalite güvencesi önlemlerini kullanmaktayız.
Bu belgede yer alan tüm teknik veriler, tanımlanan toleranslar içerisinde değişiklik gösterebilir. Orijinal görüntüler, çoğaltıldıklarında her zaman belirli bir oranda ayrıntıyı kaybetmektedir.

Erlangen şehri, merkezinde Üniversite Hastanesini barındırıyor ve sağlık alanına büyük önem veriyor.

Hasta güvenliği

Profesör Lang, Cios Alpha ile çalışmanın sonuçları neler?
Cios Alpha gibi cihazlar kesinlikle daha rahat çalışmayı kolaylaştırıyor. Ameliyat masasındaki aydınlatma koşulları önemli ölçüde değişiklik gösterebiliyor, bu nedenle

eğer bu dalgalanmalara rağmen monitörde optimal bir görüntüye sahipsem, rahatlayıp tamamen elimdeki işe odaklanabiliyorum. Ancak eğer her şeyi görebilmem için gözlerimi kısmam gerekiyorsa, özellikle uzun süren prosedürler sırasında, ameliyat yaparken gözlerim ister istemez yoruluyor. Cerrahların uzun süreler boyunca konsantrasyon seviyelerini korumaya alışık olmalarına rağmen, çalışma koşullarını daha kolay hale getirmenin, hata oranının azalmasını sağlaması nedeniyle hasta güvenliğini artırmaya yardımcı olduğunu düşünüyorum.

Diğer alanlarda da Cios Alpha ile iyileştirmeler deneyimlediniz mi?
Daha önceleri bu türden ve kalitede görüntüleme mevcut değildi. Şu anda kullanmakta olduğumuz intraoperatif kontrol, görünür olan her şeyin ilgili olmadığını bize öğretti. Sonuçların hemen değerlendirilmesi gerektiği için buna alışmak gerek ancak her şeyin düzeltilmesi gerekmiyor. Yaptıkları her şey anında görünür hale geldikçe cerrahlar teknik olarak çok daha kesin hareket edebilir hale geldiler. Bu harika bir öğrenme süreci ve hastalar için de iyi.

Bir takip kontrolü örneği vermek gerekirse: Bir hastanın intraoperatif kontrolü sırasında, bir damarın orta kesitinin nispeten ince olduğunu keşfediyoruz. Bunu şimdilik bir kenara bırakabilecek olsak bile ondan sekiz hafta içerisinde bir check-up yaptırmasını istiyoruz. Bunun sonucunda, bu görüntüleme teknolojisinin, ameliyat sonrası bakım üzerinde de etkisi olması söz konusu oluyor. Cerrahi sırasında dışarı akışla ilgili bilgi edinmek artık mümkün ve bu son derece önemli. Günümüzde, cerrahi sırasında potansiyel olarak, ameliyat öncesi görüntüleme sırasında görünür olmayan periferdeki bir daralmayı fark edebiliyoruz. Bunun ardından, dilatasyon aracılığıyla hemen mi yoksa iki aşamada mı bunu tedavi etmem gerektiğine karar vermem gerekiyor. Bu, disiplini daha zorlu ama aynı zamanda daha ilginç kılıyor.

“Cios Alpha, görüntüleme sürecinde büyük bir aşama kaydedilmesiyle sonuçlandı.”

Prof. Dr. Werner Lang,
Vasküler Cerrahi Bölümü,
Erlangen Üniversite Hastanesi,
Almanya

Prof. Werner Lang, FEBVS, Cerrahi

Profesör Lang, 1995 yılından beri Erlangen’daki Üniversite Hastanesinin Vasküler Cerrahi Bölümü’ne başkanlık ediyor ve 1992’den bu yana intraoperatif anjiyografi uyguluyor. Araştırmalarının odaklandığı alan arteriyel okluzif hastalıklar. Özellikle de diyabet hastalarının sayısının gittikçe artmasıyla zor vakaların sayısının da arttığı periferik arteriyel okluzif hastalıkların tedavisi için, diyabet hastalarının yaralarının plastik cerrahlarla işbirliği içerisinde kapatıldığı birleşik müdahalelerle ilgileniyor. Her yıl Erlangen’de vasküler cerrahi bölümünde toplam 1200 operatif prosedür gerçekleştiriliyor. Bu Hastaların beşte biri üzerinde endovasküler cerrahi gerçekleştiriliyor. Lang’a göre, klinik araştırmaların ve endüstri ortaklarının mükemmel bir şekilde etkileştiği Erlangen şehrinde sağlık alanına kesinlikle büyük önem veriliyor.

Kardiyak T1 ve ekstraselüler hacim (ECV) haritalamasının klinik faydası - kısa bir inceleme

Dr. Magnus Lundin; Dr. Martin Ugander, Ph.D.

Klinik Fizyoloji Departmanı, Karolinska Institutet ve Karolinska Üniversite Hastanesi, Stockholm, İsveç

Kardiyovasküler manyetik rezonansın (CMR / cardiovascular magnetic resonance) klinik faydasının temeli, miyokardiyal doku karakterizasyonuyla ilgili önemli klinik bilgiler sunma becerisinde yatıyor. Geç gadolinyum tutulumu (LGE / late gadolinium enhancement), miyokardiyal infarkt ve iskemik olmayan orijinli fokal miyokardiyal skarlaşmayı tespit etmek için standart bir rutin [1] olarak uygulanıyor. Ancak LGE, T1 ağırlıklı inversiyon geri kazanımı görüntülemesine dayalı ve sağlıklı miyokardiyumla ilişkili rölatif sinyal yoğunluklarının görsel yorumlamasını gerektiriyor.

CMR'nin, aynı zamanda ekstraselüler hacim payı (ECV) olarak da bilinen gadolinyum bazlı ekstraselüler kontrast maddelerinin dağılımını kantifiye edebildiği deneysel olarak gösterildi [2]. ECV'yi ölçmenin temelinde, klinik gadolinyum bazlı ekstraselüler kontrast maddesinin klinik bir dozda verilmesinden önce ve sonra T1'in ölçümü yer alıyor. T1'in tersi (1/T1) R1 olarak anılıyor ve kontrastın verilmesinin ardından gerçekleşen R1'deki değişim, kontrast madde konsantrasyonuyla orantılı oluyor. Önemli olan bir nokta da kanın, 1-hematokrit olarak venöz kan numunesiyle ölçülebilen bir ekstraselüler boşluğa sahip olması. Sonuç olarak, kontrast maddeleri ekstraselüler boşluğa dağıldıklarından, T1 haritalaması, kana kalibre edilmiş olan rölatif kontrast maddelerini kantifiye etmek için kullanılabiliyor ve böylece ECV'yi veriyor. ECV, hücreler arasındaki boşluktan oluşan dokunun oranını ölçtüğü derecede fizyolojik olarak intuitif bir ölçüm. Yakın zaman önce otomatik işleme aracılığıyla klinik rutinde ECV haritaları üretmek mümkün hale geldi [3]. Miyokardiyal ECV, %20-30 arasında normal bir aralığa sahip [4] ama çeşitli miyokardiyal patolojilerde değişiyor. Bu durumlar arasında difüze fibrozis, akut ve kronik miyokardiyal infarkt, miyokart iltihabı, hipertrofik kardiyomiyopati ve amiloidoz bulunuyor [4-6]. ECV haritalamasının bir faydası da mutlak birimlerle ölçülmesi. Bu da miyokardiyumu homojen bir şekilde etkileyen hastalıkta daha doğru bir tanı sağlıyor. Buna ek olarak, hem zaman içerisinde aynı hastada hem de farklı hastalarda kantitatif karşılaştırmalar da sunuyor. Önemli olan bir nokta da, haritalama sayesinde, miyokardiyal ECV'de değişimlerin kapsamının görselleştirilmesi.

Tek başlarına natif T1 haritaları da, natif T1'in miyokardiyal infarktta, aralarında enflamasyon [7] ve ödemin de bulunduğu koşullarda artması nedeniyle önemli bilgiler sunuyor [8]. T1 de, aralarında T2 ağırlıklı görüntüleme de bulunan, ödemi tespit edebilen diğer sekansların aksine, mutlak birimlerle ölçülüyor. Buna ek olarak, T1, miyokardiyal demir aşırı yüklemesinde [9] ve miyokardiyal glikolipit aşırı yüklemesinde, Anderson-Fabry hastalığında görüldüğü gibi düşüyor [10].

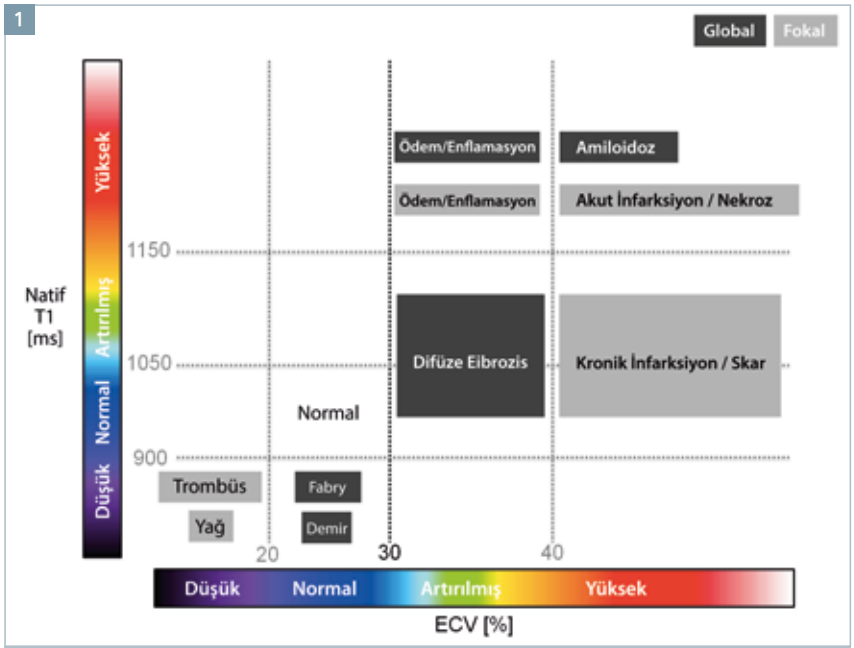

1 Milisaniye cinsinden ölçülen natif T1 ve yüzde cinsinden ölçülen ekstraselüler hacim payı (ECV) kullanılarak gerçekleştirilen fokal ve global miyokardiyal doku karakterizasyonu şeması. Natif T1 için normalliği tanımlayan mutlak kesilim değerleri, T1 haritalaması için kullanılan tam sekansa bağlı olarak değişiklik gösterebilir.

ECV haritalaması ve T-1 haritalamasının kombinasyonu, bir dizi miyokardiyal patolojilerin kantitatif karakterizasyonunu sunabiliyor. Şekil 1, T1 ve ECV'nin klinik sonuçlarını yorumlamak için kullanılabilen bir şema. Şekil 2-5 ise dört klinik vakayı gözler önüne seriyor: T1-haritası (sol), LGE (orta) ve ECV haritası (sağ). T1, siyah (0ms) ile beyaz (2000 ms) arası bir renk skalası kullanılarak gösteriliyor, normal aralık mor renkli görünüyor. LGE, fokal lezyonları beyaz ve uzak miyokardiyumu ise siyah olarak gösteriyor. ECV, mavinin norrmal aralık (%20-30) olduğu, turkuaz ve açık yeşilin artmış ECV'ye işaret ettiği ve kırmızı ve beyazın çok yüksek ECV olduğu bir şekilde gösteriliyor.

LGE: Geç gadolinyum tutulumu
ECV: ekstraselüler hacim

ECV görüntülemenin önemli prognostik bilgiler sunduğu kanıtlandı [11] ve CMR'de T1 ve ECV'nin kullanımıyla ilgili ilk konsensüs beyanı yayınlandı [12]. Optimize edilmiş klinik çalışma akışının uygulanmasını sağlamak için devam etmekte olan çalışmalar var ve bu alanla ilgili yayınların sayısı gittikçe artıyor.

Birlikte değerlendirildiklerinde, ECV haritalamasının ve T1 haritalamasının kombinasyonu, CMR'de güçlü bir diagnostik araç ortaya koyuyor. Başka şekilde tespit edilemeyen anomalileri görselleştirmenin yanı sıra, bulguları mutlak birimler olarak da karakterize edebiliyor. Bu özellik hem diagnostik kesinliği artırıyor hem de hastalığın derecesini objektif bir şekilde değerlendirmeyi mümkün kılıyor.

2

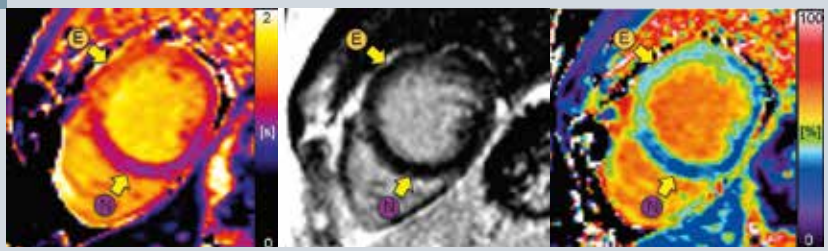

2 Göğüs ağrısı ve ST artışı bulunan, ancak normal bir invazif koroner anjiyograma sahip olan 40 yaşında kadın hasta. CMR, normal (N) miyokardiyuma (T1 1040 ms, ECV %29) kıyasla artmış T1 (1300 ms) ve ECV'ye (%40) dayalı segmental ödem (E) gösteriyor. Ödemli segmentin LGE'de normal göründüğüne dikkat edin. Vaka, muhtemel segmental stres kardiyomiyopatisi veya koroner spazm olduğu ve infarkt olmadığı şeklinde yorumlandı.

3

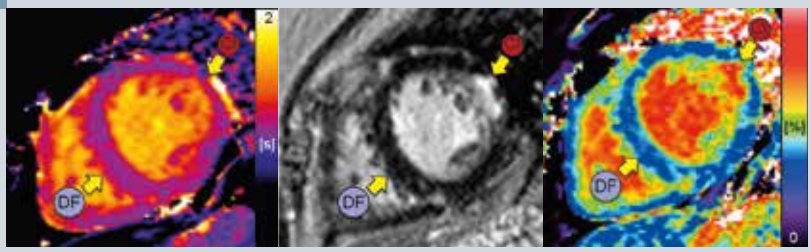

3 Hem LGE hem de ECV'de (%70) açıkça ve T1 haritalarında (1140 ms) daha az açıkça gösterildiği gibi, kronik infarktu (CI) olan 70 yaşında kadın hasta. Hasta aynı zamanda septumda difüze fibrozise (DF) sahipti (T1 1075 ms, ECV %35)

4

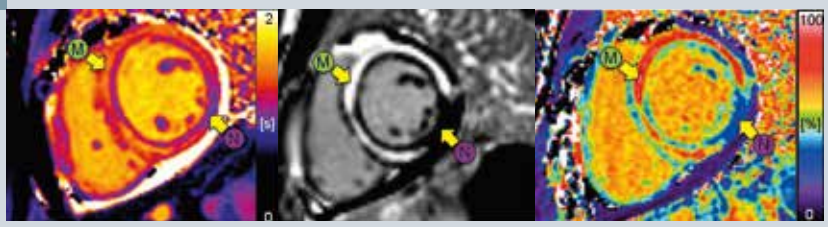

4 Miyokardiyumun normal (N) göründüğü inferolateral segment dışında tüm segmentlerde midmural olarak akut bir şekilde miyokardit görülen 21 yaşında erkek hasta. Etkilenmiş bölgeler, normal segmentle açık bir şekilde kıyaslanabilir bir şekilde (T1 1000 ms ve ECV %27) hem ECV'de (%80) hem de LGE ve T1'de (1500 ms) görülüyor.

5

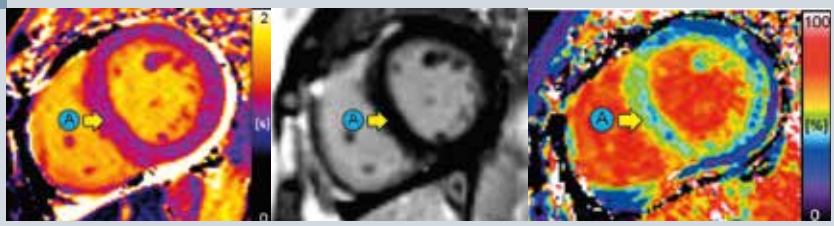

5 Artmış ECV'ye (%42) ve hafif artmış T1'e (1100 ms) ama normal LGE'ye sahip, amiloidoz görülen 47 yaşında kadın hasta.

Referanslar

1 Pennell DJ, Sechtem UP, Higgins CB, Manning WJ, Pohost GM, Rademakers FE, van Rossum AC, Shaw LJ, Yucel EK. Clinical indications for cardiovascular magnetic resonance (CMR): Consensus Panel report. Eur Heart J. 2004 Nov;25(21):1940–65.

2 Arheden H, Saeed M, Higgins CB, Gao D-W, Bremerich J, Wyttenbach R, Dae MW, Wendland MF. Measurement of the Distribution Volume of Gadopentetate Dimeglumine at Echo-planar MR Imaging to Quantify Myocardial Infarction: Comparison with 99mTc-DTPA Autoradiography. Radiology. 1999;211(3):698–708.

3 Kellman P, Wilson JR, Xue H, Ugander M, Arai AE. Extracellular volume fraction mapping in the myocardium, part 1: evaluation of an automated method. J Cardiovasc Magn Reson. 2012 Sep 10;14:63.

4 Kellman P, Wilson JR, Xue H, Bandettini WP, Shanbhag SM, Druey KM, Ugander M, Arai AE. Extracellular volume fraction mapping in the myocardium, part 2: initial clinical experience. J Cardiovasc Magn Reson. 2012 Jan;14:64.

5 Sado DM, Flett AS, Moon JC. Novel imaging techniques for diffuse myocardial fibrosis. Future Cardiol. 2011 Sep;7(5):643–50.

6 Ugander M, Oki AJ, Hsu L-Y, Kellman P, Greiser A, Aletras AH, Sibley CT, Chen MY, Bandettini WP, Arai AE. Extracellular volume imaging by magnetic resonance imaging provides insights into overt and sub-clinical myocardial pathology. Eur Heart J. 2012 May;33(10):1268–78.

7 Wassmuth R, Schulz-Menger J. Cardiovascular magnetic resonance imaging of myocardial inflammation. Expert Rev Cardiovasc Ther. 2011 Sep;9(9):1193–201.

8 Ugander M, Bagi PS, Oki AJ, Chen B, Hsu L-Y, Aletras AH, Shah S, Greiser A, Kellman P, Arai AE. Myocardial edema as detected by pre-contrast T1 and T2 CMR delineates area at risk associated with acute myocardial infarction. JACC Cardiovasc Imaging. 2012 Jun;5(6):596–603.

9 Sado DM, Maestrini V, Piechnik SK, Banypersad SM, White SK, Flett AS, Robson MD, Neubauer S, Ariti C, Arai A, Kellman P, Yamamura J, Schoennagel BP, Shah F, Davis B, Trompeter S, Walker M, Porter J, Moon JC. Noncontrast myocardial T1 mapping using cardiovascular magnetic resonance for iron overload. J Magn Reson Imaging. 2014 Aug 8;00. [Epub ahead of print].

10 Sado DM, White SK, Piechnik SK, Banypersad SM, Treibel T, Captur G, Fontana M, Maestrini V, Flett AS, Robson MD, Lachmann RH, Murphy E, Mehta A, Hughes D, Neubauer S, Elliott PM, Moon JC. Identification and assessment of Anderson-Fabry disease by cardiovascular magnetic resonance noncontrast myocardial T1 mapping. Circ Cardiovasc Imaging. 2013 May 1;6(3):392–8.

11 Wong TC, Piehler K, Meier CG, Testa SM, Klock AM, Aneizi AA, Shakesprere J, Kellman P, Shroff SG, Schwartzman DS, Mulukutla SR, Simon MA, Schelbert EB. Association between extracellular matrix expansion quantified by cardiovascular magnetic resonance and short-term mortality. Circulation. 2012 Sep 4;126(10):1206-16.

12 Moon JC, Messroghli DR, Kellman P, Piechnik SK, Robson MD, Ugander M, Gatehouse PD, Arai AE, Friedrich MG, Neubauer S, Schulz-Menger J, Schelbert EB; Society for Cardiovascular Magnetic Resonance Imaging; Cardiovascular Magnetic Resonance Working Group of the European Society of Cardiology. Myocardial T1 mapping and extracellular volume quantification: a Society for Cardiovascular Magnetic Resonance (SCMR) and CMR Working Group of the European Society of Cardiology consensus statement. J Cardiovasc Magn Reson. 2013 Oct 14;15:92.

İletişim

Dr. Martin Ugander, Ph.D.
Klinik Fizyoloji Bölümü N2:01
Karolinska Institutet ve
Karolinska Üniversite Hastanesi
SE-171 76 Stockholm
İsveç
Telefon: +46709850088
martin.ugander@ki.se

T1 ve ECV haritalamasının klinik faydaları

Dr. Erik B. Schelbert, MS; Dr. Timothy C. Wong, MS

UPMC CMR Merkezi, Pittsburgh Üniversitesi Tıp Fakültesi, Kardiyoloji Bölümü, Pittsburgh, PA, ABD

Giriş

Klinisyenler ve araştırmacılar artık natif T1 ve ekstraselüler hacim payı (ECV / extracellular volume fraction) ölçümlerini kullanarak miyokardiyumdaki önemli değişimleri kantifiye edebiliyor. Bu yepyeni parametreler, tanıyı ve prognozu kolaylaştırabiliyor ve klinisyenin, korunmasız hastaları tespit etmesini ve tedaviyi hastaya göre özelleştirebilmesini sağlayabiliyor. Bu gelişmeler, normalde tespit etmesi zor olabilen, kardiyak hastalığında gerçekleşen miyokardiyal yapıdaki fokal ve diffüz deranjmanları tespit etmek için yeni araçlar ortaya koyuyor. Artmış ECV genellikle (miyokardiyal vaskülatürü de kapsayan) interstisyel kompartmanın genişlemesini yansıtıyor, natif T1 alterasyonu ise miyosit veya interstisyumu veya her ikisini birden etkileyen süreçlerle birlikte gerçekleşebiliyor. Bu gelişmeler, sol ventriküler ejeksiyon fraksiyonu ve hacimleri [1] gibi vulnerabilitenin geleneksel fonksiyonel ve geometrik temsillerini tamamlıyor ve kardiyak vulnerabilitesinin yeni paradigmalarını kolaylaştırabiliyor [2]. T1 haritalamasının ve ECV'nin çeşitli özelliklerinin birçok yayında değerlendirilmiş olması söz konusu [2-15].

Artırılmış natif T1

Natif T1 haritalama görüntüleri (gadolinyum (Gd) kontrastının kullanımı olmadan), tipik olarak milisaniye zaman birimiyle ifade ediliyor, her bir piksel ise ilgili doku bölgesinin kontrastsız T1 değerini şifreliyor. Bu değerler gri skala görüntülerle veya tipik olarak T1 haritalama görüntüsünde skala çubuğuna sahip renkli görüntülerde resmedilebiliyor (Şekil 1). Klinik T1 haritalama görüntüleri genellikle bir veya daha fazla radyofrekans pulse'larından sonra edinilen piksel olarak parametrik bir dizi görüntüden türetiliyor. Görüntü kalitesi, görüntü bağdaştırmaya ve daha önceden değerlendirilmiş olan birçok diğer faktöre bağlı bulunuyor [5]. Eğer referans değerler, T1'in ölçülmesi için kullanılan belirli protokol için dikkatli bir şekilde belirlenirse, T1 haritalamasının "parametrik" özelliği, ister intraselüler, ister interstisyel, akut veya kronik olsun, fokal ve diffüz hastalık süreçlerinin tespit edilebilmesini sağlıyor. T1 ağırlıklı veya T2 ağırlıklı görüntüler, değişiklikleri tespit etmek için fokaliteye (yani boyutsal heterojenliğe) bağımlı olduğundan ve diffüz hastalık süreçlerinin tespit edilmesi için doğaları gereği duyarsız olduklarından, diffüz hastalığı tespit edebilme becerisi T1 haritalamasının önemli bir avantajı olarak ortaya çıkıyor[16].

Eğer klinik bağlam biliniyorsa, natif T1 haritası faydalı bilgiler sunabiliyor. Natif T1, toplam miyokardiyal suyu artıran koşullarda genellikle artıyor. Bunlar arasında, akut miyokardiyal infarksiyon [17, 18], miyokard iltihabı [16, 19] veya stres kardiyomiyopatisi [20] gibi fokal miyokardiyal travmalar bulunabiliyor. Diffüz ve akut miyokardiyal travmalar aynı zamanda miyokard iltihabı ve hatta stres vazodilatörü ile bağlantılı hiperemi dahil olmak üzere natif T1'i artırabiliyor [21]. Kronik diffüz hastalık da kardiyomiyopatide [23, 14] diffüz fibroz [22], amiloidoz [25, 27] ve hatta sistemik kapiler sızıntı sendromu dahil olmak üzere natif T1'i artırıyor. Sistemik hafif zincirli amiloidozda, miyokardiyal natif T1 elevasyonlarının kapsamı da prognozla bağlantılı oluyor [27].

Diğer kardiyak parametrelerinin birçoğuyla benzer şekilde, natif T1'deki anomalilerin klinik bağlamda yorumlanması gerekiyor. Ödem, fibrozis ve amiloidozun natif T1 değerlerini artırabilmesi söz konusu. Klinik bağlam genellikle bilindiğinden (örn. bir göğüs ağrısı sendromu veya yeni bir kardiyomiyopati), T1 haritalaması umut verici olmaya devam ediyor. Natif T1'in tanısal ve prognostik performansıyla ilgili araştırmalar hâlâ aktif bir alan.

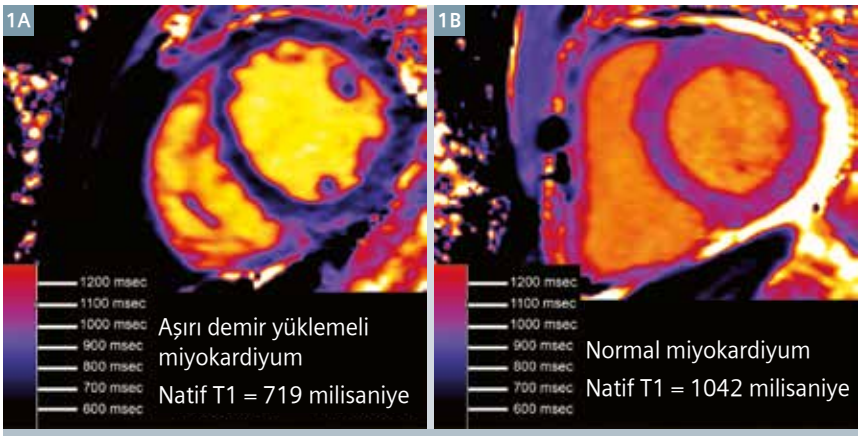

1 Miyokardiyumda natif T1 aşırı demir yüklemesiyle azalıyor [28]. Burada, hemokromatoza ve aşırı demir yüklemesine (1A) ve kayda değer ölçüde düşük bir miyokardiyal T1'e sahip bir hastanın natif T1 haritaları gösteriliyor. Natif T1 haritaları, küçük bir perikardiyal effüzyona sahip normal miyokardiyal T1'li bir hastanın (1B) haritalarıyla karşılaştırılmaktadır.

Azaltılmış natif T1

Yakın zamanlı çalışmalar, düşük T1'in şunları tespit etmek açısından hassas veya spesifik olduğunu gösteriyor: a) hemokromatozda (Şekil 1), talasemide veya aşırı demirle bağlantılı diğer bir hastalıkta demir aşırı yüklemesi veya b) Anderson-Fabry hastalığında miyokardiyal glikosfinkolipid birikmesi [29-30].

Bu nedenle T1 haritalaması, anında tanısal implikasyonlara sahip olabilecek, önemli ama yaygın olmayan bu koşulları tespit etmek için önemli bir CMR aracı sunuyor. Natif T1 haritalaması aynı zamanda hastalığın etkisini kantifiye etme becerileriyle bağlantılı olarak, hekimin bu koşullara verilen tedavi yanıtını takip etmesini de sağlayabiliyor ancak söz konusu veriler henüz yayınlanmadı. Yine de T1 haritalaması, T2* (yıldız işareti) miyokardiyal demir kantifikasyonu ölçütleriyle örnek kümeyi takip edebiliyor. Miyokardiyal T2* kılavuzluğundaki tedavi talasemi hastalarında daha düşük kardiyak ölümüyle sonuçlanıyor gibi görünüyor. T2* CMR ölçütleri aynı zamanda kişinin, miyokardiyal sideroz kantifikasyonuna dayalı olarak demir şelasyon tedavisini ayarlamasını ve tedavinin yoğunluğunu hastalığın derecesiyle eşleştirmesini sağlayabiliyor. Aşırı kardiyak demir yüklemesinden kaynaklanan ölüm oranları, bu becerinin klinisyenlere sunulmasıyla eşzamanlı olarak iyileşmiş görünüyor [31]. Bu önemli miyokardiyal doku değişimlerinin CMR parametreleriyle ölçülmesi senaryosu CMR'nin temel vaadinin, yani doğru tedaviyi doğru hastayla eşleştirme vaadinin, gerçeğe dönüştüğünü açıkça ortaya koyuyor. T1 haritalaması gelecekte benzer sonuçlar sunma potansiyeline sahip olabilir.

ECV (Extracellular Volume Fraction / Ekstraselüler Hacim Payı) haritalaması

Ekstraselüler hacim payı (ECV) ölçütleri, interstisyel boşluğun (%~4,5 olduğu tahmin edilen miyokardiyal vaskülatür dahil olmak üzere [32]) genişlemesini, ekstraselüler boşluk işaretleyicisi olarak Gd kontrastı kullanarak kantifiye ediyor [33-35]. ECV haritaları [3, 36, 37] tipik olarak her bir pikselin sinyal yoğunluğunda şifrelenmiş bir ondalık sayı veya bir yüzde olarak ifade ediliyor (Şekil 2). Klinik ECV haritalaması görüntüleri ise genellikle kontrast öncesi ve sonrası T1 haritalaması için bir ya da daha fazla radyofrekans pulse'larından sonra edinilen piksel olarak parametrik açıdan uygun bir dizi görüntüden türetiliyor. Görüntülerle bağdaştırma ise görüntü kalitesi için önemli bir gereklilik.

Teknik, ekstraselüler ekstravasküler ve intravasküler kompartmanlar arasındaki Gd kontrastının ekilibrasyonunun kontrastın serbest yayılımını önleyecek herhangi bir intravasküler protein bağlanmasına sahip olmadığı varsayılırsa, plazmayla rölatif Gd'nin miyokardiyal alınımını ölçüyor. Miyokardiyum ve tam kandaki rölatif konsantrasyonların oranı, $\lambda = \Delta R1$ miyokardiyum / $\Delta R1$ kan ayrılım katsayısını vermek üzere relaksitivitedeki değişimleriyle ölçülüyor (örn. $\Delta R1 = 1 / T1$ kontrast sonrası $- 1 / T1$ kontrast öncesi). Miyokardiyal interstisyal sıvıdaki Gd konsantrasyonu, plazma ile (tam kan değil) ekilibrasyonda olduğu için, Gd kontrastının displasmanının eritrositler ile düzeltilmesi ve bir hacim yüzdesi olarak ifade edilen ECV için λ (1-hematokrit) ile çarpılması gerekiyor: ECV = λ (1-hematokrit). Su alım verim etkileri, özellikle yüksek Gd konsantrasyonlarında veya kontrast verilmesinden sonra erken bir şekilde bir miktar zaman veya konsantrasyon bağımlılığı ortaya koyabiliyor. [38-42] ama bu etkiler önemli prognostik potansiyele sahip önemli bir görüntüleme biyogöstergesi olarak klinik fayda açısından önemli bir engel teşkil ediyor gibi görünmüyor [27, 43-46].

Miyokardiyal ödem veya amiloidozun mevcut olmadığı varsayılırsa, ECV miyokardiyal fibrozisin önemli bir ölçütü. Doku işleme ile gerçekleşen miyokardiyal dokudaki alterasyonlara rağmen, birçok araştırma, ECV ve miyokardiyal kollajen içeriğin histolojik ölçütleri arasında yüksek bir uzlaşma gösterdi [39, 47-50]. Sağlayıcılar arası sorunların [38-40, 42] yanı sıra değişen derecelerde Gd doz bağımlılığının gözlemlenmesine rağmen ECV aynı zamanda yeniden üretilebiliyor [38, 51-53]. Yine de ECV ve histolojik kollajen hacim payı ölçütleri arasındaki miyokardiyal fibrozisin korelasyonu için R2 değerleri [39, 47, 49, 50, 54], 0.69-0.90 aralığında değişiklik gösteriyor [36, 40, 42, 43, 47]. ECV için R2 değerlerinin izole edilmiş kontrast sonrası T1 ölçütleri ve izole edilmiş kontrast sonrası T1 ölçütlerinin ECV için bir temsil olduğu [55, 57] kollajen hacim payı ölçütleri arasındaki 0,32-0,61 aralığındaki daha düşük R2 aralığıyla karşılaştırması olumlu sonuçlar veriyor. İzole edilmiş kontrast sonrası T1 değerleri ağırlığa dayanan gadolinyum kontrast dozlaması, renal temizleme, kontrast bolusu ve T1 ölçümü arasında geçen zaman ve kontrastın hematokrit ile displasmanıyla bağlantılı varyasyonlarla bozulabiliyor. Bu nedenle cinsiyetin, obezitenin, renal hastalığım, tekniker uygulamasının ve aneminin, izole

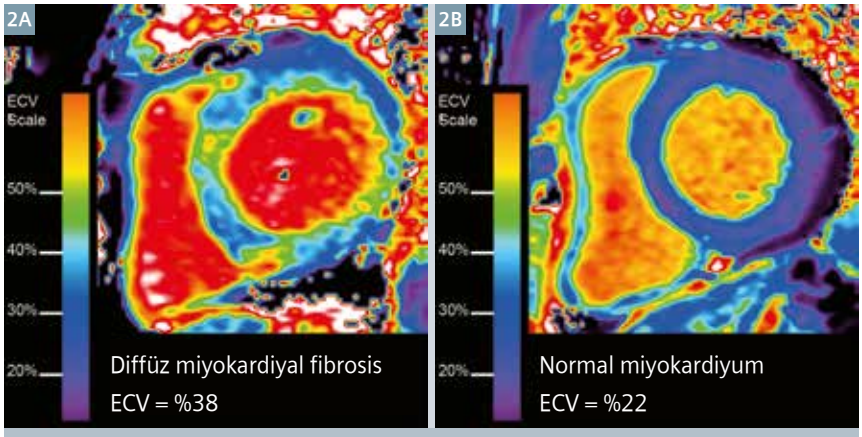

2 Normal ECV ölçütleri sergileyen, fibroza sahip olmayan bir hastayla (2B) önemli ölçüde değişiklik gösteren iskemik olmayan kardiyomiyopatiye sahip bir hastadaki diffüz fibrozisi (2A) kantifiye eden ECV haritaları örnekleri.

edilmiş kontrast sonrası T1 ölçütleri üzerinde ECV'den daha fazla etkili olması bekleniyor.

ECV, kardiyoloji uygulamasında yeni bir konsept ortaya koyuyor ve kişinin, miyokardiyumu selüler kompartmanına (çoğunlukla miyosit) ve interstisyel kompartmanına (çoğunlukla kollajen ama klinik ortama bağlı olarak aynı zamanda amiloyit protein veya ödem) ayırmasına izin veriyor. Kalp de mimarisinin interstisyel genişleme sonucunda bozulmasının organ disfonksiyonuna ve vulnerabilitesine yol açtığı diğer organlara benzeyebiliyor (akciğer-pulmoner fibrozis, karaciğer-siroz, böbrek-glomerüler fibrozis) [2, 58]. En önemlisi de miyokardiyal fibrozis, patolojik yeniden modellemenin ve potansiyel olarak tedavi edilebilir interstisyel kalp hastalığının modifiye edilebilir bir "ara fenotipini" temsil ediyor gibi görünüyor [63-66]. Miyokardiyal fibrozis aynı zamanda advers sonuçlara karşı vulnerabiliteye işaret ediyor [43-46, 67, 68]. Gerçekten de miyokardiyal fibrozis, çeşitli potansiyel travmalardan hastalığa giden yaygın bir yol olabiliyor [2]. Fibrozisi gerilettiği görülen [63-66] geleneksel medikasyonlarla "antifibrotik" tedavi, seçilmiş popülasyonlarda birçok büyük ölçekli denemede hasta sonuçlarını iyileştiriyor [68-74].

Miyokardiyal fibrozisin [43, 44] veya amiloidozun [27] ECV ölçütlerini kullanan ön sonuç verileri, ECV'nin risk sınıflandırmasını iyileştirebileceğine [46] ve tedavi için terapötik hedefler tespit edebileceğine [2] işaret ediyor. Tek merkezli veriler umut verici; artırılmış ECV'nin kalp yetmezliğine ilişkin ölüm veya hospitalizasyon ile bağlantılı olduğunu gösteriyor. Miyokardiyumda yapısal hastalığı kantifiye etmenin önemini gösterecek şekilde, ECV ve sonuçlar arasındaki bu bağlantılar, ejeksiyon fraksiyonu veya hastalık ekspozürü kategorisi (örn. diyabet) gibi geleneksel risk sınıflandırmalarından çok daha güçlü görünüyor [43, 44, 46]. Buna ek olarak miyokardiyal ECV, sonuçları ventriküler kütleden daha iyi tahmin ediyor gibi görünüyor [75] ve bu da sol ventriküler miyokardiyal "kalitenin", "miktarından" daha önemli olabileceğine işaret ediyor. ECV ayrıca sonuçlarla, iskemik olmayan miyokardiyal skarların LGE ölçütlerinden daha güçlü bir bağlantıya sahip gibi görünüyor [43]. Çoklu değişkenli Cox regresyon modellerinde sonuçlarla bağlantılı olan yaygın klinik durumlar için risk ayarlamasıyla, ECV risk altındaki bireysel hastaların sınıflandırmasını iyileştirebiliyor ve yaş, cinsiyet, renal fonksiyon, miyokardiyal infarkt boyutu, ejeksiyon fraksiyonu ve kalp yetmezliği evresinin ötesinde ilave prognostik değer sunabiliyor [46]. İlginç bir şekilde, kardiyak amiloidozu, miyokardiyal fibrozise kıyasla tipik olarak daha yüksek ECV değerleri veriyor ve bu da onu kardiyak amiloidozu için ümit verici bir tanısal araç ve prognostik araç yapıyor [27, 49, 76-79].

Diyagnoza kıyasla prognoz için hasta gruplarında T1 veya ECV'nin örtüşmesi

T1 ve ECV verilerinin ilk sonuçlarının umut verici görünmesine rağmen, ECV veya diğer T1 verilerinin dağılımları, bir hastalık sınıflandırma şemasına (örn. dilate kardiyomiyopati [23, 50]) veya aort darlığı [53, 80], diyabet [43], korunmuş ejeksiyon fraksiyonlu veya fraksiyonsuz kalp yetmezliği [81, 82] gibi bir hastalık "ekspozür değişkenine" göre örtüştüğünde endişeler ortaya çıkabiliyor. Natif T1 veya ECV, bu durumu veya hastalık sınıflandırması planını tespit etmek için bir tanısal araç olarak kullanıldığında, bu endişe geçerli oluyor. T1 ve ECV'nin örtüşen dağılımları, özellikle sınıflanlandırma planı veya hastalık "ekspozür değişkeni" için bir tanısal araç olarak kullanımları için sınırlamalar ortaya koyabiliyor. Yine de bu endişeyi bir bağlama oturtmak gerekiyor. T1 haritalaması ile ölçülen hastalık durumuna veya belirli bir uyarana verilen miyokardiyal "tepki", farklı hastalık kategorileriyle örtüşebiliyor. Örneğin, histolojiyle ölçülen miyokardiyal fibrozis spektrumunun, bireylerde değişiklik gösterdiği biliniyor [39, 50, 80, 83] ve bu, hastalığın bir spektrumuyla karşılaşılan ECV'nin güçlü histolojik doğrulama verilerine yansıyor [39, 47-50]. Miyokardiyal fibrozisin [2] ve amiloidoz akümülasyonun determinantları henüz tam olarak anlaşılmış değil. Ancak prognostik amaçlara ilişkin olarak, natif T1 veya ECV'nin amacı, bir hastalık durumunun veya sınıflandırma planının belirli bir uyaranına verilen miyokardiyal "tepkiyi" ölçmek. Bu "tepki" – veya "tepkisizlik" – prognoz açısından, hastalık durumundan veya sınıflandırma planından daha ilgili olabiliyor. Sonuç verilerinin, çeşitli hastalık durumlarının ortaya çıkışında ölçülebilen çeşitli parametreler arasında hasta için nihai vulnerabiliteyi oluşturan şeyin nihai belirleyicisi olduğunu anlamak önemli. Böylece bunu takip eden olay oranlarının bulunması, vulnerabilite için altın standardı oluşturuyor. Bu nedenle, hastalık kategorileri arasında ECV verilerinin (veya diğer T1 verilerinin) örtüşmesi her zaman vulnerabilitenin klinik değerlendirmelerini sınırlamıyor. Hastalık kategorilerinde herhangi bir miyokardiyal fibrozis örtüşmesi de biyolojik ve prognostik olarak anlamlı bir biyogösterge statüsüne zarar vermiyor. Gerçekten de ECV'nin güçlü bir histolojik doğrulama veri bütününe [39, 47-50] ve yüksek bir yeniden üretilebilirliğe sahip olduğu ortaya kondu [38, 51, 52]. Bunun aksine, miyokardiyal fibrozis ölçütleri, hastanın hastalık kategorisi veya sınıflandırması (örn. diyabet [43]) için vulnerabilite açısından kritik belirleyici faktör olabiliyor.

Sonuç verileri, T1 veya EECV ölçütlerini, prognoz amaçlı olarak daha geleneksel hastalık sınıflandırma planı durumlarıyla karşılaştırmak için gerekli ve hastalığın paradigmalarını vermek açısından önemli. Genel olarak, sonuçlarla bağlantı ne kadar güçlüyse, spesifik ölçümün biyolojik açıdan önemi de o kadar yüksek oluyor. Daha sonra araştırılmakta olan ölçümü modifiye eden denemeler, ölçümün bir risk göstergesi mi yoksa bir risk faktörü mü olduğunu ayırt edebiliyor. Hastalık kategorisindeki veya sınıflandırma planındaki herhangi bir örtüşmeye rağmen, ön veriler, ECV'nin risk altındaki bireysel hastaların sınıflandırmasını iyileştirebileceğini ve yaş, cinsiyet, renal fonksiyon, miyokardiyal infarkt boyutu, ejeksiyon fraksiyonu ve kalp yetmezliği evresinin ötesinde ilave prognostik değer sunabileceğini ortaya koyuyor [46]. T1 haritalamasına ve ECV haritalamasına ilişkin ilave veriler şu anda yürütülmekte olan çalışmalarda kesinlikle yer alacaktır.

Sonuç

T1 ve ECV haritalaması, miyokardiyal hastalığı anlamak için yeni fırsatlar sunuyor. T1, global olarak miyokardiyumu etkileyen miyokardiyal süreçlere, yani miyosite, interstisyel kompartmana veya her ikisine birden spesifik hastalığa karşı hassas. Bunun tersine, ECV, tipik olarak fibrozis ancak aynı zamanda amiloidoz ve ödem (klinik bağlama bağlı olarak) olmak üzere ekstraselüler kompartmanın genişlemesiyle sınırlı anomalileri tespit ediyor. Yapılmakta olan çalışmalar, T1 haritalamasının ve ECV haritalamasının, hastalığın yükü dahil olmak üzere hastalığın diagnozunu iyileştirme potansiyeline sahip olduğuna işaret ediyor. Yakın zamanlı çalışmalar ayrıca T1 haritalaması ve ECV haritalamasının, risk sınıflandırmasını rafine edebileceğini gösteriyor. Son olarak, T1 haritalaması ve ECV haritalaması, her bir hasta ile doğru tedaviyi eşleştirerek bakımı iyileştirmeyi vaat ediyor ancak bu vaadin yerine getirilmesi için daha fazla çalışma yapılması gerekiyor.

Referanslar

1. Friedrich MG. There is more than shape and function. J Am Coll Cardiol. 2008;52:1581-1583.
2. Schelbert EB, Fonarow GC, Bonow RO, Butler J, Gheorghiade M. Therapeutic Targets in Heart Failure: Refocusing on the Myocardial Interstitium. J Am Coll Cardiol. 2014;63:2188-2198.
3. Kellman P, Wilson JR, Xue H, Bandettini WP, Shanbhag SM, Druey KM, Ugander M, Arai AE. Extracellular volume fraction mapping in the myocardium, Part 2: Initial Clinical Experience. J Cardiovasc Magn Reson. 2012;14:64.
4. Treibel TA, White SK, Moon JC. Myocardial Tissue Characterization: Histological and Pathophysiological Correlation. Curr Cardiovasc Imaging Rep. 2014;7:9254.
5. Moon JC, Messroghli DR, Kellman P, Piechnik SK, Robson MD, Ugander M, Gatehouse PD, Arai AE, Friedrich MG, Neubauer S, Schulz-Menger J, Schelbert EB. Myocardial T1 mapping and extracellular volume quantification: a Society for Cardiovascular Magnetic Resonance (SCMR) and CMR Working Group of the European Society of Cardiology consensus statement. J Cardiovasc Magn Reson. 2013;15:92.
6. Salerno M, Kramer CM. Advances in parametric mapping with CMR imaging. JACC Cardiovasc Imaging. 2013;6:806-822.
7. Ambale-Venkatesh B, Lima JA. Cardiac MRI: a central prognostic tool in myocardial fibrosis. Nat Rev Cardiol. 2014.
8. Maestrini V, Treibel TA, White SK, Fontana M, Moon JC. T1 Mapping for Characterization of Intracellular and Extracellular Myocardial Diseases in Heart Failure. Curr Cardiovasc Imaging Rep. 2014;7:9287.
9. Jellis CL, Kwon DH. Myocardial T1 mapping: modalities and clinical applications. Cardiovasc Diagn Ther. 2014;4:126-137.
10. Sado DM, Flett AS, Banypersad SM, White SK, Maestrini V, Quarta G, Lachmann RH, Murphy E, Mehta A, Hughes DA, McKenna WJ, Taylor AM, Hausenloy DJ, Hawkins PN, Elliott PM, Moon JC. Cardiovascular magnetic resonance measurement of myocardial extracellular volume in health and disease. Heart. 2012;98:1436-1441.
11. Rogers T, Yap ML, Puntmann VO. Myocardial T1 mapping: a non-invasive alternative to tissue diagnosis? Eur Heart J Cardiovasc Imaging. 2014.
12. Messroghli DM, Schelbert EB. Clinical Applications of Cardiac T1 Mapping. Radiology. 2015;in press.
13. Mewton N, Liu CY, Croisille P, Bluemke D, Lima JA. Assessment of myocardial fibrosis with cardiovascular magnetic resonance. J Am Coll Cardiol. 2011;57:891-903.
14. h-Ici DO, Jeuthe S, Al-Wakeel N, Berger F, Kuehne T, Kozerke S, Messroghli DR. T1 mapping in ischaemic heart disease. Eur Heart J Cardiovasc Imaging. 2014;15:597-602.
15. Wong TC. Cardiovascular Magnetic Resonance Imaging of Myocardial Interstitial Expansion in Hypertrophic Cardiomyopathy. Curr Cardiovasc Imaging Rep. 2014;7:9267.
16. Ferreira VM, Piechnik SK, Dall'Armellina E, Karamitsos TD, Francis JM, Ntusi N, Holloway C, Choudhury RP, Kardos A, Robson MD, Friedrich MG, Neubauer S. Native T1-mapping detects the location, extent and patterns of acute myocarditis without the need for gadolinium contrast agents. J Cardiovasc Magn Reson. 2014;16:36.
17. Ugander M, Bagi PS, Oki AJ, Chen B, Hsu LY, Aletras AH, Shah S, Greiser A, Kellman P, Arai AE. Myocardial edema as detected by pre-contrast T1 and T2 CMR delineates area at risk associated with acute myocardial infarction. JACC Cardiovasc Imaging. 2012;5:596-603.
18. Messroghli DR, Niendorf T, Schulz-Menger J, Dietz R, Friedrich MG. T1 mapping in patients with acute myocardial infarction. J Cardiovasc Magn Reson. 2003;5:353-359.
19. Ferreira VM, Piechnik SK, Dall'armellina E, Karamitsos TD, Francis JM, Ntusi N, Holloway C, Choudhury RP, Kardos A, Robson MD, Friedrich MG, Neubauer S. T Mapping for the Diagnosis of Acute Myocarditis Using CMR: Comparison to T-Weighted and Late Gadolinium Enhanced Imaging. JACC Cardiovasc Imaging. 2013.
20. Ferreira VM, Piechnik SK, Dall'Armellina E, Karamitsos TD, Francis JM, Choudhury RP, Friedrich MG, Robson MD, Neubauer S. Non-contrast T1-mapping detects acute myocardial edema with high diagnostic accuracy: a comparison to T2-weighted cardiovascular magnetic resonance. J Cardiovasc Magn Reson. 2012;14:42.
21. Mahmod M, Piechnik SK, Levelt E, Ferreira VM, Francis JM, Lewis A, Pal N, Dass S, Ashrafian H, Neubauer S, Karamitsos TD. Adenosine stress native T1 mapping in severe aortic stenosis: evidence for a role of the intravascular compartment on myocardial T1 values. J Cardiovasc Magn Reson. 2014;16:92.
22. Bull S, White SK, Piechnik SK, Flett AS, Ferreira VM, Loudon M, Francis JM, Karamitsos TD, Prendergast BD, Robson MD, Neubauer S, Moon JC, Myerson SG. Human non-contrast T1 values and correlation with histology in diffuse fibrosis. Heart. 2013;99:932-937.
23. Puntmann VO, Voigt T, Chen Z, Mayr M, Karim R, Rhode K, Pastor A, Carr-White G, Razavi R, Schaeffter T, Nagel E. Native T1 mapping in differentiation of normal myocardium from diffuse disease in hypertrophic and dilated cardiomyopathy. JACC Cardiovasc Imaging. 2013;6:475-484.
24. Puntmann VO, D'Cruz D, Smith Z, Pastor A, Choong P, Voigt T, Carr-White G, Sangle S, Schaeffter T, Nagel E. Native myocardial T1 mapping by cardiovascular magnetic resonance imaging in subclinical cardiomyopathy in patients with systemic lupus erythematosus. Circ Cardiovasc Imaging. 2013;6:295-301.
25. Fontana M, Banypersad SM, Treibel TA, Maestrini V, Sado DM, White SK, Pica S, Castelletti S, Piechnik SK, Robson MD, Gilbertson JA, Rowczenio D, Hutt DF, Lachmann HJ, Wechalekar AD, Whelan CJ, Gillmore JD, Hawkins PN, Moon JC. Native T1 Mapping in Transthyretin Amyloidosis. JACC Cardiovasc Imaging. 2014.
26. Karamitsos TD, Piechnik SK, Banypersad SM, Fontana M, Ntusi NB, Ferreira VM, Whelan CJ, Myerson SG, Robson MD, Hawkins PN, Neubauer S, Moon JC. Noncontrast T1 mapping for the diagnosis of cardiac amyloidosis. JACC Cardiovasc Imaging. 2013;6:488-497.
27. Banypersad SM, Fontana M, Maestrini V, Sado DM, Captur G, Petrie A, Piechnik SK, Whelan CJ, Herrey AS, Gillmore JD, Lachmann HJ, Wechalekar AD, Hawkins PN, Moon JC. T1 mapping and survival in systemic light-chain amyloidosis. Eur Heart J. 2014.
28. Sado DM, Maestrini V, Piechnik SK, Banypersad SM, White SK, Flett AS, Robson MD, Neubauer S, Ariti C, Arai A, Kellman P, Yamamura J, Schoennagel BP, Shah F, Davis B, Trompeter S, Walker M, Porter J, Moon JC. Noncontrast myocardial T mapping using cardiovascular magnetic resonance for iron overload. J Magn Reson Imaging. 2014.

29 Sado DM, White SK, Piechnik SK, Banypersad SM, Treibel T, Captur G, Fontana M, Maestrini V, Flett AS, Robson MD, Lachmann RH, Murphy E, Mehta A, Hughes D, Neubauer S, Elliott PM, Moon JC. The Identification and Assessment of Anderson Fabry Disease by Cardiovascular Magnetic Resonance Non-Contrast Myocardial T1 Mapping. Circ Cardiovasc Imaging. 2013.

30 Thompson RB, Chow K, Khan A, Chan A, Shanks M, Paterson I, Oudit GY. T1 Mapping with CMR Is Highly Sensitive for Fabry Disease Independent of Hypertrophy and Gender. Circ Cardiovasc Imaging. 2013.

31 Modell B, Khan M, Darlison M, Westwood MA, Ingram D, Pennell DJ. Improved survival of thalassaemia major in the UK and relation to T2* cardiovascular magnetic resonance. J Cardiovasc Magn Reson. 2008;10:42.

32 Jerosch-Herold M, Sheridan DC, Kushner JD, Nauman D, Burgess D, Dutton D, Alharethi R, Li D, Hershberger RE. Cardiac magnetic resonance imaging of myocardial contrast uptake and blood flow in patients affected with idiopathic or familial dilated cardiomyopathy. Am J Physiol Heart Circ Physiol. 2008;295:H1234-H1242.

33 Arheden H, Saeed M, Higgins CB, Gao DW, Bremerich J, Wyttenbach R, Dae MW, Wendland MF. Measurement of the distribution volume of gadopentetate dimeglumine at echo-planar MR imaging to quantify myocardial infarction: comparison with 99mTc-DTPA autoradiography in rats. Radiology. 1999;211:698-708.

34 Poole-Wilson PA. The Intracellular pH, Potassium and Electrolyte Content of Heart Muscle in Acidosis and Alkalosis. London: University of Cambridge; 1975.

35 Brading AF, Jones AW. Distribution and kinetics of CoEDTA in smooth muscle, and its use as an extracellular marker. J Physiol. 1969;200:387-401.

36 Ugander M, Oki AJ, Hsu LY, Kellman P, Greiser A, Aletras AH, Sibley CT, Chen MY, Bandettini WP, Arai AE. Extracellular volume imaging by magnetic resonance imaging provides insights into overt and sub-clinical myocardial pathology. Eur Heart J. 2012;33:1268-1278.

37 Kellman P, Wilson JR, Xue H, Ugander M, Arai AE. Extracellular volume fraction mapping in the myocardium, Part 1: Evaluation of an automated method. J Cardiovasc Magn Reson. 2012;14:63.

38 Schelbert EB, Testa SM, Meier CG, Ceyrolles WJ, Levenson JE, Blair AJ, Kellman P, Jones BL, Ludwig DR, Schwartzman D, Shroff SG, Wong TC. Myocardial extravascular extracellular volume fraction measurement by gadolinium cardiovascular magnetic resonance in humans: slow infusion versus bolus. J Cardiovasc Magn Reson. 2011;13:16.

39 Miller CA, Naish J, Bishop P, Coutts G, Clark D, Zhao S, Ray SG, Yonan N, Williams SG, Flett AS, Moon JC, Greiser A, Parker GJ, Schmitt M. Comprehensive Validation of Cardiovascular Magnetic Resonance Techniques for the Assessment of Myocardial Extracellular Volume. Circ Cardiovasc Imaging. 2013.

40 Dabir D, Child N, Kalra A, Rogers T, Gebker R, Jabbour A, Plein S, Yu C-Y, Otton J, Kidambi A, McDiarmid A, Broadbent D, Higgins DM, Schnackenburg B, Foote L, Cummins C, Nagel E, Puntmann VO. Reference values for healthy human myocardium using a T1 mapping methodology: results from the International T1 Multicenter cardiovascular magnetic resonance study. J Cardiovasc Magn Reson. 2014;16:69.

41 Coelho-Filho OR, Mongeon FP, Mitchell R, Moreno H, Jr., Nadruz W, Jr., Kwong R, Jerosch-Herold M. The Role of Transcytolemmal Water Exchange in Magnetic Resonance Measurements of Diffuse Myocardial Fibrosis in Hypertensive Heart Disease. Circ Cardiovasc Imaging. 2012.

42 Kawel N, Nacif M, Zavodni A, Jones J, Liu S, Sibley CT, Bluemke DA. T1 mapping of the myocardium: intra-individual assessment of post-contrast T1 time evolution and extracellular volume fraction at 3T for Gd-DTPA and Gd-BOPTA. J Cardiovasc Magn Reson. 2012;14:26.

43 Wong TC, Piehler K, Kang IA, Kadakkal A, Kellman P, Schwartzman DS, Mulukutla SR, Simon MA, Shroff SG, Kuller LH, Schelbert EB. Myocardial Extracellular Volume Fraction Quantified By Cardiovascular Magnetic Resonance is Increased in Diabetes and Associated with Mortality and Incident Heart Failure Admission. Eur Heart J. 2014;35:657-664.

44 Wong TC, Piehler K, Meier CG, Testa SM, Klock AM, Aneizi AA, Shakesprere J, Kellman P, Shroff SG, Schwartzman DS, Mulukutla SR, Simon MA, Schelbert EB. Association between extracellular matrix expansion quantified by cardiovascular magnetic resonance and short-term mortality. Circulation. 2012;126:1206-1216.

45 Wong TC, Piehler KM, Kellman P, Schelbert EB. Extracellular matrix expansion is more strongly associated with cardiovascular outcomes than left ventricular mass. (Abstract). J Am Coll Cardiol. 2014;63:A986.

46 Schelbert EB, Piehler KM, Zareba KM, Moon JC, Ugander M, Messroghli DR, Valeti U, Chang C-CH, Shroff SG, Miller CA, Schmitt M, Kellman P, Butler J, Gheorghiade M, Wong TC. Extracellular matric expansion in non-infarcted myocardium is associated with subsequent death, hospitalization for heart failure, or both across the ejection fraction spectrum (Abstract). J Am Coll Cardiol. 2014;63:A1007.

47 Flett AS, Hayward MP, Ashworth MT, Hansen MS, Taylor AM, Elliott PM, McGregor C, Moon JC. Equilibrium contrast cardiovascular magnetic resonance for the measurement of diffuse myocardial fibrosis: preliminary validation in humans. Circulation. 2010;122:138-144.

48 Fontana M, White SK, Banypersad SM, Sado DM, Maestrini V, Flett AS, Piechnik SK, Neubauer S, Roberts N, Moon J. Comparison of T1 mapping techniques for ECV quantification. Histological validation and reproducibility of ShMOLLI versus multibreath-hold T1 quantification equilibrium contrast CMR. J Cardiovasc Magn Reson. 2012;14:88.

49 White SK, Sado DM, Fontana M, Banypersad SM, Maestrini V, Flett AS, Piechnik SK, Robson MD, Hausenloy DJ, Sheikh AM, Hawkins PN, Moon JC. T1 Mapping for Myocardial Extracellular Volume Measurement by CMR: Bolus Only Versus Primed Infusion Technique. JACC Cardiovasc Imaging. 2013;6:955-962.

50 Aus dem Siepen F, Buss SJ, Messroghli D, Andre F, Lossnitzer D, Seitz S, Keller M, Schnabel PA, Giannitsis E, Korosoglou G, Katus HA, Steen H. T1 mapping in dilated cardiomyopathy with cardiac magnetic resonance: quantification of diffuse myocardial fibrosis and comparison with endomyocardial biopsy. Eur Heart J Cardiovasc Imaging. 2014.

51 Liu S, Han J, Nacif MS, Jones J, Kawel N, Kellman P, Sibley CT, Bluemke DA. Diffuse myocardial fibrosis evaluation using cardiac magnetic resonance T1 mapping: sample size considerations for clinical trials. J Cardiovasc Magn Reson. 2012;14:90.

52 Kawel N, Nacif M, Zavodni A, Jones J, Liu S, Sibley CT, Bluemke DA. T1 mapping of the myocardium: Intra-individual assessment of the effect of field strength, cardiac cycle and variation by myocardial region. J Cardiovasc Magn Reson. 2012;14:27.

53 Chin CW, Semple S, Malley T, White AC, Mirsadraee S, Weale PJ, Prasad S, Newby DE, Dweck MR. Optimization and comparison of myocardial T1 techniques at 3T in patients with aortic stenosis. Eur Heart J Cardiovasc Imaging. 2014;15:556-565.

54 Fontana M, White SK, Banypersad SM, Sado DM, Maestrini V, Flett AS, Piechnik SK, Neubauer S, Roberts N, Moon JC. Comparison of T1 mapping techniques for ECV quantification. Histological validation and reproducibility of ShMOLLI versus multibreath-hold T1 quantification equilibrium contrast CMR. J Cardiovasc Magn Reson. 2012;14:88.

55 Sibley CT, Noureldin RA, Gai N, Nacif MS, Liu S, Turkbey EB, Mudd JO, van der Geest RJ, Lima JA, Halushka MK, Bluemke DA. T1 Mapping in cardiomyopathy at cardiac MR: comparison with endomyocardial biopsy. Radiology. 2012;265:724-732.

56 Iles LM, Ellims AH, Llewellyn H, Hare JL, Kaye DM, McLean CA, Taylor AJ. Histological validation of cardiac magnetic resonance analysis of regional and diffuse interstitial myocardial fibrosis. Eur Heart J Cardiovasc Imaging. 2014.

57 Iles L, Pfluger H, Phrommintikul A, Cherayath J, Aksit P, Gupta SN, Kaye DM,

Taylor AJ. Evaluation of diffuse myocardial fibrosis in heart failure with cardiac magnetic resonance contrast-enhanced T1 mapping. J Am Coll Cardiol. 2008;52:1574-1580.
58 Wynn TA, Ramalingam TR. Mechanisms of fibrosis: therapeutic translation for fibrotic disease. Nat Med. 2012;18:1028-1040.
59 Weber KT, Brilla CG. Pathological hypertrophy and cardiac interstitium. Fibrosis and renin-angiotensin-aldosterone system. Circulation. 1991;83:1849-1865.
60 Swynghedauw B. Molecular mechanisms of myocardial remodeling. Physiol Rev. 1999;79:215-262.
61 Mann DL, Barger PM, Burkhoff D. Myocardial recovery and the failing heart: myth, magic, or molecular target? J Am Coll Cardiol. 2012;60:2465-2472.
62 Kong P, Christia P, Frangogiannis NG. The pathogenesis of cardiac fibrosis. Cell Mol Life Sci. 2013.
63 Schwartzkopff B, Brehm M, Mundhenke M, Strauer BE. Repair of coronary arterioles after treatment with perindopril in hypertensive heart disease. Hypertension. 2000;36:220-225.
64 Brilla CG, Funck RC, Rupp H. Lisinopril-mediated regression of myocardial fibrosis in patients with hypertensive heart disease. Circulation. 2000;102:1388-1393.
65 Diez J, Querejeta R, Lopez B, Gonzalez A, Larman M, Martinez Ubago JL. Losartan-dependent regression of myocardial fibrosis is associated with reduction of left ventricular chamber stiffness in hypertensive patients. Circulation. 2002;105:2512-2517.
66 Izawa H, Murohara T, Nagata K, Isobe S, Asano H, Amano T, Ichihara S, Kato T, Ohshima S, Murase Y, Iino S, Obata K, Noda A, Okumura K, Yokota M. Mineralocorticoid receptor antagonism ameliorates left ventricular diastolic dysfunction and myocardial fibrosis in mildly symptomatic patients with idiopathic dilated cardiomyopathy: a pilot study. Circulation. 2005;112:2940-2945.
67 Tamarappoo BK, John BT, Reinier K, Teodorescu C, Uy-Evanado A, Gunson K, Jui J, Chugh SS. Vulnerable Myocardial Interstitium in Patients With Isolated Left Ventricular Hypertrophy and Sudden Cardiac Death: A Postmortem Histological Evaluation J Am Heart Assoc. 2012;1:e001511.
68 Zannad F, Alla F, Dousset B, Perez A, Pitt B. Limitation of excessive extracellular matrix turnover may contribute to survival benefit of spironolactone therapy in patients with congestive heart failure: insights from the randomized aldactone evaluation study (RALES). Rales Investigators. Circulation. 2000;102:2700-2706.
69 Yusuf S, Sleight P, Pogue J, Bosch J, Davies R, Dagenais G. Effects of an angiotensin-converting-enzyme inhibitor, ramipril, on cardiovascular events in high-risk patients. The Heart Outcomes Prevention Evaluation Study Investigators. N Engl J Med. 2000;342:145-153.
70 The SOLVD Investigators. Effect of enalapril on survival in patients with reduced left ventricular ejection fractions and congestive heart failure. N Engl J Med. 1991;325:293-302.
71 Pfeffer MA, Braunwald E, Moye LA, Basta L, Brown EJ, Jr., Cuddy TE, Davis BR, Geltman EM, Goldman S, Flaker GC, et al. Effect of captopril on mortality and morbidity in patients with left ventricular dysfunction after myocardial infarction. Results of the survival and ventricular enlargement trial. The SAVE Investigators. N Engl J Med. 1992;327:669-677.
72 Pitt B, Zannad F, Remme WJ, Cody R, Castaigne A, Perez A, Palensky J, Wittes J. The effect of spironolactone on morbidity and mortality in patients with severe heart failure. Randomized Aldactone Evaluation Study Investigators. N Engl J Med. 1999;341:709-717.
73 Pitt B, Remme W, Zannad F, Neaton J, Martinez F, Roniker B, Bittman R, Hurley S, Kleiman J, Gatlin M. Eplerenone, a selective aldosterone blocker, in patients with left ventricular dysfunction after myocardial infarction. N Engl J Med. 2003;348:1309-1321.
74 Pfeffer MA, McMurray JJ, Velazquez EJ, Rouleau JL, Kober L, Maggioni AP, Solomon SD, Swedberg K, Van de Werf F, White H, Leimberger JD, Henis M, Edwards S, Zelenkofske S, Sellers MA, Califf RM. Valsartan, captopril, or both in myocardial infarction complicated by heart failure, left ventricular dysfunction, or both. N Engl J Med. 2003;349:1893-1906.
75 Wong TC, Piehler KM, Kellman P, Schelbert EB. Extracellular matrix expansion is more strongly associated with cardiovascular outcomes than left ventricular mass. J Am Coll Cardiol. 2014;63:A986.
76 Mongeon FP, Jerosch-Herold M, Coelho-Filho OR, Blankstein R, Falk RH, Kwong RY. Quantification of extracellular matrix expansion by CMR in infiltrative heart disease. JACC Cardiovasc Imaging. 2012;5:897-907.
77 Robbers LF, Baars EN, Brouwer WP, Beek AM, Hofman MB, Niessen HW, van Rossum AC, Marcu CB. T1 mapping shows increased extracellular matrix size in the myocardium due to amyloid depositions. Circ Cardiovasc Imaging. 2012;5:423-426.
78 Banypersad SM, Sado DM, Flett AS, Gibbs SDJ, Pinney JH, Maestrini V, Cox AT, Fontana M, Whelan CJ, Wechalekar AD, Hawkins PN, Moon JC. Quantification of Myocardial Extracellular Volume Fraction in Systemic AL Amyloidosis: An Equilibrium Contrast Cardiovascular Magnetic Resonance Study. Circ Cardiovasc Imaging. 2012;6:34-39.
79 Barison A, Aquaro GD, Pugliese NR, Cappelli F, Chiappino S, Vergaro G, Mirizzi G, Todiere G, Passino C, Masci PG, Perfetto F, Emdin M. Measurement of myocardial amyloid deposition in systemic amyloidosis: insights from cardiovascular magnetic resonance imaging. J Intern Med. 2014.
80 Flett AS, Sado DM, Quarta G, Mirabel M, Pellerin D, Herrey AS, Hausenloy DJ, Ariti C, Yap J, Kolvekar S, Taylor AM, Moon JC. Diffuse myocardial fibrosis in severe aortic stenosis: an equilibrium contrast cardiovascular magnetic resonance study. Eur Heart J Cardiovasc Imaging. 2012;13:819-826.
81 Su MY, Lin LY, Tseng YH, Chang CC, Wu CK, Lin JL, Tseng WY. CMR-Verified Diffuse Myocardial Fibrosis Is Associated With Diastolic Dysfunction in HFpEF. JACC Cardiovasc Imaging. 2014;7:991-997.
82 Mascherbauer J, Marzluf BA, Tufaro C, Pfaffenberger S, Graf A, Wexberg P, Panzenbock A, Jakowitsch J, Bangert C, Laimer D, Schreiber C, Karakus G, Hulsmann M, Pacher R, Lang IM, Maurer G, Bonderman D. Cardiac magnetic resonance postcontrast T1 time is associated with outcome in patients with heart failure and preserved ejection fraction. Circ Cardiovasc Imaging. 2013;6:1056-1065.
83 van Heerebeek L, Borbely A, Niessen HW, Bronzwaer JG, van der Velden J, Stienen GJ, Linke WA, Laarman GJ, Paulus WJ. Myocardial structure and function differ in systolic and diastolic heart failure. Circulation. 2006;113:1966-1973.

İletişim

Yrd. Doç. Dr. Erik Schelbert, MS, FACC
Direktör, Kardiyovasküler Manyetik Rezonans
Tıp Fakültesi Yardımcı Doçenti
Klinik ve Translasyonel Bilim Yardımcı Doçenti
Pittsburgh Üniversitesi
UPMC Kalp ve Vasküler Enstitüsü
200 Lothrop Street, PUH A349
Pittsburgh, PA 15213 ABD
Telefon: +1 412-647-5840
Faks: +1 412-647-4227
schelberteb@upmc.edu

Avusturya'dan bir ilk

Tetiklenmemiş *syngo* DynaCT Cardiac aracılığıyla koroner sinüsün 3D görselleştirmesine dayalı CRT cihaz implantasyon

Sadece 5 s'lik tetiklenmemiş *syngo* DynaCT® Cardiac çalışmasından türetilmiş koroner sinüsün (CS / coronary sinus) üç boyutlu morfolojisini görselleştirmek artık mümkün. Bu anatomik bilgilerin, CS içerisinde istenen konuma giden çift ventriküler pacemaker'a kılavuzluk etmek açısından son derece faydalı olduğu bulgulandı. Bu, ayrıca, hastaların ve müdahale edenlerin radyasyona daha az maruz kalması anlamına gelebiliyor ve müdahalelerin kalitesini daha da iyileştiriyor.

Kardiyak yeniden senkronizasyon tedavisi (CRT / Cardiac resynchronization therapy), gelişmiş ilaç refrakter kalp yetmezliği, şiddetli LV sistolik fonksiyon bozukluğu ve ventriküler dissenkroni için endike ve etkili.

CRT cihazının başarılı implantasyonundan sonra, hastalar daha yüksek bir yaşam kalitesinden ve tüm nedenlerden kaynaklı ölüm oranında azalma dahil daha yüksek yaşam süresi beklentisinden faydalanabiliyor.

Avusturya'daki Hospital Wels-Grieskirchen'de görevli Dr. Marcus Ammer, CRT hastalarını tedavi etmek için bir Artis Q.zen sistemi ve *syngo* X Workplace ile çalışıyor. Koroner sinüsün 3D rekonstrüksiyonu ve 3D görselleştirmesi için *syngo* DynaCT Cardiac kullanıyor.

1

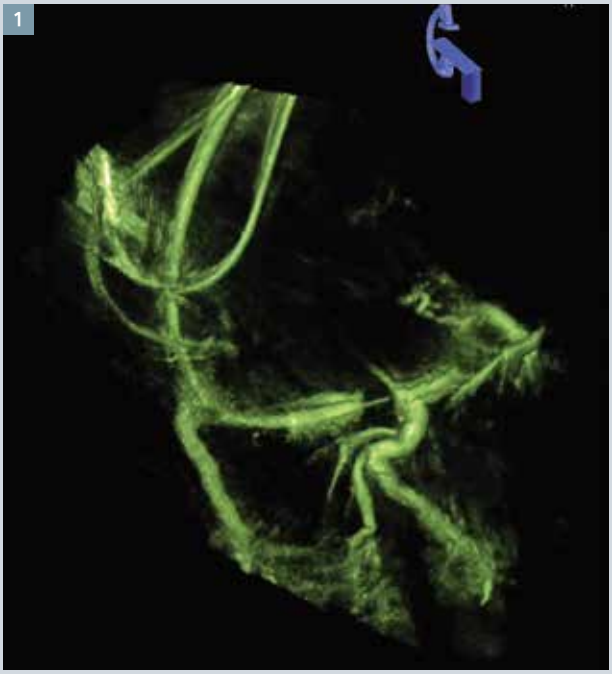

1 Koroner sinüsün 3D görselleştirmesi. Koroner sinüsün balon oklüzyonu sırasında tek bir 5s rotasyonal yürütme ile 248 projeksiyon görüntüsü elde edildi. Retrograd manuel kontrast enjeksiyonu ve sağ ventriküler hızlı adımlama, otomatik 3D rekonstrüksiyondan önce 3D tarama sırasında uygulandı.

2

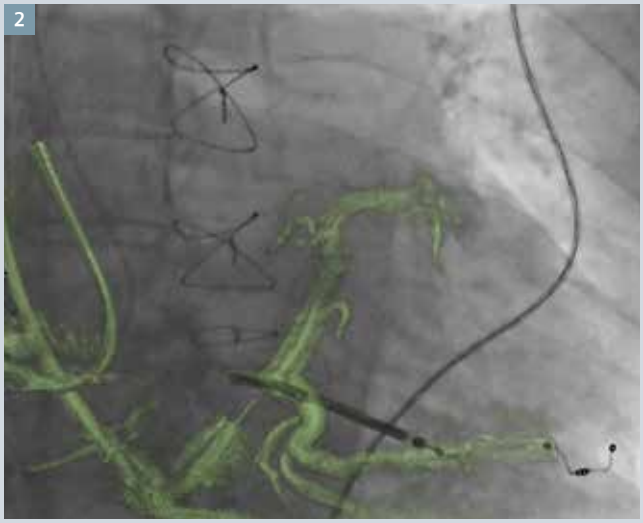

2 CS'nin 3D anatomisinin 2D gerçek zamanlı floroskopi görüntüleriyle üst üste bindirilmesi, implantasyon sırasında pacemaker ilerlemesini gösteriyor.

SIEMENS

A91CT-9308-A1-7600

www.siemens.com/somatom-force

İki adım önde olmak mı, ayak uydurmaya çalışmak mı?

Koruyucu Sağlık Hizmetleri'nde iki adım önde olmak demek, hastalara ve böbreklere zarar vermeden tarama yapmaktan, düşük dozlu erken tanıya kadar yepyeni faydalar sunmak demektir.

Freezing Motion özelliği ile iki adım önde olmak demek, en zor hastaları tek bir çekimle inceleyebilmek, endüstrinin en hızlı tarama moduyla nefes tutmadan BT görüntüleme yapabilmek demektir.

Karar verirken iki adım önde olmak demek, normal dozun yarısıyla, 4D görüntüleme ve hassas Dual Energy ölçümünün verdiği güvenle tanıda bulunmak demektir.

Yeni SOMATOM Force ile, bütün klinik konularda iki adım öndesiniz. Ayak uydurmaya çalışmayı bırakıp, yeni SOMATOM Force ile iki adım önde olun.

Answers for life.

SIEMENS

İstanbul'da hizmetinizde

Siemens'ten Türkiye'de bir ilk!

Tüm Vücut MR PET Biograph mMR cihazı

siemens.com/mMR

Siemens, teknoloji harikası 3T MRI ile entegre moleküler görüntüleme sistemlerini Türkiye'ye gururla sunar. Biograph mMR, hasta görüntüleme, teşhis, tedavi ve takip yöntemlerinizi yeniden tanımlayacak olan, klinik kullanımda eş zamanlı MR ve PET imkanı sağlayan bu çığır açan sistem, şimdi Siemens ile hizmetinizde.

Biograph mMR; olağanüstü nitelikte görüntüler alma potansiyeli ile yeni araştırma alanları açarak ve sıradışı klinik uygulamalara imkân vererek tanısal görüntüleme vizyonumuzu genişletecek, sağlık hizmeti sunma yöntemlerini yeni baştan yazacak. Siz ilk olarak ne yapacaksınız?

Answers for life.