İnovasyon

Onkoloji Özel Sayısı

Mayıs 2015
www.siemens.com.tr/inovasyon

SIEMENS

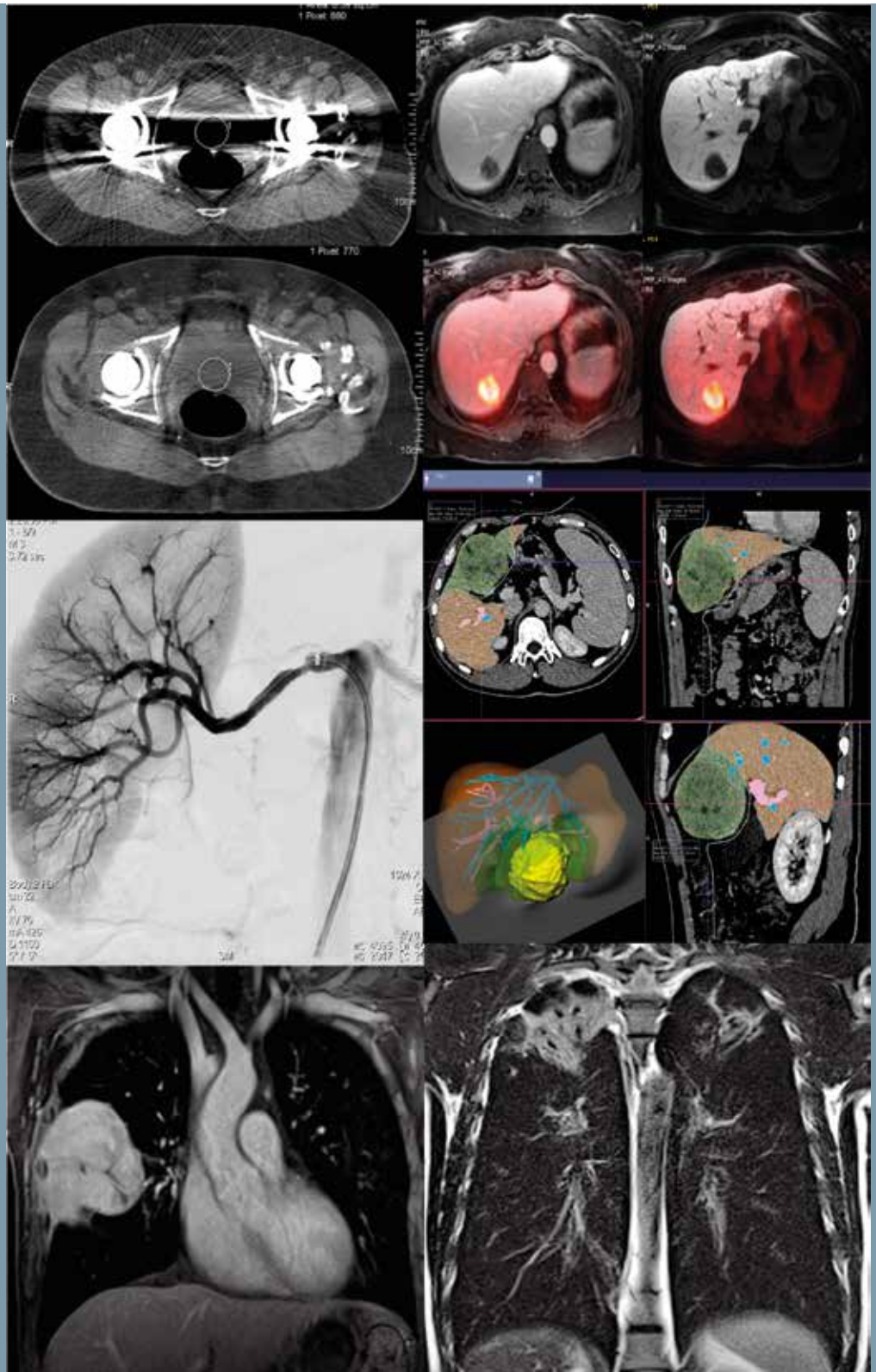

Tip 1 Nörofibromatozu olan hastada 18F-FDG PET/MRI ile nörofibrom değerlendirmesi
Sayfa 4

"Çoğu merkezimiz gelişmiş teknolojik olanaklara sahip"
Sayfa 10

"Görüntüleme son yıllarda genel cerrahide büyük ufuk açtı."
Sayfa 18

18

SIEMENS

Klinik kullanımda eş zamanlı MR ve PET

siemens.com/mMR

Teknoloji harikası 3T MRI ve modern moleküler görüntüleme sistemleri, ilk defa tek sistemde bir arada sunulmaktadır. Biograph mMR, hasta görüntüleme, teşhis, tedavi ve takip yöntemlerinizi yeniden tanımlayacak bu çığır açan sistemi, sadece Siemens hizmetinize sunmaktadır.

Olağanüstü nitelikte görüntüler alma potansiyeli ile yeni araştırma alanları açarak ve sıradışı klinik uygulamalara imkan vererek tanısal görüntüleme vizyonunuzu genişletecek. Ve tabii ki, sağlık hizmeti sunma yöntemlerini yeni baştan yazacak.
Siz ilk olarak ne yapacaksınız?

Answers for life.

Sevgili dostlarımız,

Siemens Sağlık olarak, hasta konforunu artırmak, hastane maliyetlerini düşürmek, tanı güvenliğini geliştirmek için sunduğumuz ürün ve çözümlerin gittikçe daha yaygın bir şekilde benimsendiğini görmekten mutluluk duyuyoruz. Mart ayında katıldığımız Avrupa Radyoloji Kongresi'nde (ECR) radyoloji ürün ve çözümlerimize gösterilen ilgi de bu durumun en yeni kanıtlarından biri oldu.

Görüntülemedeki en önemli yeniliklerimizden bazıları MR'da gerçekleşiyor. En yeni MR görüntüleme tarayıcımız Magnetom Amira, özellikle FREEZEit teknolojisiyle dikkat çekiyor. Bu teknoloji sayesinde, tarama sırasında hasta rahatça nefes alabiliyor. Ses basıncını %97'ye varan oranda düşüren "Quiet Suite" gibi hasta dostu uygulamalar da bu sistemi hasta konforu açısından daha da cazip hale getiriyor.

Hazır MR görüntülemeden söz açmışken, Türkiye'nin ilk mMR cihazının da çok kısa süre içinde kullanılmaya başlayacağının müjdesini vermek isterim. Bu konudaki gelişmeleri sizlerle paylaşmaya devam edeceğiz.

Radyolojideki bir başka yenilik ise Mobilett Mira Max. Bu cihaz sayesinde, bacak kırıklarından akciğer taramalarına, yeni doğanlardan travma hastalarına kadar pek çok farklı uygulamada mobilitenin avantajlarından faydalanmak mümkün. Böylece hastalar yaşadıkları travmanın hemen ardından bir de zorlu görüntüleme süreçleriyle uğraşmak zorunda kalmıyor; hekimler ise hızlı görüntü almanın ve yüksek görüntü kalitesinin hayati önem taşıdığı durumlarda büyük kolaylık elde ediyor.

İlk olarak RSNA'da tanıttığımız yeni nesil Somatom Definition Edge sistemimiz dual enerji prosedüründe devrim yaratan bir Siemens çözümü olarak bizi gururlandırıyor. Bu yeni BT tarayıcıdaki inovatif X-ray tüple, dünyada ilk kez tek kaynaklı bilgisayarlı tomografide iki farklı enerji seviyesiyle görüntüleme yapılabiliyor.

Anjiyografi alanında ise Siemens'in "dördüncü boyutu görünür kıldığını" söyleyebiliriz. ECR'de tanıttığımız *syngo* Dyna4D, anjiyografide zaman çözünürlüğüne sahip ilk 3-boyutlu görüntülemeyi mümkün kılıyor. Uzaysal ve zamansal çözünürlüğü bir araya getiren protokolüyle *syngo* Dyna4D, kontrast maddenin geçişini ve damarları ne ölçüde doldurduğunu artık gerçek zamanlı olarak izleyebiliyorsunuz. *syngo* DynaCT Smart ise metal artefaktlarını yok ediyor.

Elbette yeniliklerimiz bunlarla sınırlı değil. FlowMotion sayesinde geleneksel, durdur-başlat tarzı PET/BT görüntülemenin sınırlamalarını ortadan kaldıran Biograph mCT Flow; tek foton emisyonlu bilgisayarlı tomografi (SPECT) ile BT'nin yüksek hassasiyetini bir araya getiren Symbia Intevo; taşınabilir Acuson P500 ultrason sisteminin Frosk sürümü gibi pek çok yenilik, Siemens bünyesindeki kapsamlı Ar-Ge çalışmalarıyla geliştirilip siz değerli hekimlerimizin hizmetine sunuluyor.

Özetlemek gerekirse Siemens, sağlık sektöründe taşları yerinden oynatıp devrim niteliğinde çözümlere imza atarken, her zamanki gibi ihtiyaca yönelik çalışmalar yapıyor. Doz azaltımı, hasta konforu, acil durumlar için hızlı işlemler, konsültasyon kolaylığı, metal artefaktlarının azaltılması gibi tüm ihtiyaçları gören Siemens, bu noktalarda çözüm üretmeye devam ediyor.

Bu süreçte sizlerden gelen geri bildirimleri çok önemsiyoruz. İhtiyaçlarınızı, Siemens'ten beklentilerinizi, gerek ürünlerimiz gerekse İnovasyon dergimiz hakkındaki görüşlerinizi bizlerle paylaşmaya devam edeceğinizi umuyoruz.

Bu sayıda da pek çok farklı konuda makaleyi ve bilimsel çalışmayı ele alan, ayrıca ülkemizin önde gelen iki profesörüyle yapılmış özel röportajlara yer veren dergimizi beğeniyle okumanız ve değerlendirmelerinizi nesrin.kalay@siemens.com adresine iletmeniz dileğiyle...

Saygılarımızla,

Şevket On

Siemens Sağlık Türkiye

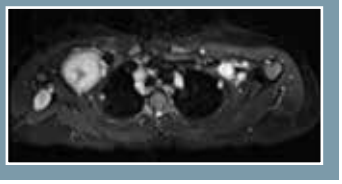

4
Tip 1 Nörofibromatozu olan hastada 18F-FDG PET/MRI ile nörofibrom değerlendirmesi

10
Ege Üniversitesi Tıp Fakültesi Radyoloji Ana Bilim Dalı Öğretim Üyesi Prof. Dr. Ayşenur Oktay:
"Cihaz ve donanım olarak çoğu merkezimiz gelişmiş teknolojik olanaklara sahip"

18
Okan Üniversitesi Tıp Fakültesi Kurucu Dekanı Prof. Dr. Semih Baskan:
"Görüntüleme son yıllarda bizler için sadece genel cerrahi alanında değil, her alanda büyük ufuk açtı."

4 Tip 1 Nörofibromatozu olan hastada 18F-FDG PET/MRI ile nörofibrom değerlendirmesi

10 "Cihaz ve donanım olarak çoğu merkezimiz gelişmiş teknolojik olanaklara sahip"

14 BT eşliğinde yapılan perkütan aplikatör yerleştirmeli HDR brakiterapi kullanılarak karaciğer metastazlarının tedavisi

16 TwinBeam Dual Energy: Tek kaynaklı dual enerjide yeni referans noktası

18 "Görüntüleme son yıllarda bizler için sadece genel cerrahi alanında değil, her alanda büyük ufuk açtı."

22 Toraks non-vasküler proton MR: Pulmoner kullanım ve ötesi

32 Stellar dedektör: Koroner arter cerrahisinde Slovakya'dan bir başarı hikayesi

34 Runoff BT anjiyografi kullanarak bilateral iliak arter stenozunun tanılanması

36 GRASP: Abdominopelvik DCE-MRI zorluklarını aşmak

44 Kraniyal MR Görüntülemede 'White Dots': MS ve Ayırıcı Tanı

58 Rektum kanseri olan bir hastada HD•Chest ve FlowMotion kullanılarak soliter akciğer nodülünün iyileştirilmiş karakterizasyonu

62 Koroner arterler ve miyokardın eş zamanlı değerlendirilmesi için kardiyak BT incelemesi

64 Endoskopi kapsülü retansiyonu: Monoenerjetik görüntüleme ile metal artefaktını azaltma

66 Amidoron kaynaklı karaciğer hasarının dual enerji BT ile değerlendirilmesi

68 Diş dolguları olan hastada metal artefaktlarının azaltılması

70 Pediatrik MR görüntülemede sedatif kullanımını neden azaltmalı ve neler yapmalıyız?

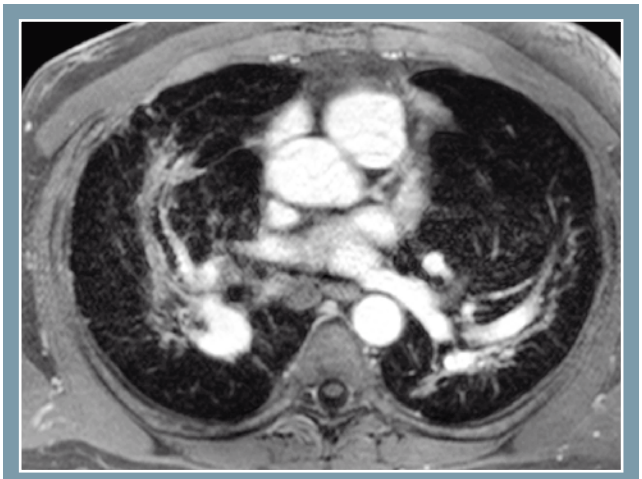

22
Toraks non-vasküler proton MR: Pulmoner kullanım ve ötesi

İnovasyon
Dergi Yönetim Yeri: Yakacık Yolu No: 111 34870 Kartal-İstanbul **Telefon**: 444 0 633 **Faks**: 0216 459 20 31 **e-posta:** saglikinfo.tr@siemens.com
Yönetim: Siemens Sanayi ve Ticaret A.Ş. Adına Sahibi Celal Savaş
Genel Yayın Direktörü (Sorumlu): Şevket On **Yayın Editörü:** Doç. Dr. Mehmet Ertürk **Yayın Türü:** Yerel-süreli-iki ayda bir
İçerik ve Tasarım Uygulama: Konak Medya Yıldız Posta Cad. Akın Sitesi 3. Blok No: 10 Kat: 5 Daire: 54 34349 Gayrettepe-Beşiktaş / İstanbul
e-Posta: bilgi@konakmedya.com **Telefon**: 0212 216 97 00 **Faks:** 0212 216 97 01 **Web:** www.konakmedya.com
Baskı ve Cilt: Özgün Ofset Aytekin Sok. Yeşilce Mah. No: 21 34418 4. Levent / İstanbul **Telefon:** (0212) 280 00 09 **Faks:** (0212) 264 74 33

Değerli meslektaşlarım,

Bu köşede daha önce de defalarca yazdığım gibi radyoloji, dinamizmi, teknolojiyle olan yakın işbirliği ve disiplinlerarası karakteri ile diğer tıp branşlarından farklılaşıyor. Teknoloji alanında gerçekleşen herhangi bir yenilik, çok kısa bir zamanda radyoloji içerisinde yerini buluyor.

Son yirmi yılda bilgisayarların hesaplama ve depolama kapasitelerinde yaşanan inanılmaz artışın ve internet uygulamalarının son on beş sene içerisinde hayatın her alanını domine etmesinin özellikle radyoloji pratiğinde yarattığı ilerlemeleri bir düşünün: 4D ultrasonografi uygulamaları, dinamik kontrastlı batın BT ya da MR'lar, perfüzyon çalışmaları, difüzyon sekansları hep bu ilerlemeler sayesinde mümkün oldu. Ayrıca sadece radyoloji departmanı içerisinde değil, hastanenin içerisinde, aynı şehirdeki farklı hastaneler arasında, ülkeler arasında görüntü alışverişi yapılabiliyor artık. Radyolojide fiziki sınırlar uzun zamandır bulanıklaşmış durumda.

Bu sayıda özellikle toraksta proton görüntüleme ile ilgili yazı ilginizi çekecektir diye düşünüyorum. MR görüntülemenin ilk tanımlanan sekanslarından birisinin özellikle toraksal görüntüleme alanında yeniden doğuşuna şahit oluyoruz. Akciğerin parenkimal patolojilerinin MR ile daha etkin bir şekilde değerlendirilebilmesi çok önemli bir gelişme olacak. Özellikle pediatrik olgularda, hastalık takibi bu sayede radyasyon dozu ile ilgili endişeler olmadan etkin bir şekilde yapılabilecek. Bu konu ile ilgili klinik çalışmaların hızla çoğalacağına inanıyorum.

Artık ilerlemeyeceği düşünülen BT teknolojisi alanında ise sürprizler yaşanmaya devam ediyor. Bu sayıda BT ile ilgili olgu sunumları da muhakkak ilginizi çekecektir. Hastaya daha az radyasyon verilerek daha kaliteli görüntüler elde edilmesi temel amaç ve bu anlamda her geçen gün yeni adımlar atılıyor. BT görüntüleme, mükemmele yakın bir uzaysal rezolüsyona sahip. Kontrast rezolüsyon ise özellikle dual-source ya da single-source dual-energy uygulamaları ile efektif bir şekilde manipüle edilebiliyor. Bu sayıda bu konu ile ilgili olgu sunumlarına yer verdik. Özellikle sanal kontrastsız (evet, kontrastsız!) BT uygulamaları oldukça ses getirecek diye düşünüyorum.

MR-PET ile ilgili olgu sunumu, hibrit görüntülemenin, radyolojinin geleceği açısından ne kadar önemli olduğunun altını bir kez daha çiziyor. Mesleğimizin direkt röntgen grafileri ile başlayan yolculuğu, moleküler görüntüleme alanına doğru yönlenmek durumunda. Buna hazır olmamız lazım. RSNA'deki sunumlarda radyoloji eğitiminin içerisinde moleküler biyolojinin temellerinin de verilmesi gerektiği yüksek sesle söyleniyor. Bu mesajları iyi değerlendirmemiz gerekiyor.

Bu sayıda röportajlarımızı genel cerrahi uzmanı meslektaşımız Prof. Dr. Semih Baskan ve meslektaşımız Prof. Dr. Ayşenur Oktay ile yaptık. Semih Hoca, ülkemizde genel cerrahiye olan katkıları ve eğitimci kimliği ile duayen isimlerden birisi. Ayşenur Hoca'yı ise hepimiz güler yüzlülüğü ile tanıyoruz zaten. Meme ve kas-iskelet görüntülemedeki uzmanlığı ile Türk radyolojisinin önemli köşe taşlarından biri kendisi. Her iki röportajı da ilgi ile okuyacağınıza eminim.

Yazımı yine aynı sözlerle bitirmek istiyorum. Evet, radyoloji tıbbın gören gözü ve oynadığı rol sürekli daha da fazla önem kazanacak.

Dr. Şükrü Mehmet Ertürk
Yayın Editörü

Vaka incelemesi

Tip 1 Nörofibromatozu olan hastada ^{18}F-FDG PET/MRI ile nörofibrom değerlendirmesi

Dr. Roy A. Raad[1]; Dr. Shailee Lala[1]; Christopher Glielmi, Ph.D.[3]; Dr. Jeffrey C. Allen[2]; David Faul, Ph.D.[3]; Dr. Kent P. Friedman.[1]

[1] Radyoloji Bölümü, New York Üniversitesi Tıp Fakültesi, New York, NY, ABD
[2] Pediatri ve Nöroloji Bölümleri, New York Üniversitesi Tıp Fakültesi, New York, NY, ABD
[3] Siemens Healthcare Inc., ABD

Giriş

Tip 1 Nörofibromatoz (NF-1), 3000'de 1 görülme oranına ve otozomal dominant inheritansa sahip bir hastalıktır [1]. NF-1, café au lait (sütlü kahve) lekeler, Lisch nodülleri, iskelet deformasyonları, nörofibromlar ve pleksiform nörofibromlar gibi çeşitli klinik göstergeler ile karakterizedir. Pleksiform nörofibromlar, bu hastalığa sahip popülasyondaki ana ölüm nedeni olan malign periferik sinir kılıfı tümörüne (MPNST) dönüşebilir [2]. Bu, prognozu kötü olan agresif bir lezyondur. Ağrı ve hızlı büyüyen sentinel gibi klinik bulgular, malignan dönüşümün göstergeleridir.

^{18}Florodeoksiglukoz* pozitron emisyon tomografi/bilgisayarlı tomografi (^{18}F-FDG PET/CT), MPNST tespitinde halihazırda kullanılan, hassas bir görüntüleme yöntemidir [3]. ^{18}F-FDG PET/MRI, üstün yumuşak doku kontrastına sahip ve BT muayenesi olmadığından MR görüntüleme radyasyon dozunun düşük olduğu PET görüntülerinden elde edilen metabolik veriler ile birlikte, bu hasta popülasyonunda daha iyi bir değerlendirme yöntemi olabiliyor.

* *Florodeoksiglukoz ^{18}F enjeksiyonuna ilişkin tam bilgi, bu makalenin sonunda verilmiştir.*

Hastanın hikayesi

NF-1 olduğu bilinen 20 yaşında kadın hasta, son iki yılda artarak büyüyen ve ağrılı hale gelen, elle hissedilebilen sağ aksiler kitle şikâyeti ile polikliniğe başvurdu. Hastanın sağ elinde, özellikle orta, yüzük ve küçük parmaklarda hissizlik ve parestezi, ayrıca sağ elde de zayıflık şikâyeti vardı. Hasta, ailesinde nörofibromatoz öyküsü olmadığını ifade etti. Fiziksel muayenede, sağ aksilada, sağ hemihipotrofi ile ilişkili hassas bir kitle ve ayrıca sağ skapula üzerinde yüzeysel ve daha küçük ikinci bir kitle, birden çok café au lait (sütlü kahve) lekeler ve bilateral aksiler çillenme tespit edildi. Nörolojik muayenede kognitif yetersizlik, hafif atrofi ve her iki elde hafif fleksör/ekstensör motor zayıflığı ile sağ elin sol elden büyük olduğu tespit edildi.

Sekans ayrıntıları

Aynı gün gerçekleştirilen PET/BT (Biograph™ mCT) muayenesine ait izleme enjeksiyonu kullanılarak, eş zamanlı PET ve MR görüntüleri alındı (Biograph mMR, Siemens Sağlık, Erlangen, Almanya). Tanı amaçlı MR sekansları, üç b-değeri kullanılan (0, 350, 750 s/mm2) aksiyal STIR, koronal STIR ve difüzyon ağırlıklı görüntüleme (DWI) içeriyordu. PET görüntüsü, üst bacaklardan toraksa kadar 4 katmanda, eş zamanlı olarak alındı (6 dakika sinogram görüntüleme).

Görüntüleme bulguları

İlk servikal omur ve sağ kol MR görüntülerinde sağ aksilada, brankiyal pleksusa uzanan büyük bir dominant yumuşak doku kitlesi ile bilateral pleksiform nörofibromlar tespit edildi. 2 yıl önceki ilk görüntüleme sırasında, sağ aksiler kitleye biyopsi yapılmış ve malignite bulgusu olmayan "WHO 1 düşük dereceli pleksiform nörofiroma" tespit edilmişti. Daha sonra gerçekleştirilen ^{18}F-FDG MR/PET muayenesinde, maksimal standartlaştırılmış tutulum değeri (SUV_{max}) 5,7 olan, büyümüş ve düzgün sınırlı dominant sağ aksiler kitlede, santral kistik alanlı, heterojen artmış T2 sinyal intensitesi gösteren fokal intens FDG tutulumu ve kitle periferinde difüzyon restriksiyonu tespit edilmişti (Şekil 1). Ayrıca, sol ilyede, SUV_{max} değeri 3,7 olan (Şekil 2) ve sağ iliakusta, SUV_{max} değeri 3,3 ve sağ ilyede SUV_{max} 2,1 olan, düşük derece restriksiyonlu diğer nörofibromlar da bulunmuştu (Şekil 3). Klinik semptomların ciddi ilerleyişi ve büyüme, artmış SUV_{max} değerine ve periferal difüzyon restriksiyonuna ilişkin endişe verici görüntüleme sonuçlarına dayanılarak, sağ aksiler kitlede ultrasonografi kılavuzlu biyopsi gerçekleştirildi. Histopatolojinin, MPNST ile uyumlu olduğu görüldü.

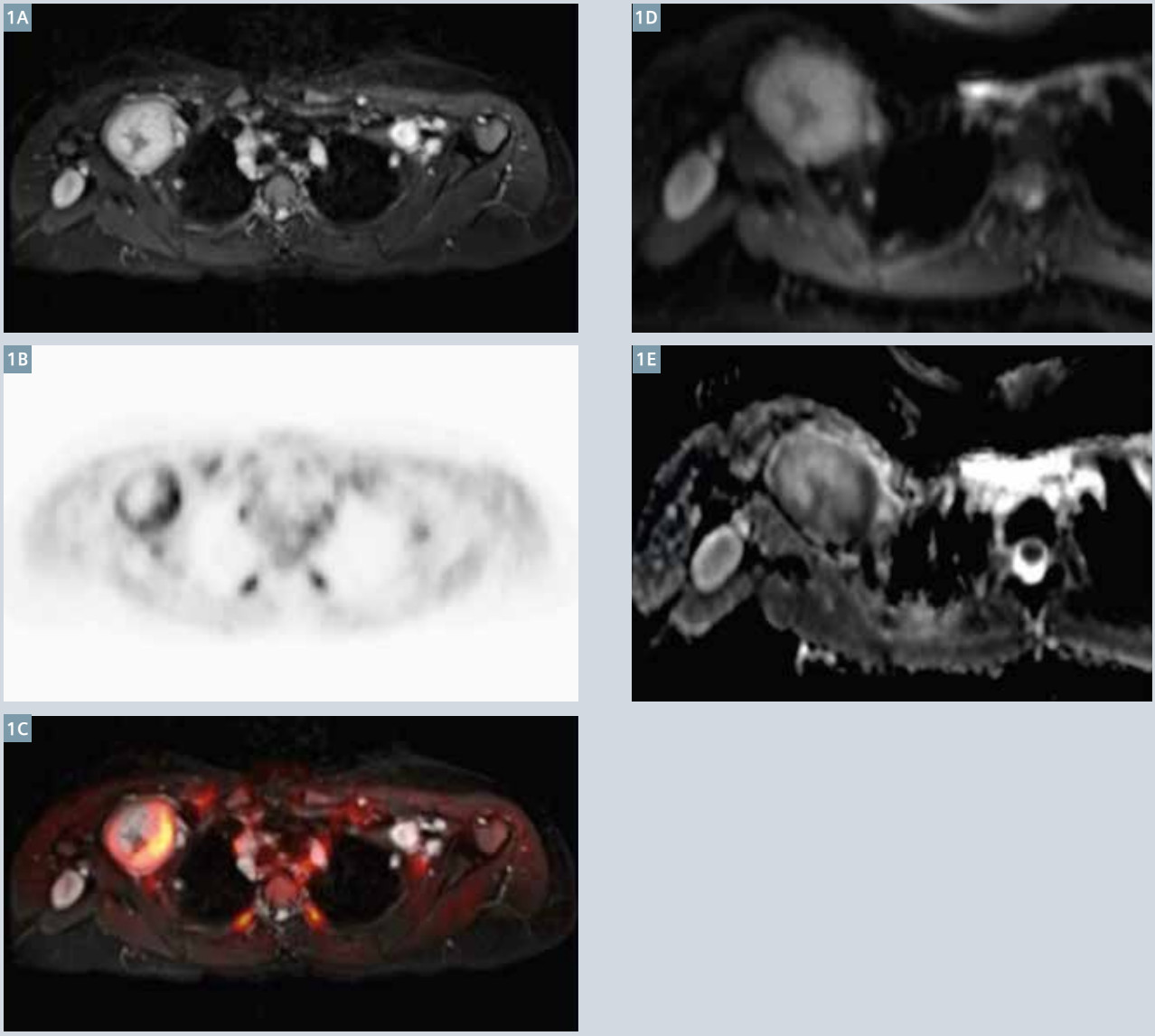

1 Aksiyal STIR (1A), PET (1B), birleşik çoklu karşılaştırma (post hoc) testleri (1C), DWI (1D) ve ADC (1E) görüntüleri, santral kistik komponente, intens periferal FDG tutulumuna (SUV_{max} 5,7) ve difüzyon restriksiyonuna sahip bir hiperintens sağ aksiler kitle gösteriyor. Cerrahi sırasında, tümörün malign olduğu tespit edildi.

Endikasyonlar

Pozitron Emisyon Tomografi (PET) görüntüleme için Florodeoksiglukoz F^{18} Enjeksiyonu, aşağıdaki ayarlarda endikedir:

- **Onkoloji:** Diğer test yöntemleriyle tespit edilmiş, bilinen ya da şüphelenilen anormalilere sahip hastalarda ya da halihazırda kanser tanısı koyulmuş hastalarda malignite değerlendirmesine destek olması amacıyla, anormal glukoz metabolizmasının değerlendirilmesinde.
- **Kardiyoloji:** Koroner arter hastalığı ve sol ventriküler işlev bozukluğu olan hastalarda, miyokardiyal perfüzyon görüntüleme ile kullanıldığında, rezidüel glukoz metabolizmalı ve geri döndürülebilir sistolik fonksiyon kayıplı sol ventriküler miyokardın tanımlanmasında.
- **Nöroloji**: Epileptik nöbet odağı ile ilişkili anormal glukoz metabolizması bölgelerinin tanımlanmasında.

Önemli Güvenlik Bilgileri

- **Radyasyon Riskleri:** Florodeoksiglukoz F^{18} Enjeksiyonu gibi radyasyon yayan ürünler, özellikle pediatri hastalarında kanser riskini artırabilir. Görüntüleme için mümkün olan en düşük doz kullanılmalı ve hastanın ve sağlık görevlisinin korunması için güvenli şekilde kullanılması sağlanmalıdır.
- **Kan Şekeri Anomalileri:** Onkoloji ve nöroloji bağlamında, kan şekeri seviyeleri yeterli derecede düzenli olmayan hastalarda görüntüleme kalitesi yetersiz olabilir. Bu hastalarda, Florodeoksiglukoz F^{18} Enjeksiyonu uygulanmadan önce en az iki gün normoglisemi varlığından emin olmak için tıbbi tedavi ve laboratuvar testleri yapılması düşünülmelidir.
- **Advers Reaksiyonlar:** Pruritus, ödem ve tahrişle endike hipersensitivite reaksiyonları rapor edilmiştir; acil durum resüsitasyon ekipmanları ve ilgili personel hazır tutulmalıdır.

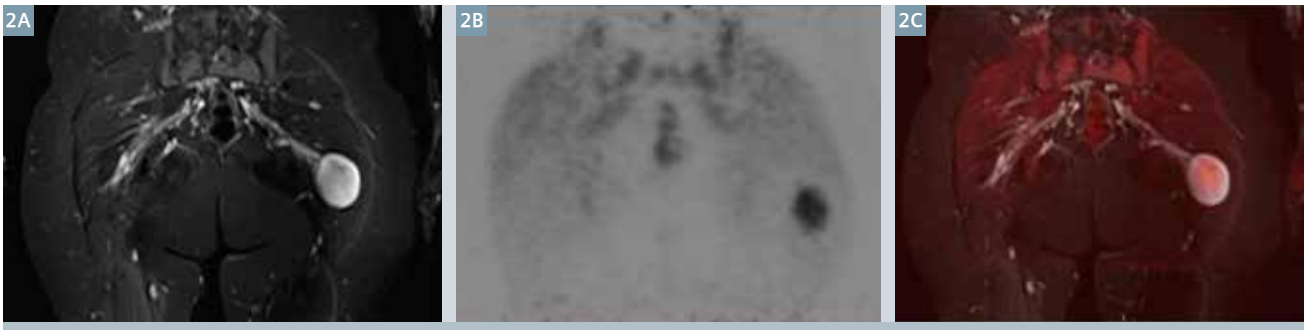

2 Sol ilye kitlesinde yüksek T2 sinyal intensitesi ve hafif FDG tutulumu (SUV_{max} 3.7) gösteren koronal STIR (2A), PET (2B) ve birleşik çoklu karşılaştırma (post hoc) (2C) görüntüleri.

Tartışma

^{18}F-FDG PET/BT, Tip 1 Nörofibromatoz (NF1) hastalarında temel ölüm nedeni olan MPNST'nin tespitinde, yaygın olarak kabul görmüş, yüksek derecede hassasiyete sahip bir görüntüleme yöntemidir [1-6]. Bunun ötesinde, ^{18}F-FDG PET/BT, operasyon öncesi tümör evrelemede, tümör üzerinde en yüksek tanı potansiyeli sunan bölgede kılavuzlu biyopsilerde potansiyel faydalar gösterebiliyor. Hatta benign pleksiform nörofibromlarda gereksiz cerrahi müdahalelerin sayısını azaltmak ya da görüntülemede malignite şüphesi olan tümörlerde erken müdahale sağlamak suretiyle durum yönetimini doğrudan etkileyebiliyor [7-9]. PET/BT'nin, NF1 hastalarında tümörün benign ya da malign olduğunu tespit etmek için kullanılan en dikkat çeken parametresi, maksimum standartlaştırılmış tutulum değeridir (SUV_{max}). SUV_{max} kesilme değerindeki 1,8 [10] ve 7,0 [1] arasındaki değişimler, NF1 hastalarında nörojenik tümörlerin benign ya da malign olduğunun tespitinde kullanılsa da en yaygın olarak kullanılan değer 3,5'tir; SUV_{max} değeri 2,5 üzeri olan tümörler benign, SUV_{max} değeri 3,5 üzerinde olan tümörler malign ve SUV_{max} değeri 2,5 ile 3,5 arasında olan tümörler ise şüpheli olarak kabul ediliyor ve bu durumda, klinik korelasyon ve klinik/radyolojik takip öneriliyor. Çoğu çalışmada, PET/BT görüntülemede, özellikle de 2,5-3,5 SUV_{max} aralığında benign ve malign lezyonlarda örtüşme olduğu ifade ediliyor. İyi tanımlanmamış marjinler, düzensiz güçlenme, intratumoral lobülasyon ve perilezyonel ödem gibi, tümü PET/BT'ye oranla çok daha düşük hassasiyete sahip bazı MR görüntüleme özellikleri, MPNST lehine bulgu olarak tanımlanıyor [2, 11, 12]. Tüm beden MR görüntüleme, NF1 hastalarında, benign ve malign lezyonlar arasında kanıtlanmış doğru farklılaştırma olmadan hastalığın yükünün ve tümörün yayılımının sınırlarını tespit etmek için kullanılıyor. ADC ile ölçülen tümör dansitesinin ve dinamik kontrastlı manyetik rezonans (DCE-MR) ile ölçülen kantitatif perfüzyon ölçümlerinin MPNST'nin tanısında biyogösterge kriteri olarak kabul edilmesi için daha fazla araştırma yapılması gerekiyor.

Yukarıdaki literatürde, PET/BT ve MR görüntülemenin, benign, atipik ve malign PNST histolojileri ayırt etmede tek başına yeterli olmadığı ve hasta yönetiminde kılavuz olacak, daha iyi, noninvazif görüntüleme teknikleri geliştirilmesi gerekliliği gösteriliyor. Bu vaka, artmış SUV_{max} değeri (> 3,5) ve difüzyon restriksiyonu gibi endişe verici görüntüleme bulguları ile olası patolojik MPNST tanısı arasında mükemmel korelasyon sağlanan MR/PET görüntülemenin, bu tip lezyonlardaki potansiyeline bir örnek oluşturuyor. Temel olarak düşük dereceli metabolizmalar ve diğer endişe verici görüntüleme bulgularının ve ayrıca klinik semptomların yokluğuna dayanarak, pelvis bölgesindeki diğer lezyonların benign olduğu kabul ediliyor.

Sonuç

Hibrid MR/PET, Amerikan toplumunda önemli bir morbidite nedeni olan bu ciddi hastalığa yakalanan hastalarda malignitenin, (BT gibi klinik olarak gereksiz görüntüleme teknikleri kullanılmadığından) hastaların önemli ölçüde daha düşük radyasyona maruz kalacağı şekilde, daha iyi tanılanması amacıyla en gelişmiş iki görüntüleme tekniğinin (MR ve PET) birleştirilmesiyle, mevcut bilgileri artırma potansiyeline sahip, gelecek vaat eden yeni bir görüntüleme tekniğidir.

*Burada verilen Siemens müşterilerine ait beyanlar, hastaya özel koşullarda elde edilen sonuçları temel almaktadır. "Tipik" koşullar bulunmadığından ve birçok değişken söz konusu olduğundan, her ortamda aynı sonuçların elde edileceğine dair herhangi bir garanti verilmesi söz konusu değildir.

3 Sağ ilye kitlesinde ve sağ iliakus lezyonlarında da yüksek T2 sinyal intensitesi ve hafif ^{18}F-FDG tutulumu (SUV_{max} değeri sırasıyla 3,3 ve 2,1) gösteren koronal STIR (3A), PET (3B) ve birleşik çoklu karşılaştırma (post hoc) (3C) görüntüleri.

Referanslar

1 Ferner, RE, Golding, JF, Smith, M, Calonje, E, Jan, W, Sanjayanathan, V, and O'Doherty, M, *[18F]2-fluoro-2-deoxy-D-glucose positron emission tomography (FDG PET) as a diagnostic tool for neurofibromatosis 1 (NF1) associated malignant peripheral nerve sheath tumours (MPNSTs): a long-term clinical study.* Ann Oncol, 2008. **19**(2): p. 390-4.

2 Tsai, LL, Drubach, L, Fahey, F, Irons, M, Voss, S, and Ullrich, NJ, *[18F]-Fluorodeoxyglucose positron emission tomography in children with neurofibromatosis type 1 and plexiform neurofibromas: correlation with malignant transformation.* J Neurooncol, 2012. **108**(3): p. 469-75.

3 Treglia, G, Taralli, S, Bertagna, F, Salsano, M, Muoio, B, Novellis, P, Vita, ML, Maggi, F, and Giordano, A, *Usefulness of whole-body fluorine-18-fluorodeoxyglucose positron emission tomography in patients with neurofibromatosis type 1: a systematic review.* Radiol Res Pract, 2012. **2012**: p. 431029.

4 Karabatsou, K, Kiehl, TR, Wilson, DM, Hendler, A, and Guha, A, *Potential role of 18fluorodeoxyglucose-positron emission tomography/computed tomography in differentiating benign neurofibroma from malignant peripheral nerve sheath tumor associated with neurofibromatosis 1.* Neurosurgery, 2009. 65(4 Suppl): p. A160-70.

5 Warbey, VS, Ferner, RE, Dunn, JT, Calonje, E, and O'Doherty, MJ, *[18F]FDG PET/CT in the diagnosis of malignant peripheral nerve sheath tumours in neurofibromatosis type-1.* Eur J Nucl Med Mol Imaging, 2009. **36**(5): p. 751-7.

6 Bredella, MA, Torriani, M, Hornicek, F, Ouellette, HA, Plamer, WE, Williams, Z, Fischman, AJ, and Plotkin, SR, *Value of PET in the assessment of patients with neurofibromatosis type 1.* AJR Am J Roentgenol, 2007. **189**(4): p. 928-35.

7 Wegner, EA, Barrington, SF, Kingston, JE, Robinson, RO, Ferner, RE, Taj, M, Smith, MA, and O'Doherty, MJ, *The impact of PET scanning on management of paediatric oncology patients.* Eur J Nucl Med Mol Imaging, 2005. **32**(1): p. 23-30.

8 Brenner, W, Friedrich, RE, Gawad, KA, Hagel, C, von Deimling, A, de Wit, M, Buchert, R, Clausen, M, and Mautner, VF, *Prognostic relevance of FDG PET in patients with neurofibromatosis type-1 and malignant peripheral nerve sheath tumours.* Eur J Nucl Med Mol Imaging, 2006. **33(**4): p. 428-32.

9 Fisher, MJ, Basu, S, Dombi, E, Yu, JQ, Widemann, BC, Pollock, AN, Cnaan, A, Zhuang, H, Phillips, PC, and Alavi, A, *The role of [18F]-fluorodeoxyglucose positron emission tomography in predicting plexiform neurofibroma progression.* J Neurooncol, 2008. **87**(2): p. 165-71.

10 Cardona, S, Schwarzbach, M, Hinz, U, Dimitrakopoulou-Strauss, A, Attigah, N, Mechtersheimer section sign, G, and Lehnert, T, *Evaluation of F18-deoxy-glucose positron emission tomography (FDG-PET) to assess the nature of neurogenic tumours.* Eur J Surg Oncol, 2003. **29**(6): p. 536-41.

11 Lodge, MA, Lucas, JD, Marsden, PK, Cronin, BF, O'Doherty, MJ, and Smith, MA, *A PET study of 18FDG uptake in soft tissue masses.* Eur J Nucl Med, 1999. **26**(1): p. 22-30.

12 Derlin, T, Tornquist, K, Munster, S, Apostolova, I, Hagel, C, Friedrich, RE, Wedegartner, U, and Mautner, VF, *Comparative effectiveness of 18F-FDG PET/CT versus whole-body MRI for detection of malignant peripheral nerve sheath tumors in neurofibromatosis type 1.* Clin Nucl Med, 2013. **38**(1): p. e19-25.

İletişim

Dr. Roy A. Raad,
New York Üniversitesi Tıp Fakültesi
Radyoloji Departmanı
660 First Avenue, 3rd floor
New York, NY 10016 ABD

Tel: +1 212-263-7410
Faks: +1 212-263-5567
roy.raad@nyumc.org

PROSPEKTÜSTEKİ ÖNEMLİ NOKTALAR

Burada anlatılan önemli noktalar, Florodeoksiglukoz F18 Enjeksiyonunun güvenli ve etkili bir şekilde kullanılması için ihtiyaç duyulan tüm bilgileri içermemektedir. Tam prospektüs bilgileri için bkz. Florodeoksiglukoz F 18 Enjeksiyonu, USP

Intravenöz kullanım için İlk ABD Onayı: 2005

YAKIN ZAMANLI ÖNEMLİ DEĞİŞİKLİKLER

Uyarılar ve Önlemler (5.1, 5.2)	7/2010
Advers Reaksiyonlar (6)	7/2010

ENDİKASYONLARI VE KULLANIM

Florodeoksiglukoz F 18 Enjeksiyonunun, aşağındaki alanlarda pozitron emisyon tomografisi (PET) görüntülemesi için kullanılması önerilmektedir:

- Onkoloji: Diğer test modaliteleriyle bulunan bilinen veya şüphelenilen anomalilere sahip hastalarda veya mevcut bir kanser tanısına sahip hastalarda habisliğin değerlendirilmesine yardımcı olmak için anormal glukoz metabolizmasının değerlendirilmesi için.
- Kardiyoloji: Miyokardiyal perfüzyon görüntüleme ile birlikte kullanıldığında, koroner arter hastalığına ve sol ventriküler disfonksiyonuna sahip hastalarda rezidüel glukoz metabolizmasına sahip sol ventriküler miyokardının ve reversibl sistolik fonksiyon kaybının tespiti için.
- Nöroloji: Epileptik nöbetlerin odaklarıyla ilişkilendirile anormal glukoz metabolizması bölgelerinin tespiti için (1).

DOZ VE UYGULAMA

Florodeoksiglukoz F 18 Enjeksiyonu, radyasyon yayar. Radyasyon ekspozürünü minimize etmeye yönelik prosedürler kullanın. Kan glukozu anomalileri için taramalar yapın.

- Onkoloji ve nöroloji alanlarında, hastalara, ilacın enjeksiyonundan önce 4-6 saat bir şey yiyip içmemelerini belirtin. İlacın verilmesinden önce en az iki gün normoglisemi sağlamak için tıbbi tedavi ve laboratuvar testleri uygulamayı dikkate alın (5.2).
- Kardiyoloji alanında, ilacın enjeksiyonundan önce glukoz içeren gıda veya sıvılarını (örn. 50 – 75 mg) verilmesi, kardiyak iskeminin lokalizasyonunu kolaylaştırır (2.3)

Florodeoksiglukoz F 18 Enjeksiyonunu aseptik olarak konteynerinden çekin ve intravenöz enjeksiyon ile uygulayın (2).

Önerilen doz:

- Tüm belirtilen klinik alanlarda yetişkinler için 5 – 10 mCi (185 – 370
- Nöroloji alanında pediatrik hastalar için 2.6 mCi (2.2)

Görüntülemeyi, ilaç enjeksiyonunun ardından 40 dakika içerisinde başlatın: Enjeksiyondan sonra 30 – 100 dakika içerisinde statik emisyon görüntüleri alın (2).

DOZ FORMLARI VE GÜÇLERİ

Intravenöz uygulama için 0.74 – 7.40 GBg/mL (20 – 200 mCi/mL) Florodeoksiglukoz F 18 Enjeksiyonu ve 4.5mg sodyum klorit ve stabilizör olarak 0.1 - %0.5 madde ağırlığı etanol (yaklaşık 15 – 50 mL hacim) içeren çoklu doz 30 mL ve 50 mL cam şişe (3).

KONTRAENDİKASYONLAR

Yok

UYARILAR VE ÖNLEMLER

- Radyasyon riskleri: görüntüleme için mümkün olan en küçük dozu kullanın (5.1).
- Kan glukozu anomalileri: standart altı görüntülemeye neden olabilir (5.2)

ADVERS REAKSİYONLAR

Hipersensitivite reaksiyonları gerçekleşmiştir: Acil durum resüsitasyon ekipmanlarını ve personelini hazır bulundurun (6).

ŞÜPHELENİLEN ADVERS REAKSİYONLARI

rapor etmek için 877-473-8638 numaralı telefondan PETNET Solutions, Inc. veya 1-800-FDA-1088 numaralı telefondan veya www.fda.gov/medwatch adresinden FDA ile iletişim kurun.

SPESİFİK POPÜLASYONLARDA KULLANIM

Hamilelik Kategorisi C: Hiçbir insan veya hayvan verisi bulunmamaktadır. Alternatif teşhis yöntemlerini dikkate alın, sadece açıkça gerekirse kullanın (8.1)

- Emziren Anneler: Eğer Florodeoksiglukoz enjeksiyonu, emziren bir kadına verilirse, radyoaktif çürümenin en az 10 yarı ömrü için emzirmeye alternatifler kullanın (örn. Depolanmış anne sütü veya infant formülü) (8.3)
- Pediatrik Kullanım: Pediatrik hastalarda güvenlik ve etkililik onkoloji ve kardiyoloji alanlarında henüz ortaya konmamıştır (8.4)

HASTA DANIŞMANLIK BİLGİSİ

Revizyon: 1/2011

TAM PROSPEKTÜS BİLGİLERİ: İÇİNDEKİLER*

1 ENDİKASYONLAR VE KULLANIM
- 1.1 Onkoloji
- 1.2 Kardiyoloji
- 1.3 Nöroloji

2 DOZ VE UYGULAMA
- 2.1 Yetişkinler için Önerilen Doz
- 2.2 Pediatrik Hastalar için Önerilen Doz
- 2.3 Hastanın Hazırlanması
- 2.4 Radyasyon Dozimetrisi
- 2.5 Radyasyon Güvenliği – İlacın Kullanımı
- 2.6 İlacın Hazırlanması ve Verilmesi
- 2.7 Görüntüleme Rehber Kuralları

3 DOZ FORMLARI VE GÜÇLERİ

4 KONTTRAENDİKASYONLAR

5 UYARILAR VE ÖNLEMLER
- 5.1 Radyasyon Riskleri
- 5.2 Kan Glukozu Anomalileri

6 ADVERS REAKSİYONLAR

7 İLAÇ ETKİLEŞİMLERİ

8 SPESİFİK POPÜLASYONLARDA KULLANIM
- 8.1 Hamilelik
- 8.3 Emziren Anneler
- 8.4 Pediatrik Kullanım

11 AÇIKLAMA
- 11.1 Kimyasal Karakteristikler
- 11.2 Fiziksel Karakteristikler

12 KLİNİK FARMAKOLOJİ
- 12.1 Etki Mekanizması
- 12.2 Farmakodinamikler
- 12.3 Farmakokinetikler

13 KLİNİK DIŞI TOKSİKOLOJİ
- 13.1 Karsiogenez, Muta-genez, Doğurganlığın Zarar Görmesi

14 KLİNİK ARAŞTIRMALAR
- 14.1 Onkoloji
- 14.2 Kardiyoloji
- 14.3 Nöroloji

15 REFERANSLAR

16 TEDARİK/SAKLAMA VE İLACIN KULLANIMI

17 HASTA DANIŞMANLIK BİLGİLERİ

* Tam prospektüs bilgilerinde dışarıda bırakılan bölümler veya alt bölümler listelenmemiştir

TAM PROSPEKTÜS BİLGİLERİ

1 ENDİKASYON VE KULLANIM

Florodeoksiglukoz F 18 Enjeksiyonunun, aşağındaki alanlarda pozitron emisyon tomografisi (PET) görüntülemesi için kullanılması önerilmektedir:

1.1 Onkoloji

Diğer test modaliteleriyle bulunan bilinen veya şüphelenilen anomalilere sahip hastalarda veya mevcut bir kanser tanısına sahip hastalarda habisliğin değerlendirilmesine yardımcı olmak için anormal glukoz metabolizmasının değerlendirilmesi için.

1.2 Kardiyoloji

Miyokardiyal perfüzyon görüntüleme ile birlikte kullanıldığında, koroner arter hastalığına ve sol ventriküler disfonksiyonuna sahip hastalarda rezidüel glukoz metabolizmasına sahip sol ventriküler miyokardının ve reversibl sistolik fonksiyon kaybının tespiti için.

1.3 Nöroloji

Epileptik nöbetlerin odaklarıyla ilişkilendirile anormal glukoz metabolizması bölgelerinin tespiti için.

2 DOZ VE UYGULAMA

Florodeoksiglukoz F 18 Enjeksiyonu, radyasyon yayar. Radyasyon ekspozürünü minimize etmeye yönelik prosedürler kullanın. Uygun radyoaktif çürüme faktörleri kullanarak sentez zamanının sonundan (end of synthesis time / EOS) nihai dozu hesaplayın. Hastaya vermeden önce nihai dozu düzgün bir şekilde kalibre edilmiş bir doz kalibratöründe tahlil edin [bkz Açıklama (11.2)].

2.1 Yetişkinler için Önerilen Doz

Onkoloji, kardiyoloji ve nöroloji alanlarında, yetişkinler için önerilen doz, intravenöz Enjeksiyon için 5 – 10 mCI'dir (185 – 350 MBq).

2.2 Pediatrik Hastalar için Önerilen Doz

Nöroloji alanında intravenöz enjeksiyon olarak pediatrik hatalar için önerilen doz 2.6 mCI'dır. Vücut boyutuna veya ağırlığına dayalı optimal doz ayarlaması belirlenmemiştir [bkz Özel Popülasyonlarda Kullanım (8.4)].

2.3 Hastanın Hazırlanması

- İdrar torbasının emdiği radyasyonu minimize etmek için, yeterli hidrasyonu teşvik edin. PET incelemesinden önce hastanın su veya diğer sıvılar (tolere edildiği kadar) içermesini teşvik edin.
- Hastanın, görüntüleme incelemesinin tamamlanmasının hemen ardından sonra da en az bir saat boyunca idrar için tuvalete mümkün olduğunca sık gitmesini teşvik edin.
- Bir hasta hikayesi veya laboratuvar testleri edinerek klinik olarak önemli kan glukozu anomalileri için hastaları tarayın [bkz Uyarılar ve Önlemler (5.2). Onkoloji ve nöroloji alanlarında Florodeoksiglukoz F 18 PET görüntülemesinden önce ve ilacın enjeksiyonundan önce hastaya 4 – 6 saat boyunca bir şey yiyip içmemesini söyleyin.
- Kardiyoloji alanında, ilacın enjeksiyonundan önce glukoz içeren gıda veya sıvılarını (örn. 50 – 75 mg) verilmesi, kardiyak iskeminin lokalizasyonunu kolaylaştırır

2.4 Radyasyon Dozimetrisi

Florodeoksiglukoz F 18 Enjeksiyonunun intravenöz olarak verilmesinden kaynaklanan tahmini insan absorbsiyon radyasyon dozları, yenidoğan (3.4 kg), 1 yaş (9.8 kg), 5 yaş (19 kg), 15 yaş (57 kg) ve yetişkin (70 kg) için Tablo 1'de gösterilmektedir. Bu tahminler, insan (2) verilerine dayalı olarak ve Florodeoksiglukoz için Radyasyondan Korunma Uluslararası Komisyonu (4) tarafından yayınlanan veriler kullanılarak hesaplanmıştır. Dozimetri verileri, her bir yaş grubunda çeşitli organlar için emilen radyasyon dozunda hafif değişiklikler olduğunu göstermektedir. Emilen radyasyon dozundaki bu benzeşimsizlikler, gelişimsel yaş varyasyonlarından kaynaklanmaktadır (örn. Organ boyutu, konumu ve her yaş grubu için genel metabolik hız). Değerlendirilen tüm yaş gruplarındaki belirtilen kritik organlar (azalan sırada) idrar torbası, kalp, pankreas, dalak ve akciğerlerdir.

Tablo 1. Florodeoksiglukoz F 18 Enjeksiyonlarının İntravenöz Olarak Verilmesinden Sonraki Tahmini Emilen Radyasyon Dozları (rem/mCi)

Organ	Yenidoğan (3.4 kg)	1 yaş (9.8 kg)	5 yaş (19 kg)	10 yaş (32 kg)	15 yaş (57 kg)	Yetişkin (70 kg)
Kalp duvarı	4.3	1.7	0.93	0.60	0.40	0.32
İdrar torbası duvarı	2.4	1.2	0.70	0.44	0.29	0.22
Pankreas	2.2	0.68	0.33	0.25	0.13	0.096
Dalak	2.2	0.84	0.46	0.29	0.19	0.14
Akciğerler	0.96	0.38	0.20	0.13	0.092	0.064
Böbrekler	0.81	0.34	0.19	0.13	0.089	0.074
Yumurtalıklar	0.80	0.8	0.19	0.11	0.058	0.053
Uterus	0.79	0.35	0.19	0.12	0.076	0.062
LLI Duvarı *	0.69	0.28	0.15	0.097	0.060	0.051
Karaciğer	0.69	0.31	0.17	0.11	0.076	0.058
Safrakesesi duvarı	0.69	0.26	0.14	0.093	0.059	0.049
İnce bağırsak	0.68	0.29	0.15	0.096	0.060	0.047
ULI duvarı **	0.67	0.27	0.15	0.090	0.057	0.046
Karın duvarı	0.65	0.27	0.14	0.089	0.057	0.047
Böbreküstü bezleri	0.65	0.28	0.15	0.095	0.061	0.048
Testis	0.64	0.27	0.14	0.085	0.052	0.041
Kırmızı kemikiliği	0.62	0.26	0.14	0.089	0.057	0.047
Timus	0.61	0.26	0.14	0.086	0.056	0.044
Tioroid	0.61	0.26	0.13	0.080	0.049	0.039
Kas	0.58	0.25	0.13	0.078	0.049	0.039
Kemik yüzeyi	0.57	0.24	0.12	0.079	0.052	0.041
Göğüs	0.54	0.22	0.11	0.068	0.043	0.034
Deri	0.49	0.20	0.10	0.060	0.037	0.030
Beyin	0.29	0.13	0.09	0.078	0.072	0.070
Diğer dokular	0.59	0.25	0.13	0.083	0.052	0.042

a Radyasyon emilim dozunu hesaplamak için MIRDOSE 2 yazılımı kullanılmıştır. Biodağılıma ilişkin varsayımlar, Gallagher ve ark. 1 ve Jones ve ark. 2'ye dayalıdır.

b 1.5 saatlik uniform işeme sıklığına sahip dinamik idrar torbası modeli kullanılmıştır. *LLI – lower large instestine (alt kalın bağırsak); **ULI – upper large intestine (üst kalın bağırsak)

2.5 Radyasyon Güvenliği – İlacın Kullanımı

- Hastanın, mesleki çalışanların, klinik personelin ve diğer kişilerin gereksiz radyasyon ekspozürüne maruz kalmalarını önlemek için su geçirmez eldivenler, etkili radyasyon kalkanı ve güvenlik önlemleri kullanın.
- Radyofarmasötikler, radyonüklidlerin güvenli kullanımı konusunda spesifik eğitime ve deneyime sahip olan ve deneyimleri ve eğitimleri, radyonüklidlerin kullanımını lisanslamakla yetkili uygun devlet kuruluşu tarafından onaylanmış olan doktorlar tarafından veya bunların kontrolü altında kullanılmalıdır.
- Uygun radyoaktif çürüme faktörleri kullanarak sentez zamanının sonundan (end of synthesis time / EOS) nihai dozu hesaplayın. Hastaya vermeden önce nihai dozu düzgün bir şekilde kalibre edilmiş bir doz kalibratöründe tahlil edin [bkz Açıklama (11.2)].
- Bir hastadaki Florodeoksiglukoz F 18 dozu, prosedürün hedefleri ve uygulanan radyasyon tespit cihazlarının niteliğiyle tutarlı bir şekilde en aza indirgenmelidir.

2.6 İlacın Hazırlanması ve Verilmesi

- Kalibrasyon süresi ve doza dayalı olarak uygulama için gerekli hacmi hesaplayın.
- Florodeoksiglukoz F 18 Enjeksiyonunu konteynerinden aseptik olarak çekin.
- Solüsyonun ve konteynerin izin verdiği ölçüde, uygulamadan önce partikülat madde ve renk bozunmasına ilişkin olarak F 18 Enjeksiyonunu görsel olarak inceleyin.
- Eğer partikülat madde veya renk bozunması içeriyorsa ilacı vermeyin; bu kabul edilemez veya kullanılmayan preperasyonları, geçerli düzenlemelere uygun ve güvenli bir şekilde imha edin.
- EOS'tan 12 saat içerisinde F 18 Enjeksiyonunu kullanın.

2.7 Görüntüleme Rehber Kuralları

- Florodeoksiglukoz F 18 Enjeksiyonunun verilmesinin ardından 40 dakika içerisinde görüntülemeyi başlatın.
- Statik emisyon görüntülerini, enjeksiyon zamanından sonra 30 – 100 dakika içerisinde edinin.

3 DOZ FORMLARI VE GÜÇLERİ

Intravenöz uygulama için 0.74 – 7.40 GBg/mL (20 – 200 mCi/mL) Florodeoksigluko F 18 Enjeksiyonu ve 4.5mg sodyum klorit ve stabilizör olarak 0.1 - %0.5 madde ağırlığı etanol (yaklaşık 15 – 50 mL hacim) içeren çoklu doz 30 mL ve 50 mL cam şişe.

4 KONTRAENDİKASYONLAR

Yok

5 UYARILAR VE ÖNLEMLER

5.1 Radyasyon Riskleri

Florodeoksiglukoz F 18 Enjeksiyonunun da aralarında bulunduğu radyasyon yayan ürünler, özellikle pediatrik hastalarda kanser riskini arttırabilir. Görüntüleme için gerekli olan en düşük dozu kullanın ve hastayı ve sağlık çalışanını korumak için güvenli kullanım sağlayın [bkz Doz ve Uygulama (2.5)].

5.2 Kan Glukozu Anomalileri

Onkoloji ve nöroloji alanında, yeterli şekilde regüle edilmemiş kan glukozu seviyelerine sahip hastalarda standart altı görüntüleme oluşabilir. Bu hastalarda, Bu hastalarda, Florodeoksiglukoz F 18 Enjeksiyonunun verilmesinden önce en az iki gün normoglisemi sağlamak için tıbbi tedavi ve laboratuvar testlerini dikkate alın.

6 ADVERS REAKSİYONLAR

Pruritus, ödem ve döküntüyü içeren hipersensitivite reaksiyonlar pazarlama sonrası alanda rapor edilmiştir. Acil durum resüsitasyon ekipmanlarını ve personelini hazır bulundurun

7 İLAÇ ETKİLEŞİMLERİ

Florodeoksiglukoz F 18 Enjeksiyonunun, PET görüntüleme uygulanan hastalar tarafından alınan diğer ilaçlarla etkileşim olasılığı araştırılmamıştır.

8 SPESİFİK POPÜLASYONLARDA KULLANIM

8.1 Hamilelik

Hamilelik Kategori C

Florodeoksiglukoz F 18 Enjeksiyonuyla ilgili hayvan üreme araştırmaları gerçekleştirilmemiştir. Ayrıca, hamile bir kadına verildiğinde Florodeoksiglukoz F 18 Enjeksiyonunun fetüse zarar verip vermeyeceği veya üreme kapasitesine etki edip etmeyeceği bilinmemektedir. Hamile bir kadında alternatif tanı testlerini dikkate allın; Florodeoksiglukoz F 18 Enjeksiyonunu sadece açıkça gerekli olması halinde verin.

8.3 Emziren Anneler

Florodeoksiglukoz F 18 Enjeksiyonunun insan sütüne salgılanıp salgılanmadığı bilinmemektedir. Emziren kadınlarda alternatif tanı testlerini dikkate alın. Eğer Florodeoksiglukoz enjeksiyonu, emziren bir kadına verilirse, radyoaktif çürümenin en az 10 yarı ömrü için emzirmeye alternatifler kullanın (örn. Depolanmış anne sütü veya infant formülü) (8.3)

8.4 Pediatrik Kullanım

Epilepsiye sahip pediatrik hastalarda Florodeoksiglukoz F 18 Enjeksiyonunun güvenliği ve etkililiği, yetişkin ve pediatrik hastalardaki araştırmalar temelinde ortaya konmuştur. Epilepsiye sahip pediatrik hastalarda önerilen doz 2.6 mCl'dır. Vücut ağırlığı ve/veya boyutuna dayalı optimal doz ayarlaması belirlenmemiştir. Onkoloji veya kardiyoloji alanında, Florodeoksiglukoz F 18 Enjeksiyonunun güvenliği ve etkililiği pediatrik hastalarda ortaya konmamıştır.

11 AÇIKLAMA

11.1 Kimyasal Karakteristikler

Florodeoksiglukoz F 18 Enjeksiyonu, pozitron emisyon tomografisi (PET) görüntüleme ile bağlantılı olarak tanısal amaçlarla kullanılan bir pozitron yayan radyofarmosötiktir. Aktif bileşen 2-deoksi-2[18F]floro-D-glukoz, 181.26 moleküler ağırlıkla C6H1118FO5 moleküler formülüne ve aşağıdaki kimyasal yapıya sahiptir:

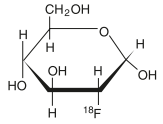

Florodeoksiglukoz F 18 Enjeksiyonu, kullanıma hazır, steril, pirojen içermeyen, berrak ve renksiz bir solüsyon olarak temin edilmektedir. Her mL, EOS'de 0.740 – 7.40BBq (20.0 – 200 mCI) 2-deoksi-2-[18F]floro-D-glukoz, 4.5 mg sodyum klorit ve stabilizatör olarak %0.1 – 0.5 madde ağırlığı etanol içermektedir. Solüsyonun pH'ı, 4.5 ve 7.5 arasındadır. Solüsyon, çoklu doz cam şişede paketlenmiştir ve hiçbir koruyucu içermemektedir.

11.2 Fiziksel Karakteristikler

Florin F 18, Oksijen O 16'ya (sabit) pozitron yayarak çürür ve 109.7 dakikalık bir fiziksel yarı ömrü vardır. Görüntülemede faydalı olan başlıca fotonlar, pozitron bir elektronlar etkileştiğinde üretilen ve eşzamanlı olarak farklı yönlere yayılan çift 511 keV gamma fotonlardır (Tablo 2).

Tablo 2. Florin F 18 için Başlıca Radyasyon Emisyonu Verileri

Radyasyon/Emisyon	Çözülme başına %	Ortalama Enerji
Pozitron (b+)	96.73	249.8 keV
Gamma (±)*	193.46	511.0 keV

*Pozitron imhasıyla üretilir

Kaynak: Kocher, D.C. Radyoaktif Çürüme Tabloları DOE/TIC-I 1026, 89 (1981)

Florin F 18 için spesifik gamma ışını sabiti (nokta kaynak hava kerma katsayısı) 1 cm'de 7.7 R/hr/mCI'dır 1.35 x 10-6 Gy/hr/kBq). 511 keV fotonları için yarı değer katmanı (HVL / half value layer) 4 mm kurşundur (Pb). Bu radyonüklid içim kurşun kalkanı kalınlığının bir fonksiyonu olarak atenüasyon aralığı Tablo 3'te gösterilmektedir. Örneğin, 0.25 atenüasyon katsayısıyla Pb'nin 8 mm kalınlığının interpozisyonu, dış radyasyonu %75 oranında azaltacaktır.

Tablo 3. Kurşun (Pb) kalkanıyla 511 keV Fotonlarının Radyasyon Atenüasyonu

Kalkan kalınlığı (Pb) mm	Atenüasyon katsayısı
0	0.00
4	0.50
8	0.25
13	0.10
26	0.01
39	0.001
52	0.0001

Bu radyonüklidin fiziksel çürümesinin düzeltmesinde kullanılmak için, kalibrasyondan sonra seçili aralıklarda kalan fraksiyonlar Tablo 4'te gösterilmektedir.

Tablo 4. Florin F18 için Fiziksel Çürüme Çizelgesi

Dakika	Kalan Fraksiyon
0*	1.000
15	0.909
30	0.826
60	0.683
110	0.500
220	0.250

*kalibrasyon süresi

12 KLİNİK FARMAKOLOJİ

12.1 Etki Mekanizması

Florodeoksiglukoz F 18, bir enerji kaynağı olarak glukozdan faydalanan veya glukoza olan bağımlılıkları patolofizyolojik koşullar altında artan hücrelere konsantre olan bir glukoz analoğudur. Florodeoksiglukoz F 18, hücre membranı içerisinde kolaylaştırıcı glukoz taşıyıcı proteinler tarafından taşınır ve enzim hekzokinazı tarafından [18F] PDG-6 fosfata hücre içerisinde fosforlanır. Fosforlanmanın ardından, glukoz-6-fosfotaz tarafından defosforlanana kadar dışarı çıkamaz. Bu nedenle, belirli bir doku veya patofizyolojik süreç içerisinde, Florodeoksiglukoz F 18'in tutulumu ve serbest bırakılması, glukoz taşıyıcısı, hekzokinaz ve glukoz-6-fosfataz aktivitelerini içeren bir dengeyi yansıtır. Glukoz ve Florodeoksiglukoz F 18 taşıyıcı ve fosforilasyon arasındaki kintetik farklar için izin verildiğinde ("toplu sabit" oranı olarak ifade edilir), Florodeoksiglukoz F 18, glukoz metabolizmasını değerlendirmek için kullanılır. Spesifik organ veya doku türünün arka plan aktivitesine kıyasla, Florodeoksiglukoz F 18'in azaltılmış veya devamsız alınım bölgeleri, glukoz metabolizmasının azalmasını veya yokluğunu yansıtır. Florodeoksiglukoz F 18'in artan alınımı, normalin üstünde glukoz metabolizması oranlarını yansıtır.

12.2 Farmakodinamikler

İntravenöz olarak verilmenin ardından Florodeoksiglukoz F 18 Enjeksiyonu, vücudun tüm organlarına hızlı bir şekilde dağılır. Florodeoksiglukoz F 18 Enjeksiyonunun arka plan atımının ardından, optimal PET Görüntüleme genellikle uygulamanın ardından 30-40 dakika içerisinde sağlanır.

Kanserde, kısmen (1) glukoz taşıyıcılardaki aktivitenin artışı, (2) fosforlaşma aktivitesinin artan oranı, (3) fosfataz aktivitesindeki azalma veya (4) tüm bu süreçler arasındaki dengedeki dinamik değişiklik nedeniyle genellikle gelişmiş glukoz metabolizmasıyla karakterize edilir. Ancak, Florodeoksiglukoz F 18 akümülasyonunda yasıma bulduğu gibi kanserin glukoz metabolizması, önemli oranda değişkenlik gösterir. Tümör türüne, evresine ve konumuna bağlı olarak, Florodeoksiglukoz F 18 akümülasyonu arttırılabilir, normal kalabilir veya azaltılabilir. Ayrıca, enflammatuar hücreler de Florodeoksiglukoz F 18 alınımının aynı değişkenliğine sahip olabilir.

Kalpte, normal aerobik koşullar altında, miyokard, serbest yağ asitlerini oksidize ederek enerji gereksinimlerinin çoğunu karşılar. Miyosit tarafından alınan eksojen glukozun çoğu glikojene dönüştürülür. Ancak iskemik koşullar altında, serbest yağ asitlerinin oksidasyonu azalır, eksojen glukoz, tercih edilen miyokardiyal substrat olur, glikoliz stimüle edilir ve miyosit tarafından alınan glukoz, glikojene dönüştürülmek yerine hemen metabolize edilir. Bu koşullar altında, fosforlaşmış Florodeoksiglukoz, miyositte birikir ve PET görüntüleme ile tespit edilebilir.

Beyinde, hücreler normalde aerobik metabolizmaya dayalıdır. Epilepside, glukoz metabolizması değişiklik göstermektedir. Genel olarak, bir nöbet sırasında glukoz metabolizması artar. İnteriktal olarak, nöbet odağı hipometabolik olma eğilimindedir.

12.3 Farmakokinetikler

Dağılım: Dört sağlıklı erkek gönüllüde, 30 saniye boyunca intrevanöz uygulama verilmesiyle birlikte, Florodeoksiglukoz F 18 için ateryal kan seviyesi profili triekspponensiyal olarak çürüme gösterdi. Üç fazın etkili yarı ömür aralıkları 02.-0.3 dakika, 11.6 (±) 1.1 ortala ma ve standart sapma (STD) ile 10-13 dakika 88 (±) 4 dakika bir ortalama ve STD ile 80-95 dakikaydı. Florodeoksiglukoz F 18'in plazma protein bağlayıcılığı araştırılmamıştır.

Metabolizma: Florodeoksiglukoz F 18 hücrelere taşınır ve bu doku içerisindeki glukoz kullanımı hızıyla orantılı bir hızda [18F]-FDG-6 fosfata fosforlaştırılır. [18F]-FDG-6 fosfat ise varsayılan olarak 2-deoksi-2[F18]floro-6-fosfo-D-manoz[F 18]FDM-6-fosfata)metabolize edilir.

Florodeoksiglukoz F 18 Enjeksiyonu, birçok impürite içerebilir (örn. 2-deoksi-2-kloro-D-glukoz (CIDG)). CIDG'nin biodağılımı ve metabolizmasının Florodeoksiglukoz F 18'e benzer olduğu varsayılmaktadır ve 2-deoksi-2-kloro-6-fosfo-D-glukoz (CIDG-6-fosfat) ve 2-deoksi-2-kloro-6-fosfo-D-manoz (CIDM-6-fosfat) hücre içi formasyonuyla sonuçlanması beklenmektedir. Fosforlanmış deoksiglukoz bileşenleri defosforlanır ve bunun sonucu olan bileşenler (FDG, FDM, CIDG ve CIDM) pasif difüzyon ile hücrelerden ayrılırlar. Florodeoksiglukoz F 18 ve ilgili bileşenler kardiyak dışı dokulardan, uygulamanın ardından 3 – 34 saat içerisinde temizlenirler. Kardiyak dokusundan temizlenme 96 saatten fazla gerektirebilir. Herhangi bir dokudaki glukoz metabolizmasına müdahil olmanyan florodeoksiglukoz F 18 idrara salınır.

Eliminasyon: Florodeoksiglukoz, 24 saat içerisinde çoğu dokudan temizlenir ve idrarda değişmemiş olarak vücuttan elimine edilebilir. Üç eleme fazı, incelnen literatürde tespit edilmiştir. 33 dakika içerisinde, verilen radyoaktif dozun %3.9 ortalaması idrarda ölçülmüştür. Uygulamanın ardından iki saat sonra idrar torbasındaki radyasyon ekspozürü miktarı, radyoaktif dozun %20.6'sının (ortalama) idrar torbasında mevcut olduğunu ortaya koymaktadır.

Özel Popülasyonlar:

Florodeoksiglukoz F 18 enjeksiyonunun farmakokinetikleri, renal yetmezliğe, hepatik yetmezliğe sahip veya pediatrik hastalarda araştırrılmamıştır. Florodeoksiglukoz F 18, renal sistemden elimine edilir. Bu organ sistemine ve komşu dokularına aşırı radyasyon ekspozürü uygulamaktan kaçının.

Aç kalmanın, değişken kan şekeri seviyelerinin, glukoz intoleransının koşullarının ve diyabet mellitusun insanlardaki Florodeoksiglukoz F 18 dağılımı üzerindeki etkileri kesin olarak bilinmemektedir [bkz Uyarılar ve Önlemler (5.2)].

13 KLİNİK DIŞI TOKSİKOLOJİ

13.1 Karsiogenez, Mutagenez, Doğurganlığın Zarar Görmesi

Florodeoksiglukoz F 18 enjeksiyonu karsiojenik potansiyeli, mutajenik potansiyeli veya doğurganlık üzerindeki etkileri değerlendirmek için hayvanlar üzerinde araştırmalar gerçekleştirilmemiştir.

14 KLİNİK ARAŞTIRMALAR

14.1 Onkoloji

Florodeoksiglukoz F 18 enjeksiyonunun pozitforn emisyon tomografisi kanser görüntülemesindeki etkililiği 16 bağımsız araştırmayla ortaya konulmuştur. Bu araştırmalar, muhtemel bir şekilde, küçük hücreli olmayan akciğer kanseri, kolo-rektal, pankreas, göğüs, tiroid, melanom, Hodgkin's ve Hodginls dışı lenfoma ve akciğer, karaciğer, kemik ve aksiller düğümlerdeki çeşitli metastatik türler dahil olmak üzere şüphelenilen veya bilinen habisliklere sahip hastalarda Florodeoksiglukoz F 18'in kullanımını değerlendirmiştir. Bu araştırmaların hepsine en az 50 hasta katılmıştır ve gerçek standardı olarak patoloji kullanılmıştır. Araştırmalardaki Florodeoksiglukoz F 18 enjeksiyonn dozları, 370 MBq medyan ve ortalama dozla 200 MBq – 740 MBq arasında değişiklik göstermiştir. Araştırmalarda, Florodeoksiglukoz F 18 enjeksiyonunun tanısal performansı, kanserin türü, kanserin boyutu ve diğer klinik koşullarla bilrikte değişiklik göstermiştir. Yanlış negatif ve yanlış pozitif taramalar gözlemlenmiştir. Negatif Florodeoksiglukoz F 18 enjeksiyonu PET taramaları, kanser tanısını hariç tutmamaktadır. Pozitif Florodeoksiglukoz F 18 enjeksiyonu PET taramaları, kanser tanısını ortaya koymak için patolojinin yerine geçememektedir. Fungal enfeksiyonlar, enflamatuar süreçler ve iyi huylu tümörler gibi habis olmayan koşullar, yanlış pozitif taramalara neden olabilen artan glukoz metabolizması paternlerine sahiptir. Kanser taramasında Florodeoksiglukoz F 18 enjeksiyonu PET görüntülemesinin etkililiği araştırılmamıştır.

14.2 Kardiyoloji

Kardiyak kullanımı için Florodeoksiglukoz F 18 enjeksiyonunun etkililiği, koroner arter hastalığı ve kronik sol ventriküler sistolik disfonksiyona sahip olan ve koroner revaskülarizasyondan geçmeleri planlanan hastalar üzerinde gerçekleştirilen on bağımsız araştırmayla ortaya konmuştur. Revaskülarizasyondan önce, hastalara Florodeoksiglukoz F 18 enjeksiyonuyla (74 - 370 MBq, 2 - 10 mCi) PET görüntülemesi ve diğer tanısal radyofarmasötiklerle perfüzyon görüntülemesi uygulanmıştır. Florodeoksiglukoz F 18 enjeksiyonu dozları, 74 – 370 MBq (2 – 10 MCI) arasında değişmiştir. Revaskülarizasyon öncesinde sinerjik bölgelerin segmental, sol ventriküler, duvar hareketi değerlendirmeleri, fonksiyonel iyileşmeye sahip miyokardiyal segmentleri tespit etmek için başarılı revaskülarizasyon sonrasında kör bir şekilde karşılaştırılmıştır.

Sol ventriküler miyokardiyal segmentler, eğer Florodeoksiglukoz F 18 akümülasyonu ve azalmış perfüzyon (örn. Akış metabolizması eşleşmezliği) gösterirlerse, reversibl sistolik fonksiyon kaybına sahip oldukları tahmin edilmiştir. Bunun aksine, eğer hem Florodeoksiglukoz F 18 akümülasyonu hem de perfüzyon gösterirlerse (örn. Eşleşmiş defektler) irreversibl sistolik fonksiyon kaybına sahip oldukları tahmin edilmiştir.

Miyokardiyal segmentte akış metabolizması eşleşmezliği bulguları, başarılı revaskülarizasyonun, bu segmentte miyokardiyal fonksiyonu restore edeceğine işaret edebilir. Ancak, yanlış pozitif testler düzenli olarak gerçekleşir ve bir hastaya revaskülarizasyon uygulanması kararı, sadece PET bulgularına dayandırılmamalıdır. Benzer bir şekilde, bir miyokardiyal segmentteki eşleşmiş defekt bulfuları da miyokardiyal fonksiyonunun, bu segmentte, başarılı bir şekilde revaskülarize edilse bile iyileşmeyeceğine işaret edebilir. Ancak yanlış negatif testler düzenli olarak gerçekleşmektedir ve koroner revaskülarizasyonuna karşı bir öneride bulunma veya kardiyak nakli önerme kararı, sadece PET bulgularına dayandırılmamalıdır. Florodeoksiglukoz F 18 PET görüntülemesiyle tahmin edilen segmental disfonksiyonun reversibilitesi, başarılı koroner revaskülarizasyona bağlıdır. Bu nedenle, başarılı revaskülarizasyon ihtimali düşük olan hastalarda, Florodeoksiglukoz F 18 enjeksiyonuylaPET görüntülemesinin tanısal faydalılığı daha sınırlıdır.

“Cihaz ve donanım olarak çoğu merkezimiz gelişmiş teknolojik olanaklara sahip”

“Amaç sadece tarama sayısını artırmak değil, teknikten eğitime ve veri değerlendirmesine kadar tüm basamaklarda kaliteyi de artırmak olmalı.”

Ege Üniversitesi Tıp Fakültesi Radyoloji Ana Bilim Dalı Öğretim Üyesi Prof. Dr. Ayşenur Oktay, özellikle meme taramalarında ülkemizin önde gelen isimlerinden biri olarak tanınıyor. Türk Radyoloji Derneği bünyesindeki Meme Çalışma Grubu'nda da aktif görev alan Prof. Dr. Oktay ile meme taramalarının önemi başta olmak üzere, radyoloji, teknik donanım, görüntüleme eğitimi gibi çeşitli konularda sohbet ettik.

Eğitim hayatınızı İzmir ve Ankara'da geçirdiğinizi biliyoruz. Bu iki şehri karşılaştırınca neler söylersiniz?
Ankara'da doğup büyümüş olmama karşın, tıp eğitiminden başlayarak yaşamımın daha uzun dönemini İzmir'de geçirdim. Bu nedenle kendimi iki şehre de ait hissediyorum. Ankara, yaşadığım dönemde çok sevdiğim bir şehirdi, ancak bugün İzmir' de yaşadığım için çok mutluyum. Eğitimimi ve ihtisasımı, bu yıl 60. kuruluş yılını kutlayan Ege Üniversitesi'nde tamamladım ve çalışma hayatımı da burada sürdürüyorum. Yaşadığım bu şehir ve üniversitem her dönem bana çok şey kazandırdı. İki şehri genel anlamda karşılaştırmak gerekirse, Ankara çok düzenlidir, resmidir ve biraz ciddi gelir bana. İzmir her yönüyle sıcak, daha rahat ve yaşaması kolaydır diyebilirim.

Meme görüntülemedeki uzmanlığınızı biliyoruz. Bu anlamda Türk radyolojisinin dünyadaki yerini nasıl görüyorsunuz?
Meme görüntülemesinde son 15-20 yılda mamografi ve ultrasonografinin yanı sıra MR görüntüleme uygulamalarında ve girişimsel meme işlemlerinde çok önemli gelişmeler yaşandı. Dijital sistemlere geçiş, elastografi, diffüzyon MR görüntüleme, spektroskopi, görüntüleme rehberliğinde biyopsiler ve tedavi girişimleri gibi pek çok yenilik rutin uygulamaya girdi. Bu gelişmelere paralel olarak meme radyoloğunun meme hastalıklarındaki rolü de çok arttı. Günümüzde meme hastalıklarıyla ilgili multidisipliner çalışma sistemi içinde, tanıdan tedaviye her aşamada görüntüleme yer alıyor.

Ülkemizde de meme radyolojisi eğitimi, uzmanlık eğitim müfredatı içinde, yakın zamanda derneğimiz tarafından Avrupa programına paralel yapıda hazırlanan çerçevede sürdürülüyor. Pek çok büyük merkezde ayrı bir sistem olarak, özelleşmiş kadrolarca meme görüntüleme hizmeti yürütülüyor. Bugün için meme görüntülemesi konusunda uzmanlaşmış ve yukarıda saydığım konularda deneyimli geniş bir kadroya sahibiz. Cihaz ve donanım olarak da çoğu merkezimiz gelişmiş teknolojik olanaklara sahip bulunuyor ve bu olanaklara sahip merkez sayısı günden güne artıyor.

Meme görüntülemesi konusunda akademik ortamda başta Avrupa ile olmak üzere uluslararası ilişki ve bağlantılar yapıyoruz. Meme görüntülemesi konusunda önemli bir topluluk olan European Society of Breast Imaging (EUSOBI) derneğinin kurulma aşamasından itibaren içinde yer aldık ve bir arkadaşımız bu derneğin yönetim kurulunda görev yaptı. ECR, EUSOBI, IBUS gibi önemli bilimsel toplantıların planlama komitesinde ve eğitici grubu içinde çalışmalarımızı sürdürüyoruz. Ülkemizde de uluslararası katılımlı toplantılar düzenleniyor, bilgi alışverişi yapılıyor. Bu bilimsel toplantılarda pek çok arkadaşımız moderatör ya da konuşmacı olarak aktif görevler alıyor. Uluslararası literatürde, meme görüntülemesi ile ilgili olarak araştırmacılarımıza ait çok sayıda yayın bulunuyor. Bazı araştırmalar, konusunda öncü olacak nitelikte. Bu nedenle meme konusunda da Türk radyolojisinin uluslararası platformda aktif katılımının ve etkisinin olduğunu söyleyebilirim.

Meme kanseri ile ilgili olarak son yıllarda yürütülen tarama programları hakkında bilgi verir misiniz?
Meme kanseri, bilindiği gibi kadınların önemli sağlık sorunlarından birisidir. Sağlık Bakanlığı'nın verilerine göre, ülkemizde de kadınlarda görülen kanserler arasında ilk sırada yer alıyor. Bu nedenle meme kanseri erken tanısında taramaların önemi büyüktür.

Son yıllarda toplumumuzda bilgilendirme çalışmaları sayesinde meme kanseri ve taramalar konusunda genel bir farkındalık artışı oldu. Meme görüntüleme merkezlerine tarama amacıyla refere edilen ya da kendi isteğiyle başvuran kadınların sayısı yıllar içinde önemli oranda arttı. Ancak gelişmiş ülke örneklerinde olduğu gibi toplum bazlı, nüfusa dayalı organize taramalar henüz tam uygulanamıyor. Ulusal kanser tarama programının geliştirilmesi için Sağlık Bakanlığı Kanser Savaş Dairesi son 10 yıldır çalışmalar yürütüyor. Erken tanıya yönelik eğitimler ve tarama hizmeti vermek üzere, tüm illerimizde, bugün için sayısı 123'e ulaşan Kanser Erken Tanı ve Eğitim Merkezleri (KETEM) kuruldu. Bazı illerimizde mobil mamografi cihazlarının da bu amaçla hizmete girdiğini biliyoruz. Bu merkezlerde yapılan meme kanser taramaları (klinik meme muayenesi ve mamografi) sosyal güvenlik kapsamı içinde yer alıyor. Bakanlığın ilgili sayfasında da görülebileceği üzere, 40-69 yaş arası kadınların 2 yılda bir taranması hedefleniyor.

Türk Radyoloji Derneği, Meme Çalışma Grubu ile başından beri Bakanlığın bu çalışmaları içinde yer alıyor. Cihaz donanımının planlanması ve personel (teknisyen ve radyolog) eğitimleri konusunda yıllardır destek veriliyor. Taramalarda kalite standartlarının yükseltilmesi konusunda da derneğimiz ve çalışma grubumuz titiz bir çalışma içinde bulunuyor. Bu amaçla TRD Meme Çalışma Grubu "Mamografide Kalite Standartları" kitapçığı ile birlikte TRD tarama önerilerini içeren bir metin hazırladı. Mamografik tarama hizmeti veren merkezlerin kalite denetimi ve standartların yükseltilmesi için hiç kuşkusuz sağlık otoritesinin katılımı çok önemli; bunun için bakanlıkla işbirliği çalışmaları sürüyor.

Organize tarama çalışmaları, yıllar içinde sayısal artış olmasına rağmen tabii henüz yeterli düzeyde değil. Amaç sadece tarama sayısını artırmak değil, teknikten başlayarak eğitim, organizasyon, veri değerlendirmesine kadar taramanın tüm basamaklarında kaliteyi de artırmak olmalı. Taramada kuşkulu bulgu saptanan olguların yönlendirmesi ve sonuçlandırılması bir diğer önemli konu. Bu lezyonlarda yapılacak işlemler ve kullanılacak malzemelerle ilgili yakın zamanda problemler yaşandı, ancak derneğimizin sağlık güvenlik kurumlarıyla sürdürdüğü görüşmeler

sonucunda bu sorunların çözümleneceğine inanıyorum.

Bir diğer uzmanlığınız da kas-iskelet radyolojisi. 3T MR cihazlarının bu anlamdaki avantajları neler?
3T MR sistemlerinin gelişimi kuşkusuz kas-iskelet sisteminde de avantajlar sağladı. 3T sistemlerde sinyal gürültü oranındaki (SNR) artış daha yüksek çözünürlüklü görüntülerin elde edilmesini kolaylaştırıyor. Kas-iskelet sistemi uygulamalarında 3T ve 1.5T sistemler arasında tanısal doğrulukta çok büyük farklılıklar bildirilmemesine karşın, özellikle küçük alanların görüntülenmesinde yüksek çözünürlük daha iyi görüntü kalitesi ve doğru tanı elde edilmesini sağlayabiliyor. Ancak yüksek alan gücüne sahip cihazlarda SAR, kimyasal şift artefaktı, artmış duyarlılık artefaktı, pulsasyon artefaktı, T1 zamanı uzaması ve T2 kısalması gibi konuların dikkate alınması gerektiğini unutmamak gerekiyor.

Dual Energy CT uygulamaları kas-iskelet alanında yaygınlaşacak mı sizce?
Dual Energy CT (DECT) iki farklı enerji ayarında çalışarak farklı moleküler kompozisyondaki materyalleri atenüasyon profillerine göre ayırt edebilen, böylece spektral görüntülemeye olanak sağlayan yeni inovatif bir görüntüleme tekniği. Bu teknik, görüntü rekonstrüksiyonu sırasında 'beam hardening' etkisi olmadan materyalleri daha iyi değerlendirmeye olanak sağlıyor.

DECT'in bu özellikleri nedeniyle, kas-iskelet uygulamaları içinde bugün için iki temel kullanımdan söz edebiliriz. Birincisi, metal artefaktlarının azaltılması, spesifik algoritmalarla protez ya da metal implant takılı bölgelerin görüntülemesinde avantajlı oluyor. Böylece metal çevresinde kemik ve yumuşak doku değişiklikleri (protez gevşemesi, hematom, nüks lezyon vb.) daha iyi değerlendirilebiliyor. DECT'in iskelet sistemindeki bir diğer uygulama alanı da metabolik bir hastalık olan gut ile diğer kristal birikim hastalıklarını ayırt etmek. Gutta eklem ve periartiküler dokta biriken ürik asit kristallerini göstermede kullanılıyor. Bu yöntemin farklı endikasyonlardaki potansiyel kullanımı üzerine çalışmalar sürüyor. MR görüntülemenin kontrendike olduğu olgularda bu yöntem alternatif olabilir. Spektral analiz kullanarak tümör görüntülemesinde kullanımı ile ilgili çok yeni yayınlar bulunuyor.

Türk Radyoloji Derneği'nin çıkarttığı Türk Radyoloji Seminerleri dergisinin baş editörüsünüz. Bu dergi ile ilgili hedefleriniz neler?
Türk Radyoloji Seminerleri, meslektaşlarımızın kendi dillerinde başvurabilecekleri bir kaynak olarak çıkarılması hedeflenmiş bir dergi. TRD yönetim kurulunun aldığı kararla, 2013 yılı sonundan bu yana bu dergi çıkarılıyor. Derginin formatı, kaynak olarak sık başvurulan Radiology Clinics of North America ile benzerlik gösteriyor. Yılda üç kez yayımlanan derginin her sayısında radyolojinin farklı alanlarından bir konu seçilerek güncel derleme yazılar toplanıyor. Bu dergi ile özellikle uzmanlık eğitimi alan meslektaşlarımızın eğitimine katkı sağlanması hedefleniyor. Ayrıca radyoloji ve ilgili diğer branşlardaki hekimlerin güncel bilgi ve deneyimlere ulaşması için de dergimiz iyi bir kaynak olabilir.

Bugüne kadar Kardiyak Görüntüleme Üst Ekstremite MRG, Meme Görüntülemesinde Güncel Konular ve Akciğer Kanseri konularını işledik. Önce basılı olarak hazırlanan dergi, istek üzerine "online" basım şekline dönüştürüldü. Online formatta çıkmaya başladıktan itibaren, TRD'nin sayfasından ya da direkt kendi sayfasından ücret ödemeden tüm metinlere ulaşmak mümkün oluyor. Önümüzdeki sayılarda da dergimizde güncel konular işlenmeye devam edecek.

Prof. Dr. Ayşenur Oktay kimdir?

1961'de Ankara'da doğan Prof. Dr. Ayşenur Oktay, tıp eğitimini Ege Üniversitesi Tıp Fakültesi'nde aldıktan sonra, aynı üniversitede Radyoloji Ana Bilim Dalı'nda uzmanlık eğitimini tamamladı. 1995 yılında doçent ve 2001 yılında profesör unvanı aldı.

2005-2008 yılları arasında Ege Üniversitesi Tıp Fakültesi Radyoloji Ana Bilim Dalı Başkanlığı görevinde de bulunan Prof. Dr. Oktay, halen aynı üniversitenin Klinik Araştırmalar Etik Kurulu Başkanlığı görevini yürütüyor. Bir dönem Türk Radyoloji Derneği yönetim kurulu üyeliği, TRD Meme Çalışma Grubu Başkanlığı ve Türk Kanser Araştırma ve Savaş Kurumu İzmir Şubesi yönetim kurulu başkanlığı da yapan Prof. Dr. Ayşenur Oktay'ın halen devam eden görevleri arasında İzmir Tabipler Odası yönetim kurulu üyeliği ve çok sayıda ulusal ve uluslararası mesleki dernek üyelikleri de bulunuyor.

Çeşitli kitaplar için editörlük, bölüm yazarlığı ve çevirmenlik de yapan Prof. Dr. Oktay'ın 50'yi aşkın uluslararası dergide ve 70'ten fazla ulusal dergide yayını bulunuyor.

BT eşliğinde yapılan perkütan aplikatör yerleştirmeli HDR brakiterapi kullanılarak karaciğer metastazlarının tedavisi

Doç. Dr. Dariusz Kieszko, Dr. Paweł Cisek, Dr. Mirosław Nowicki, Prof. Dr. Jarosław Ćwikła

Radyasyon Onkolojisi Departmanı, St John's Kanser Merkezi, Lublin, Polonya Brakiterapi Departmanı, St John's Kanser Merkezi, Lublin, Polonya

Hastanın hikayesi

47 yaşındaki kadın hastanın sol göğsünde 2009 yılında kanser tanısı kondu (cT1cN0M0). Sol göğsün kısmen alınmasının ardından, sol aksiller sentinel lenf bezinin biyopsisinde uzal metastaz ve kronik lenfadenit şüphesi ortaya çıktı. Bir dizi hormonel ve destekleyici kemoterapilerle tedavi devam etti. 2011 yılında sintigrafi ve PET iskelet sisteminde çok sayıda osteolitik metastaz olduğunu gösterdi. 2013 yılında karaciğerin 2 segmentine metastazlar tespit edildi. Kemik, pelvis ve omurganın palyatif radyoterapisi yanında, yüksek dozlu (HDR) brakiterapi kullanılarak karaciğerin 8'inci segmentindeki cerrahi olarak çıkartılması mümkün olmayan metastazın tedavisine karar verildi.

Yorumlar

Görüntü rehberliğindeki brakiterapi süitimiz, cerrah masasıyla birleştirilmiş SOMATOM Sensation Open Hareketli BT Gantrisi çözümüyle birlikte kullanılıyor. Bu özel karaciğer interstisyel brakiterapi vakasında, kateterlerin perkütan yerleştirilmesini desteklemek için BT görüntüleme kullandık. BT görüntüleri ayrıca, normal görüntü rehberliğindeki brakiterapi uygulamamızı takiben ve BrachyVision tedavi planlama sistemimizi kullanarak (Varian Medical Systems) (Şek. 1) şekillendirme, doz hesaplaması ve tedavi planlama için kullanıldı.

Hareketli BT Gantrisi düzeneğiyle, hasta hem BT floroskopi, hem de spiral BT görüntüleme için ameliyat masası üzerinde kalabiliyordu. Bu husus azami hasta konforu için önem taşıyor ve hastanın BT görüntüleme için başka bir odaya nakledilme ihtiyacını ortadan kaldırıyor. BT kılavuzluğu özellikle interstisyel karaciğer aplikatörlerin yerleştirilmesinde yardımcı oldu çünkü görüntüler geleneksel Röntgen görüntüleme ile karşılaştırıldığında daha fazla detay gösteriyor (Şek.2).

Tedavi GammaMedplus iX (Varian Medical Systems) sonradan yükleme cihazı (afterloader) kullanılarak gerçekleştirildi. Tek kaynağı kateterdeki dört farklı pozisyonda kullandık (bekletme pozisyonu). Doz dağılımını, öngörülen doz olan 20 Gy'ye mümkün olduğu kadar yakın şekilde yapmak için, tedavi planlama sistemi her pozisyondaki dozunu serbest bırakmak üzere ihtiyaç duyulan süreyi hesapladı (bekletme süresi) (Şek.3).

Hedefin hacmi 21.9 cm3'tü. 15.6 Gy'nin D%100'ünü, 19.6 Gy'nin D%95'ini ve 21.4 Gy'nin D%90'ını başarabildik. Risk altındaki organlara verilen doz karaciğer için 3 Gy'nin F%60'ı ve sağ böbrek için 2 Gy'nin D%75'iydi (Şek .4).

Tedaviden beş hafta sonra çekilen takip BT'si tümör boyutunda kayda değer küçülme olduğunu göstererek, BT görüntü rehberliğindeki brakiterapi tedavisine olumlu yanıt verildiği anlamına geldi. Sonuç olarak Hareketli BT Gantrili SOMATOM Sensation Open son derece fayda sağlıyor: Karaciğer habis tümörlerinin interstisyel brakiterapi planının yapılması için kullanılabilecek görüntüleri bize sağlıyor. İlave Biyopsi Modu ve Care Vision seçenekleri metastaz yapmış karaciğer tümörünün kesin biyopsisini ve brakiterapi kateterlerinin yerleştirilmesini mümkün kılıyor. BT görüntüleri radyasyon tedavisi planlaması için esas oluşturuyor. Bu teknik kateter konumlandırma için floroskopi BT ve doz planlaması için 3B BT veri setleri kullanıyor. HDR brakiterapinin geliştirilmesi ve yeni tedavi metotlarının tanıtılması söz konusu teknoloji olmadan çok da mümkün olmazdı.

Siemens müşterileri tarafından burada verilen beyanlar müşterinin kendine özel ortamında elde edilen sonuçlara dayanmaktadır. "Tipik" bir hastane olmadığından ve çok sayıda değişken (örn: hastane boyutu, vaka karışımı, IT kullanım seviyesi) olduğundan diğer müşterilerin de aynı sonuçları elde edeceğine dair garanti verilemez.

(Burada bahsedilen) Ürünler/özellikler tüm ülkelerde ticari olarak mevcut değildir. Mevzuattan kaynaklanan sebeplerden dolayı gelecekte mevcut olup olmayacağı garanti edilememektedir. Lütfen daha fazla bilgi için yerel Siemens kuruluşuyla iletişime geçiniz

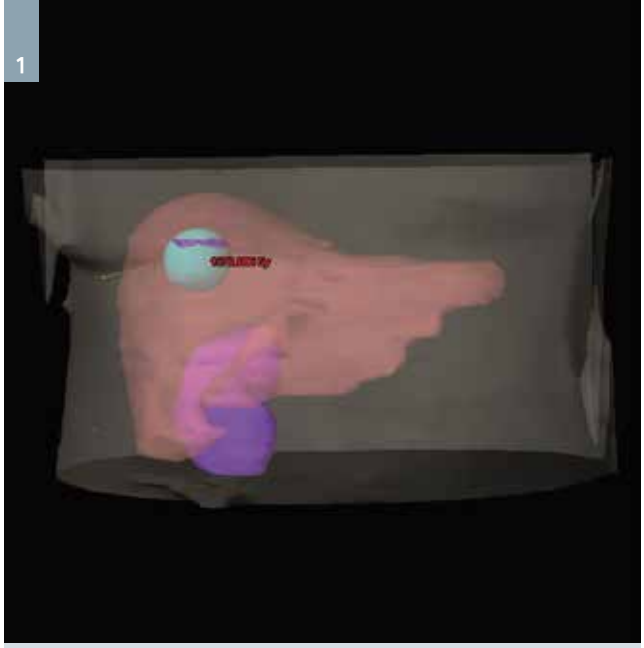

1 Karaciğer, sağ böbrek, konturlardan sonra hedef ve aplikatör kanalının 3B görüntülemesi çiziliyor: Azami GTV dozun konumu kırmızı ile gösteriliyor.

2 BT görüntüleri brakiterapi kateterlerinin perkütan yerleştirilmesine rehberlik ediyor.

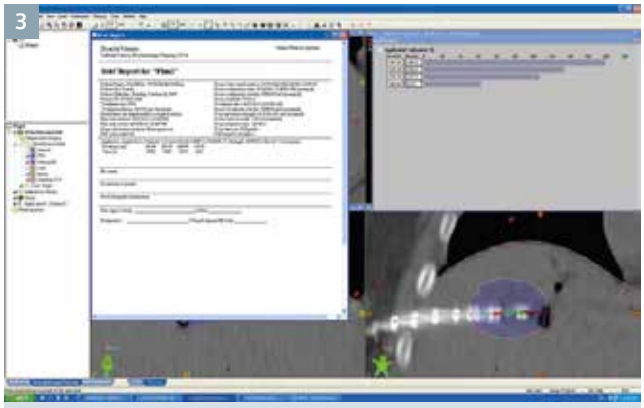

3 Hasta raporu aplikatör konumlarını ve bekleme sürelerini gösteriyor.

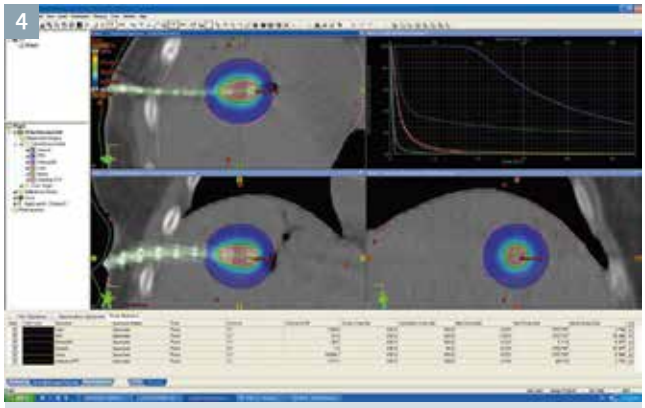

4 Tedavi planı, hedefte, risk altındaki organlardaki tedavi dozu dağılımını kapsayan BT görüntülerini ve doz miktarı histogramını gösteriyor (DVH - üst sağ).

Muayene protokolü

Scanner	Hareketli BT Gantrili SOMATOM Sensation Open		
Tarama alanı	Batın	Rotasyon süresi	(TI) 0.5 s
Tarama boyu	182 mm	Atım	1.2
Tarama yönü	Kraniokaudal	Dilim yönlendirme	(cSL) 1.2
Tarama süresi	3.44 s	Dilim genişliği	3 mm
Tüp gerilimi	120 kV	Uzamsal Çözünürlük	0.33 mm
Tüp akımı	166 mAs	Yeniden oluşturma kerneli	B20f pürüzsüz
Doz modülasyonu	CARE Dose4D	**Kontrast**	
$CTDI_{vol}$	14.90 mGy	Hacim	100 mL
DLP	355 mGy cm	Akış hızı	3.5 mL/s

TwinBeam Dual Energy: Tek kaynaklı dual enerjide yeni referans noktası

Susanne Hölzer ve Doç. Dr. Johannes Georg Korporaal

Bilgisayarlı Tomografi, Siemens Healthcare, Forchheim, Almanya

TwinBeam Dual Energy Siemens'e özel yenilikçi bir teknolojidir. Tüm Dual Energy yetenekleri ile eş zamanlı olarak yüksek ve düşük enerjili veri setleri elde ederek doğru dozda mükemmel görüntüler sağlaması sayesinde diğer bilgisayarlı tomografi sistemlerinden daha fazla çok yönlülük sunar.

Dual Energy portföyünü genişletme

Siemens tarafından 2005 yılında tanıtılan Çift Kaynaklı (dual source) Dual Energy (DSDE) görüntüleme Dual Energy Bilgisayarlı Tomografide oluşturulan bir referans noktasıdır. En başından beri amaç, sadece bir araştırma aracından daha ziyade klinik olarak ilgili Dual Energy BT uygulamalarını tanıtmaktır.

Dual Energy'nin faydalarını daha fazla kullanıcıya getirmek için Siemens 16 ile 128 kesit arasındaki sistemlerde mevcut olan, Dual Spiral yaklaşımlı tek kaynaklı (single source) Dual Energy'yi tanıttı.

Dual Energy Portföyü, TwimBeam Dual Energy 1 teknolojisinin SOMATOM Definition Edge tarayıcılarda tanıtılmasıyla artık daha da genişledi. Bu yenilikçi Dual Energy yaklaşımı tek kaynaklı sistemler kullanarak yüksek ve düşük enerjili veri setlerinin eş zamanlı edinimine imkan vererek, tüm uygulamaların iyodin kontrastı kullanmasına olanak tanıyor.

Siemens Dual Energy BT görüntü kalitesi veya radyasyon dozundan taviz verilmeksizin neredeyse tüm hastalara rutin olarak uygulanabiliyor.

TwinBeam Dual Energy: Nasıl çalışır

TwinBeam Dual Energy, Dual Energy taramaları gerçekleştirmenin benzersiz bir yolunu sağlayan yeni bir teknolojidir. Tek bir tüpten eş zamanlı olan iki röntgen tayfı oluşturmak için, ışın iki farklı madde; altın (Au) ve kalay (Sn) kullanılarak ön-filtreden geçiriliyor. Bunun sonucunda 120 kV röntgen ışını hastaya ulaşmadan önce yüksek (Sn) ve düşük (Au) enerjili röntgen tayfı şeklinde bölünüyor. Ek filtreleme sebebiyle bu edinim tekniği yeterli tüp gücü rezervi gerektiriyor ki bunlar STRATON® tüplü Siemens BT tarayıcılarda halihazırda mevcut bulunuyor. Görüntü yakalama tüm

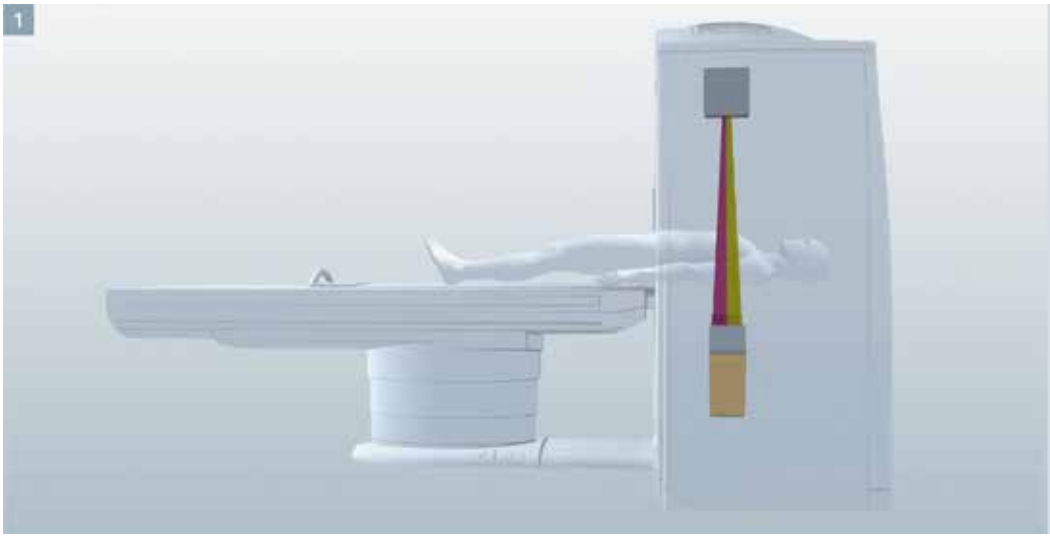

1 TwinBeam taramanın şematik görüntüsü veri setlerinin eş zamanlı edinimlerini gösteriyor.

rotasyon süreleri (0,28 saniyeye kadar) ve 50 cm'lik tam görünüm alanı için mümkün.

Ayrıca, diğer tek kaynaklı Dual Enerji edinim tekniklerinden farklı olarak, her iki tayf için tüm projeksiyonlar mevcut bulunuyor, bunun sonucunda görüntü kalitesinden taviz verilmiyor. Tespit açısından, eş zamanlı edinilen düşük ve yüksek enerjili veriler düşük ve yüksek enerjili görüntü dizileri sağlamak için ayrı ayrı yeniden oluşturulabiliyor. Bu veri setleri birbirinden bağımsız olarak tetkik edilebiliyor. Alternatif olarak, tek enerjili görüntü veri setine ödün verilmemiş görüntü kalitesi sağlamak için kompoze yeniden oluşturma (tayf farklılıklarını göz ardı ederek) mevcuttur.

TwimBeam Dual Energy'nin klinik sonuçları

TwinBeam Dual Energy yüksek ve düşük enerjili veri setlerinin eş zamanlı edinimini mümkün kılıyor. Bu nedenle Gerçek Dual Energy uygulamalarını dozdan taviz verilmeksizin tek kaynaklı BT sistemlerinde kullanmak mümkün. ADMIRE2 ve CARE Dose4D gibi doz azaltma tekniklerinin tamamı ALARA ilkesine uygunluk için tutarlı olarak uygulanabiliyor.

Temel klinik faydaların arasında, örnek vermek gerekirse, *syngo*.BT DE Lung Analysis kullanılarak pulmoner embolizm değerlendirmeleri yer alıyor. Bu uygulama, etkilenen damarın konumu ve parankimdeki perfüzyon kusurunun detayları gibi tanı bilgilerini hemen ilk bakışta sağlıyor. TwinBeam Dual Energy, *syngo*.BT DE Direct Angio ile birlikte vasküler sistemin kemiksiz görünümünü sunarak, kardiyovasküler hastalıkların daha kolay değerlendirilmesini sağlıyor. İlk klinik sonuçlar TwinBeam Dual Energy konseptinin olumlu sonuçları olduğunu kanıtlıyor. Akciğerler, karaciğer ve böbreklerdeki iyodin haritaları tüm hacimdeki iyodin dağılımını gösteriyor, artefaktsız sanal kontrastsız (VNC) görüntüler üretiyor.

2 TwinBeam Dual Enerji ile edinilen tüm vücut BT anjiyografisi infrarenal abdominal aortik anevrizma (AAA) gösteriyor. VRT görüntüleri otomatik kemik çıkarmanın ardından kolaylıkla oluşturulabiliyor (Şek.2B). University Erlangen Üniversitesi-Nuremberg, Erlangen, Almanya izniyle

Dual Energy kemik çıkarma işlemi aynı zamanda hem toraks-batın taramaları, hem de kafa taramaları için iyi sonuç veriyor. Bu, yeni TwinBeam Dual Energy edinim tekniğinin güvenli tanı için yüksek kalitede görüntüler sağlayabileceğini ifade ediyor.

Sonuç

TwinBeam Dual Energy herhangi bir taviz olmaksızın klinik rutinin tamamında kullanım için teknik gereksinimleri karşılıyor. *syngo*.via üzerinde Dual Energy BT uygulama portföyü artık tek kaynaklı Dual Energy kullanılarak edinilen vakalar için de mevcut bulunuyor.

1 TwinBeam Dual Energy halihazırda 510(k) izni beklemektedir ve Birleşik Devletlerde ticari olarak henüz mevcut değildir.

2 Klinik uygulamada ADMIRE'nin kullanımı klinik göreve, hastanın boyutuna, anatomik lokasyona ve klinik uygulamaya bağlı olarak BT hasta dozunu azaltabilir. Belirli bir klinik görev için uygun kalitedeki tanı görüntüsünü elde etmek için gerekli dozun tespiti için radyolog ve doktorlar konsültasyon yapılmalıdır.

Ankara Üniversitesi Tıp Fakültesi'nde uzun yıllar görev yapan Prof. Dr. Semih Baskan, hekim olarak çalışmanın yanı sıra pek çok mesleki örgütün kuruluş sürecinde de rol alan önemli bir isim. Halen Okan Üniversitesi Tıp Fakültesi Kurucu Dekanı olarak görev yapan Prof. Dr. Baskan ile ülkemizdeki tıp eğitimi, meme hastalıklarında görüntülemenin önemi, tiroid taramaları gibi pek çok konuda sohbet ettik.

Uzun yıllar Ankara Üniversitesi'nde öğretim görevlisi olarak çalıştınız. Ankara Üniversitesi'nin Türk tıbbındaki yeri hakkında bize bilgi verebilir misiniz?

43 yıl Ankara Üniversitesi Tıp Fakültesi'nde görev yaptım. Ankara Üniversitesi Tıp Fakültesi, Türkiye Cumhuriyeti'nin ilk tıp fakültesidir. Cumhuriyet'in kurulduğu sırada sadece İstanbul'da bir tıp fakültesi vardı. Ulu Önder Mustafa Kemal Atatürk, Cumhuriyet'ten sonra bir tıp fakültesi kurulması dileğini ilk olarak 1936'da TBMM'nin açılışında dile getirdi. Ama 2. Dünya Savaşı ve onun getirdiği ekonomik zorluklar, tıp fakültesinin açılışını bir süre erteledi. Savaştan sonra, Mili Eğitim Bakanı Hasan Ali Yücel, Cumhurbaşkanı İsmet İnönü ve Başbakan Şükrü Saraçoğlu'nun büyük katkılarıyla Ankara Üniversitesi 19 Ekim 1945'te eğitime başladı. Yani Ankara Üniversitesi Tıp Fakültesi 70. Yılını kutluyor. Ben 1991 yılında Ankara Tıp Fakültesi Dekanı olduktan sonra, "Ankara Tıp Fakültesi, Türkiye Cumhuriyeti'nin ilk tıp fakültesidir," dedim. Aradan geçen bunca yıl sonra bu sloganımın her yerde kullanılıyor olması beni mutlu ediyor.

Ankara Üniversitesi Tıp Fakültesi pek çok fakültenin kuruluşuna da önderlik etmiştir. Bunun en güzel örneği, Hacettepe Üniversitesi Tıp Fakültesi'dir. Hacettepe Üniversitesi Tıp Fakültesi kuruluşunda, başta rahmetli Prof. Dr. İhsan Doğramacı olmak üzere pek çok öğretim üyesi görev almıştır. İçimizden yetişen rektörlerimiz değişik üniversitelerde önemli görevler üstlenmişlerdir. Ege Üniversitesi'nin eski rektörü rahmetli Prof. Dr. Sermet Akgün hocamız, Dokuz Eylül Üniversitesi kurucusu Prof. Dr. Namık Çevik hocamız... Bunların hepsi Ankara Üniversitesi Tıp Fakültesi'nden mezun olup, daha sonra oralarda yöneticilik yapan öğretim üyeleri olmuştur. Dokuz tane bakan çıkarmıştır Ankara Üniversitesi Tıp Fakültesi. Mesela Türkiye'nin ilk kadın sağlık bakanı Prof. Dr. Türkan Akyol bizim hem rektörümüz hem de hocamızdır. Dolayısıyla Ankara Üniversitesi Tıp Fakültesi pek çok ilklere imza atmıştır. Bugün transplantasyon denildiğinde Türkiye'de akla gelen isimler Prof. Dr. Münci Kalayoğlu ve Prof. Dr. Mehmet Haberal da Ankara Üniversitesi Tıp Fakültesi mezunudur. Dolayısıyla okulumuzun Türk tıp eğitimindeki ve Türk tıbbındaki rolü ve yeri son derece önemlidir.

Okan Üniversitesi Tıp Fakültesi hakkındaki görüşlerinizi alabilir miyiz?

Geçen yıl Ağustos ayında, Okan Üniversitesi Tıp Fakültesi'nin Kurucu Dekanı olma yönünde bir teklif aldım. Okulu ziyarete gittiğimde hakikaten çok etkilendim. Daha önce gerek Erciyes Üniversitesi gerekse Ankara Üniversitesi'nde dekanlık yapmıştım. Yepyeni bir kampus ve çağdaş görünümlü bir sağlık bilimleri binasıyla karşılaştığım zaman etkilenmedim demek imkansız. 60 öğrenci aldık; bu öğrencilerin her biri için laboratuvarda ayrı ayrı mikroskoplarının olması, her bir öğrenciye eşit olanakların sağlanması,

“Görüntüleme son yıllarda bizler için sadece genel cerrahi alanında değil, her alanda büyük ufuk açtı.”

Türkiye’nin Cumhuriyet döneminde açılmış ilk üniversitesi olan Ankara Üniversitesi ile özdeşleşmiş isimlerden Prof. Dr. Semih Baskan, hekimlik kariyerinin yanı sıra pek çok dernek ve kurulda da görev almış bir hocamız. Bu faaliyetlere gönüllü katılımının nedenini ise tek cümleyle açıklıyor: “Birlikten kuvvet doğar.”

temel bilimler açısından son derece önemliydi. Bildiğiniz gibi temel bilimler 3 yılda yapılıyor, daha sonra ihtisas sınıfları dediğimiz 4-5-6. sınıf eğitimleri hastanede gerçekleştiriliyor. 240 yataklı hastanemizin inşaatına da başladık. Dolayısıyla öğrencilerimiz 4. yıla gelene kadar, gerçek anlamda eğitim yapacağımız bir hastaneye de kavuşmuş olacağız. Bugünkü öğrencilerimiz 2020’de Okan Üniversitesi Tıp Fakültesi’nin ilk mezunları olacaklar. Bununla ilgili olarak Dünya Sağlık Örgütü’nün bir tanımı var: 5 yıldızlı hekimler. Bu 5 yıldızı şöyle açıklayayım: Hastayı bir birey olarak ailesi ve toplumuyla birlikte bütüncül bir yaklaşımla ele alan ve yüksek nitelikli, kapsamlı, sürekli ve kişisel bakım verebilen kişiler (Care Provider).

Sağladığı hizmeti sürdürürken hangi teknolojilerin maliyet ve etik açıdan uygun olacağına karar veren kişiler (Decision Maker). Sağlıklı yaşam için gerekenleri etkili bir şekilde anlatarak bireyin sağlığını korumasını ve geliştirmesini sağlayan iyi iletişimciler (Communicator). Çalıştığı ortamdaki kişilerin güvenlerini kazanan, bireysel ve toplumsal gereksinimler için arabuluculuk yapabilen, toplum adına girişim başlatabilen toplum önderleri (Community Leader). Hastaların ve toplumun gereksinimlerini karşılamak üzere bireyler ve kurumlarla uyumlu çalışabilen, sağlık verilerini uygun biçimde kullanan yönetici hekimler (Manager).

Biz, Okan Üniversitesi Tıp Fakültesi öğrencilerimizi Dünya Sağlık Örgütü’nün bu 5 yıldızlı hekim kriterleri doğrultusunda yetiştirmeyi arzuluyoruz. Bir örnek vermek gerekirse, genç nüfusumuzda son yıllarda obezite bir sağlık sorunu. Obezite ile ilgili çözüm önerilerini gene bizim üretmemiz, gerek ailelere gerekse gençlere önerileri ve önlemleri bizim aktarmamız gerekir. Bu konuda biz öğrencilerimizi yetiştiriyoruz.

Bunun yanı sıra Okan Üniversitesi ve Okan Üniversitesi Tıp Fakültesi'nin farklı bir özelliği var: Nitelikli İngilizce eğitiminin yanı sıra "Kariyer, Yaşam ve Happy Life" dediğimiz bir dersimiz bulunuyor. Burada öğrencilerimizin çok yönlü yetişmeleri için dans, müzik, ikinci yabancı dil (örneğin Rusça, Çince veya Arapça) eğitimi veriliyor. Bu kapsamda 55'in üzerinde grubumuz var.

Meme cerrahisi ile ilgili çalışmaları ve radyolojik uygulamaları nasıl konumlandırıyorsunuz?
1991 yılından beri bilfiil meme cerrahisi yapan biri olarak radyolojiyi baş tacı ediyoruz. Eskiden hastalar, memelerinde bir kitle fark ettiklerinde bize gelirlerdi ve biz onları öyle değerlendirirdik. Ama özellikle ultrasonografinin ve mamografinin son 20 yıl içerisinde çok daha fazla kullanılır olması, buna son 10 yıl içerisinde MR'ın da eklenmesiyle inanılmaz mesafeler kat ettik ve "kanserden korkma, geç kalmaktan kork" sloganının en güzel örneklerini hastalarımızda görmeye başladık. Mamografide 2-3 şüpheli noktayı görüp biyopsi alarak tanı koymak önemli. Görüntüleme son yıllarda bizler için sadece genel cerrahi alanında değil, her alanda büyük ufuk açtı. Dolayısıyla meme ile uğraşan biri olarak radyolojinin bizim olmazsa olmazımız olduğunu rahatlıkla ifade edebiliriz. Bize büyük kolaylıklar, büyük avantajlar sağladı ve pek çok insanın memesi de meme koruyucu cerrahi ile muhafaza edilebilir hale geldi. Eskiden yaptığımız işlem sadece mastektomi, yani bir organın feda edilmesiyken, erken evrede yakaladığımız hastalarımızda uzun soluklu ve iyi sonuçlar alabilir hale geldik. Bunda da radyolojinin katkısı yadsınamaz.

Tiroid tarafı ile ilgili neler söyleyebilirsiniz?
Tiroid için de hemen hemen aynısını söyleyebiliriz. Yani ultrasonografinin gündeme gelmesi bize büyük kolaylıklar getirdi. Tabii meme kanseriyle tiroid kanserini birbiriyle kıyaslamak doğru olmaz. Tiroid kanseri sonuçta daha yüz güldürücü olabilir ama hangi evrede olursa olsun, ultrasonografi ve tomografi başta olmak üzere radyoloji tiroidde de bize büyük kolaylıklar sağlamıştır, ufuk açmıştır diye düşünüyorum.

Prof. Dr. Semih Baskan kimdir?

1971'de Ankara Üniversitesi Tıp Fakültesi'nden mezun olan Prof. Dr. Semih Baskan aynı yıl genel cerrahi ihtisasına başladı. 1976 yılında uzman, 1982'de aynı üniversitenin Genel Cerrahi bölümünde doçent, 1988'de de profesör oldu. 2014 yılına kadar Genel Cerrahi Anabilim Dalı Öğretim Üyesi olarak görevde bulunan Prof. Dr. Baskan, meslek yaşantısı boyunca pek çok idari görev de yürüttü. 1985-1989 arasında Ankara Üniversitesi Tıp Fakültesi Dekan Yardımcısı, 1989-1991 arasında Erciyes Üniversitesi Tıp Fakültesi Dekanı, 1991-1997 arasında da Ankara Üniversitesi Tıp Fakültesi Dekanı olarak görev yaptı. Ankara Üniversitesi Tıp Fakültesi Genel Cerrahi Anabilim Dalı Başkanlığı görevinden 2014 yılında emekli odu.

Bunun yanı sıra çeşitli meslek örgütlerinde de rol üstlenen Prof. Dr. Semih Baskan, Avrupa Birliği'yle uyum çalışmaları kapsamında, Türk Kardiyoloji Derneği gibi pek çok uzmanlık derneğinin dahil olduğu Türk Tabipler Birliği Uzmanlık Dernekleri Eşgüdüm Kurulu'nu 1994 yılında kurdu ve dokuz yıl Kurucu Başkan olarak bu görevde bulundu. Ayrıca Türk Cerrahi Derneği'nde Başkanlık ve Genel Sekreterlik yaptı. Türkiye'deki meme hastalıkları derneklerini 2007 yılında bir araya getirerek Meme Dernekleri Federasyonu Başkanlığını kurdu ve bir süre bu görevi yaptı.

Eğitim odaklı pek çok önemli çalışmada da yer alan Prof. Dr. Semih Baskan, Sağlık Bakanlığı Yüksek Sağlık Şurası İlaç-Ruhsat Komisyonu, YÖK Denklik Değerlendirme Komisyonu, Devlet Planlama Teşkilatı'nın 5 yıllık kalkınma planlarında Sağlık Grup Başkanlığı gibi görevlerde bulundu. Prof. Dr. Baskan 1 Eylül 2014'ten bu yana Okan Üniversitesi Tıp Fakültesi Kurucu Dekanı olarak görev yapıyor.

Bunun yanı sıra ince iğne aspirasyon cerrahisi ve onun getirdiği tanısal kolaylıklar da çok önemli. Eskiden, yani tiroidde her nodülü kanser olarak kabul edip ameliyat ettiğimiz dönemlerde, Ankara Üniversitesi Tıp Fakültesi'nde yılda 2000'in üzerinde tiroid ameliyatı yaptığımız oluyordu. Sonradan ince iğne aspirasyon cerrahisinin gündeme gelmesi ve çoğu nodülün benign olduğunun görülmesiyle ameliyat sayımızda düşüş oldu ve hastalarımızı gereksiz ameliyatlardan kurtarmış olduk.

Siemens'i nasıl tanımlıyorsunuz?
Biraz önce sözünü ettiğimiz 5 yıldızlı hekimler tanımında da söylediğim gibi, maliyet-fayda analizlerini bugün daha fazla konuşur hale geldik. 1985 yılından beri dekan yardımcısı ve dekan olarak Siemens'in pek çok ürününü değişik alanlarda kullanma fırsatını buldum. Siemens hakkında bence akla ilk gelen tanımlama "kalite"dir. Kalite ile beraber araştırmanın var olduğunu da söylememiz mümkün. 160 yıllık bir geleneği olan büyük bir kurum ve her zaman da araştırmaya büyük pay veren bir kuruluş Siemens. Dolayısıyla da sadece görüntülemede değil, özellikle son yıllarda laboratuvar testlerinde de bize yeni bir ufuk açtı, yeni kolaylıklar getirdi. Bu konuda da Siemens'e teşekkür etmek gerekir.

Ben, cihazların yıllık bakım anlaşmalarının da son derece önemli olduğuna inanan biriyim. Maalesef Türkiye'de bu konuda yeteri kadar özen gösterilmiyor ve yıllık bakım sözleşmeleri verilen paralar gereksiz gibi görülüyor. Oysa bunun doğru olmadığını, kendi yöneticilik deneyimlerimde bizzat gördüm. Kritik cihazların mutlaka yıllık bakım sözleşmelerinin yapılması ve bunların düzenli bir şekilde takip edilmesi gerekir diye düşünüyorum.

Bir mamografi örneği verecek olursak, Avrupa Birliği'nin bu konuda belirlediği prensipler var. Bir kimsenin mamografiyi yorumlaması için o yıl içerisinde 500 mamografi çekip yorumlaması ve başka hekimlerin mamografilerini de yorumlaması lazım. Bugün ise belki günde bir tane mamografinin çekildiği bir yerdeki radyoloğun görüntüsünün sonuçlarına bakarak karar vermek durumundasınız. Hastaya doğru, birinci elden ve güncel bilgi vermek zorundasınız. 10 yıl önceki bilgilerle hastayı bilgilendirmek doğru değil. Başta tıp olmak üzere temel bilimlerdeki bilgiler 5 yılda bir eskiyor, dolayısıyla günceli de yakalamak durumundasınız.

Vakıf üniversitelerindeki tıp fakültelerinin avantajlı ve dezavantajlı yanları hakkında bilgi verebilir misiniz?
Geçen sene göreve başladıktan sonra, Tıp Fakültelerinin Dekanlar Konseyi'ni topladık. Türkiye'de 3 grup var: Devlet üniversitesi tıp fakülteleri, vakıf üniversiteleri tıp fakülteleri, Sağlık Bakanlığı ile birlikte çalışan tıp fakülteleri (affiliate). Mevcut 26 tane tıp fakültesinin yarısı İstanbul'da ve bu tıp fakülteleri için üç ayrı Çalışma Grubu oluşturuldu. Ben Vakıf Üniversiteleri Tıp Fakülteleri Çalışma Grubu Başkanı oldum. Vakıf üniversitesi tıp fakülteleri daha az sayıda öğrenci alıyor, dolayısıyla imkanlar daha fazla. Ama tabii ki temel bilimlerin olmazsa olmaz olduğuna inanan biriyim ve temel bilimler eksik olduğu zaman klinik bilimlerin de yeterli olmayacağını düşünüyorum. Başka deyişle, öğrencilerin eksik yetişeceğini düşünüyorum. Temel bilimleri iyi aldıkları takdirde bu çocukların iyi birer hekim olarak yetişeceğini, Türkiye'nin daha çok sayıda doktora ihtiyacının olduğunu hepimiz biliyoruz.

Türkiye'de son yıllarda yılda hekime başvurma sıklığı yılda 8,3'e çıktı. Halbuki OECD ortalaması 6,2. Yani insanlar neredeyse 1,5 ayda bir hekime gider oldular. Yılda milyonlarca tomografi, gereksiz MR da işin bir başka boyutu. Bundan üç sene önce Oftalmoloji Başkanımız Prof. Dr. Süleyman Kaynak Londra'da bir sunum yaptı ve İngilizler çok şaşırdılar. 75 milyonluk Türkiye'de 90 milyon kişi acil servise başvurmuş. Bazı şeyleri abarttığımızı düşünüyorum. Öğrencilerime de hep aynı şeyi söylüyorum: Bir hastayı muayene edecekseniz o hastaya en az 20 dakika ayıracaksınız. Meme kanserli bir hasta geldiği zaman onun ilk adet gördüğü yaştan son adet gördüğü yaşa kadar, doğurduğu çocuk sayısına, emzirme sürelerine, ailedeki meme kanseri vakalarına kadar her şeyi soracaksınız. Bunları sorduğunuz zaman zaten 10 dakika geçiyor. Bir 10 dakika da hastayı muayene etmeye ayırıyoruz. Dolayısıyla en az 20 dakikalık bir süremizi bir hastamıza ayırmamız lazım. Günde 100 hasta bakacak olursanız, burada birtakım şeyleri eksik yapmış olursunuz diye düşünüyorum.

Tıp eğitiminin olmazsa olmazlarıyla da bunu birleştirdiğimiz zaman, çok iyi bir anatomi, fizyoloji, patoloji gibi temel bilimler eğitiminin üzerine klinik bilimleri oturtan ve toplumun öncelikle hastalanmaması, hastalandığı zaman tedavisi, daha sonra da korunmasını ve takiplerini sağlayabilen hekimler yetiştirmemiz gerekir. Ancak bu şekilde sağlıklı bir toplum olabiliriz. Dünyada en çok antibiyotik tüketen toplumlardan biriyiz ama ortada o kadar enfeksiyon hastalıkları yok. Bunun altında, hekime gittiğiniz zaman "bir tane de antibiyotik yazayım" gerçeği yatıyor. Bu yanlış bir uygulama.

Meme Dernekleri Federasyonu'yla ilgili bir süreç var. Orada oynadığınız rolden söz eder misiniz?
Federasyonu ben kurdum çünkü birlikten kuvvet doğar. Avrupa Birliği'nde olduğu gibi, Türkiye'de ilk öncülüğü patoloji dernekleriyle yapmış, Patoloji Dernekleri Federasyonu'nu örnek almıştık. Aynı işlevi yapan birden fazla derneğin bir araya gelip daha güçlü hareket etmesini hedefliyoruz. Biz de 2007'de bunu gerçekleştirdik. Şöyle örnek vereyim: İstanbul Üniversitesi'nde iki tane dernek var. Bir tanesi İstanbul Tıp Fakültesi'nde, bir tanesi Cerrahpaşa'da ve aynı işlevi yapıyor. Bunların hepsini biz bir çatı altında toplayalım istedik. Dergilerimizi çıkarttık, kongrelerimizi yapıyoruz. Sağlık Bakanlığı ile birlikte eğitim ve araştırma toplantıları düzenliyoruz.

Yani birlikten kuvvet doğar. Her birey aynı şeyi yaptığı takdirde, bunun sektördeki firmalara da yansımaları olur. Örneğin Siemens her üniversite derneğinin etkinliklerine ayrı ayrı katkıda bulunmak yerine, Meme Dernekleri Federasyonu'na çok daha etkili ve güçlü katkı sağlayabilir.

Toraks non-vasküler proton MR: Pulmoner kullanım ve ötesi

Dr. Jonathan H. Chung[1]; Dr. Jürgen Biederer[2]; Dr. Michael Puderbach[3]; Bradley D. Bolster, Jr., Ph.D.[4]; Dr. David A. Lynch[1]

[1] *Radyoloji Departmanı, National Jewish Health, Denver, CO, ABD*
[2] *Radiologie Darmstadt, Gross-Gerau County Hospital, Gross-Gerau, Almanya*
[3] *Tanı ve Girişimsel Radyoloji Departmanı, Hufeland Klinikum GmbH, Bad Langensalza, Almanya*
[4] *Siemens Medical Solutions, Malvern, PA, ABD*

Giriş

Birçok kişi hâlâ torasik MR görüntülemeyi egzotik bir araç olarak algılıyor. Radyografi ve BT, akciğer hastalığının görüntülenmesi için kabul gören modaliteler olarak biliniyor. Bununla birlikte iyonlayıcı radyasyonun düzenli kullanımının, radyasyonun neden olduğu habis tümör riski göz önünde bulundurulduğunda en aza indirilmesi gerekiyor. Kronik pulmoner hastalığı olan hastalar, düzenli olarak göğüs BT görüntülemesi yaptırdıkları takdirde 100 mSv'yi aşan dozlarda radyasyona maruz kalabiliyor. Radyasyonun neden olduğu habis tümör riski yaşlı bireylerde büyük ölçüde azaltılmış olmasına rağmen, radyasyona maruz kalınmasından kaynaklanan akciğer kanseri riski en azından orta yaşa kadar artış gösterdiği için, akciğer kanseri oluşumunda bu azalma meydana gelmiyor [1].

Toraks içerisinde bilimsel ve klinik uygulamalar için MR görüntülemenin potansiyeli, radyografi ve BT'ye göre radyasyonsuz bir alternatif olmasına rağmen, hafife alınıyor. Torasik MR görüntüleme hem fokal hem de difüz torasik koşulların tespit ve tanılanmasında umut veriyor. Yakın geçmişte, düşük pulmoner proton yoğunluğu ve yüksek derecede şüpheli artefaktan ötürü proton MR görüntüleme kullanımının değerlendirilmesi zordu. MR görüntüleme teknolojisindeki gelişmeler, bu engellerden çoğunu bertaraf etti; paralel görüntülemenin liberal kullanımı, artan gradyan direnç, 3D görüntüleme ve hacim interpolasyonu artık proton MR görüntüleme kullanılarak akciğer parankiminin güvenilir ve yüksek kalitede görüntülenmesine izin veriyor. Göğüs MR görüntüleme, radyasyonun stokastik etkilerinin riski altında bulunanların (çocuklar, genç yetişkinler ve hamile kadınlar) ve sık takip muayeneleri öngörülen kişilerin (kronik akciğer hastalıkları ve enfeksiyonlar) başlangıç değerlendirmeleri için halihazırda mevcut bulunuyor.

MR görüntüleme yaklaşımı

Herhangi bir aracın klinik olarak yaygın şekilde kullanılmasının temeli pratiklik, hız ve sağlamlıktır. Genel göğüs MR görüntüleme protokolümüz Tablo 1'de listeleniyor ve Şekil 1'de gösteriliyor. MR görüntülemesinin doğal yüksek yumuşak doku kontrastı dikkate alındığında, kontrastın zerk edilmesi göğüsteki genel kontrastı artırırken pulmoner perfüzyon ve fokal lezyon gelişiminin değerlendirilmesine yardımcı olmasına rağmen, intravenöz Gadolinyum kontrast sadece opsiyoneldir. Mevcut MR görüntüleme teknikleri aksiyel ve koronal düzlemlerde çoklu MR görüntüleme ağırlıklandırmalarını (T1, T2, T2/T1) içeriyor. Torasik değerlendirme için çekilen MR görüntülerinin çoğu iyi kalitede olmasına rağmen, bazı diziler yüksek derecede dispneik veya klostrofobik hastalarda tanı kalitesinde olamayabiliyor.

Protokolümüz bu zorlayıcı hastalarda dahi serilerin en az birinde yeterli toraks görüntülemesinin meydana gelmesini sağlıyor. Çoğu vakada tarama süreleri 20 dakikadan kısa sürüyor, odaklanılmış bir muayene, hasta MR görüntüleme tarayıcısında konumlandırıldıktan sonra 5 dakika gibi kısa bir süre alıyor.

VIBE sekansı, bir nefes kontrolünde (breath hold) elde edilebilecek T1 -ağırlıklı hızlı bir sekanstır. Akciğer patolojisi ayarlanırken proton yoğunluğunu artıran, pulmoner nodüller, kitleler ve konsolidasyon gibi koşulların tanımlanmasında en faydalı şey VIBE'dir. Kontrastın zerk edilmesinin ardından bu sekans aynı zamanda mükemmel anjiyografik yeteneklere de sahiptir. Basit, hızlı ve sağlam bir protokol konseptiyle aynı doğrultuda olarak, kontrast maddenin zerk edilmesinin ardından ilk 5 dakika içerisinde koronal ve transvers konumlamada iki adet hızlı nefes kontrolüyle elde edilen çekimler yüksek kalitede pulmoner anjiyogram ortaya çıkarıyor. Akciğer vaslkülaritesinin mükemmel derecede görüntülenmesinin yanında, akciğer kanserinin evrelendirilmesinde ve plevra hastalıklarının değerlendirilmesinde kontrast sonrası VIBE faydalıdır.

VIBE sekansının gelişimi devam ediyor. Elde edilen en son gelişme CAIPIRINHA (Yüksek Hızlanmalı Paralel Görüntüleme Sonuçlarında Kontrollü Aliasing) VIBE'dır. CAIPIRINHA VIBE yakalama süresini azaltarak nefes tutma süresinde azalmaya yol açıyor ve standart VIBE ile karşılaştırıldığında mediastinum ve orta akciğerdeki sinyali artırıyor. CAIPIRINHA VIBE özellikle uzun nefes kontrolü mümkün görünmeyen dispneik hastalar için faydalı bulunuyor.

Tablo 1: Standart proton MR görüntüleme göğüs protokolü [2]

Sekans	Düzlem	Temel Pataloji ve Kullanımlar	Uzamsal Çözünürlük	Temporal Çözünürlük
Sekans	Koronal	Konsolidasyon, kitleler	Düşük	Yüksek
TrueFISP	Koronal	Pulmoner embolizm, solunum mekanikleri, tam pulmoner değerlendirme	Orta	Yüksek
BLADE	Aksiyel	Nodüller ve kitleler, bronşiyal mukus tıkanması, lokalize ödem	Orta	Orta
VIBE	Aksiyel +/- Koronal	Nodüller, kitleler ve konsolidasyon; +/- kontrast; pulmoner embolizm (+ kontrast)	Yüksek	Düşük
HASTE	Koronal	Konsolidasyon, kitleler	Düşük	Yüksek

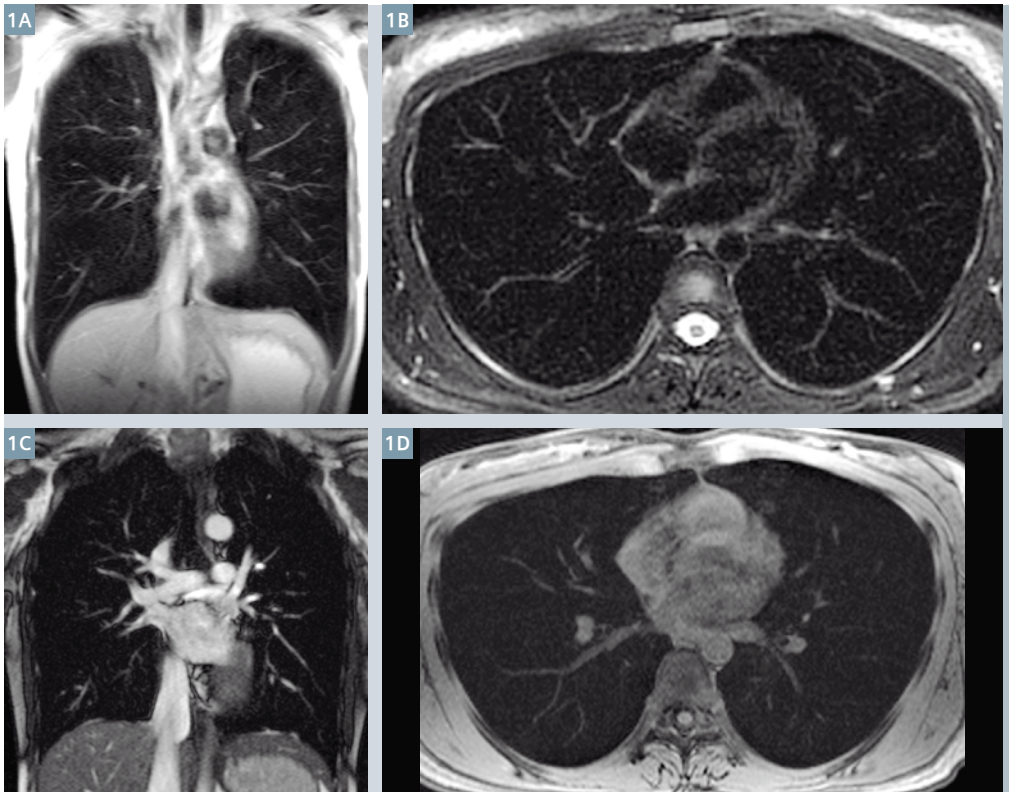

1 Normal bir gönüllüde yapılan pulmoner MR görüntüleme çalışması normal akciğer parankiminin tipik görünümünü HASTE (1A), BLADE (1B), TrueFISP (1C), ve VIBE (1D) sekanslarında gösteriyor.

HASTE sekansı aynı zamanda proton yoğunluğunu artıran pulmoner koşulların tespitine yardımcı oluyor ve küçük havayolu hastalığı nedeniyle meydana gelen hava kapanlarını (air-trapping) net bir şekilde gösterebiliyor. TrueFISP, yüksek temporal çözünürlüğe sahip bir "akyuvar" sine sekansıdır. Protokolümüzde TrueFISP sekansı serbest nefes alma esnasında gerçekleştiriliyor, bu sayede solunum mekaniklerinin değerlendirilmesi yapılıyor, dahası nefesini tutmayan kişilerde tam pulmoner değerlendirme için fayda sağlıyor. Pulmoner embolizm vakalarında pulmoner arter dolum kusurları için tam bir tarama olarak görünüyor.

BLADE T2-ağırlıklı bir turbo spin eko sekansıdır. Hareket hassasiyetini büyük ölçüde azaltan radyal "kanatlarda" veri topluyor. Bu sekans, diğer proton zengin koşullara ek olarak sıvı, ödem ve/veya inflamasyonların (bronşiyal inflamasyonlar, mukus tıkanması ve efüzyonlar dahil) tespit edilmesine yardımcı oluyor. Protokoldeki varyasyonlardan biri olarak, bu sekansın kılavuz tarafından yönetilen versiyonları ufak çocuklar gibi tam olarak işbirliği yapamayan kişilerin görüntülenmesinde kullanılıyor.

Kronik hastalık ve kronik enfeksiyonda proton MR görüntüleme

Kistik Fibroz

Kistik Fibroz (CF), bronşektaziye yol açan ve hastaları tekrarlayan pnömoniye elverişli hale getiren yaygın bir otozomal resesif sistemik durumdur. Daha agresif tedavilerle birlikte CF hastalarının yaşam beklentisi artmaya devam eder. Artan yaşam beklentileri göz önünde bulundurulduğunda, CF hastalarında iyonlaştırıcı radyasyonun en aza indirgenmesi gerekiyor. Proton MR görüntüleme bu hastalarda BT'nin uygulanabilir bir alternatifidir [3-5]. Bronşektazi, mukus tıkanması,

konsolidasyon, oyuklar ve lokalize akciğer nedbelerinin hepsi standart MR görüntüleme sekansları kullanılarak ortaya çıkarılabiliyor (Şek. 2-3). CF hastalarında normal akciğer ile hava hapsi olan akciğer arasındaki proton yoğunluğundaki göreceli olarak büyük kontrast göz önünde bulundurulduğunda hava hapsi çoğunlukla HASTE üzerinde belirgindir (Şek-4).

Sarkoidoz

Sarkoidoz, nonkazeöz granülomazların toplanmasına yol açan sistemik bir rahatsızlıktır. Çoğu vakada göğüs etkileniyor. Polmoner sarkoidoz, perilebfatik difüz bir nodüler hastalık olarak, sıklıkla simetrik mediastinal lenfadenopati ile birlikte ortaya çıkıyor.

Kronik vakalarda pulmoner tutulum frank fibrozuna doğru evrilebiliyor. Proton MR görüntüleme, sarkoidoz görüntülemesinde BT'ye karşı uygulanabilir bir alternatif olabiliyor (Şek. 5-7). Verilerimiz MR görüntüleme ile BT arasında güçlü bir ilişki gösteriyor. Spearman korelasyon katsayısı 0.774 ($p < 0.0001$) ve Cohen'in ağırlıklandırılmış kappa skoru 0.646'dır[6]. Korelasyon ve mutabakat tam parankimal opasifikasyonda (konsolidasyon ve atelektazi) en yüksek iken, nodüler akciğer hastalığında en düşüktür; buna karşın, deneyimizde nodüler hastalık proton MR görüntüleme kullanıldığında, özellikle IV kontrast kullanıldığında halihazırda tespit edildi.

(Şek. 6). Proton MR görüntülemede potansiyel sarkoidozun benzersiz emaresi, koyu lenf nodu olup, post-gadolinyum VIBE ve T2-BLADE görüntülerinde daha belirgindir. Bu emare dizilerimizdeki sarkoidozların neredeyse yarısında mevcuttu [7] (Şek. 7).

2 Kistik fibrozu bulunan bir hastanın koronal BLADE görüntüsü sağ üst lobda (ok) intermediyat yoğunluk konsolidasyonu ve hacim kaybı gösteriyor. Sol üst lobda ufak bir kaviter nodül mevcuttur (ok ucu).

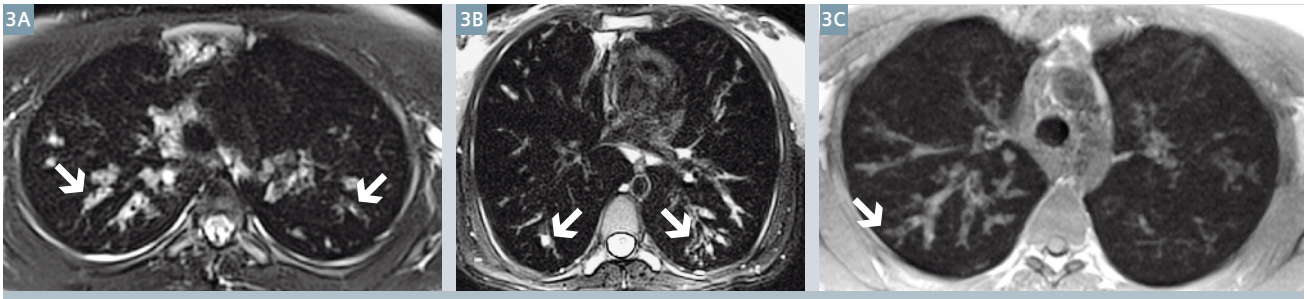

3 Aksiyel BLADE görüntüleri(3A, B) kistik fibrozu bulunan bir hastadaki bilateral bronşiektazi ve mukus tıkanıklığı alanlarını gösteriyor (oklar). T2-ağırlıklandırılmış BLADE sekansı akciğer parankimi ve havayolları içerisindeki inflamatuvar durumların doğru şekilde tanımlanmasına izin veriyor. Aksiyel VIBE görüntüsü (3C) sağ üst lobdaki subplevral akciğerin dışındaki bronşiektazi alanlarındaki mukus tıkanıklığını gösteriyor (ok). VIBE sekansının üstün uzamsal çözünürlüğü, diğer MR görüntüleme sekanslarıyla karşılaştırıldığında daha ufak pulmoner yapıların değerlendirilmesine yardımcı oluyor.

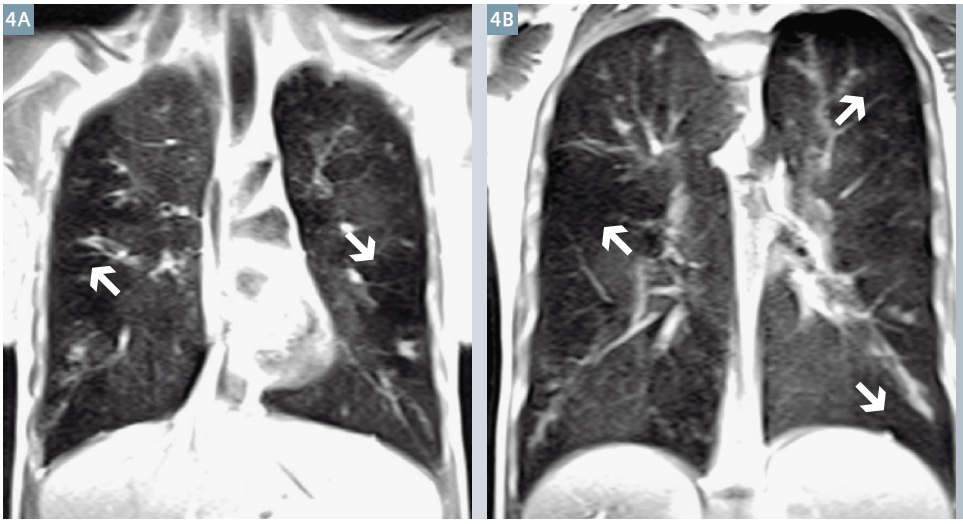

4 Koronal HASTE görüntüleri (4A, B) kistik fibrozu bulunan bir hastadaki, hava hapsiyle tutarlı göreli periferal hipointensite (oklar) alanlarını gösteriyor.

Non-tüberküloz Mikobakteriyel Pnömoni

Non-tüberküloz mikobakteri (NTM) toprak, su ve hava içeren ortamlarda hazır şekilde bulunur. Mikobakteri tüberkülozunun tersine, NTM pnömoni genellikle insandan insana geçmez. NTM; görüntülemede bronşiektazi, bronşiyal kalınlaşma, tomurcuklu dal (tree-in-bud) görünümündeki nodüller, kaviteler, konsolidasyon ve buzlu cam opasitesi olarak ortaya çıkar; BT'dekilerin bir yansımasıdır (Şek 8-10).

NTM pnömonili hastalar genellikle uzun yaşam beklentisine sahip olmalarına rağmen, prograsif hastalık ciddi pulmoner yara oluşumuna veya tam akciğer hasarına yol açabilir. NTM pnömoni hastaları klinik merkezimizde yılda iki kere görüntülenir. Yüksek görüntüleme sıklığı göz önünde bulundurulduğunda, proton MR görüntüleme özellikle bu hastalarda BT'ye karşı cazip bir alternatiftir. İlk elde ettiğimiz veriler, BT ile MR görüntüleme arasındaki korelasyonun Mycobacterium Avium Kompleks pnömonisi (NTM Pnömoninin en yaygın tipidir) olan hastalarda, nodüler akciğer hastalığı şartlarında bile (Spearman 0.8122, p-değeri <0.001) kuvvetli olduğunu (0.8252, p-değeri<0.001) ortaya koyuyor. Proton MR görüntülemesinin nodüler hastalık ortamındaki yüksek performansı, NTM pnömoni ortamındaki nodüllerin boyutları 2-4 mm gibi oldukça küçük olduğundan şaşkınlık yarattı (ATS 2014). Bu durumdaki nodüller birbirleriyle tomurcuklu ağaç veya bitişik santrilobüler çiçekler şeklinde bir arada kümelenme eğiliminde olduklarından, bitişik nodüllerin ek sinyalinin proton MR görüntülemede nodüler hastalığın belirginliğinin arttırılmasına yardımcı olabileceğini varsayıyoruz.

Aynı kümelenen nodüler hastalık fenomeni tüberküloz ve fungal enfeksiyon gibi birçok diğer durumda da görülebiliyor, MR görüntülemenin bu hastalıklarda da rol oynayabileceğine işaret ediyor.

Muhtelif

Hipersensitivite pnömonisi

Hipersensitivite pnömonisi organik veya inorganik partiküllerin teneffüs edilmesi sonucunda ortaya çıkan iltihaplı bir hastalıktır. Hayvansal proteinler, mikrobik maddeler ve düşük molekül ağırlıklı kimyasallar yaygın antijenler arasındadır. Göğüs BT'sindeki görüntüleme bulguları, klasik şekilde santribular dağılımdaki buzlu cam nodüllerini içerir [8-11]. Eşlik eden hava hapsi ve mozaik zayıflama vakaların yaklaşık %95'inde görülen oldukça yaygın bir durumdur. Hipersensitivite pnömonisinin göreli olarak çözümü zor görüntüleme bulguları göz önünde bulundurulduğunda, proton MR görüntülemesinden bu durumun pulmoner belirtilerini çözmesi beklenemez. Bununla birlikte, MR görüntüleme teknolojisindeki son

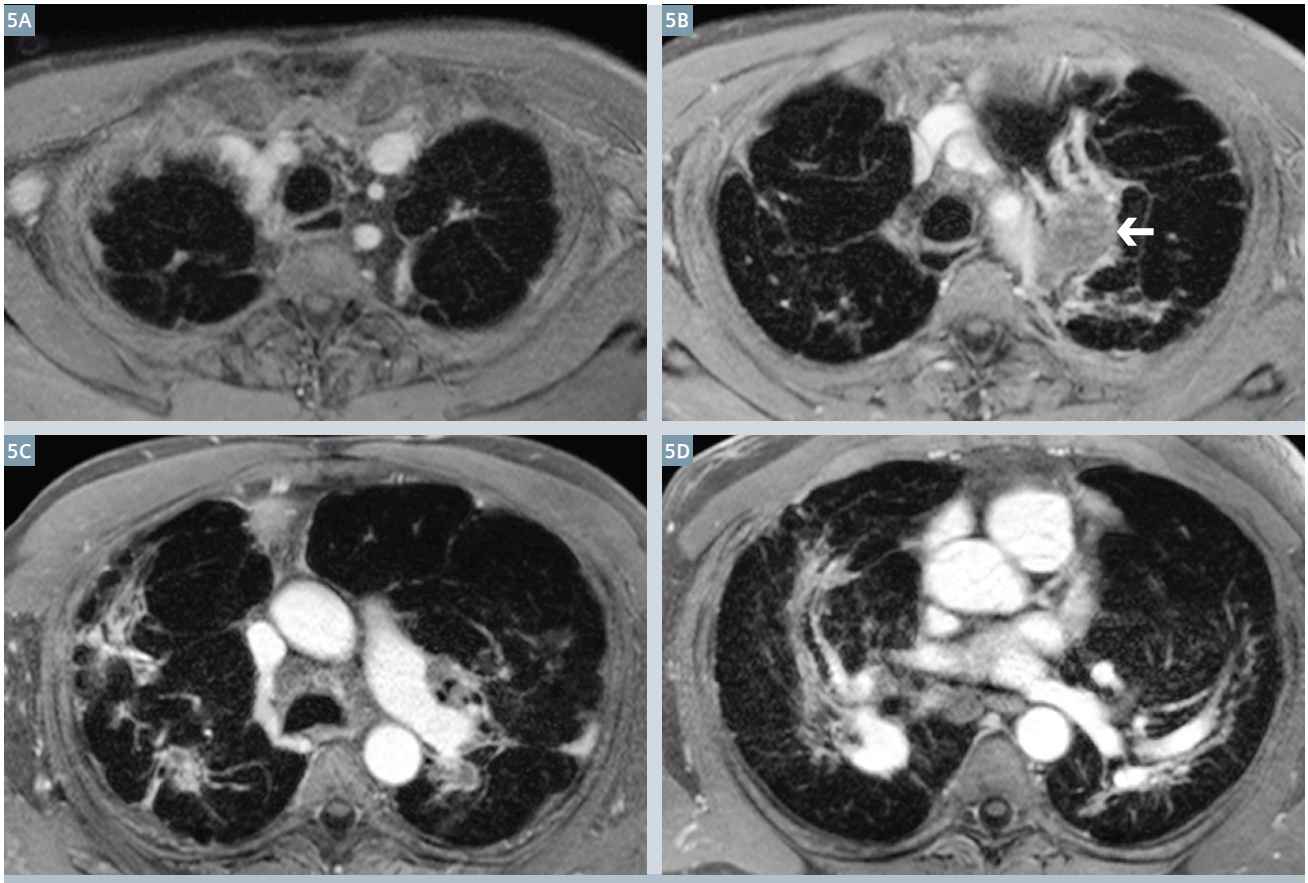

5 Aksiyel post-godalinyum VIBE görüntüleri(5A-D) sarkoidozlu hastada orta ve üst akciğer fibrozu ve düşük-intensite alanında zor görünen orta akciğer nodülaritesi, sol üst lobda kitle benzeri fibroz (ok) gösteriyor (5B). Fibroz, aksiyel dağılımda, kronik sarkoidozda tipik olduğu üzere peribronşovaskülerdir. Mediastinal lenfadenopati içerisindeki düşük yoğunluk muhtemelen fibroz veya kalsifikasyonu temsil ediyor.

gelişmelerle, bu zor görülen bulgular dahi, Şekil 11'de gösterildiği üzere tespit edilebiliyor.

Malign hastalık

Hibrid PET/MR görüntülemedeki ilerlemelerle matestazik hastalık çalışmasında ve spesifik lezyonların selim veya habis olarak karakterizasyonunda tam vücut MR görüntülemesinin rolüne ilgi yeniden arttı. Proton MR görüntülemesinin akciğerlerdeki selim hastalıkların habis hastalıklardan ayrılmasında potansiyeli olduğuna dair güçlü kanıtlar bulunuyor [12-15]. BT'yle karşılaştırıldığında MR görüntülemenin üstün yumuşak doku kontrastı göz önünde bulundurulduğunda, orta akciğer kitleleri ve bitişik pulmoner olmayan yapıların işgalinin halihazırda tanımlandığı vakalarda tümör ve akciğer atelektazisi arasındaki ayrım MR görüntülemede daha iyi gerçekleştiriliyor. Ayrıca, difüzyon ağırlıklı görüntüleme (DWI) habis lezyonların selim lezyonlardan ayrılmasına, primer akciğer kanserinin histoloji tipinin belirtilmesine yardımcı olabiliyor ve örneğin metastazik hastalık ortamında ufak pulmoner lezyonlar için hassasiyeti artırabiliyor. [14, 16, 17] (Şek. 13). Pulmoner malignik taramasında BT proton MR görüntülemesiyle karşılaştırıldığında üstün uzamsal çözünürlüğe sahiptir. Pulmoner modüller için en düşük tespit edilebilirlik sınırı proton MR görüntülemede yaklaşık 5 mm [18-20] olarak rapor edildi. Bununla birlikte, mevcut MR görüntüleme teknolojisiyle, klinik deneyimlerimize dayanarak 4 mm kadar düşük olabiliyor, daha önemlisi, Lung-RADS tarafından akciğer kanseri taramasında inditerminat pulmoner modüller için eşik değerinin 6 mm olması dikkat çekiyor (www.acr.org/Quality- Safety/Resources/LungRADS). MRI ve DW görüntüleme cihazlarının düşük sinyal arka planı göz önünde bulundurulduğunda, BT'de zor görülen pulmoner nodüller MRI'da daha belirgin olabiliyor (Şek.13).

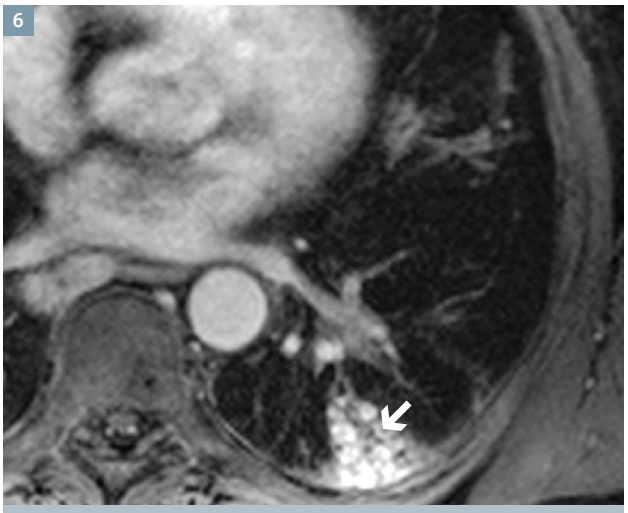

6 Aksiyel post-gadolinyum VIBE görüntüsü sol alt lob nodülaritesini (on) pulmoner sarkoidoz olan bu hastada açıkça gösteriyor.

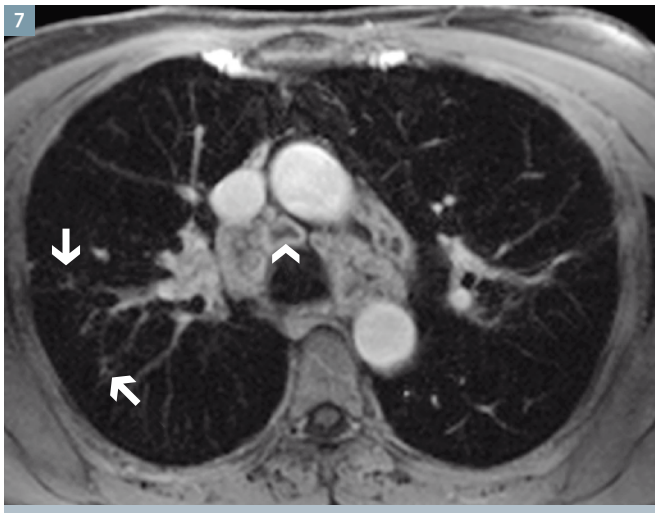

7 Post-gadolinyum aksiyel VIBE görüntüsü sarkoidozla tutarlı mediestinal ve sağ peribronşiyal lenfadenopati yanında zor fark edilen sağ üst lob bronşivasküler nodülarite (oklar) gösteriyor. Merkezi hipointensite ve periferal artışlı homojen olmayan nodal artış şablonu, sarkoidoz kaynaklı lenfadenopatide oldukça yaygın olan koyu lenf nodu emaresi (ok başı) olarak biliniyor ve sarkoidozla bağlantılı mediastinal lenfadenopatinin spesifik emaresi olabiliyor.

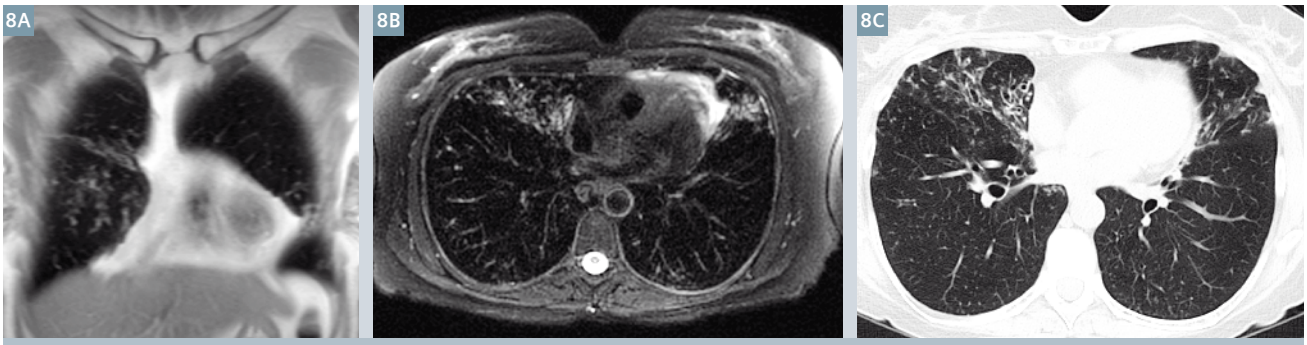

8 Koronal HASTE (8A) ve aksiyel BLADE (8B) MR görüntüleme görüntüleri MAC pnömonili bu hastanın akciğerlerindeki parakardiyak kısımlardaki bronşiektaziyi gösteriyor. Göğüs BT'sinden alınan aksiyel görüntü (8C) bronşiektaziyi MR görüntülemesindekiyle aynı dağılımda gösteriyor.

9 Aksiyel BLADE (9A) ve VIBE (9B) MR görüntüleme görüntüleri MAC pnömonili bu hastanın sağ üst lobundaki nodüler opasiteleri ve bronşiektaziyi gösteriyor. Göğüs BT'sinden alınan aksiyel görüntü (9C) MR görüntüleme sonuçlarıyla benzer görüntüler veriyor.

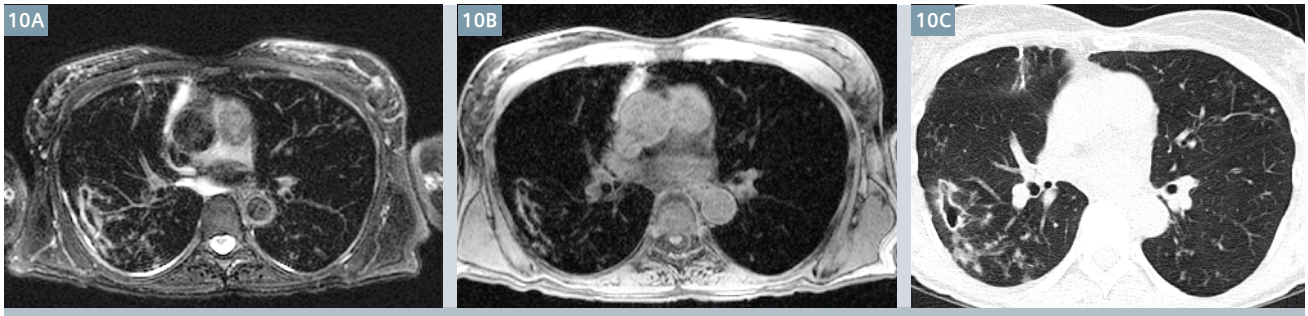

10 Aksiyel BLADE (10A) ve VIBE (10B) MR görüntüleme görüntüleri MAC pnömonili bu hastanın sağ alt lobunun üst segmentindeki fakol kaviteyi gösteriyor. Göğüs BT'sinden alınan aksiyel görüntü (10C) de yine sağ alt lob kavitesini gösteriyor.

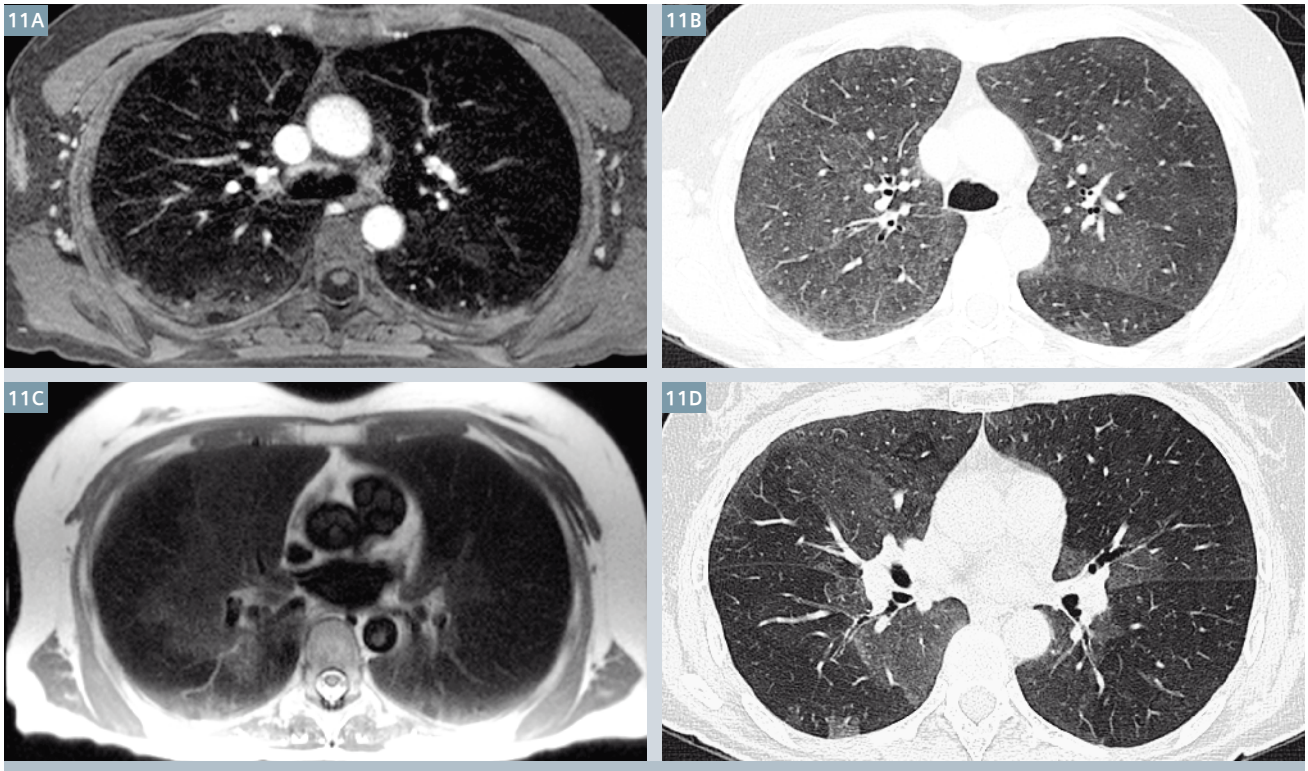

11 Aksiyel post-gadolinyum VIBE (11A) görüntüsü BT üzerinde kanıtlarla desteklenmiş olan zor görünen asimetrik sağ taraftaki sentrilobular nodülarite alanlarını gösteriyor 11B(11B). Aynı hastanın askiyel HASTE görüntüsü (11C) esas olarak sağ akciğerde, ekspiratuar BT'dekine benzer dağılımdaki, hipersensitivite pnömonisi (11D) olan bu hastadaki nefes hapsiyle tutarlı şekilde farklı yoğunluk alanlarına sahip mozaik şekil gösteriyor.

Plevra hastalığı
Plevral skarlaşma veya kalınlaşma çoğunlukla daha önceki ampiyem veya hemotoraksın gelişmesi nedeniyledir ve genellikle parankimal bantlar veya fokal yuvarlak atelektaziyle ilgilidir. Plevra hastalığı aynı zamanda daha fazla fokal plevral plaklarla birlikte asbeste maruz kalınan ortamlarda oldukça yaygındır. Kliniğimiz, kronik akciğer hastalıkları için üçüncü ve dördüncü derece merkez olarak kollajen damar hastalıkları olan hastaların büyük çoğunluğuna bakıyor. Kollajen damar hastalığı, özellikle de romatoid artrit olan hastaların çoğunda plevral skarlaşmayla sonuçlanan plörezi gelişir.

Plevral skarlaşma veya kalınlaşma kısıtlayıcı solunum fizyolojisine yol açabilir. Kollajen damar hastalığıyla bağlantılı plevral hastalıkları olan hastaların uzun yaşam beklentisi göz önünde bulundurulduğunda, bu hastaların BT ile takip edilmesi, verilen toplam radyasyon dozu dikkate alındığında optimalin altındadır. MR görüntüleme, kronik plevral hastalıkları olan hastaların takibi için uygulanabilir bir araçtır (Şek. 14)

Göğüs BT ile karşılaştırıldığında pratik avantaj ve dezavantajları

BT ile karşılaştırıldığında MR görüntülemenin en bariz avantajı iyonlaştırıcı radyasyon olmamasıdır. ALARA ilkesi kapsamında doktorlar hastalara yüksek kalitede tedavi vermeye devam ederken onlara verilen radyasyon dozunu düşürmek için ellerinden gelenin en iyisini yapmalıdır. Bu nedenler eğer MR görüntüleme aynı hastalık ortamında BT ile karşılaştırıldığında benzer performans veriyorsa, doktorların BT yerine proton MR görüntüleme kullanması gerekiyor. Örneğin,

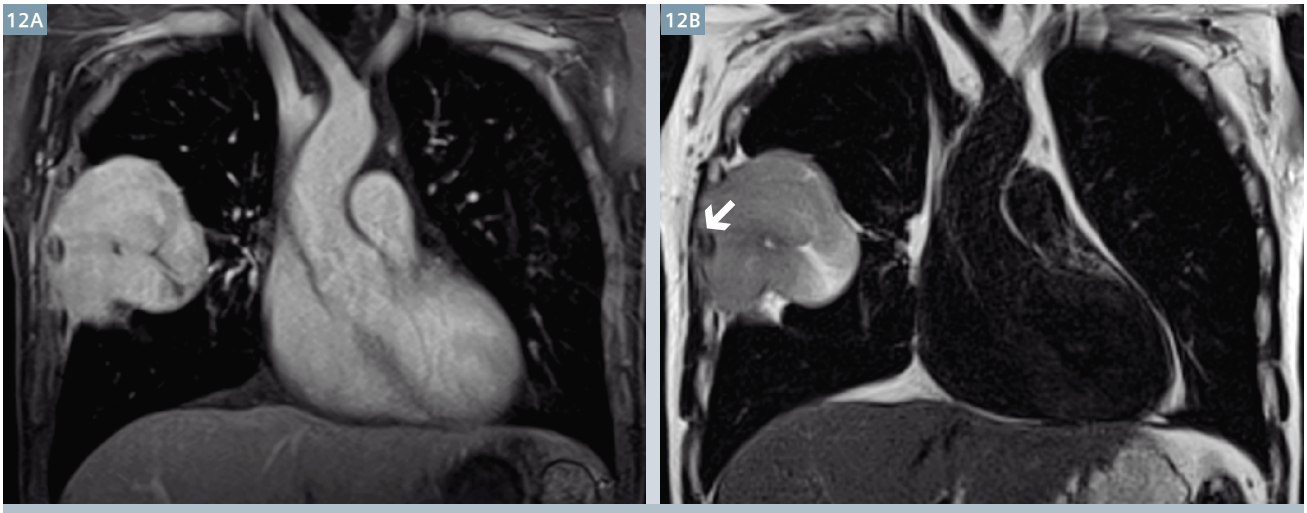

12 Post-gadolinyum koronal VIBE (12A) ve koronal BLADE (12B) görüntüleri non-Hodkin lenfoması olan bu hastada sağ akciğerin lateral yönünde bitişik göğüs duvarına nüfuz eden büyük bir kitle gösteriyor. Üzeri örtülü sağ laterel kaburga (ok), diğer kaburgalara göre anormal derecede düşük sinyal gösteriyor ve kemik invazyonu tanısını işaret ediyor. (Görüntüler University Hospital Kiel, Almanya'nın izniyle yayınlanmıştır)

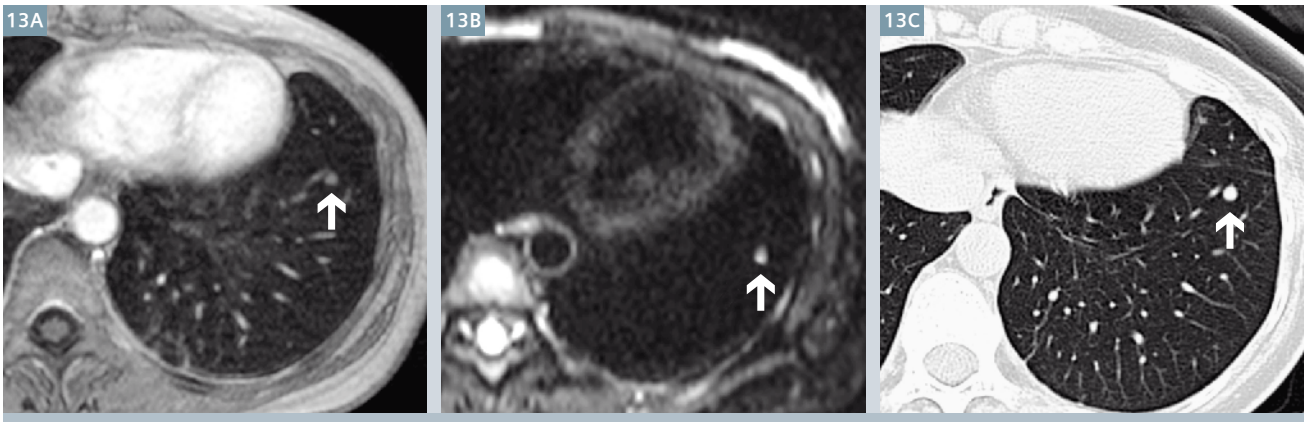

13 Post-gadolinyum VIBE aksiyel görüntüsü (13A) metastazik sarkoma olan bu hastada 4 mm'lik sol alt lob nodülü (ok) gösteriyor. Kılavuz aksiyel DWI görüntüsü (13B) bu nodülde sınırlanmış difüzyon gösteriyor (ok). Bu sekansta ciddi miktarda arka plan sinyalinin olmaması bu lezyonun barizliğini arttırıyor ve aynı lezyon (ok) dışarıdaki bir kurumda çekilen aksiyel BT görüntüsünde (13C) ileriye dönük olarak tanımlanamıyor.

akciğer kanseri olan hastalarda pnömoni takibinin adenokarsinomun görüntülemede bakteriyel pnömoniyi taklit edebileceği dikkate alınarak, uygun çözünürlükte yapılması gerekiyor, bu hastaları takipte BT'den daha ziyade MR görüntüleme kullanılabiliyor (Şekl.15). Genç hastalarda veya iyodine kontrasta kontrendike olan hastalarda pulmoner arteriyel tromboembolik hastalığın tespiti için MR görüntüleme mükemmel bir araçtır [21]. Yukarıda bahsedildiği üzere, post-kontrast VIBE pulmoner embolinin açık şekilde tespit edildiği mükemmel görüntüler oluşturuyor. (Şek. 16). TrueFISP özünde beyaz kan karakteristiklerine sahiptir ve kontrast alerji veya böbrek yetmezliği ortamında merkezi pulmoner embolizmin değerlendirilmesinde kullanılabiliyor. Bununla birlikte MR görüntülemenin faydaları radyasyon azaltmanın ötesine geçiyor. MR görüntüleme BT ile karşılaştırıldığında üstün yumuşak doku kontrast çözünürlüğü sunuyor. Bunun nedeni, BT görüntüleme birincil olarak elektron yoğunluğuna bağlıyken MR görüntülemenin proton yoğunluğundan ve bu protonların farklı dokular ve manyetik alanlardaki karmaşık ilişkisinden ortaya çıktığı gerçeğidir. T2- ağırlıklı görüntüleme MR görüntülemesinin genellikle BT'de zor görünen veya görünmeyen lokalize ödem, sıvı veya iltihapları tespit etmesine olanak tanıyor. Anterior mediastinal lezyon ortamında fokal tümör benzeri bölgeler içerisindeki mikroskobik yağlar faz içi ve dışı görüntüleme kullanılarak selim hastalıkları teyit edebiliyor (Şek. 17). Ayrıca MR görüntüleme gerçek zamanlı diyafragmatik işlev analizi, temporal perfüzyon ve segmental ventilasyon gibi, hastaya verilen yüksek radyasyon dikkate alındığında BT kullanılarak elde edilemeyen fonksiyonel bilgileri sunuyor.

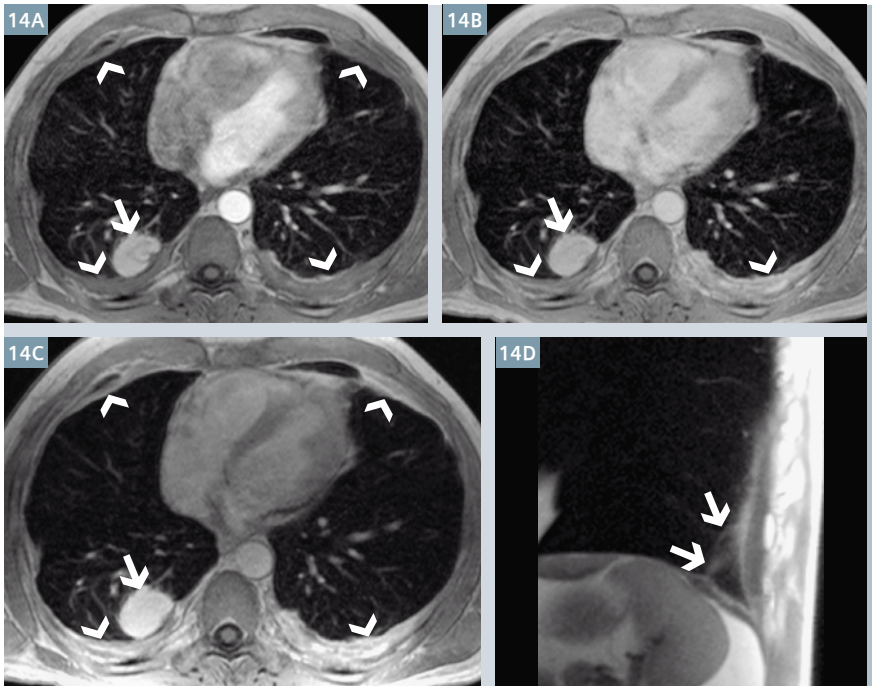

14 Post-gadolinyum VIBE aksiyel görüntüsü kontrastın zerk edilmesinden yaklaşık 2,5 ve 7 dakika sonraki(14A-C, sırasıyla) romatoit artrit olan bu hastanın sağ alt lobundaki bilateral plevral kalınlaşmasını (ok başları) ve yuvarlak atelektaz odağının (oklar) ilerleyen gelişimini gösteriyor. Yuvarlak atelektaz alanı, alttaki plevral kalınlaşma, lokalize ve lobdaki hacim kaybı, kitlenin subplevral konumu ve kitle etrafındaki vaskülatür girdabı dikkate alındığında MR görüntüleme üzerinde kesin şekilde tanılanabiliyor, bu kitle içerisindeki akciğer parankiminin girdap yaparak dönmesi 2 dakikalık görüntüde açıkça mevcut bulunuyor (14A). Sagital HASTE görüntüsü (14D) merkezden subplevral akciğere uzanan ufak parankimal bantlı (oklar) sol taraftaki düşük yoğunluklu plevral kalınlaşmayı gösteriyor.

15 Aksiyel T2 BLADE (15A), aksiyel kontrassız VIBE (15B), aksiyel BT (15C) görüntüleri nöbet ve ateş olan bu hastada pnömoniyle tutarlı sol alt lob gösteriyor Konsolidasyon antibiyotik tedavisiyle çözüldü. Kondolidasyonlarının çözünürlükle takip edilmesi gerekli olan yüksek risk konsolidasyonu grubu hastalarda, radyografiye göre üstün kontrast çözünürlüğü ve radyasyonsuz bir teknik olduğu göz önünde bulundurulduğunda MR görüntüleme ideal bir modalitedir.

Halihazırda MR görüntüleme daha önce belirtildiği üzere BT'nin uzamsal çözünürlüğüyle eşleşemese de, proton MR görüntüleme 4-5 mm aralığındaki nodülleri güvenilir şekilde tespit edebiliyor. Bundan daha küçük nodüller, 4 mm'den ufak nodüllerin yüksek ihtimalle selim hastalık olma ihtimali göz önünde bulundurulduğunda genellikle işlem konusu olmuyor. Ayrıca, MR görüntülemenin interstitial akciğer hastalığı (ILD) için faydalı bir araç olup olmadığı henüz tespit edilmemiş olsa da, bu ortamda proton MR görüntülemenin izole kullanımı, erken ILD tanısının zor olduğu dikkate alındığında halihazırda pek olası gözükmüyor.

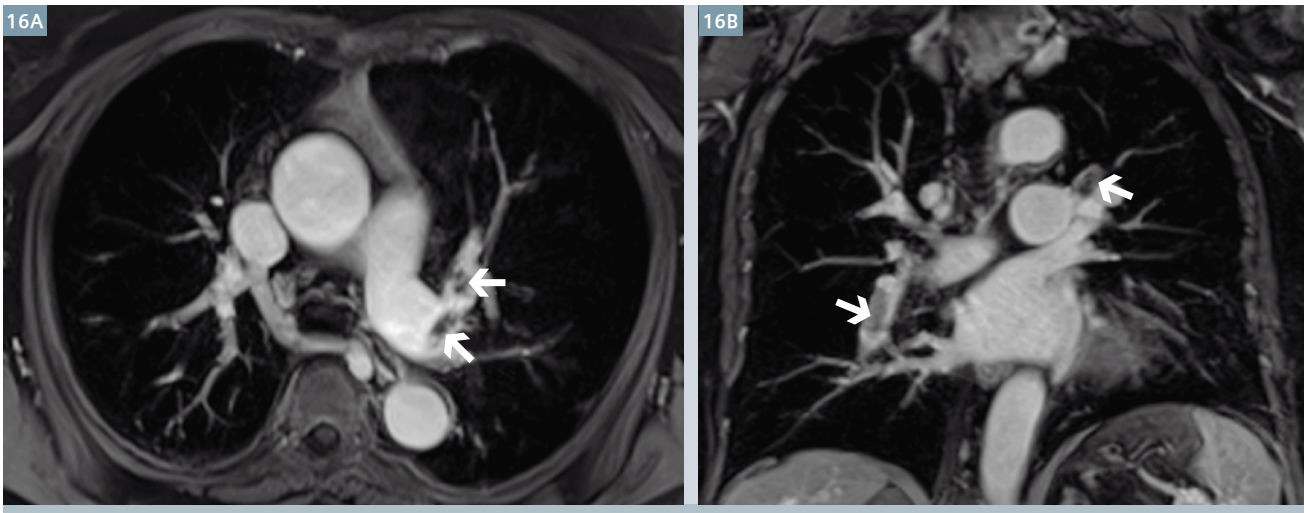

16 Post-gadolinyum maksimum yoğunluk projeksiyonlu (MIP) VIBE aksiyel (16A) ve koronal (16B) görüntüleri pulmoner arterler içerisinde pulmoner embolizmle tutarlı dolum kusurları gösteriyor. VT iyotlanmış kontrast maddesi hasta ciddi hipertiroidizmde radyoiyodin tedavisine aday olduğu için kontraendikedir. Genç hastalarda MR görüntüleme kullanılarak anjiyografik görüntüleme, iyonlaştırıcı radyasyon kullanılmadan pulmoner embolizm tespitine izin verdiği için de değerlidir. (Görüntüler Radiologie Darmstadt, Germany'nın izniyle kullanılmıştır)

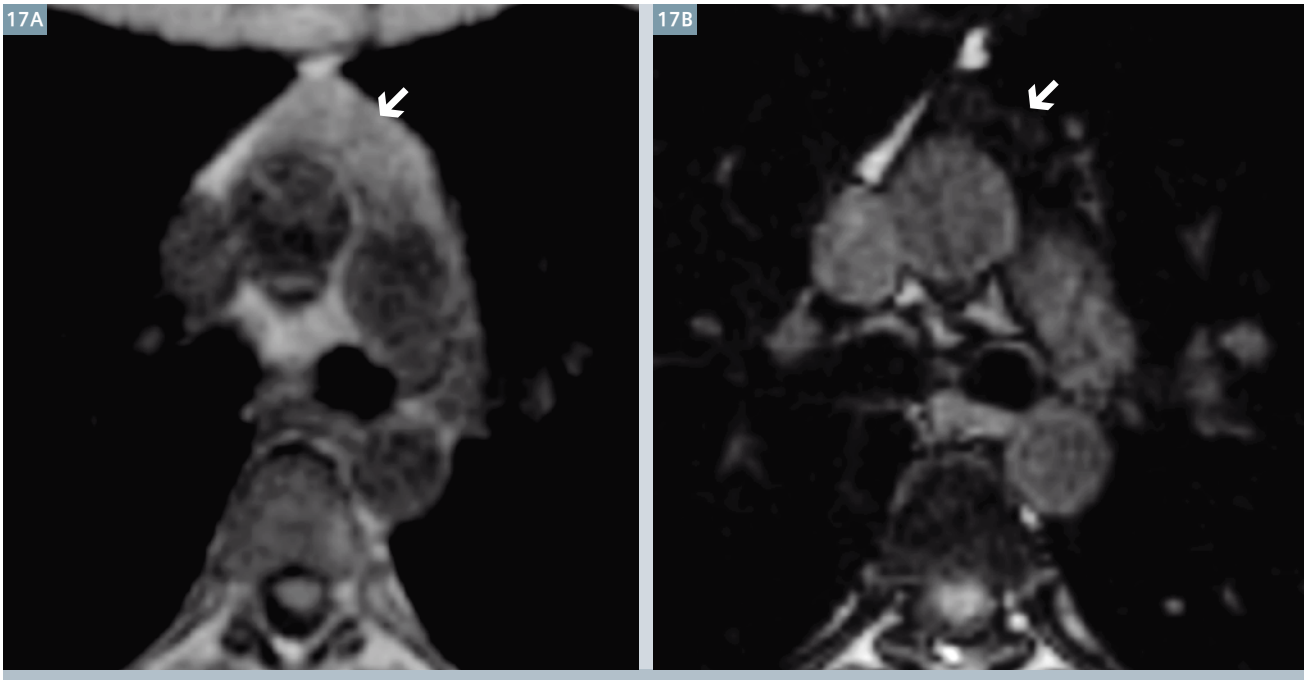

17 Faz içi (17A) ve faz dışı (17B) MR görüntüleri anterior mediastinumda kitle lezyonu (ok) gösteriyor. Lezyonun yoğunluğu faz dışı görüntüde (17B) faz içi görüntüye kıyasla (17A) önemli derecede azalmış durumdadır, lezyon içerisinde büyük derecede mikroskobik yağ varlığına işaret etmesi, timomanın tersine büyük oranda timik hiperplaziyi düşündürüyor.
(Vaka, Jeanne B. Ackman, M.D.; Massachusetts General Hospital, Boston, MA, USA izniyle kullanılmıştır)

Torasik proton MR görüntülemenin geniş çaplı kullanımının önündeki en büyük engellerden biri finansal sorunlar olarak ortaya çıkıyor. Halihazırda sigorta şirketlerinin çoğu genel pulmoner değerlendirme için proton MR görüntülemeyi açık şekilde karşılamıyor. Bununla birlikte akciğer kanseri evrelendirme, mediasyinal kitle ve plevral/göğüs duvarı değerlendirmeleri teminatının standart olduğu görülüyor.

Bazıları MR görüntülemenin BT'den daha pahalı olduğunu da öne sürüyor ve bu nedenle, MR görüntüleme pulmoner değerlendirmede BT ile mukayese edilebilmesine rağmen, BT'nin tercih edilmesi gerekiyor. Genel pulmoner MR görüntüleme çalışmalarının çoğunun 15-20 dakikadan kısa sürede gerçekleştirilebildiği göz önünde bulundurulduğunda, MR görüntülemenin maliyetinin toraksta BT ile benzer olduğunu öne sürmek gerekir. Uzun vadede torasik proton MR görüntülemenin güçlü yanları ve nispeten ufak zayıflıkları toraksta proton MR görüntülemesinin artarak teminat altına alınmasının, desteklenmesinin ve kullanımını kaçınılmaz olduğunu ortaya koyuyor.

Sonuç

Göğüs görüntülemede hâlihazırdaki standart modelinin BT olmasına rağmen; Proton MR görüntüleme akciğer ve plevrayı içeren göğsün görüntülenmesi için uygulanabilir bir araçtır. Bu durum özellikle uzun yaşam beklentisi olan, göğüslerinin kronik olarak takip edilmesi gereken hastalar için etkilidir. MR görüntüleme teknolojisi ilerledikçe proton MR görüntülemesinin daha yaygın kullanılması bekleniyor.

Referanslar

1. Preston DL, Ron E, Tokuoka S, et al. Solid cancer incidence in atomic bomb survivors: 1958-1998. Radiat Res 2007;168:1-64.
2. Biederer J, Beer M, Hirsch W, et al. MRI of the lung (2/3). Why ... when ... how? Insights Imaging 2012;3:355-371.
3. Eichinger M, Optazaite DE, Kopp-Schneider A, et al. Morphologic and functional scoring of cystic fibrosis lung disease using MRI. Eur J Radiol 2011;81:1321-1329.
4. Failo R, Wielopolski PA, Tiddens HA, Hop WC, Mucelli RP, Lequin MH. Lung morphology assessment using MRI: a robust ultra-short TR/TE 2D steady state free precession sequence used in cystic fibrosis patients. Magn Reson Med 2009;61:299-306.
5. Puderbach M, Eichinger M, Haeselbarth J, et al. Assessment of morphological MRI for pulmonary changes in cystic fibrosis (CF) patients: comparison to thin-section CT and chest x-ray. Invest Radiol 2007;42:715-725.
6. Chung JH, Little BP, Forssen AV, et al. Proton MRI in the evaluation of pulmonary sarcoidosis: comparison to chest CT. Eur J Radiol 2013;82:2378-2385.
7. Chung JH, Cox CW, Forssen AV, Biederer J, Puderbach M, Lynch DA. The dark lymph node sign on magnetic resonance imaging: a novel finding in patients with sarcoidosis. J Thorac Imaging 2013;29:125-129.
8. Lynch DA, Rose CS, Way D, King TE, Jr. Hypersensitivity pneumonitis: sensitivity of high-resolution CT in a population-based study. AJR Am J Roentgenol 1992;159:469-472.
9. Remy-Jardin M, Remy J, Wallaert B, Muller NL. Subacute and chronic bird breeder hypersensitivity pneumonitis: sequential evaluation with CT and correlation with lung function tests and bronchoalveolar lavage. Radiology 1993;189:111-118.
10. Small JH, Flower CD, Traill ZC, Gleeson FV. Air-trapping in extrinsic allergic alveolitis on computed tomography. Clin Radiol 1996;51:684-688.
11. Silva CI, Churg A, Muller NL. Hypersensitivity pneumonitis: spectrum of high-resolution CT and pathologic findings. AJR Am J Roentgenol 2007;188:334-344.
12. Li B, Li Q, Chen C, Guan Y, Liu S. A systematic review and meta-analysis of the accuracy of diffusion-weighted MRI in the detection of malignant pulmonary nodules and masses. Acad Radiol 2013;21:21-29.
13. Coolen J, Vansteenkiste J, De Keyzer F, et al. Characterisation of solitary pulmonary lesions combining visual perfusion and quantitative diffusion MR imaging. Eur Radiol 2013;24:531-541.
14. Yang RM, Li L, Wei XH, et al. Differentiation of central lung cancer from atelectasis: comparison of diffusion-weighted MRI with PET/CT. PLoS One 2013;8:e60279.
15. Chen L, Zhang J, Bao J, et al. Meta-analysis of diffusion-weighted MRI in the differential diagnosis of lung lesions. J Magn Reson Imaging 2012;37:1351-1358.
16. Sommer G, Tremper J, Koenigkam-Santos M, et al. Lung nodule detection in a high-risk population: comparison of magnetic resonance imaging and low-dose computed tomography. Eur J Radiol 2013;83:600-605.
17. Tanaka R, Nakazato Y, Horikoshi H, et al. Diffusion-weighted imaging and positron emission tomography in various cytological subtypes of primary lung adenocarcinoma. Clin Imaging 2013;37:876-883.
18. Biederer J, Both M, Graessner J, et al. Lung morphology: fast MR imaging assessment with a volumetric interpolated breath-hold technique: initial experience with patients. Radiology 2003;226:242-249.
19. Heye T, Ley S, Heussel CP, et al. Detection and size of pulmonary lesions: how accurate is MRI? A prospective comparison of CT and MRI. Acta Radiol 2012;53:153-160.
20. Schroeder T, Ruehm SG, Debatin JF, Ladd ME, Barkhausen J, Goehde SC. Detection of pulmonary nodules using a 2D HASTE MR sequence: comparison with MDCT. AJR Am J Roentgenol 2005;185:979-984.
21. Biederer J, Mirsadraee S, Beer M, et al. MRI of the lung (3/3)-current applications and future perspectives. Insights Imaging 2012;3:373-386.

İletişim

Doç. Dr. Jonathan Hero Chung,

Radyoloji Departmanı
Pulmoner MR Görüntüleme Direktörü

Radyoloji Profesyonelleri Kalite Direktörü

Kardiyopulmoner Görüntüleme Birliği Direktörü
National Jewish Health

1400 Jackson Street

Denver, CO 80206 ABD

Chungj@njhealth.org

Stellar dedektör: Koroner arter cerrahisinde Slovakya'dan bir başarı hikayesi

Yazı: Marcela Fuknová, Fotoğraflar: Thomas Steuer

Kardiyak tanının ve stent yerleştirme sonrasında takibin daha iyi hale getirilmesi için Jessenius Tanı Merkezi SOMATOM® Definition Flash'ı iki yeni Stellar detektörle upgrade etti. Upgrade sonrasında Jessenius artık stentlerin işlevselliğini daha iyi izleyebiliyor ve tedavi ile koroner arter ameliyatlarını optimize şekilde planlayabiliyor.

Muayene esnasında hastalar arttırılmış görüntü kontrastı ve daha hızlı yakalamadan istifade ediyor.

2012 yılında, Nitra, Slovakya'da bulunan Jessenius Tanı Merkezi mevcut olan Çift Kaynaklı (dual source) bilgisayarlı tomografi (BT) sistemini -SOMATOM® Definition Flash- Siemens'in yeni teknolojisi olan Stellar Detektör ile yükseltmeye (upgrade) karar verdi. Bu karar aynı zamanda onları söz konusu yükseltmeyi Avrupa'da gerçekleştiren ilk tesis haline getirdi. Yükseltmenin temel sebebi kardiyak görüntülemenin kalitesini özellikle de stent anlamındaarttırmaktı. Yükseltilmiş BT sistemi sayesinde artık koroner arter, kalp ve aort hastalıkları yanında pulmoner embolizmi ciddi şekilde daha iyi derecede tanılayabiliyor ve bunları diğer akut göğüs ağrısı nedenlerinden hızlı şekilde ayırt edebiliyorlar.

Ekonomik yükseltme

Sertifikalı radyolog ve Jessenius Tanı Merkezinde kurul başkanı olan Dr. Martin Halaj, Stellar Detektörünü üstün bir teknoloji olarak tanımlıyor: "Muayenelerin, hassasiyetin, tanıların kalitesini arttırdı ve SAFIRE ile birlikte kullanıldığında hastalara verilen radyasyon dozunu ciddi derecede düşürdü.

Ayrıca yüksek görüntüleme kontrastını ve daha hızlı muayeneyi de takdir ediyoruz. Yeni bir BT tarayıcı satın alma ihtiyacımız olmaksızın daha üst seviyede değerlendirme teknolojisine sahip olduk."

Stent izleme

SOMATOM Definition Flash artık klinisyenlerin stentli hastaların takibini kolay şekilde yapmalarına imkan tanıyan yenilikçi Edge teknolojisine sahip Stellar dedektör ile birlikte sunuluyor. Halaj şunları söyledi: "Stentin doğru yerleştirildiğini izleyebiliyor ve stent patensini önceye göre çok daha hassas şekilde doğrulayabiliyoruz. Artık daha az kalsifikasyon ve metal stent strutları parlaması olan daha keskin görüntülere bakıyoruz. Yüksek görüntü kalitesi daha fazla tanılama güveni sağlayarak restonoz veya trombozu tespitini daha kolay hale getiriyor."

Daha hassas görüntüleme

Çift Kaynaklı BT'nin 75 ms'lik yerleşik temporal çözünürlüğüyle görüntü bulanıklığını en aza indirmesi gibi etkileyici faydalarına ek olarak Stellar detektörlü SOMATOM Definition Flash artık daha fazla avantaj sağlıyor.

Stellar Detektör komşu detektör sıraları arasındaki ses karışmasını en aza indirerek dilim bulanıklığını ciddi düzeyde azaltıyor. Bunun sonucunda daha kesin görüntü profilleri ortaya çıkıyor ve karşılığında uzamsal çözünürlüğün 0.33 mm'den 0.30 mm'ye çıkmasına imkan sağlıyor.

Daha düşük gürültü, artırılmış detay

Elektronik bileşenlerin yenilikçi entegrasyonu sayesinde Stellar Dedektör ile gürültü en aza indirilerek sinyalin gürültüye dönüşme oranı arttırılıyor. Bu sayede kontrast maddesini daha etkin kullanarak muhtelif muayene tiplerinde görüntülemenin yüksek kalitede elde edilmesi mümkün oluyor. Siemens SOMATOM Definition Flash'da 70 kV tarama modları ve CARE Child ile hâlihazırda düşük-kV'li görüntüleme trendini belirledi. Düşük kV'li görüntüleme iyileştirilmiş iyodin kontrast artışını meydana çıkarıyor, bu durum SOMATOM Definition Flash'ın kontrast maddeleri daha etkin kullanmasını mümkün kılıyor.

Stellar Detektör ile düşük kV seviyelerinde daha fazla inceleme yapılabiliyor; örneğin daha önceleri 120 kV'de gerçekleştirilmekte olan batın taraması artık 100 ve hatta 80 kV'de yapılabiliyor. Ayrıca Stellar Detektörün tam elektronik entegrasyonu "dinamik aralık" denilen ek bir özelliğe imkan veriyor. HiDynamics olarak bilinen bu özellik detektörün hassasiyetini, özellikle de düşük kV'li görüntülerde arttırıyor. Jessenius Tanı Merkezindeki radyologların da teyit ettiği üzere, Stellar Detektör yükseltmesiyle düşük kontrastlı nesneler artık arttırılmış görüntü kontrastıyla görüntülenebiliyor. Jessenius'da, Stellar Dedektörlü SOMATOM Definition Flash teknologların zerk edilen kontrast maddesini daha etkin şekilde kullanmalarına imkan veriyor.

İyileştirilmiş tanı güveni

Jessenius ayrıca, hastaya ve uygulamaya bağlı olarak %60'a kadar[1] ek doz azaltımı için Siemens'in Sinogram Onaylı İteratif Rekonstrüksiyonunu (SAFIRE) kullanıyor. SAFIRE'in kullanılması artık tesisin pratikte tüm görüntüleri iteratif rekonstrüksiyonun faydalarıyla birlikte işlemesine imkan tanıyor. Bununla birlikte görüntü kalitesi de en az doz azaltma kadar esas teşkil ediyor. Koroner arterlerdeki, kan damarlarının kontorlarındaki kırılgan yapıların ve birikimlerin net görüntülenmesi ve kalsifikasyon ile restonuzların güvenilir şekilde tanımlanması yeni standartları oluşturmalarına izin veriyor.

Halaj şunları söylüyor: yüksek kaliteli BT anjiyografiyle Jessenius'daki doktorlar aynı zamanda tedavi için yüksek riskli hastaları da tanımlayabiliyor. "Hastanın kan damarlarının anjiyografi muayeneleri artık gerçekten hassas. Ana kök stenozu olan düşük riskli bir hasta hatırlıyorum. Atipik semptomları olan genç bir adamdı. Yüksek kaliteli BT anjiyografi kelimenin tam anlamıyla hayatını kurtardı."

"Artık daha az kalsifikasyon ve metal stent strutları parlaması olan daha keskin görüntülere bakıyoruz."

Dr Martin Halaj, Radyolog ve Jessenius Merkezi'nde Kurul Başkanı

Slovakya'dan gelen bu örnek SOMATOM Definition Flash'ın, BT'nin nasıl işlediğiyle ilgili olarak çok sayıdaki inancı nasıl tersine döndürdüğünü açık şekilde gösteriyor ve klinik uygulamada nelerin başarılabileceği yeniden tanımlıyor. Stellar Detektör yükseltmesi ve SAFIRE ile, sadece doz ve kontrast madde uygulaması optimize edilmekle kalmıyor, aynı zamanda tanı güveni de fayda sağlıyor.

Marcela Fuknová Bratislava'daki Comenius Üniversitesi'nde gazetecilik okumuştur, 1999 yılında diplomasını almıştır ve 2002 yılından beri Slovakya'nın en çok satan ikinci haftalık dergisi olan ZIVOT'da editör olarak görev yapıyor. Gerçek yaşam ve tıbbi hikayeler alanında uzmanlaşmıştır, haftalık sağlık bölümü editörüne katkıda bulunarak, hastalar hakkında hikayeler yazıyor, yeni bilimsel tıbbi bilgilerle ilgileniyor ve muhtelif hasta örgütleriyle işbirliği yapıyor. 2012 yılında Brüksel'de Gazeteciler için AB Sağlık Ödülü finalisti olmuştur.

Siemens müşterileri tarafından burada verilen beyanlar müşterinin kendine özel ortamında elde edilen sonuçlara dayanmaktadır. "Tipik" bir hastane olmadığında ve çok sayıda değişken (örn: hastane boyutu, vaka karışımı, IT kullanım seviyesi) olduğundan diğer müşterilerin de aynı sonuçları elde edeceğine dair garanti verilemez.

1 Klinik uygulamada SAFIRE'in kullanımı klinik göreve, hastanın boyutuna, anatomik lokasyona ve klinik uygulamaya bağlı olarak BT hasta dozunu azaltabilir. Belirli bir klinik görev için uygun kalitedeki tanı görüntüsünü elde etmek için gerekli dozun tespiti için radyolog ve doktorlarla konsültasyon yapılmalıdır. SAFIRE rekonstrüksiyon yazılı kullanılırken %54 ila 60 arasında doz azalışını tespit etmek için aşağıdaki test metodu kullanılmıştır. Gürültü, BT numaraları, homojenlik, düşük kontrast çözünürlüğü ve yüksek kontrast çözünürlüğü Gammex 438 Phantom'da değerlendirilmiştir. SAFIRE ile yeniden oluşturulan düşük dozlu veriler bu testin temel aldığı tam dozlu verilerle karşılaştırıldığında aynı görüntü kalitesini göstermiştir.

Daha fazla bilgi için:

www.siemens.com/SOMATOM-Definition-Flash

Runoff BT anjiyografi kullanarak bilateral iliak arter stenozunun tanılanması

Dr. Aarthi Govindarajan, Dr. Prasanna Vignesh, Dr. Arun Kumar, Dr. Raj Kumar

Aarthi Diagnostics, Vadapalani, Chennai, Tamilnadu, Hindistan

1 VT (Şek. 1A), MIP (Şek. 1B) ve MPR (Şek. 1C) görüntüleri her iki ortak iliak arterinin proksimal segmentindeki yumuşak plaklardan kaynaklanan orta derecede stenoz ve distal abdominal aortun bifurkasyonundaki kosentrik yumuşak plakadan kaynaklanan hafif stenozu gösteriyor.

Hastanın hikayesi

Sigara içtiği ve alkolik olduğu bilinen, her iki alt ekstremitede klodikasyon ve ağrı hikayesi olan 42 yaşındaki erkek hasta hastanemize sevk edildi.

Fiziksel muayene hastanın normotansif olduğunu ortaya koydu. Aile geçmişi özellik taşımıyordu. Periferal arter hastalıklarının ekarte edilmesi için periferal BT anjiyografi talep edildi.

Tanı

MPR, MIP ve hacim taramalı BT görüntüleri her iki ortak iliak arterinin proksimal segmentindeki yumuşak plaklardan kaynaklanan orta derecede stenoz gösterdi. Distal abdominal aortun bifurkasyonundaki kosentrik yumuşak plakadan kaynaklanan hafif stenozu da görüldü.

Periferal alt ekstremite arterlerinde ciddi plak veya stenozlar görülmedi.

Yorumlar

Periferal BT anjiyografi görüntüleme çok değerli bir görüntüleme tetkiki olarak görülüyor ve hızlı tanı konulmasına yardımcı oluyor. SOMATOM Scope daha kısa tarama süresi içerisinde ve 1,5 mm inceliğinde kesitlerde daha uzun tarama aralığına olanak sağlıyor. Yüksek adım ayarı yanında yüksek tarama hızı tüm runoff aralığında homojen kontrastla vasküler yapıların açık şekilde görüntülenmesini mümkün kılıyor.

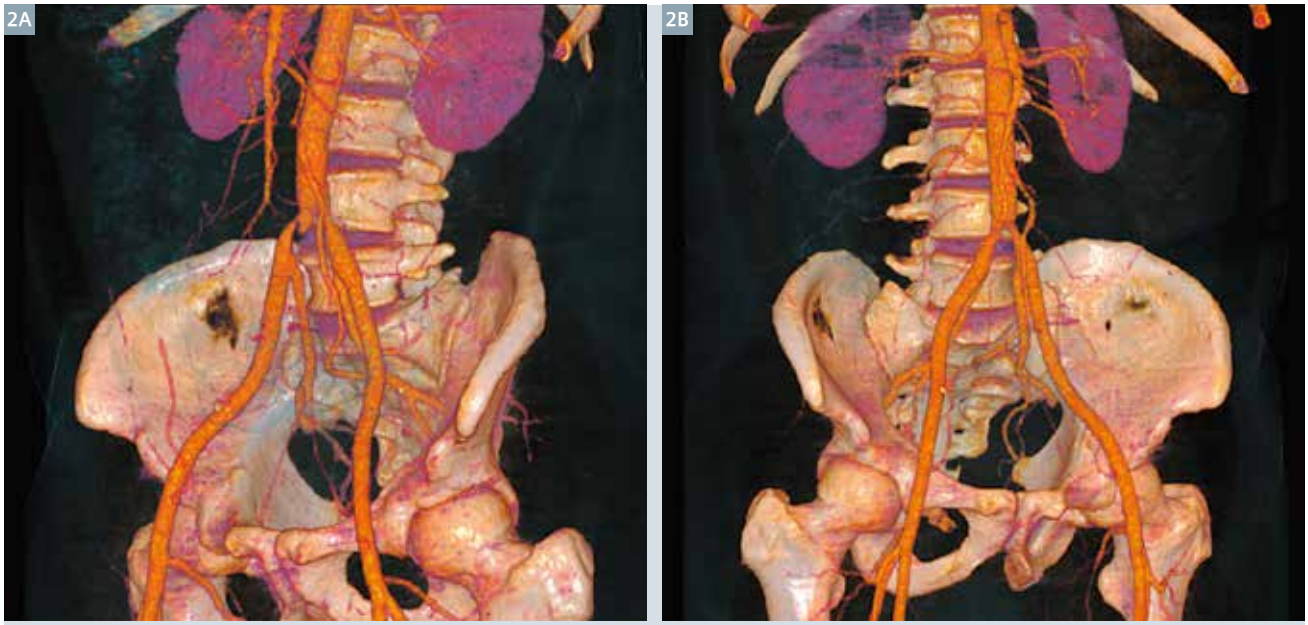

2 VRT görüntüleri her iki ortak iliak arterinin proksimal segmentindeki orta derecedeki stenozları iki farklı açıdan gösteriyor.

Muayene protokolü

Tarayıcı	SOMATOM Scope		
Tarama alanı	Runoff	Rotasyon süresi	0.8 s
Tarama boyu	1158 mm	Atım	1.5
Tarama yönü	Kraniokaudal	Dilim yönlendirme	16 x 1.2 mm
Tarama süresi	32 s	Dilim genişliği	1.5 mm
Tüp gerilimi	110 kV	Yeniden oluşturma artışı	1 mm
Tüp akımı	60 mAs	Yeniden oluşturma kerneli	I31s
Doz modülasyonu	CARE Dose4D	**Kontrast**	
$CTDI_{vol}$	3.89 mGy	Hacim	90 mL
DLP	470 mGy cm	Akış hızı	4 mL / s
Etkin doz	2.6 mSv	Başlangıç gecikmesi	Bolus izleme

GRASP: Abdominopelvik DCE-MRI zorluklarını aşmak

Kai Tobias Block[1]; Li Feng[1]; Robert Grimm[2]; Hersh Chandarana[1]; Ricardo Otazo[1]; Christian Geppert[2]; Daniel K. Sodickson[1]

[1] *Radyoloji Departmanı, NYU Langone Medical Center, New York, NY, ABD*
[2] *Siemens Sağlık, Erlangen, Almanya*

Giriş

Gadolinyum tabanlı kontrast maddenin enjeksiyonunu takiben dinamik kontrastlı (DCE) T1 ağırlıklı görüntüleme, çoğu tanı amaçlı abdominopelvik MRI muayenesinin dahili bir parçasıdır ve hepatoselüler karsinom (HCC) ya da renal kanser gibi lezyonların ve tümörlerin tanımlanmasında ve doğru şekilde karakterize edilmesinde temel öneme sahiptir [1]. Tümörler, belirli bir temporal kontrastlanma yapısına sahip olduklarından, enjeksiyonun ardından, birden fazla zamanda kısa sürelerde ilgilenilen bölgenin tümünün görüntüsünün alınması gerekiyor. Yıllar önce teknik açıdan uygulanabilir olmasa da, GRAPPA [2] gibi paralel görüntüleme hızlandırma teknikleri, standart klinik MR görüntüleme sistemleri ile gerekli görüntüleme hızının elde edilmesini sağlayarak, bu taramaların günümüzde neredeyse tüm görüntüleme merkezlerinde gerçekleştirebilmesini sağladı.

Ancak, rutin uygulamada, abdominopelvik DCE-MRI muayeneleri hâlâ zorluklar taşıyor ve hata oranları da istenmeyen ölçüde yüksek oluyor. Bu zorluklardan biri, verilerin tam olarak kontrast maddenin aorta ulaştığı ana göre belirlenen zamanlarda toplanmasının gerekmesi (bkz. Şekil 1). Bu bağlamda, asıl tanı taraması öncesinde küçük bir test bolusu enjekte ediliyor ve hastanın dolaşım gecikmesini tespit etmek için bir bolus takip sekansı ile takip ediliyor [3]. Tahmin yapılmasının ardından, gecikme değeri, kontrast maddenin enjeksiyonuna göre planlanan dinamik tarama hesaplamalarına dahil ediliyor. Bu prosedür tabii ki hatalara ve yanlışlıklara, dolayısıyla önemli kontrast güçlendirme arteriyel fazının (AP) kaçırılması potansiyel riskine açık oluyor. Diğer bir komplikasyon olarak, dinamik görüntüleme sırasında hastanın nefesini tutması büyük önem taşıyor. Bu nedenle, doğru şekilde senkronize edilmiş nefes tutma komutları verilmesi gerekiyor. Bu komutlar, bilgisayar tarafından kontrol edilen sesli komutlarla otomatikleştirilebiliyor [3] ama hastanın bu komutlara uyacağı garanti edilemiyor. Solunumun devam etmesi; nefesin tarama boyunca tutulamaması (genellikle tarama başına ~15), duyma sorunları ya da dil farklılıkları ve komut sonrasında nefesin ne zaman tutulmaya başlanacağından emin olunamaması gibi çeşitli nedenlere bağlıdır. Özellikle yaşlı ya da ağır hastalar, sıklıkla nefeslerini tutmakta zorluk yaşıyorlar ve bu da elde edilen görüntünün kaliteli tanı için yetersiz ya da tamamen kullanılamaz olmasına yol açıyor. Bu konuda belirgin bir sorun da, enjeksiyon sonrasında kontrast madde vücuttan birkaç saat içinde atıldığından, görüntülemenin tekrarlanamaması ve muayenenin başka bir gün yapılmasının gerekmesi. Solunumun durdurulmasının kesinlikle mümkün olmadığı, hastalara sakinleştirici ya da anestezi verilen durumlarda gerçekleştirilen taramalarda da görüntü kalitesi oldukça düşüyor.

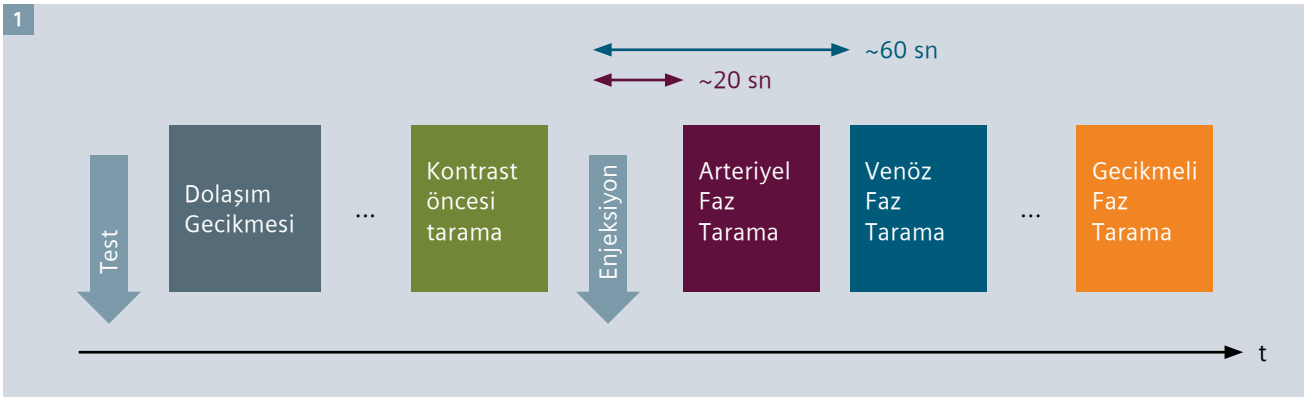

1 Konvansiyonel abdominopelvik DCE-MRI muayeneleri, dolaşım gecikmesinin tespiti için bir test bolusu enjekte edilmesi ile başlar. Bunun sonrasında, kontrast madde öncesi ve ayrıca kontrast güçlendirmenin arteriyel, venöz ve gecikmeli fazlarında görüntüleme alınır. Görüntülemenin, enjeksiyon ile doğru şekilde zamanlanması ve prosedürün zamanlama hatalarına açık olmasını sağlayan dolaşım gecikmesinin de hesaba katılması gereklidir. Bunun ötesinde, taramalar sırasında nefesin tutulması gerekir.

Sürekli radyal görüntülemeli DCE-MRI

Abdominal taramalar sırasında solunumun durdurulmasına gerek olması, konvansiyonel MR görüntüleme tekniklerinin harekete karşı aşırı duyarlı olmasından ve tarama sırasında hareketin, gölgelenme (ghosting) kalıntıları adı verilen, üst üste binmiş birden fazla obje kopyasının görülmesine neden olmasından kaynaklanıyor. Bu sorun, yapısı nedeniyle harekete bağlı gölgelenme kalıntılarını önleyen radyal k-uzayı örnekleme gibi Kartezyen olmayan görüntüleme teknikleri kullanılarak ortadan kaldırılabiliyor.

Radial VIBE ya da StarVIBE sekansı gibi radyal tarama teknikleri [4] rutin görüntülemede kullanılmaya başladı ve bu sekansların, abdomenin solunum sırasında görüntülenmesinde kullanılabileceği gösterildi [5]. Ancak radyal k-uzayı izlemenin harekete karşı yüksek duyarsızlığının, düşük tarama verimi gibi bir dezavantajı bulunuyor. İmaj hacmi başına tipik tarama süresinin yaklaşık 60 saniye olduğu Radial VIBE gibi sekanslar, arteriyel ve venöz güçlendirme fazlarının ayrımı imkansız olduğundan, dinamik abdominopelvik görüntüleme için çok yavaş kalıyor.

Grubumuz, bu sorunun üstesinden gelmek amacıyla, DCE-MRI uygulamalarında Radial VIBE kullanılmasını mümkün kılan ve bahsi geçen zorlukların büyük kısmına çözüm getiren GRASP* adı verilen bir teknik geliştirdi [6]. GRASP, gerekli zamanlarda birkaç bağımsız görüntüleme yapmak yerine, kontrast madde enjekte edilirken verilerin tüm muayene boyunca sürekli toplanmasına dayanıyor (bkz. Şekil 2). Daha sonra, yinelemeli rekonstrüksiyon prosedürü kullanılarak, gerekli zamanlara ait görüntü setleri sürekli toplanan verilerden hesaplanıyor (sonraki bölümde açıklandığı şekilde).

Bu konsept, genel klinik iş akışının büyük ölçüde basitleştirilmesini sağlıyor. Veriler tüm muayene süresince toplandığından, test bolusu kullanarak dolaşım gecikmesinin belirlenmesine gerek kalmıyor. Ayrıca, zamanlama ya da senkronizasyon hatası nedeniyle önemli güçlendirme fazlarından birinin kaçırılması riski ortadan kaldırılıyor. Bunun ötesinde, radyal k-uzayı görüntülemeyi temel aldığından, GRASP muayeneleri, solunum devam ederken gerçekleştirilebiliyor [7], böylece nefes tutma komutları ortadan kalkıyor, hasta konforu sağlanıyor ve tekniğin, pediatri** hastaları gibi solunumun durdurulmasının imkansız olduğu durumlarda da kullanılabilmesi mümkün oluyor. Bu sayede, daha önce kompleks ve stresli olan abdominopelvik DCE-MRI muayeneleri, GRASP sayesinde artık tek tıkla gerçekleştirilebilen bir prosedür haline geliyor.

* *WIP, halen geliştirilmekte aşamasındadır ve ABD ve diğer ülkelerde ticari olarak satılmamaktadır. Gelecekte mevcut olacağı da garanti edilemez.*

** *MR taramaların fetüsler ve iki yaşından küçük çocuklarda uygulanmasının güvenli olduğu henüz kesinleştirilmemiştir. Sorumlu hekimin, MR muayenesinin diğer görüntüleme tekniklerine oranla ne gibi artılar sağlayacağını değerlendirmesi gerekir*

2

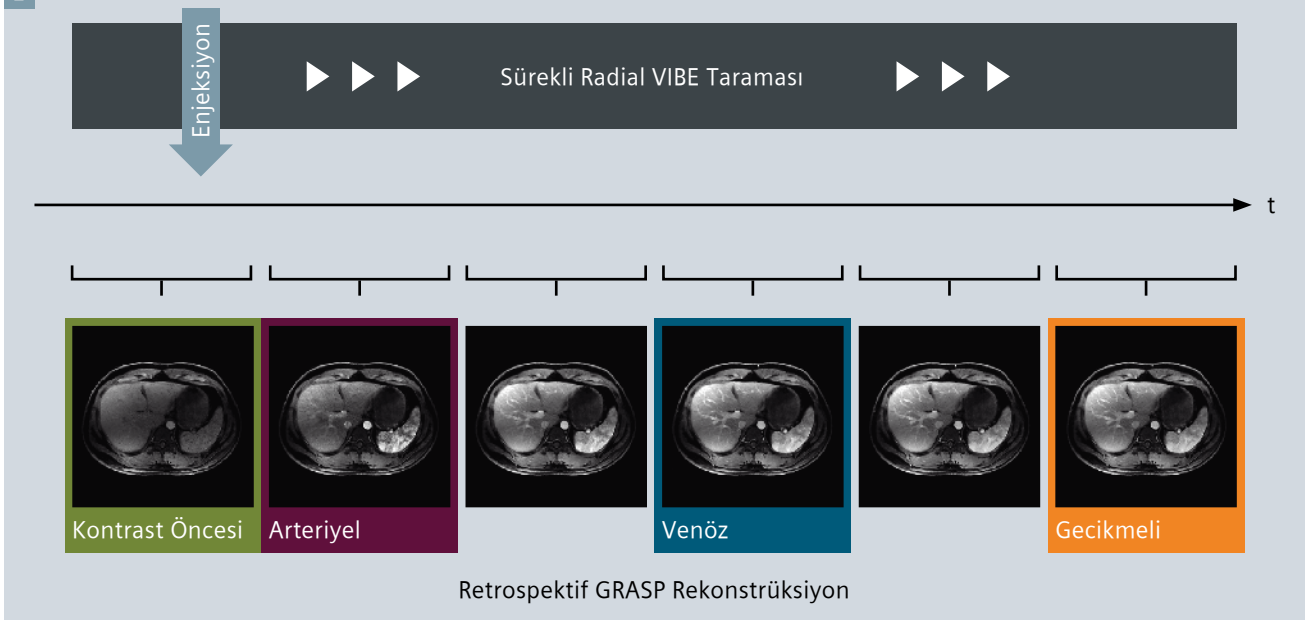

2 DCE-MRI için GRASP planında, kontrast madde enjekte edilirken, tek ve sürekli bir görüntü alma işlemi kullanılır. K-uzayı radyal örnekleme kullanıldığından, veriler solunum sırasında da toplanabilir. Görüntüler, retrospektif olarak istenen zamanların ve temporal çözünürlüğün seçilebildiği yinelemeli rekonstrüksiyon kullanılarak sürekli olarak hesaplanır. Bu, zamanlama hatalarını ortadan kaldırır ve iş akışını önemli ölçüde basitleştirir.

Teknik altyapı

GRASP, teknik açıdan, daha önce bağımsız teknikler olarak tanımlanan çeşitli MR tarama hızlandırma konseptlerini bir araya getiriyor. Veri toplama işlemi, aslen Winkelmann ve diğ. tarafından gündeme getirilen radyal altın oran sıralama planını temel alıyor. Sürekli 111,25 derece açı artışıyla (180 derecenin altın oran ile çarpımını ifade ettiğinden 'altın açı' olarak anılır) veri toplanırken, sırayla örneklenen radyal çubuklar, daima daha önce toplanan verileri tamamlayıcı k-uzayı bilgileri ekliyor ve herhangi bir sayıda radyal çubuk, yaklaşık olarak eşit oranda k-uzayı kaplıyor. Belirli bir süre boyunca sürekli olarak veri toplanması halinde, herhangi bir sayıda sırayla elde edilmiş radyal çubuklar, bağımsız bir görüntü olarak toplanabiliyor (örn. düşük temporal çözünürlük için 144 radyal çubuk ya da yüksek temporal çözünürlük için 21 çubuk). Bunun ötesinde, rekonstrüksiyon penceresi, taramanın herhangi bir noktasına yerleştirilebiliyor. Diğer bir deyişle, hangi temporal çözünürlüğün ve taramanın hangi noktasının rekonstrüksiyonunun yapılacağına retrospektif olarak karar verilebiliyor.

DCE-MRI sırasında güçlendirme fazlarının ayrılması için gerektiği gibi, yüksek temporal çözünürlük elde etmek için de sadece birkaç radyal çubuk görüntü haline getirilirken, her bir noktada mevcut veriler eksik kalıyor ya da MR terminolojisine göre, düşük örnekleniyor (undersampling). Bu, radyal sekanslar açısından, görüntünün ciddi oranda 'çizgilenmeye ' sahip ve dolayısıyla tanılama için kullanılamaz olması anlamına geliyor. Ancak GRASP, bu durumu baskılamak ve düşük örneklenmiş verilerden kalıntısız görüntüler elde etmek için iki bilindik kestirme yol kullanıyor: Sıkıştırılmış algılama [9] ve paralel görüntüleme [10]. Sıkıştırılmış algılama, çizgi kalıntılarının, zaman içinde izlendiğinde güçlü bir titreme etkisi yaratırken, gerçek kontrast güçlendirmenin, 'pürüzsüz', titremeyen şekilde oluştuğu gerçeğinden yola çıkılarak kullanılıyor. Diğer bir deyişle, titreyen piksel yoğunluğu, yapay efektler olarak kabul edilebiliyor. Bu nedenle, her bir hesaplama adımında, mevcut düşük örneklenmiş veriler ile çözümü eşleyen ve buna ek olarak, titreyen pikselleri baskılayan, yinelemeli rekonstrüksiyon prosedürü kullanarak kalıntısız görüntüler elde edilebiliyor. Bu, matematiksel olarak, her bir pikselin zaman içindeki toplam varyasyonu (TV) hesaplanarak ve elde edilen değerin, her tekrarda bir azaltma ölçütü olarak kullanılması ile elde ediliyor (zira, gerçek sonucun, düşük toplam varyasyona sahip olması gerekiyor). Yineleme prosedürünün belirli bir sayıda tekrarlanması ile çizgi kalıntılar ortadan kalkıyor ve aşırı derecede düşük örneklenmiş verilerde bile temeldeki çözüm ortaya çıkarılıyor.

İkinci bir mekanizma olarak, CG-SENSE tipi bir formalizmle [11], lokal bobin hassasiyetini kullanarak çizgilenmeyi baskılayan paralel görüntüleme yineleme planına entegre ediliyor. GRASP, bu iki MR hızlandırma tekniğinin sinerjik birleşimi nedeniyle radyal örneklemenin düşük tarama verimini telafi edebiliyor ve çoğu konvansiyonel DCE-MRI tekniğiyle elde edilebilenin üzerinde yüksek temporal çözünürlük elde edebiliyor. Ancak, temel avantajı, yukarıda bahsi geçen iş akışının basitleşmesi oluyor.

Klinik entegrasyon ve değerlendirme

Yinelemeli rekonstrüksiyon yaklaşımının dezavantajı, görüntü hesaplamasının, yüksek işlem gücü gerektirmesidir (sonuçların, görüntü alanı ile radyal k-uzayı arasında tekrar tekrar haritalandırılması gerekir). Bu özellik, sadece GRASP yaklaşımına özgü değil, diğer sıkıştırılmış algılama teknikleri için de geçerlidir. Ancak, diğer tekniklerden farklı olarak, sürekli GRASP görüntüleme sırasında elde edilen verilerin miktarı son derece yüksek oluyor (tarama başına 10 GB). Bu miktardaki verinin, tanımlanan algoritma ile mevcut MR tarayıcıların bilgisayar bileşenleri kullanılarak işlenmesi uygun değil, zira MR görüntüleme sistemleri, klinik tarama sırasında kabul edilemeyecek kadar uzun süre kullanılamıyor. Bu nedenle, GRASP tekniğinin gerçek klinik uygulamalarındaki fizibilitesinin sınanması için, tümüyle normal rekonstrüksiyon düzeninin üstesinden gelebilecek, iş akışı dostu bir çözüm üretmemiz gerekiyordu. Bundan dolayı, çeşitli klinik MR tarayıcılarımızdan elde edilen GRASP verilerini otomatik olarak merkezi bir rekonstrüksiyon sunucusuna aktaran bir çevrimdışı işlem çerçevesi [12] geliştirdik.

Gelen rekonstrüksiyon görevleri, öncelik sırasına göre (klinik ya da araştırma taraması) sıraya koyuluyor ve GRASP algoritmasının paralelleştirilmiş ve performans odaklı bir C++ uygulaması ile işleniyor. İşlemin tamamlanmasının ardından, rekonstrüksiyonu yapılan görüntüler, kullanıcı müdahalesi olmadan klinik Resim Arşivleme ve İletişim Sistemine (PACS) gönderiliyor. Daha sonra radyoloji uzmanlarımız, GRASP muayenelerini, rekonstrüksiyonu doğrudan MR tarayıcıdan yapılmış diğer taramalarla yan yana gözlemleyebiliyor. 64 işlemci çekirdeğine sahip mevcut rekonstrüksiyon sunucumuz ile GRASP görüntüleri, muayeneden 5-45 dakika sonra (tarama/rekonstrüksiyon protokolüne bağlı olarak) PACS içine aktarılıyor. GRASP prototipinim klinik iş akışımıza kusursuz şekilde entegre edilmesiyle, tekniğin çok sayıda hasta üzerinde ve farklı MR görüntüleme sistemlerimiz üzerinde değerlendirilmesi için tutarlı bir çözüm elde edildi. Son iki yılda, kuruluşlarımızda birkaç bin GRASP rekonstrüksiyonu gerçekleştirildi ve sistem, bağımsız değerlendirme yapılabilmesi için birçok ortak alana da yerleştirildi.

İlk uygulamalar

GRASP'ın geliştirilmesinin amacı, abdominal DCE-MRI taramalarını iyileştirmek olduğundan, mantıksal olarak ana uygulamalar arasında karaciğer ve böbrek taramaları bulunuyor. Şekil 3'te yetişkin bir hastanın serbest solunumlu GRASP karaciğer muayenesinde, tipik MR taramalarda serbest solunumda ortaya çıkan gölgelenme kalıntılarının olmadığı örnek görüntüler yer alıyor. Bu rekonstrüksiyonda, görüntü hacmi başına 8,8 sn. temporal çözünürlük sağlayan ve abdominal tanılama DCE-

MRI gerekliliklerini karşılayan her bir görüntüde 55 radyal çubuk bir araya getirildi. Ancak çok güçlü bir GRASP özelliği de aynı veri setinin, farklı temporal çözünürlüklerde restore edilebilmesi oluyor.

Her bir görüntüde sadece 13 radyal çubuk gruplanırken, elde edilen temporal çözünürlük 2,1 sn. oluyor ve bu da kantitatif doku-perfüzyon analizi için yeterli. Grubumuzdaki araştırmacılar şu anda çift girişli, çift kompartımanlı modelleme ile [13] karaciğer fonksiyonlarını ve glomerüler filtrasyon oranı (GFR) ile böbrek fonksiyonlarını değerlendirebilme olasılığını araştırıyor. Buradaki temel avantaj, perfüzyon bilgilerinin, ayrıca kontrast madde enjeksiyonu ya da tarama yapılmasına gerek kalmadan, eş zamanlı olarak elde edilmesidir. Bu şekilde, GRASP konsepti gelecekte sadece abdominal muayenelerin daha güçlü olmasını sağlamakla kalmayacak, yeni tanılama yöntemleri de sunacak. Ayrıca GRASP, yüksek tarama verimliliği ve basit iş akışı nedeniyle, kuruluşumuzda en yüksek klinik tarama hacmine sahip GRASP uygulaması haline gelen dinamik prostat görüntülemesi konusunda da oldukça dikkat çekiyor [14]. Uzun okuma süresi nedeniyle (kontrast madde akışını doğru şekilde yakalamak için) konvansiyonel tekniklerle de serbest soluma sırasında gerçekleştirilebilen prostat DCE-MRI prosedüründe GRASP kullanımının temel faydası, yüksek çözünürlük elde edilmesi ve bu sayede küçük tümörlerin daha iyi tespit edebilmesi ve tanımlanabilmesi. Şekil 4'te, 1,1 x 1,1 x 3,0 uzamsal ve 2,2 sn. temporal çözünürlüğe sahip, önceki protokolümüze oranla önemli ölçüde ilerleme gösteren ve tutulum/atılma karakteristiklerinin daha hassas şekilde değerlendirilmesini sağlayan mevcut GRASP protokolümüzden alınan görüntüler sunuluyor. Bu uygulamada, veriler toplamda 5:38 dakika süreyle alınırken, kontrast madde, kontrast öncesi yeterli veri alınabilmesi için taramanın başlamasından 20 saniye sonra enjekte edildi. Daha yüksek çözünürlüğün yanı sıra, harekete karşı duyarsızlığı da GRASP konseptinin görüntü kalitesinde elde ettiği

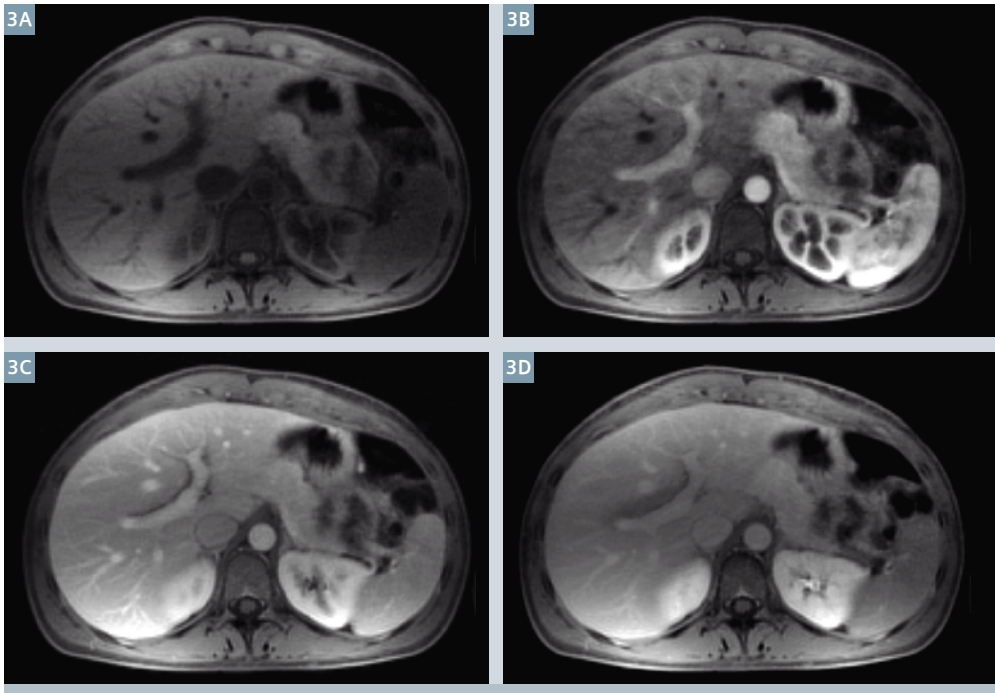

3 Yetişkin hastanın serbest solunumlu karaciğer GRASP muayenesinin sonuçları: Güçlendirmenin (3A) kontrast öncesi, (3B) arteriyel, (3C) venöz ve (3D) gecikmeli fazlarına ait görüntüler. Rekonstrüksiyonda, görüntü başına 8,8 sn. olan (uzamsal çözünürlük 1,5 x 1,5 x 3,0 mm, 1,5 Tesla değerinde elde edildi) 55 radyal çubuk kullanıldı.

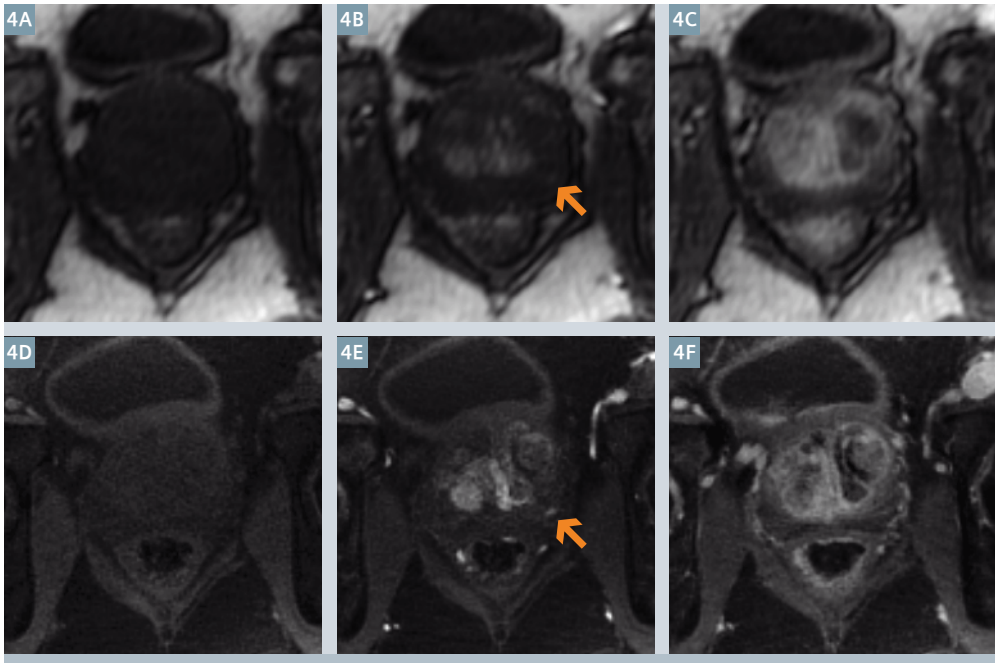

4 Aktif gözlemdeki bir hastanın 5.5 sn. temporal çözünürlükte konvansiyonel 3 Boyutlu FLASH (4A, B, C) ve 2,2 sn. temporal çözünürlükte GRASP (4D, E, F) (her ikisi de 3 Tesla değerinde gerçekleştirildi) kullanılarak gerçekleştirilen dinamik prostat muayenesi. Görüntüler, enjeksiyon öncesi (4A, D) , kontrast maddenin girişinde (4B, E) ve ileri bir fazda (4C, F) alındı. Yüksek uzamsal çözünürlük (1,9 mm değil, 1,1 mm) nedeniyle, periferik hatta erken güçlendirmeye ve hızlı boşaltıma (okla gösterilmiş) sahip şüpheli bir lezyon, GRASP taramasında daha net görülebiliyor. GRASP görüntülemenin, radyal k-uzayı örneklemenin off-rezonans yapısı nedeniyle yağ baskılamada da kullandığı unutulmamalıdır [4].

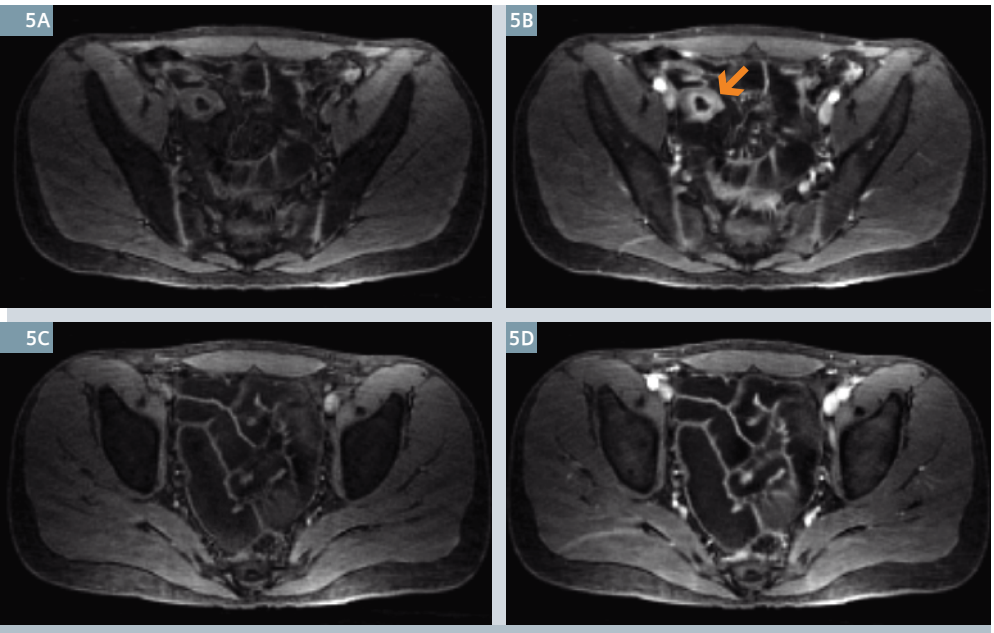

5 Crohn hastalığına sahip hastanın, GRASP kullanılarak alınan bağırsak görüntüleri (1.5 Tesla ile gerçekleştirildi). Kontrast madde enjeksiyonu öncesi (5A, C) ve kısa süre sonrası (5B, D) zamanlarda alınan görüntüler. Üstteki görüntülerde (5A, B) , aktif inflamasyonu işaret eden bağırsak duvarı kalınlığında artış ve mukozal aşırı güçlenme (okla gösterilmiştir) bulunan bir bağırsak bölümü görülüyor. Karşılaştırma için,

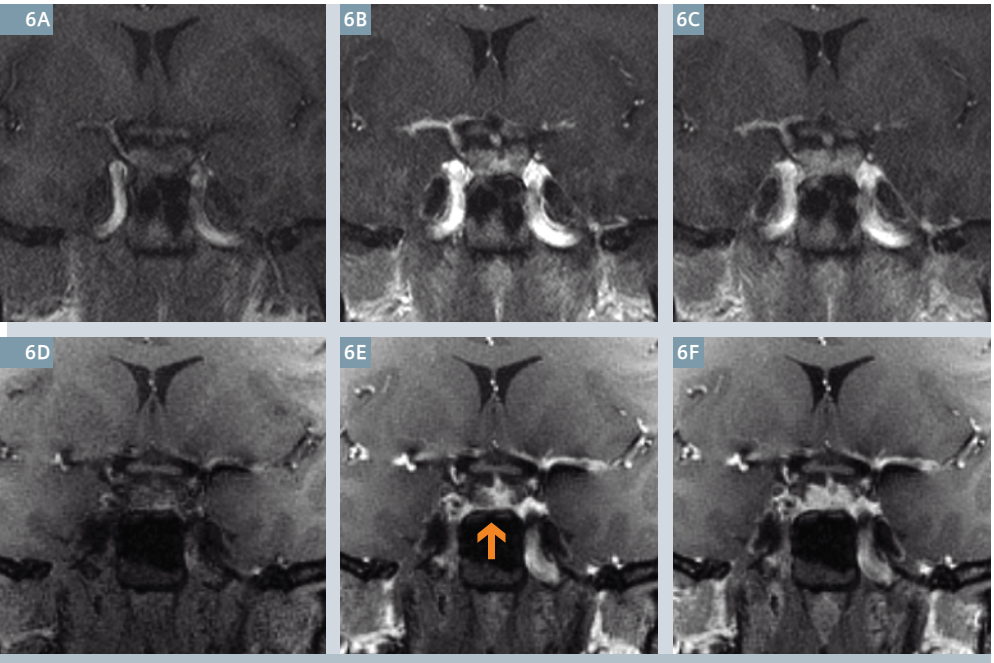

6 Hipofiz bezinin, konvansiyonel 2 Boyutlu GRE sekansı (6A, B, C) ve GRASP (6D, E, F) ile dinamik görüntülenmesi (her ikisi de 3 Tesla ile gerçekleştirildi). Görüntüler, enjeksiyon öncesi (6A, D) , kontrast maddenin verilmesinin hemen ardından (6B, E) ve ileri bir fazda (6C, F) alındı. İnferior sağ bezde (ok ile gösterilmiştir), muhtemelen bir mikroadenomu işaret eden, gecikmeli kontrast madde tutulumu olan küçük bir alan görülüyor. Katmanların çok daha ince (3 mm değil, 1 mm) ve genel görüntü kalitesinin daha yüksek olması nedeniyle, bu tip bulguların tespit edilmesi GRASP ile daha kolaydır.

iyileşmeye katkıda bulunuyor. Zira rektum ve bitişiğindeki bağırsak düğümlerinin hareketleri nedeniyle konvansiyonel prostat taramalarında genellikle gölgelenme ortaya çıkıyor. GRASP, bu tip harekete bağlı etkileri nispeten kararlı şekilde işleyebildiğinden, klinik araştırmacılarımız, GRASP konseptini, Crohn hastalığı gibi, inflamatuar bağırsak hastalıklarının araştırılması için bağırsak görüntülemede de kullanmaya başladı [15].

İnflamasyonlu bağırsak bölümleri; duvar kalınlığının artması, hareketin azalması ve ayrıca vaskülaritenin artması ile karakterizedir. Bu nedenle, bu bağırsak bölümleri Şekil 5'te de görüldüğü üzere, GRASP taramalarında kolaylıkla tanımlanabiliyor. Bunlara ek olarak, dinamik GRASP görüntülerinin ilgilenilen alanlarından sinyal güçlendirme eğrileri üretilerek, inflamasyon ile ilişkili olduğu anlaşılan kantitatif perfüzyon ölçümleri hesaplanabiliyor [15].

Bu parametreler, potansiyel olarak, hastalığın ilerlemesinin ve tedaviye cevabın girişimsel olmayan şekilde tahmininde kullanılabiliyor. Tekrar etmek gerekirse, buradaki avantaj, perfüzyon görüntülerinin, değişken temporal çözünürlüklü GRASP rekonstrüksiyonlarından elde edilen aynı veri setinden, morfolojik bilgiler ile birlikte alınmasıdır.

Son olarak, GRASP uygulamaları, tabii ki abdominopelvik görüntüleme ile sınırlı olmuyor. GRASP, diğer tüm dinamik T1 ağırlıklı muayenelerde de güçlü bir görüntüleme tekniği olarak kullanılabiliyor ve gerçekleştirdiğimiz son GRASP taramalarının büyük bir kısmı aslında (orbitler, boyun ve hipofiz bezinin dinamik görüntülemesi de dahil) baş ve boyun bölgelerinde bulunuyor. Hipofiz bezi uygulamalarında, uzamsal çözünürlükteki gelişme de GRASP konseptini cazip kılıyor. GRASP, daha önce kullandığımız 2 boyutlu GRE protokolüyle karşılaştırıldığında (bkz. Şekil 6), katman yönünde daha yüksek uzamsal çözünürlük sunuyor; bu şekilde, mikroadenoma gibi küçük lezyonların ya da küçük kistlerin yerinin tespiti daha kolay hale geliyor.

Perfüzyon bilgilerinin de tanılamaya dahil edilebilmesi, çözümün değerini artırıyor [16].

İlave hareket dengeleme

O halde GRASP, abdominopelvik DCE-MRI için en iyi çözüm müdür? Ne yazık ki henüz değil. Klinik değerlendirmemiz, serbest solunumlu abdominal GRASP muayenelerinin, birçok hastada tatmin edici sonuçlar verdiğini gösterdi, ancak görüntü kalitesi bazı hastalarda hâlâ yetersizdir.

Burada sorun, kontrast madde enjekte edilirken, büyük olasılıkla iğnenin yarattığı ani şaşkınlıkla ve hissedilen acıyla, bazı hastaların derin nefes almasıdır. Bazı hastalarda öksürük bile görülebiliyor, bu da karaciğer ve bitişiğindeki organların, kontrast maddenin ilk dolaşımı sırasında yaklaşık 10 cm aşağı yukarı hareket etmesine neden oluyor. GRASP orta dereceli hareketleri oldukça iyi şekilde işleyebilse de veriler, her bir zaman noktasında, hareket nedeniyle oluşan güçlü tutarsızlıktan etkilenirse, görüntü kalitesi düşüyor. Örneğin, karaciğere ait radyal çubukların %50'si son ekspiratuar pozisyonda ve verilerin diğer %50'si alınırken radyal çubuklar son inspirituar pozisyonda ise, GRASP her iki hareket durumuyla uyumlu bir rekonstrüksiyon bulamıyor. Sonuç olarak, görüntülerde hareket bulanıklığı (motion blur) ve çizgilenme oluşuyor.

Ancak GRASP radyal örneklemeyi temel aldığından, bu durumu çözmek için çeşitli yöntemler uygulanabiliyor. Tüm radyal çubuklar, k-uzayının merkezinden geçtiğinden, hastanın muayene sırasında nefes alışını gösteren bir solunum eğrisinin, k-uzayından çıkarılması mümkündür [17]. Bu, solunum sırasında görüş alanında bulunan (karanlık) akciğer dokusunun bir kısmının, toplam sinyal gücünde modülasyona neden olmasıyla sağlanıyor. Toplam sinyal gücündeki modülasyon, k-uzayının merkezinde sinyal intansitesine yansıyor ve bu şekilde solunum eğrisi üretilebiliyor. Solunum eğrisinden, alınan her bir radyal çubuğun solunum durumu öğrenildikten sonra, veriler solunum durumuna göre sıralanabiliyor ve GRASP rekonstrüksiyonu, solunum durumunu fazladan bir boyut olarak işleyecek ve solunumu restore edilmiş görüntülerde donduracak şekilde genişletilebiliyor [18]. XD-GRASP* adını verdiğimiz bu genişletilmiş yaklaşım henüz geliştirme aşamasında bulunuyor ve beraberinde işlem karmaşıklığında artış da getiriyor. Ancak Şekil 7'de de gösterildiği gibi, ilk sonuçlar ümit verici ve hareket dengelemeli XD-GRASP yaklaşımının, abdominopelvik DCE-MRI muayenelerinin geleceğine dair büyük bir adım olduğuna ve yakın zamanda, hastanın işbirliğine ya da operatörün eğitim seviyesine bağlı olmadan her hasta ve tüm görüntüleme merkezine %100 güvenirlik getireceğine inanıyoruz.

Sonuç

GRASP, tüm verilerin birden çok değil, sürekli ve tek bir taramada toplandığı, zamanlama ve senkronizasyon hatalarını ortadan kaldıran, DCE-MRI muayenelerini basitleştirme amaçlı bir konsepttir. GRASP radyal örneklemeyi temel aldığından, görüntülemeler, serbest solunum sırasında gerçekleştirilebiliyor ve bu sayede abdominal DCE-MRI muayenesi, nefesini tutamayan hastalara da uygulanabiliyor. Sıkıştırılmış algılama ve paralel görüntüleme prensipleri sinerjik olarak birleştirilerek, görüntüleme hızının yeterli olması sağlanıyor. Altın oran planının kullanılması sayesinde, temporal çözünürlük ve istenilen görüntü zaman noktası retrospektif olarak seçilebiliyor ve böylece, hem morfolojik hem de perfüzyon bilgilerinin aynı muayenede rekonstrüksiyonu yapılabiliyor. GRASP, halihazırda, rutin uygulamalarımız sırasında binlerce hasta muayenesinde denendi ve klinik fizibilitesi geniş çapta değerlendirilen ilk sıkıştırılmış algılama tekniklerinden biri oldu. Solunumu düzenli olan hastalarda elde edilen sonuçlar tatmin edici olsa da enjeksiyon sırasında derin soluyan/öksüren hastalarda hâlâ bazı kısıtlamalar bulunuyor. Bu sorun, radyal kendinden yön bulma prensibini temel alan aktif hareket dengeleme ile çözülmeye çalışılıyor.

** *WIP, halen geliştirilmekte aşamasındadır ve ABD ve diğer ülkelerde ticari olarak satılmamaktadır. Gelecekte satışa sunulacağı da kesin değildir.*

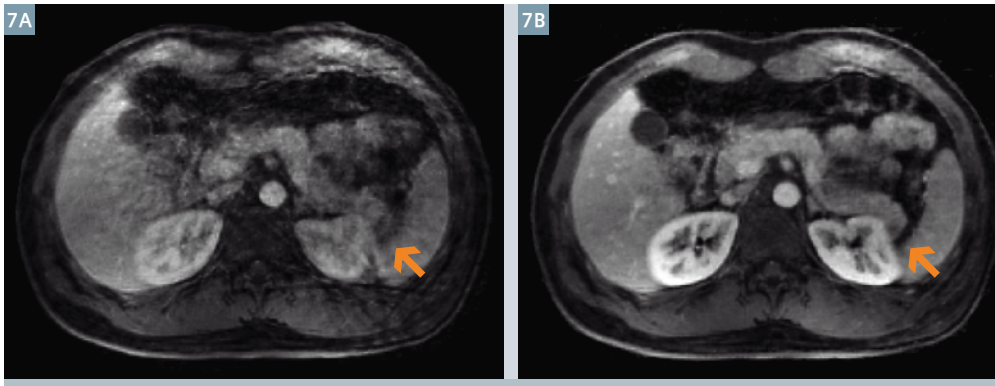

7 Enjeksiyon sonrası derin soluyan hastanın GRASP karaciğer muayenesi. Alınan verilerin tutarsız hareket durumu nedeniyle, normal GRASP rekonstrüksiyonu (7A) çizgilenme ve hareket bulanıklığından etkilendi (okla gösterilmiştir). Hareket dengelemeye sahip XD-GRASP kullanıldığında ise (7B) belirgin şekilde azalıyor.

Referanslar

1 Elsayes KM, Narra VR, Yin Y, Mukundan G, Lammle M, Brown JJ. Focal hepatic lesions: diagnostic value of enhancement pattern approach with contrast-enhanced 3D gradient-echo MR imaging. Radiographics. 2005 Sep-Oct;25(5):1299-1320.

2 Griswold MA, Jakob PM, Heidemann RM, Nittka M, Jellus V, Wang J, Kiefer B, Haase A. Generalized autocalibrating partially parallel acquisitions (GRAPPA). Magn Reson Med. 2002 Jun;47(6):1202-1210.

3 Martin DR, Sharma P, Kitajima H. Challenges and Clinical Value of Automated and Patient-Specific Dynamically Timed Contrast-Enhanced Liver MRI Examination. Siemens MAGNETOM Flash 3/2009:40-45.

4 Block KT, Chandarana H, Milla S, Bruno M, Mulholland T, Fatterpekar G, Hagiwara M, Grimm R, Geppert C, Kiefer B, Sodickson DK. Towards Routine Clinical Use of Radial Stack-of-Stars 3D Gradient-Echo Sequences for Reducing Motion Sensitivity. J Korean Soc Magn Reson Med. 2014 Jun;18(2):87-106.

5 Chandarana H, Block TK, Rosenkrantz AB, Lim RP, Kim D, Mossa DJ, Babb JS, Kiefer B, Lee VS. Free-breathing radial 3D fat-suppressed T1-weighted gradient echo sequence: a viable alternative for contrast-enhanced liver imaging in patients unable to suspend respiration. Invest Radiol. 2011 Oct;46(10):648-53.

6 Feng L, Grimm R, Block KT, Chandarana H, Kim S, Xu J, Axel L, Sodickson DK, Otazo R. Golden-angle radial sparse parallel MRI: Combination of compressed sensing, parallel imaging, and golden-angle radial sampling for fast and flexible dynamic volumetric MRI. Magn Reson Med. 2014 Sep;72(3):707-717.

7 Chandarana H, Feng L, Block TK, Rosenkrantz AB, Lim RP, Babb JS, Sodickson DK, Otazo R. Free-breathing contrast-enhanced multiphase MRI of the liver using a combination of compressed sensing, parallel imaging, and golden-angle radial sampling. Invest Radiol. 2013 Jan;48(1):10-16.

8 Winkelmann S, Schaeffter T, Koehler T, Eggers H, Doessel O. An optimal radial profile order based on the Golden Ratio for time-resolved MRI. IEEE Trans Med Imaging. 2007 Jan;26(1):68-76.

9 Lustig M, Donoho D, Pauly JM. Sparse MRI: The application of compressed sensing for rapid MR imaging. Magn Reson Med. 2007 Dec;58(6):1182-1195.

10 Pruessmann KP, Weiger M, Börnert P, Boesiger P. Advances in sensitivity encoding with arbitrary *k*-space trajectories. Magn Reson Med. 2001 Oct;46(4):638-651.

11 Block KT, Uecker M, Frahm J. Undersampled radial MRI with multiple coils. Iterative image reconstruction using a total variation constraint. Magn Reson Med. 2007 Jun;57(6):1086-1098.

12 Information and free download available at http://ktblock.de/yarra

13 Chandarana H, Block TK, Ream J, Mikheev A, Sigal SH, Otazo R, Rusinek H. Estimating Liver Perfusion From Free-breathing Continuously Acquired Dynamic Gd-EOB-DTPA Enhanced Acquisition With Compressed Sensing Reconstruction. Invest Radiol. In press.

14 Rosenkrantz AB, Geppert C, Grimm R, Block TK, Glielmi C, Feng L, Otazo R, Ream JM, Romolo MM, Taneja SS, Sodickson DK, Chandarana H. Dynamic contrast-enhanced MRI of the prostate with high spatiotemporal resolution using compressed sensing,parallel imaging, and continuous golden-angle radial sampling: Preliminary experience. J Magn Reson Imaging. 2014 May 16. Epub ahead of print.

15 Ream JM, Doshi AM, Block KT, Kim S, Otazo R, Feng L, Chandarana H. High Spatiotemporal Dynamic Contrast-Enhanced MRI of the Small Bowel in Active Crohn's Terminal Ileitis using Compressed Sensing, Parallel Imaging, and Golden-Angle Radial Sampling. In Proc. Intl. Soc. Mag. Reson. Med. 22 (2014): 4292.

16 Espagnet CR, Bangiyev L, Block KT, Grimm R, Feng L, Ruggiero V, Babb J, Davis A, Sodickson DK, Fatterpekar G. High resolution DCE MRI of the Pituitary gland using Radial K space Aquisition with Compressed Sensing Reconstruction. In Proc. Intl. Soc. Mag. Reson. Med. 22 (2014): 4669.

17 Grimm R, Bauer S, Kiefer B, Hornegger J, Block KT. Optimal Channel Selection for Respiratory Self-Gating Signals. In Proc. Intl. Soc. Mag. Reson. Med. 21 (2013): 3749.

18 Feng L, Liu J, Block KT, Xu J, Axel L, Sodickson DK, Otazo R. Compressed Sensing Reconstruction with an Additional Respiratory-Phase Dimension for Free-Breathing Imaging. In Proc. Intl. Soc. Mag. Reson. Med. 21 (2013): 606.

İletişim

Dr. Kai Tobias Block
Biyomedikal Görüntüleme Merkezi
NYU Langone Medical Center
660 First Avenue
New York, NY 10016
ABD
tobias.block@nyumc.org

Vücut MRI'ı ile Büyüme.

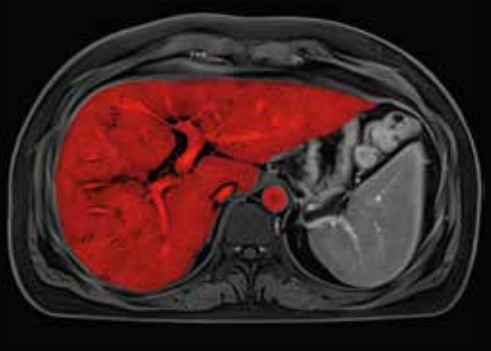

Vücut MRI konusunda zorluk mu yaşıyorsunuz? Bizimle birlikte, bu sorunları çözebilirsiniz!

Bunu nasıl başardığımızı ve diğer MAGNETOM kullanıcılarının neler söylediğini öğrenmek için:

www.siemens.com/body-mri

SIEMENS

www.siemens.com/skyra

MAGNETOM Skyra

3T'de maksimum performans. Her vakada. Her gün.

Klinik ortamlarda daha hızlı, daha güvenilir ve daha hasta-dostu MR görüntüleme sistemlerine ihtiyaç hızla artıyor. MAGNETOM Skyra, bu ihtiyacın karşılanmasına yardımcı oluyor ve 3T'nin potansiyelini maksimum düzeye çıkarıyor. MAGNETOM Skyra, mükemmel görüntü kalitesi sunmanın yanı sıra verimliliği de yükseltiyor. Böylece, daha çok sayıda hastaya hizmet verirken, yatırımın geri dönüşünü de önemli ölçüde artırıyor.

İster rutin tetkiklerde ister gelişmiş araştırmalarda kullanılsın, MAGNETOM Skyra çalışma biçiminizde devrim yaratacak. MAGNETOM Skyra ile

- 3T MR görüntülemede sıra dışı bir kalite ve hız kazanın.
- Tutarlı sonuçlara verimli bir biçimde ulaşın.
- MR görüntüleme hizmetlerinizin kapsamını genişletin.

Answers for life.

Kraniyal MR görüntülemede 'White Dots': MS ve ayırıcı tanı

Dr. Iris N. Kaschka; Dr. Tobias Engelhorn; Dr. Arnd Doerfler

Nöroradyoloji Bölümü, Erlangen Üniversitesi Hastanesi, Almanya

Giriş

Santral sinir sisteminde (SSS) miyelin kaybı sorunları, çeşitli etiyolojilere sahip bulunuyor ve primer (örn. multipl skleroz) ve sekonder (örn. infeksiyöz, isemik, metabolik ya da toksik) hastalıklar olarak ikiye ayrılıyor. Yüksek uzamsal ve kontrast çözünürlüğü sunan kraniyal MR görüntüleme, miyelin kaybı sorunlarının değerlendirilmesi için tercih edilen bir görüntüleme yöntemi olarak dikkat çekiyor [1].

Multipl skleroz, en sık görülen SSS primer miyalin kaybı hastalığıdır. Ancak, klinik bulguların zayıf olması ve görüntülemenin her zaman kesin olmaması nedeniyle diğer miyelin kaybı hastalıklarından ayırt edilmesi zor olabiliyor [2, 3]. Bu nedenle, lezyon lokalizasyonunun ve morfolojinin (zaman içinde) dikkatli şekilde değerlendirilmesi ve ayrıca klinik ve laboratuvar bulguları, doğru tanı koyulması açısından temel önem taşıyor [1].

Bu çalışma, miyelin kaybı hastalıklarının spektrumuna ve bu hastalıklara ilişkin tipik ve atipik görüntüleme bulgularına genel bir bakış olarak sunuluyor.

Multipl Skleroz (MS)

MS, kronik ve immün sistem aracılı dejeneratif bir SSS miyelin kaybı hastalığıdır. Genç ve orta yaşlı yetişkin hasta grubunda travma dışı nörolojik sakatlıkların en önde gelen nedenidir.

Hastalığın uzamsal ve zamansal yayılımının klinik, paraklinik ya da laboratuvar değerlendirmeleri ile kanıtlanması, MS için temel nitelikte bir tanılama kriteridir [1, 4].

Klinik prezentasyon için ayırıcı tanı koyulması düşünülmeli ve MS teşhisi koyulmadan önce elenmelidir [2, 5].

MS hastalarının en az %95'inin kraniyal MR görüntülemesinde lezyon gözlemleniyor ve bu da tanı ve takipte anahtar rol oynuyor.

Zamansal yayılmayı (DIT) ve uzamsal yayılmayı (DIS) tanımlayan ve 2010 yılında revize edilen McDonald Kriterleri, MS tanılama kriterlerini basitleştiriyor ve daha hızlı ve güvenilir şekilde tanı koyulmasını sağlıyor [6].

Böylece, tedaviye daha erken başlanabiliyor ve hastanın yaşam kalitesi artırılabiliyor.

McDonald kriterleri 2010

DIS:
4 SS alanının en az ikisinde ≥ 1 T2 lezyon
- Periventriküler
- Jukstakortikal
- Posterior fossa
- Spinal kord

DIT:
1. Taban taramasını, zamanlamasına bakmadan referans alan takip MR görüntülemede görülen yeni, T2 ve/veya gadolinyum kontrast tutan lezyon.
2. Asemptomatik gadolinyum kontrastlı ve kontrastsız lezyonların, herhangi bir zamanda eş zamanlı mevcudiyeti.

Görüntülemede tipik MS bulguları

MS hastalığında, miyelin kaybı olan lezyonlar iyi tanımlanmıştır, ovaldir ve ideal olarak korpus kallosumu (%93'e kadar), periventriküler beyaz maddeyi, subkortikal bölgeleri (U lifleri dahil), optik sinirleri (%50) ve görme yollarını, posterior fossayı (%68 beyin kökü, %49'a kadar serebral lezyonlar) ve servikal spinal kordu (%56) kapsar [1, 7, 8] (Şekil 1).

Tipik MS işaretleri (Şekil 2):
'Parmak izi': MS hastalarında, korpus kallosum yüzeyinin alt kısmındaki korpus kallosum lezyonların tipik morfolojisidir.

'Dawson parmağı': Meduler damarlar boyunca perivasküler inflamasyon yapısı gösteren, radyal olarak lateral ventriküllere dik açda bulunan oval şekilli lezyonlardır.

'Açık halka' işareti: Miyelin kaybı süreci açısından yüksek derecede tanımlı olan ve atipik miyelin kaybının neoplazma ya da apseden ayırt edilmesine yardımcı olabilen, açık halka artımlı lezyonlardır.

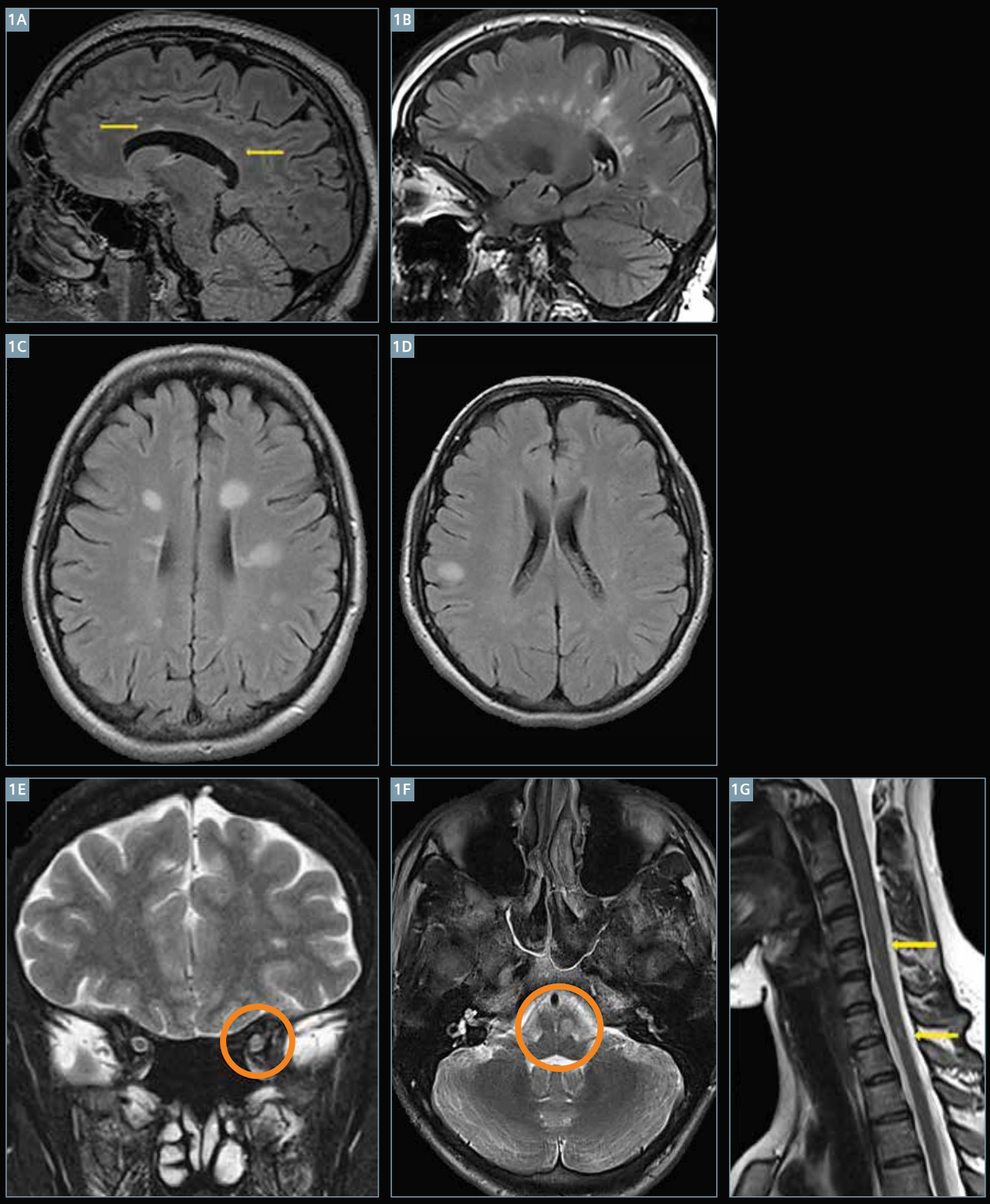

1 MS plaklarının tipik lokasyonları. (1A) Korpus kallosumun katılımı; (1B) Kalloseptal ara yüzeyde lezyonlar; (1C) Periventriküler ve (1D) subkortikal beyaz maddede oval, iyi tanımlı lezyonlar; (1E) Optik sinir tutulumu; (1F) Beyin kökünde lezyon; (1G) Servikal spinal kordda küçük plaklar.

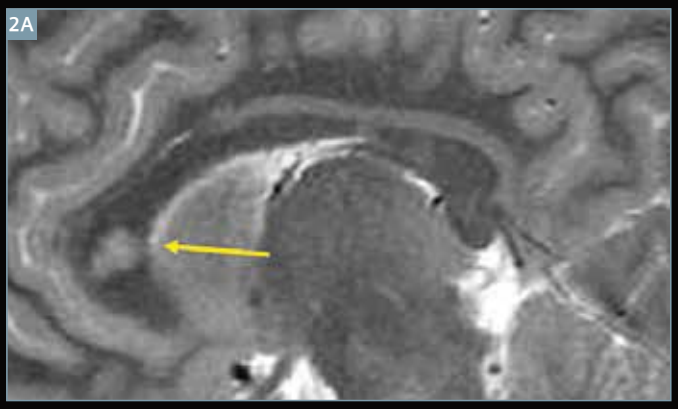

2 Görüntülemede tipik MS bulguları.
(2A) Korpus kallosum alt yüzeyinde parmak izleri; (2B) Periventriküler inflamasyon gösteren Dawson parmakları; (2C) Kontrast tutan lezyonlarda açık halka işareti.

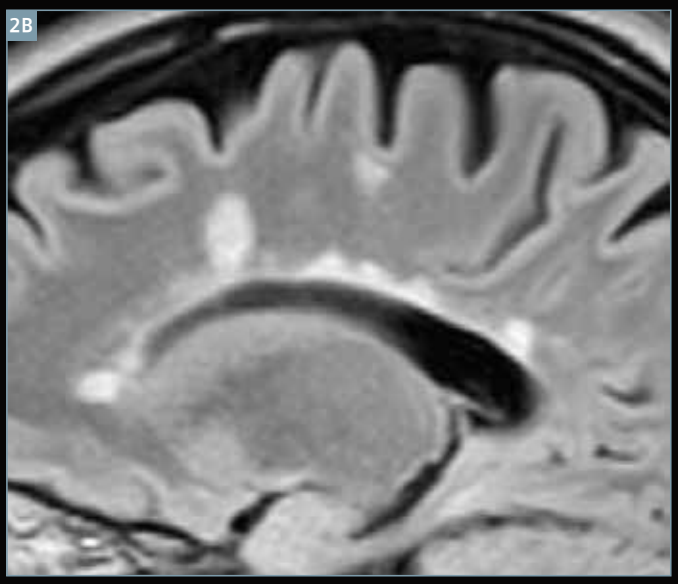

3 Posterior fossadaki lezyon yükünün değerlendirilmesi. (3A) FLAIR ve (3B) T2 ağırlıklı imajlar.

Görüntüler

MS plakları, T2 ağırlıkta yüksek sinyal intansitesi ve T1 ağırlıkta düşük sinyal intansitesi ile miyelin kaybını ve su içeriğinin artışını yansıtır.

FLAIR, genellikle etkilenen ilk alan olan korpus kallosumdaki lezyonlarn değerlendirilmesi için tercih edilen bir sekans. Serebrospinal sıvı (CSF) sinyalinin baskılanması, kallososeptal ara yüzeyde bulunan periventriküler lezyonların daha belirgin olmasını sağlıyor[1]. Ancak, posterior fossada bulunan lezyonların değerlendirilmesi açısından T2w, FLAIR'e göre daha üstün özellikler sergiliyor [7] (Şekil 3). Yüksek selüler lenfositik infiltrasyon gösteren aktif plaklar, eşlik eden, görünen difüzyon çarpanı (ADC) haritasında düşük sinyal ile difüzyon ağırlıklı görüntülemede (DWI) yaygınlığın düştüğünü gösterebiliyor [1]. İnaktif lezyonlar, artmış ADC ile hiposelülerdir. Akut lezyonlar ise, muhtemelen geçici ödem nedeniyle daha az görünen bir hiperintansite halkası gösterebiliyor [8] (Şekil 4).

Lezyonların %5-10'u, gri madde içeriyor ve konvansiyonel MR görüntüleme ile tespit edilmeleri zor oluyor [8]. Çift inversiyon geri kazanım sekansları, kortikal lezyonların daha iyi değerlendirilmesine yardımcı olabiliyor.

Ödem çözündüğünden bazı T1 ağırlıklı hipointansiteler kayboluyor ve kaybedilen miyelin geri kazanılırken, bazı hipointansiteler ise kaybolmayarak 'kara deliklere' dönüşüp, daha agresif doku yıkımına ve aksonal kayıplara neden oluyor (Şekil 5). Aktif lezyonlar, inflamasyona bağlı kan beyin bariyerinin bozulması nedeniyle kontrast tutulumu gösterebiliyor [1]. Tutulum yapıları, solid, halka ya da yay şeklinde olabiliyor ve 4-6 hafta devam edebiliyor. Açık halka tutulumu, miyelin kaybı lezyonlarında yüksek derecede özgünlük gösteriyor [9]. Kortikosteroitler, kan beyin bariyerini tıkayarak, tutulumun tedavinin başlamasından 48 sonra sonlanmasını sağlıyor. Beyin metastazlarında olduğu gibi, çift doz kontrast maddesinin kullanımı ve kontrast maddesinin verilmesi ile tarama arasındaki sürenin artırılması, kontrastlı lezyonları tespit edilme oranını artırıyor.

Spinal kord plakları, MS hastalarının %83'ünde görülüyor ve belirsizlik olması halinde, ayırıcı tanılamayı daraltıyor. Öncelikli lokasyon, periferal servikal ve ayrıca torasik kord oluyor. Akut plaklar, kordun şişmesine yol açıyor ve kontrast tutulumu gösterebiliyor. İlerlemiş MS vakalarında, muhtemelen aksonal kaybı gösteren kord atrofisi görülebiliyor.

Kırmızı bayraklar

Kırmızı bayraklar, hekimleri alternatif tanıları göz önünde bulundurmaları için uyaran klinik, laboratuvar ya da görüntüleme bulgularıdır [10].

En önemli kırmızı bayraklar şunlardır:

- Kortikal enfarktüsler (embolik hastalık, vaskülit)
- Laküner enfarktüsler (hipertensif isemik hastalık, CADASIL, Susac Sendromu)
- Hemorajlar/Mikrohemorajlar (Amiloid anjiyopati, CADASIL, vaskülit)
- Başlıca (sub)kortikal lokasyon (yaşa bağlı değişimler, küçük damar hastalığı, vasaskülit, progresif mıltifokal lökoansefalopati)
- Simetrik lezyonlar (Lökodistofi)
- Temporal kutup ve eksternal kapsül/ insula T2 hiperintansiteleri (CADASIL)
- Büyük lezyonlar (glioblastoma, lenfoma, progresif multifokal lökoansefalopati)
- Santral beyin kökü lezyonları (santral pontin miyelinolizi, hipoksik-iskemik durumlar, enfarktüs)
- Meningeal tutulum (kronik menenjit, sarkodoz, SS vaskülitit)
- Kalıcı gadolinyum tutulumu (> 6 hafta) ve sürekli lezyon büyümesi (lenfoma, glioma, vaskülit, sarkodoz)
- Komplet halka tutulumu (beyin apsesi, glioblastoma, beyin metastazı)
- Tüm lezyonların eş zamanlı tutulumu (akut yayılımlı ansefalomiyelit (ADEM), vaskülit, lenfoma, sarkodoz)

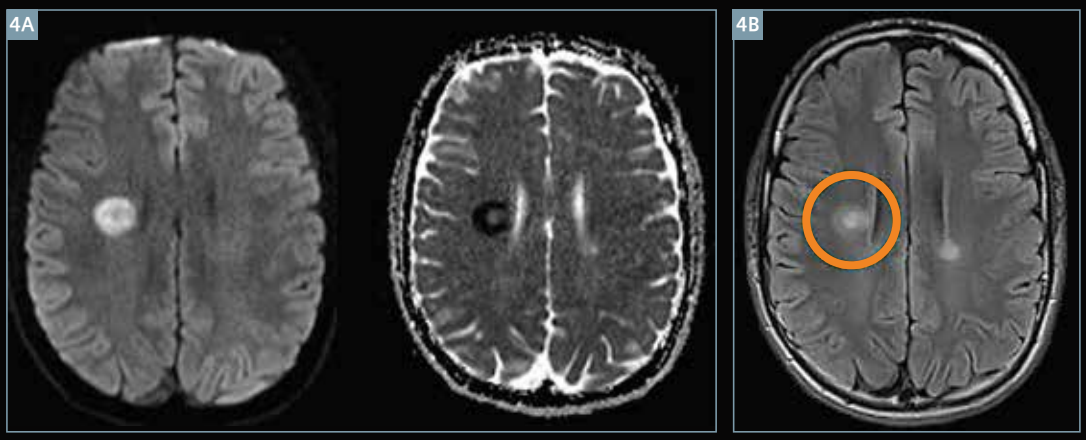

4 Sağ periventriküler beyaz maddede, (4A) ADC haritasında azalmış difüzite ve (4B) aksiyel FLAIR'de daha az dikkat çeken hiperintansite halkaları eşliğinde aktif lezyon.

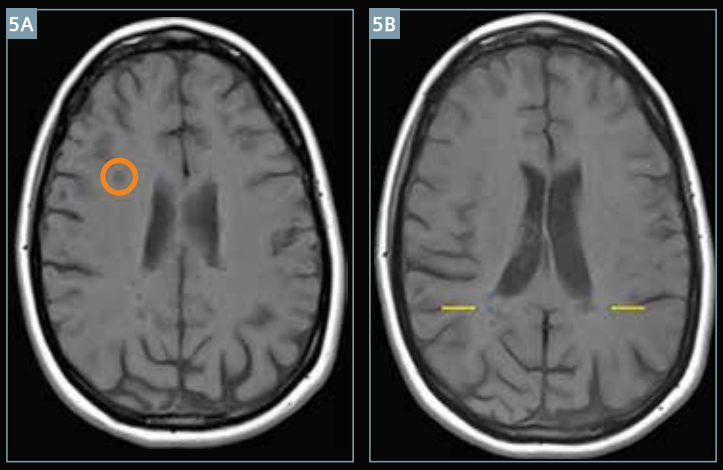

5 İlerlemiş doku yıkımının bir işareti olan 'kara delikler'. (5A) sağ frontal lobun beyaz maddesinde 'kara delik' (5B) lateral ventriküllerin oksipital boynuzlarında 'kara delikler'

Tümefaktif miyelin kaybı lezyonları (TDL)

TDL, neoplazmalara ya da apselere benzeyen soliter lezyonlardır. Tanıyı gösteren işaretler arasında, boyutlarına göre beklenenin altında kitle etkisi (mass effect), yay şeklinde inkomplet halka tutulumu, perfüzyonda artış olmaması ve lezyon üzerinde bulunan damarların görüntülenmesi sayılıyor. Bunlar, tümör ya da apse için tipik değildir [9, 11]. Aksine, apseler ve SS lenfomaları gibi yüksek derecede selüler tümörler, kısıtlı yaygınlık ve düşük ADC değerleri gösteriyor.

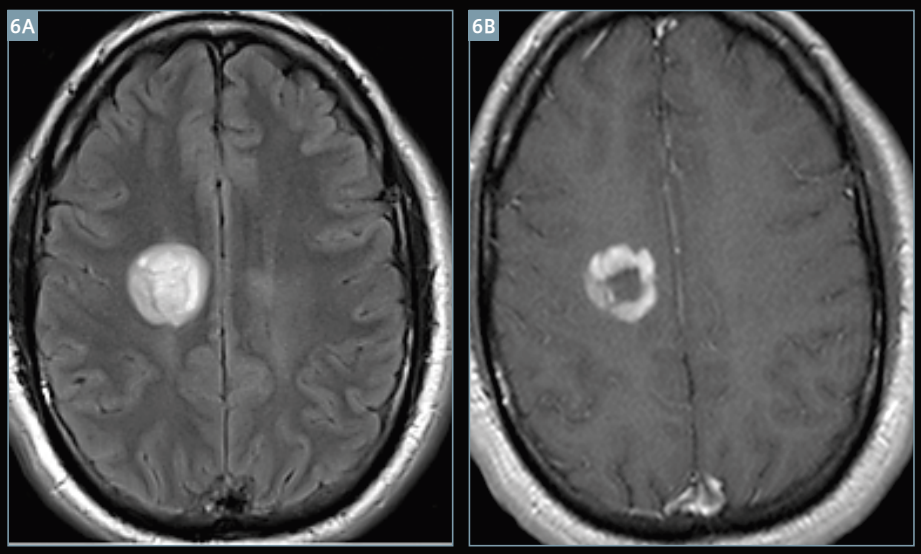

6 Progresif sol hemiparezisi olan 37 yaşında kadın hasta. (6A) Sağ presantral bölgenin derin beyaz maddesinde büyük hiperintans lezyon çok az kitle etkisi ve (6B) halka tutulumu.

Radyolojik İzole Sendromu (RIS)

Bu sendrom, MR muayenelerinde tesadüfen tespit edilen ve herhangi bir klinik semptom göstermeyen MS hastalarına ait görüntüleme kriterlerini karşılayan serebral lezyonları ifade ediyor. Ancak, hastaların yaklaşık yarısında takip süresinde nörolojik semptomlar ve yaklaşık üçte ikisinde ise ilk 5 yıl içinde radyolojik ilerleme gelişiyor. Yüksek MR görüntüleme lezyon sayısının (> 9), gadolinyum tutulumlu lezyonların ve özellikle de asemptomatik servikal kord lezyonlarının varlığında klinik konversiyon olasılığı daha yüksektir. Bazı hekimler, 'bekle ve gör' stratejisini benimserken, diğerleri ise MR görüntüleme ve klinik takip muayenelerini tercih ediyor. Ancak, hastalığı modifiye eden ilaçlarla tedavi uygulanması bu aşamada önerilmiyor [12, 13].

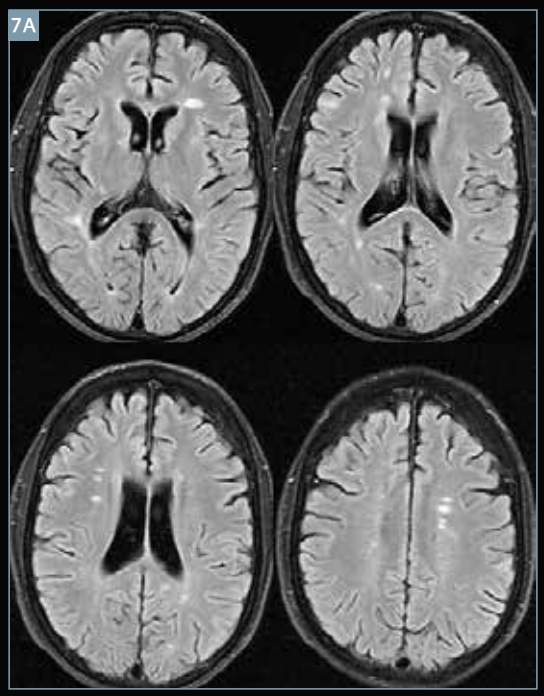

7 Kraniyal MR görüntülemede tesadüfen tespit edilen, MS benzeri lezyonlara sahip 31 yaşında erkek hasta. Hastanın klinik öyküsü bulunmuyor ve muayenesinde anormal bulgular rapor edilmiyor. (7A) Özellikle periventriküler beyaz maddede bulunan küçük, oval hiperintansiteler (7B) Sagital FLAIR'de lateral ventriküllere dik konumda radyal yönlü lezyonlar.

Nöromiyelitis Optika (NMO)

NMO ya da devic hastalığı, predominant tutulum optik sinir (optic nörotis) ve spinal kord üzerinde olan, otoimmün, inflamatuar bir SS miyelin kaybı hastalığıdır [14, 15].

MR görüntülemede tespit edilen kord lezyonları, genellikle yaygındır (en az 3 vertebral segmenti kapsıyor) ve kontrast tutulumu varken ya da yokken santral konumda bulunuyor. Optik sinir lezyonları, şişmiş olan optik sinir segmentinde yüksek T2 sinyali ile birlikte unilateral ya da bilateral olabiliyor [16]. Beyin lezyonları normal koşullarda MS özgün konfigürasyon göstermese de vakaların %10'unda, lezyonlar MS lezyonlarından ayrıt edilemiyor [17].

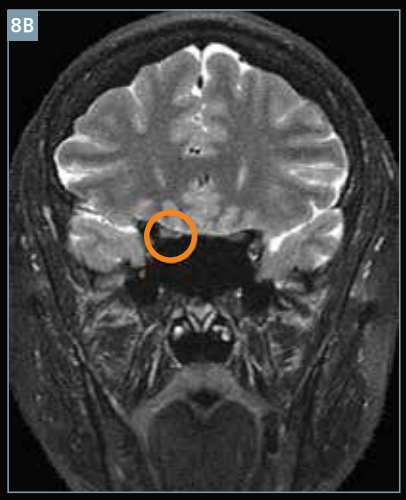

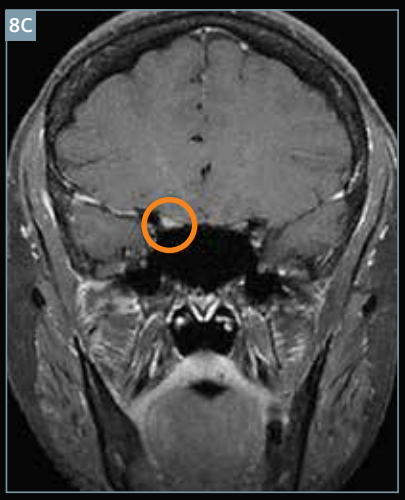

8 Anti-AQP antikoru, serebrospinal sıvıda lenfosistoz ve optik nevrit ve akut miyelit semptomları bulunan orta yaşta kadın hastanın MR bulguları. (8A) Servikal kordda, kord şişmesine eşlik eden yaygın, santral lokasyonda yüksek T2 sinyal alanlı T2 ağırlıklı sagital. (8B) İntrakraniyal parçada bulunan sağ optik sinirde yüksek T2 sinyali (8C) ile T1 ağırlıklı görüntülemede uyumlu kontrast tutulumu.

Akut yaygın ansefalomiyelit (ADEM)

Viral protein ile alerjik ve otoimmün çapraz tepkime sonucu oluşan, çoğunlukla tek fazlı olan bu inflamatuar SS miyelin kaybı hastalığı, genellikle viral infeksiyonu ya da immünizasyonu takip eden birkaç gün ila birkaç hafta içinde şiddetli ansefalopati, ateş, değişken fokal defisitler ve sersemlik semptomlarıyla birlikte ortaya çıkıyor. ADEM, tipik olarak MS lezyonlarından daha büyük ve zaman içinde yayılmayan multipl zayıf konflüent lezyonların görüldüğü difüze perivenöz inflamatuar bir süreci tetikliyor. Subkortikal ve derin beyaz madde, periventriküler bölgelerden daha sık afekte oluyor, lezyonlar lateral ventriküllere dik konumda bulunmuyor ve vakaların üçte birinde ilave kord lezyonları görülüyor [14]. Lezyonlar, vakaların %75'inde tamamen kayboluyor.

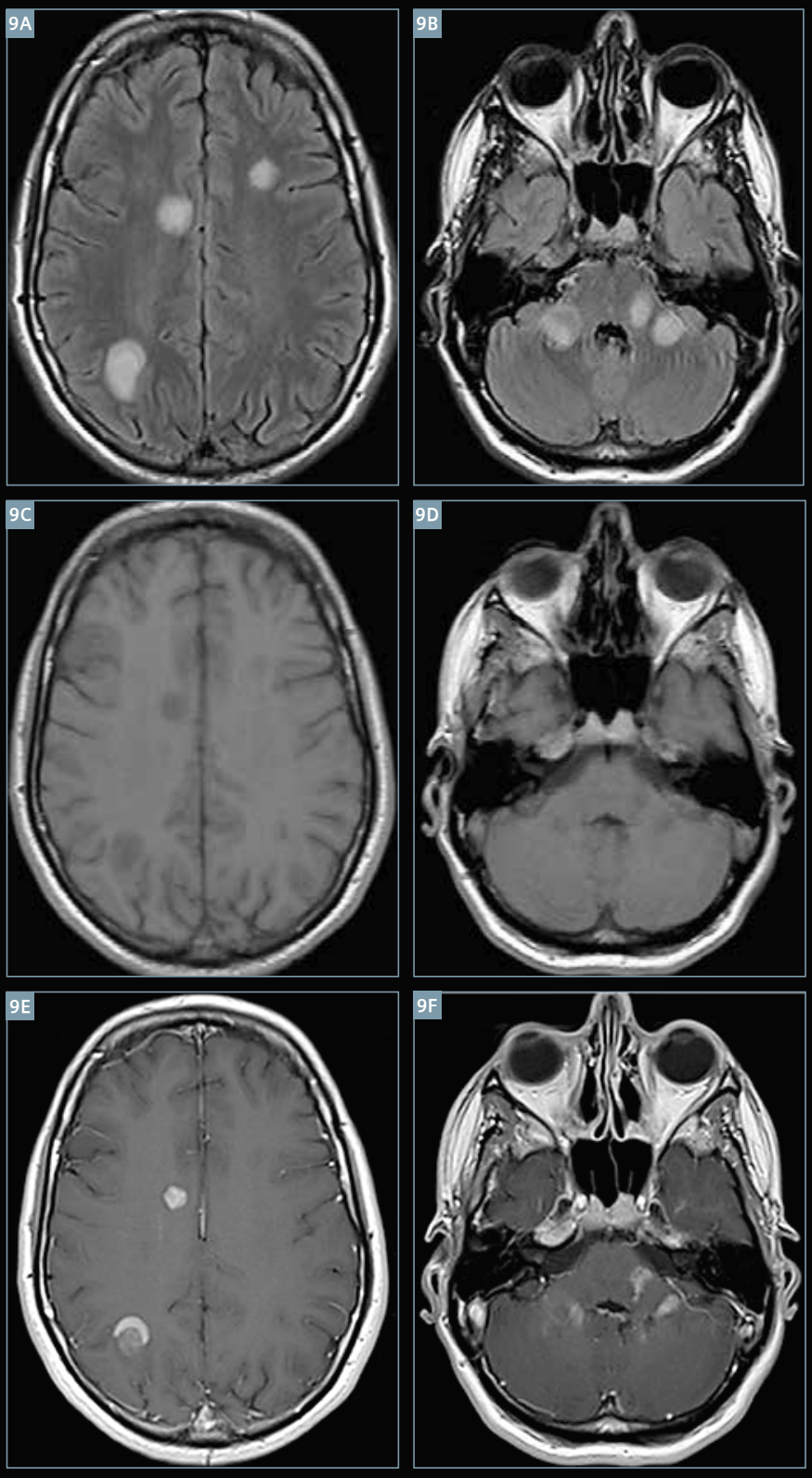

9 Genç kadın hastada akut miyelin kayıplı ansefalomiyelit. MR görüntülerinde multipl, supra ve infratentoryal, bilateral, zayıf tanımlı, büyük T2 hiperintans (9A, B), T1 hipointans (9C, D) ve kontrast tutan (9E, F) lezyonlar görülüyor. Hasta, birkaç hafta önce pulmoner infeksiyon geçirmiştir.

Nöroborelyoz (Laym hastalığı)

Laym hastalığı, Borrelia burgdorferi infeksiyonunun neden olduğu multisistem bir inflamatuar hastalıktır. Hastalarda genellikle şiddetli baş ağrısı ve grip benzeri semptomlar görülüyor. MR muayenesinde, MS görünümüne benzeyebilen hiperintans periventriküler beyaz madde lezyonları (miyelin kaybından kaynaklı) gözlemleniyor. Lezyonlarda tutulum ya da difüzite azalması görülebiliyor. Ayrıca fasiyal sinir, kauda ekuina ve meninkslerde de tutulum görülebiliyor [14].

Bunlara ek olarak Whipple hastalığı, nörosifiliz, HIV ansefalit, Creutzfeldt-Jakob hastalığı, bruselloz ya da HHV-6 infeksiyonu gibi MS benzeri nadir infeksiyonlar da bulunuyor [18].

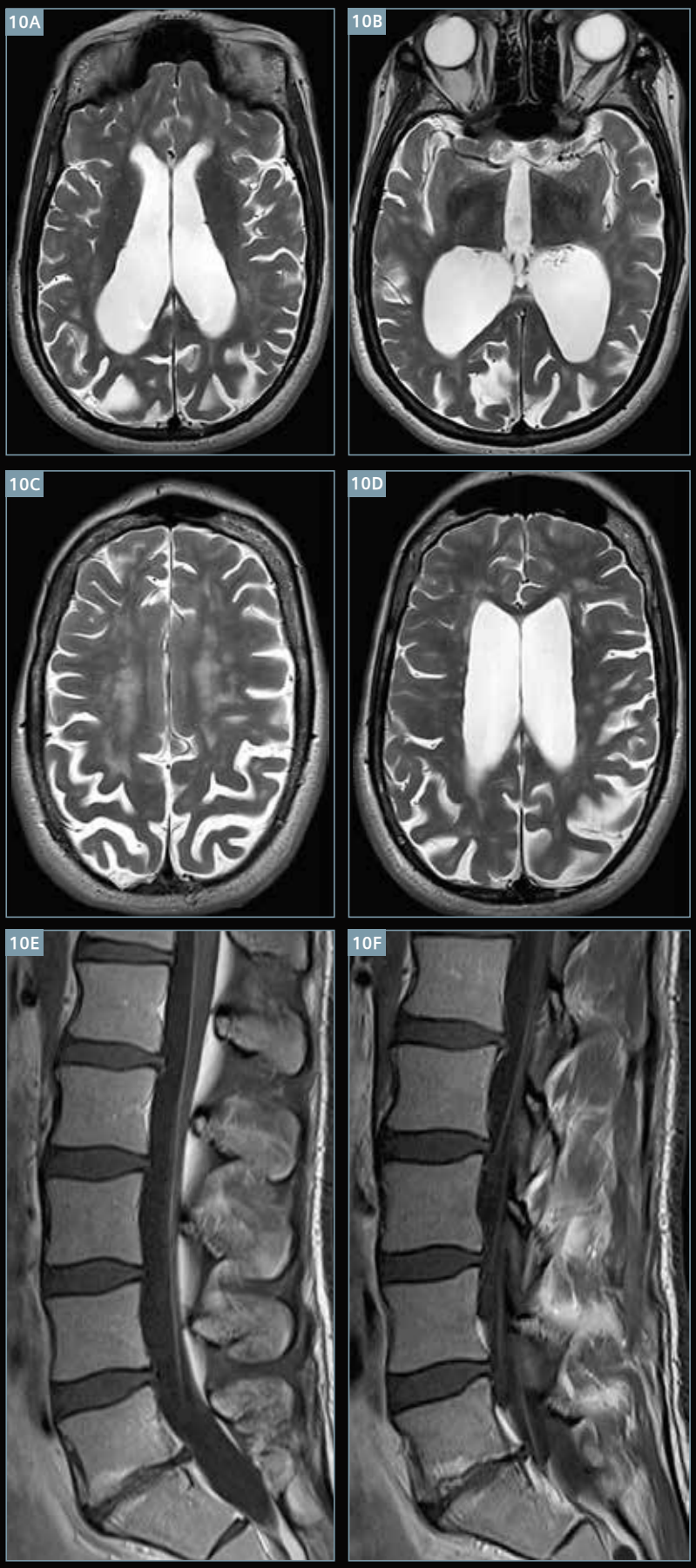

10 Hidrosefali (10A, B) ve periventriküler beyaz maddede yüksek T2 sinyalli, MS benzeri plaklar (10C, D) bulunan hastada Laym hastalığı. T1 ağırlıklı sagittal (10E, F) sekanslı spinal MR görüntüleme, konus medullaris ve kauda ekuina pial yüzeyinde kontrast tutulumu gösteriyor. CSF proteini artmış ve Borrelia titreleri yüksektir.

Nörosarkoidoz

Sarkoidoz, etiyolojisi bilinmeyen ve çoğunlukla akciğerleri tutan bir multisistem granülomatöz hastalıktır. Sarkoidoz hastalarının %3-5'inde, santral sinir sisteminde de tutulum görülüyor. Optik nörit, akut transvers miyelit ya da beyin kökü sendromları da bulunabiliyor. Ancak bazal menenjit, hipotalamik tutulum, hidrosefali ve hipofiz fossa çevresinde nörosarkoidozun sık görülen işaretleridir. Bunlar, nörosarkoidoz ile MS arasında ayrım yapılmasına yardımcı olabiliyor [14].

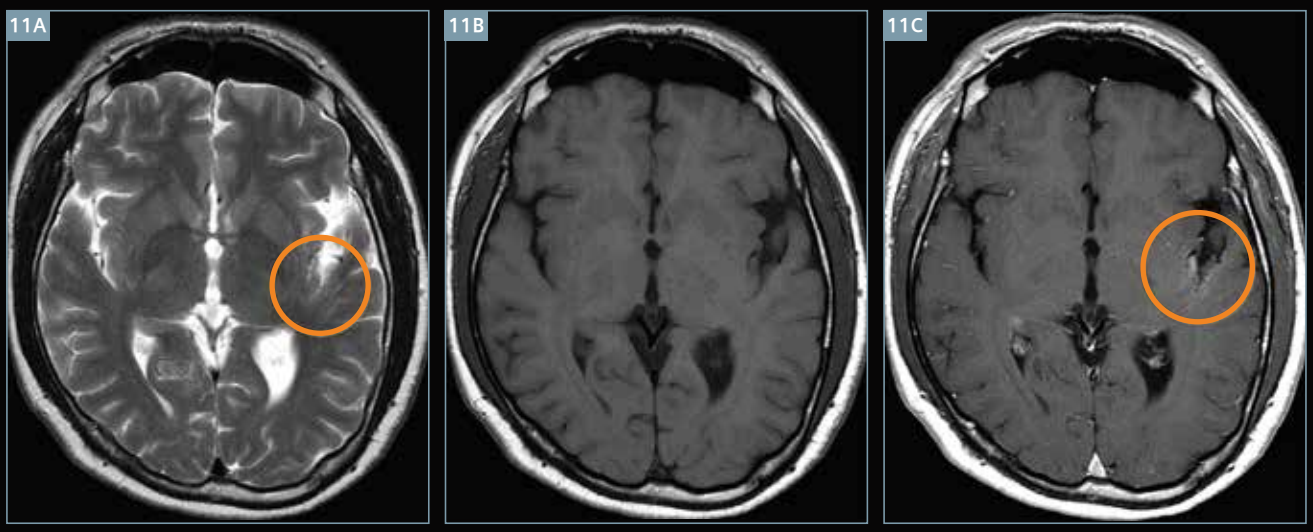

11 Genç kadın hastada akut miyelin kayıplı ansefalomiyelit. MR görüntülerinde multipl, supra ve infratentoryal, bilateral, zayıf tanımlı, büyük T2 hiperintans (9A, B), T1 hipointans (9C, D) ve kontrast tutan (9E, F) lezyonlar görülüyor. Hasta, birkaç hafta önce pulmoner infeksiyon geçirmiştir.

Susac Sendromu

Susac sendromu, multifokal ansefalopati, branch retinal arter oklüzyonu ve işitme kaybı üçlü klinik ile karakterizedir. Susac sendromu, histopatlolojik olarak beyin, retina ve koklea mikroanjioypatisi tabanlıdır ve endotelyal hücrelerde immün aracılı hasar kaynaklı olduğu ileri sürülüyor. MR görüntüleme genellikle korpus kallosumun merkezinde tutulumlu, multipl küçük beyaz madde lezyonları gösteriyor (mikroenfarktüslerle ilişkili). Bu 'kartopu' lezyonlar, Susac sendromu için patognomoniktir.

Mikroenfarktüsler, vakaların %70'inde yaygın şekilde internal kapsülde, bazal gangliyada ve talamusta tutulum gösteriyor ve vakaların yaklaşık %30'unda ek olarak leptomeningeal tutulum da görülüyor [19].

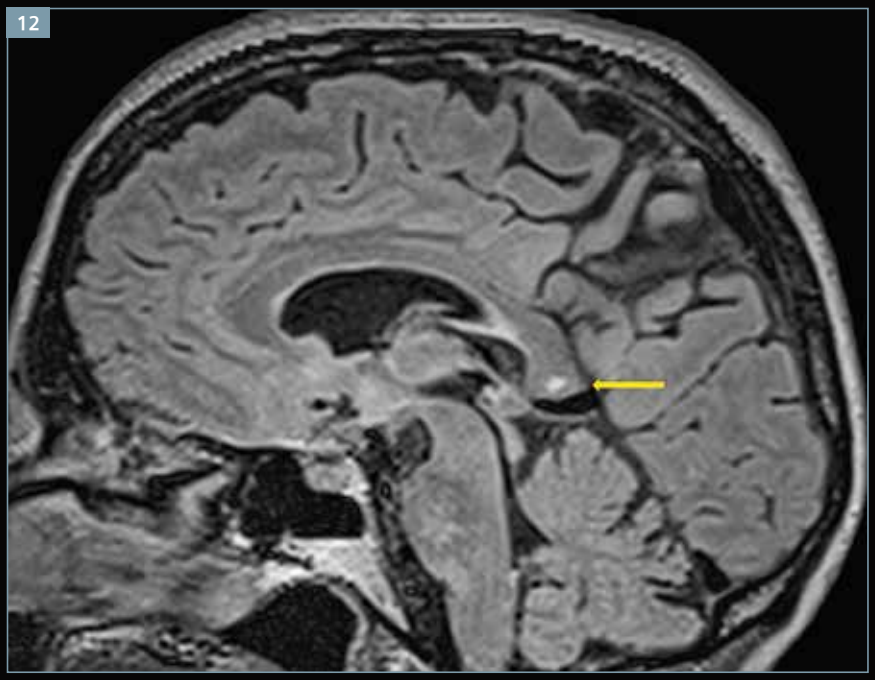

12 Ansefalopati ve işitme sorunları olan genç kadın hastada Susac sendromu. Saggital FLAIR'de korpus kallosumun spleniumunun merkezinde sınırlı yüksek T2 sinyali mevcuttur ('kartopu' lezyon).

Serebral otosomal-dominant arteriyopati ve subkortikal enfarktüsler (CADASIL)

CADASIL, NOTCH 3 geninde mutasyon ile ilişkili kalıtsal bir beyin küçük damar hastalığıdır. Hastalarda, tekrarlayan, nöbet benzeri episodlar, migren benzeri baş ağrıları ve subkortikal demans görülüyor [20].

Kraniyal MR görüntüleme, derin beyaz maddede diffüz isemik türevli T2 hiperintansiteleri gösteriyor. Anterior temporal loblarda ve eksternal kapsüllerde tutulum, CADASIL için patognomoniktir [21].

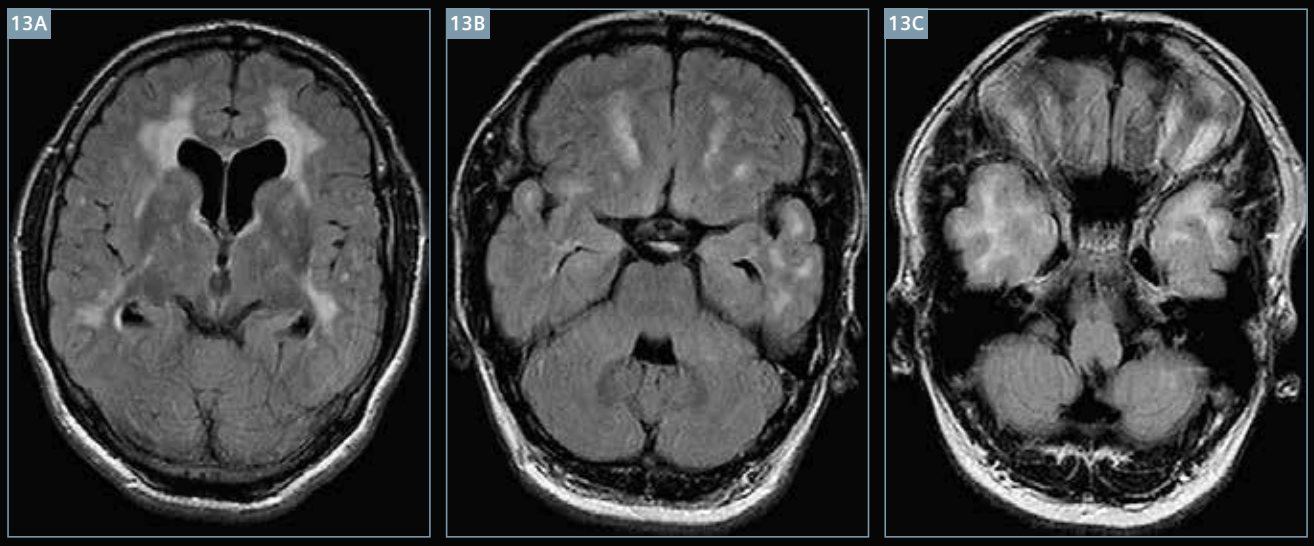

13 Derin beyaz ve subkortikal maddede yüksek T2 sinyalli konfluent alanların eşlik ettiği ve eksternal kapsülde tutulumlu (13A) ve bazal frontal ve anterior temporal loblarda predominant afeksiyonlu (13B, C) CADASIL.

Subkortikal arteriosklerotik ansefalopati (SAE, Binswanger hastalığı)

Derin santral beyaz maddede iskemi kaynaklı, periventriküler bölgede olmayan ancak korona radiataya uzanan yaygın beyaz madde değişikliğinin mevcut olduğu Binswanger hastalığı [14]. Hastaların hastalık başlangıcındaki yaşları, U liflerin korunması ve korpus kallosumda tutulum olmaması, MS hastalığından ayırt edilmesine yardımcı oluyor [16].

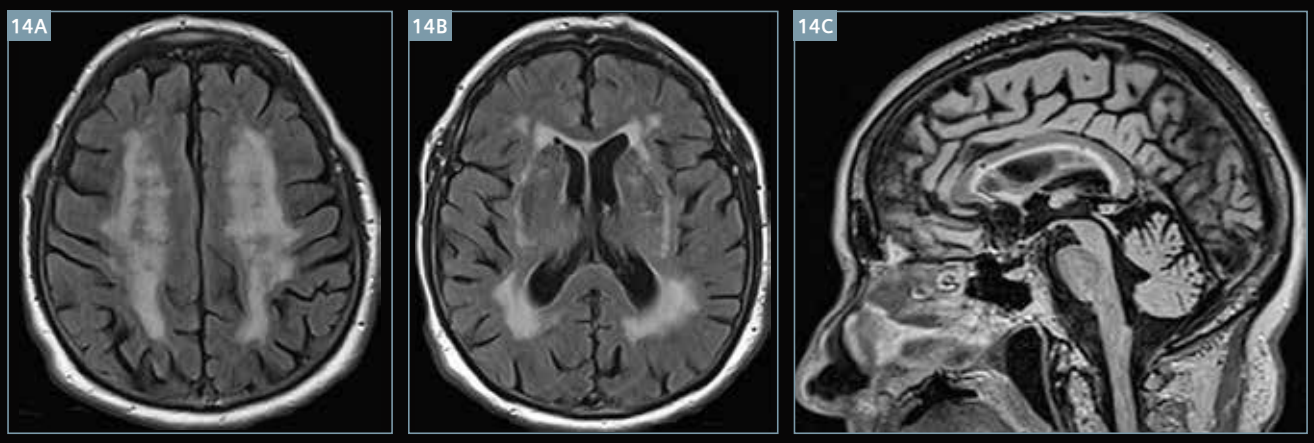

14 Sentrum semioval (14A) ve frontal ve oksipital boynuz çevresinde (14B) yaygın konflüent beyaz madde değişimleri bulunan, moderat jeneralize serebral atrofi, bazal gangliyada lakunar enfarktüsler ve korpus kallosum tutulumu (14C) eşliğinde SAE.

Lökodistrofi

Bunlar, progresif beyaz madde lezyonlu, anteroposterior ilerleme gradyanı ile bilateral ve simetrik olma eğilimindeki kalıtımsal metabolik hastalıklardır [21]. Adrenolökodistrofi haricinde, bu hastalıklarda kontrast tutulumu gerçekleşmiyor.

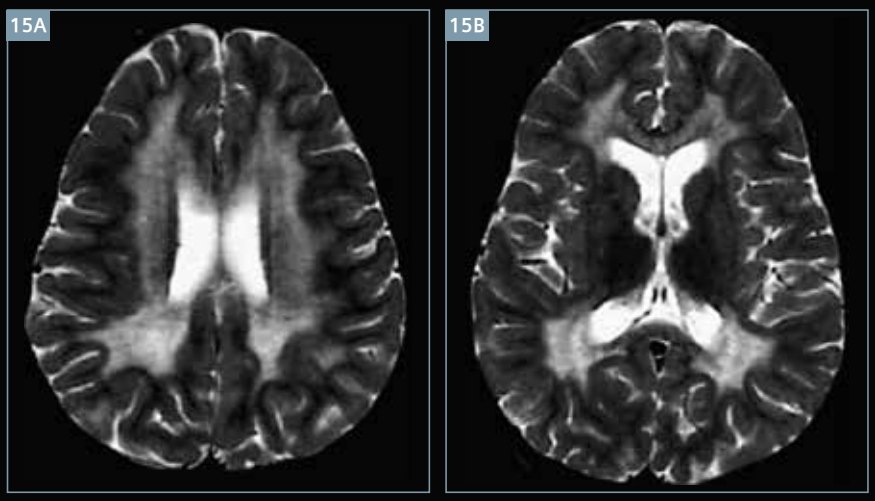

15 Aksiyel T2 ağırlıklı MR görüntülemede difüze, bilateral ve simetrik beyaz madde değişimli lökodistrofi.

Mitokondriyal hastalıklar

Bunlar, mitokondriyal metabolizmayı etkileyen çeşitli genetik defektlerin neden olduğu, nadir görülen bir multisistem hastalıkları grubudur. Özellikle, kalıtsal Leber optik nöropatisi, kronik progresif oftalmopleji ve mitokondriyal ansefalomiyelopati, laktik asidoz ve inme benzeri episodların (MELAS), MS'ten ayırt edilmesi oldukça zordur. Multisistem tutulumu, pozitif aile öyküsünü ve kalsifike serebral lezyonları da içeren klinik prezentasyon, doğru tanı için ipucu sağlayabiliyor [5].

* *Yasal uyarı: MR taramalarının fetüsler ve iki yaşından küçük çocuklarda uygulanmasının güvenli olduğu henüz kesinleştirilmemiştir. Sorumlu hekimin, MR'ın diğer görüntüleme tekniklerine oranla ne gibi artılar sağlayacağını değerlendirmesi gerekir.*

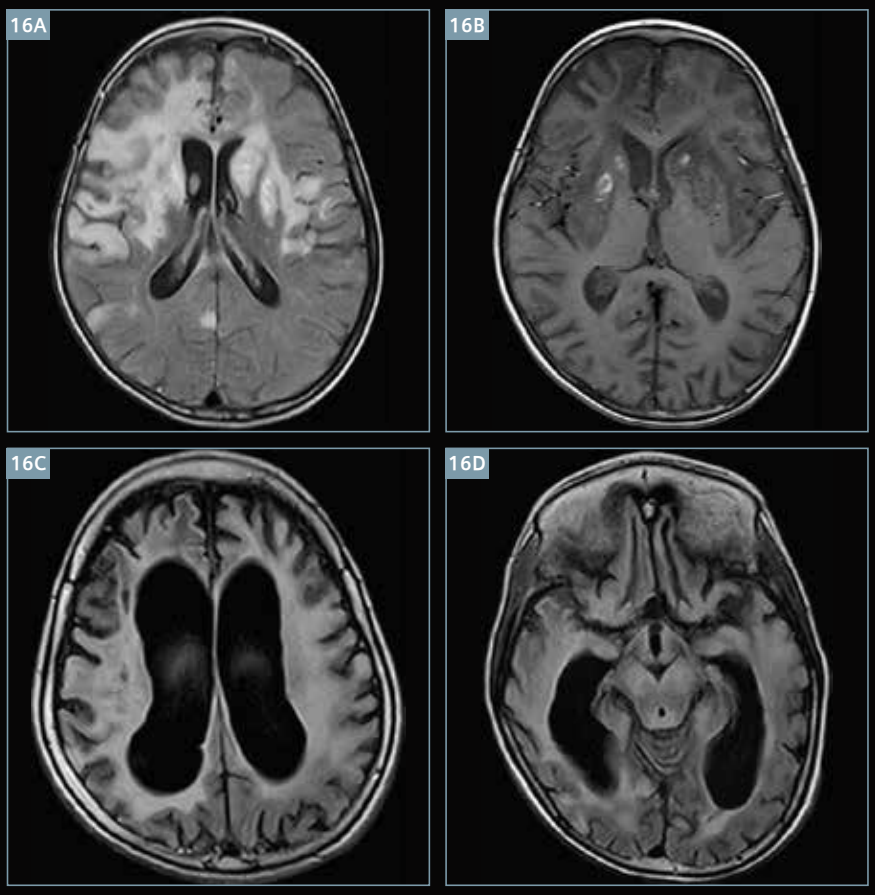

16 Mitokondriyel hastalığa ve laktik asidoza sahip çocuk hastanın* takip MR muayenesi. (16A, B) Derin periventriküler ve subkortikal beyaz maddede ve bazal gangliyada multipl yüksek T2 sinyal alanları (a) ile natif T2 ağırlıkta bazal gangliyada hemorajlar (b) bulunan 8 yaşında çocuk hastanın* MR muayenesi. (16C, D) 12 yaşında çocuk hastanın*, büyük beyaz madde değişimleriyle birlikte drastik progresyon, serebral saplarda ve mezensefalonda tutulum ve ventriküllerde büyümenin eşlik ettiği progresif atrofi sonrası takip muayenesi.

Vaskülit

Sistemik lupus eritematozus (SLE), Wegener granülomatozu, Behçet sendromu, polyarteritis nodosa ya da Sjögren sendromu gibi çeşitli vaskülit hastalıkları beyni tutabiliyor. Hastaların MR muayenelerinde kortiko-subkortikal ya da MS benzeri periventriküler lezyonlar görülebiliyor. SS izole anjeiti, küçük serebral parenkimal ya da leptomeningeal damarlarda inflamatuar granülomatözün eşlik ettiği nadir görülen bir hastalıktır. Hastalarda şiddetli baş ağrısı ve fokal nörolojik semptomlar görülüyor.

MR muayenesinde, MS benzeri fokal lezyonlar, diffüze beyaz madde değişimleri, gri madde yapılarında tutulum, enfarktüsler, hemorajlar ve leptomeningeal ya da parenkimal tutulum görülebiliyor [5]. Yüksek çözünürlüklü, uçuş süresi (ToF) MR anjiyografi, kuşkulanılan SS vaskülitin araştırılmasında kullanılabilecek makul bir başlangıç yöntemidir (periferal arterleri de etkileyen multipl stenozları da gösteriyor), ancak normal MRA kullanılacak ise, kateter serebral anjiyografi düşünülmelidir.

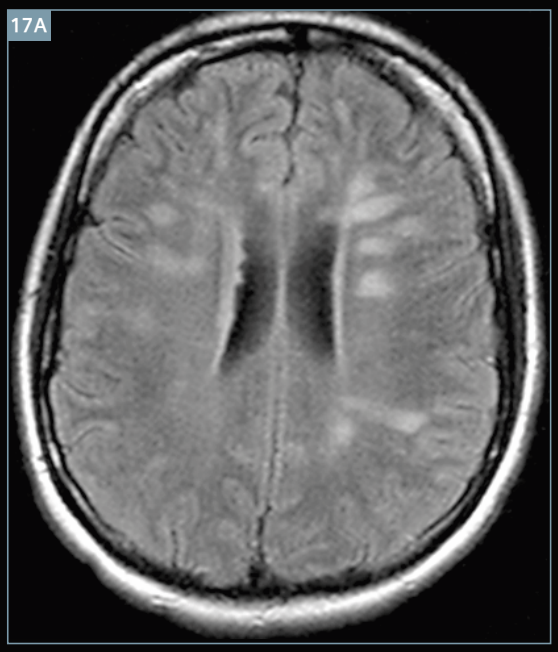

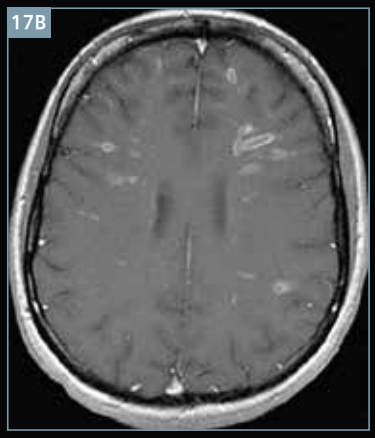

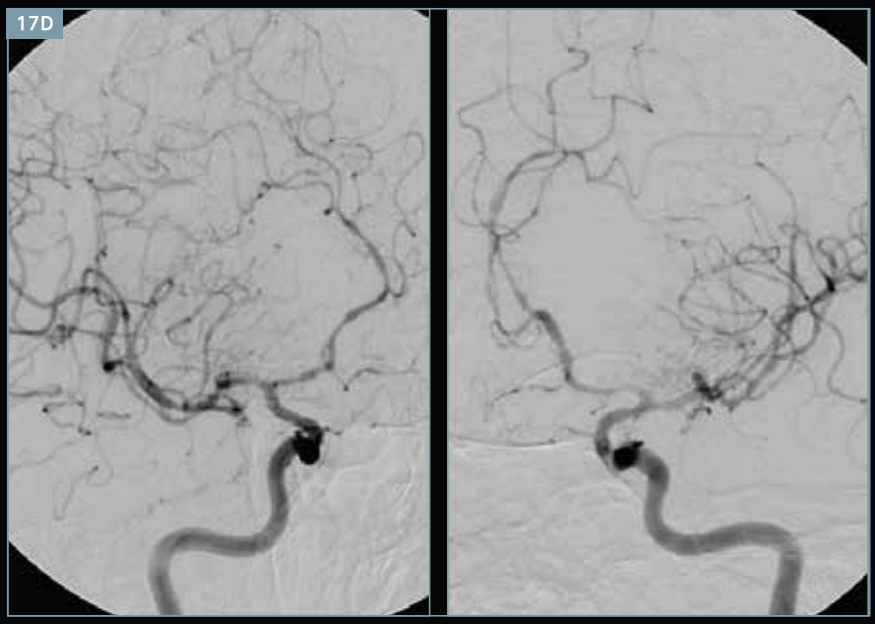

17 Serebral vaskülit. FLAIR (17A) ve kontrast tutulumlu T2 ağırlıklı aksiyal (17B) MR imajlarında, MS benzeri, periventriküler ve subkortikal beyaz maddede yüksek T2 sinyalli kontrast tutulumlu odaklar görülüyor. (17C) TOF-MR anjiyografide, intrakraniyal damarlarda, çoğunlukla anterior dolaşımda, multifokal, segmental daralma gözlemleniyor. (17D) Kateter serebral anjiyografi, vaskülitin varlığını kanıtlıyor.

Normal yaşlanma

Periventriküler ya da derin beyaz maddede multifokal T2 hiperitansite alanları, 60 yaş üzerindeki sağlıklı yetişkinlerin %30'unda görülüyor.

Lezyonlar küçük, multipl ve noktasal ya da büyük ve konflüent olabiliyor. Bu nonspesifik, yaşa bağlı, asemptomatik iskemik miyelin kaybı odakları, özellikle 50 yaş üzeri MS hastalarında yanlış ya da eksik tanıya yol açabiliyor [14].

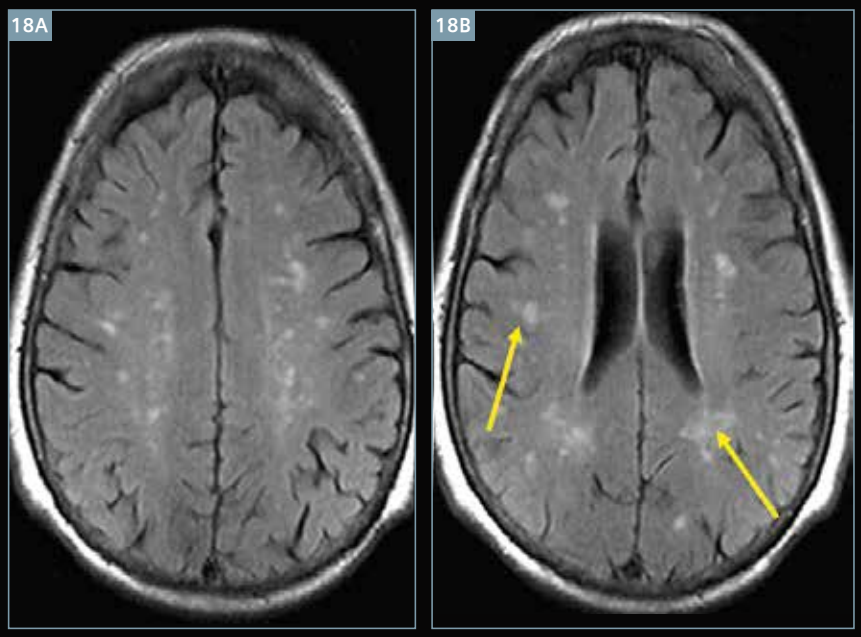

18 Aksiyel FLAIR'de, yaşa bağlı, kısmen konflüent periventriküler yüksek T2 sinyalli odaklara sahip 64 yaşında sağlıklı erkek hasta.

Sonuç

SS miyelin kaybı süreçlerine ilişkin çeşitli etiyolojiler bulunuyor. Tanılama için tercih edilen görüntüleme yöntemi olarak MR öne çıkıyor. MS hastalığına ait tipik ve nispeten sıra dışı MR özelliklerine ilişkin bilgiler ve ayrıca hastanın yaşının göz önünde bulundurulması, klinik öykü ve laboratuvar değerlendirme, ayırıcı tanılamayı daraltmak için kritik önem gösteriyor.

Referanslar

1 Smith AB, Smirniotopoulos JG. Imaging evaluation of demyelinating processes of the central nervous system. Postgrad Med J 2010; 86:218-229. doi: 10.1136/pgmj.2009.087452.
2 Eckstein C, Saidha S, Levy M. A differential diagnosis of central nervous system demyelination: beyond multiple sclerosis. J Neurol. 2012; 259.801-816. doi 10.1007/s00415-011-6240-5.
3 Katz Sand IB, Lublin FD. Diagnosis and differential diagnosis of multiple sclerosis. Continuum (Minneap Minn) 2013; 922-43. doi: 10.1212/01.CON.0000433290.15468.21.
4 Deangelis TM, Miller A. Diagnosis of multiple sclerosis. Hand Clin Neurol. 2014; 122:317-42. doi: 10.1016/B978-0-444-52001-2.00013-3.
5 Trojano M, Paolicelli D. The differential diagnosis of multiple sclerosis: classification and clinical features of relapsing and progressive neurological syndromes.

İletişim

Dr. Iris N. Kaschka
Nöroradyoloji Departmanı
University Hospital Erlangen
Schwabachanlage 6
91054 Erlangen
Almanya
Telefon: +49 (0) 9131 85-39388
Faks: +49 (0) 9131 85-39179
iris.kaschka@uk-erlangen.de

6 Polman CH, Reingold SC, Banwell B, Clanet M, Cohen JA, Filippi M, Fujihara K, Havrdova E, Hutchinson M, Kappos L, Lublin FD, Montalban X, O'Connor P, Sandberg-Wollheim M, Thompson AJ, Waubant E, Weinshenker B, Wolinsky JS. Diagnostic criteria for Multiple Sclerosis: 2010 Revisions to the McDonald Criteria. ANN NEUROL 2011; 69-292-302.

7 Zivadinov R, Bakshi R. Role of Magnetic Resonance Imaging in the Diagnosis and Prognosis of Multiple Sclerosis. From: Current Clinical Neurology: Multiple Sclerosis. Edited by: Olek MJ. Humana Press Inc., Totowa, NJ 2005.

8 Sahraian MA, Radue E-W. MS lesions in T2-weighted images. MRI Atlas of MS lesions. 2008, Springer.

9 Javalkar V, Manix M, Wilson J, Nanda A. Open ring enhancement in atypical brain demyelination. J Clin Neurosci. 2012; 19(6):910-2. doi: 10.1016/j.jocn.2011.06.037.

10 Miller DH, Weinshenker BG, Filippi M, Banwell BL, Cohen JA, Freedman MS, Galetta SL, Hutchinson M, Johnson RT, Kappos L, Kira J, Lublin FD McFarland HF, Montalban X, Panitch H, Richert JR, Reingold SC, Polman CH. Differential diagnosis of suspected multiple sclerosis: a consensus approach. Mult Scler. 2008; 14(9): 1157-1174. doi: 10.1177/1352458508096878.

11 Yacoub HA, Al-Qudahl ZA, Lee H-J, Baisre A, Souayah N. Tumefactive Multiple Sclerosis presenting as Acute Ischemic Stroke. Journal of Vascular and Interventional Neurology 2011; 4(2): 21-23.

12 Granberg T, Martola J, Kristoffersen-Wiberg M, Aspelin P, Fredrikson S. Radiologically isolated syndrome - incidental magnetic resonance imaging findings suggestive of multiple sclerosis, a systematic review. MSJ 2012; 19(3) 271-280; doi: 10.1177/1352458512451943.

13 De Stefano N, Siva A. The radiologically isolated syndrome dilemma: just an incidental radiological finding or presymptomatic multiple sclerosis? MSJ 2012; 19(3) 257-258; doi: 10.1177/1352458512460418.

14 Kira J, Haller S, Kesselring J, Sahraian MA. Differential Diagnosis of Multiple Sclerosis. In Sahraian MA, Radue EW. MRI Atlas of MS lesions. 2008, Springer.

15 Lee D-H, Laemmer A, Waschbisch A, Struffert T, Maihöfner C, Schwab S, Linker RA. Neuromyelitis optica presenting with relapses under treatment with natalizumab: a case report. Journal of medical Case Report 2014, 8:155. doi: 10.1186/1752-1947-8-155.

16 Marcus JF, Waubant EL. Updates on clinically isolated syndrome and diagnostic criteria for multiple sclerosis. The Neurohospitalist 2013; 3(2) 65-80. doi: 10.1177/1941874412457183.

17 Ciccarelli O. Do cortical lesions help us to distinguish MS from NMO? Neurology 2012; 79;630-1631. doi: 10.1212/WNL.0b013e31826e9bbf.

18 Brinar VV, Habek M. Rare infections mimicking MS. Clin Neurol Neurosurg. 2010; 112(7):625-8. doi: 10.1016/j.clineuro.2010.04.011.

19 Engeholm M, Leo-Kottler B, Rempp H, Lindig T, Lerche H, Kleffner I, Henes M, Dihné M. Encephalopathic Susac's Syndrome associated with livedo racemosa in a young woman before the completion of family planning. BMC Neurology 2013, 13:185.

20 Bentley P, Wang T, Malik O, Nicholas R, Ban M, Sawcer S, Sharma P. CADASIL with cord involvement associated with a novel and atypical NOTCH3 mutation. J Neurol Neurosurg Psychiatry 2011; 82:855-860. doi: 10.1136/jnnp.2010.223297.

21 Bastianello S, Pichiecchio A, Spadaro M, Bergamaschi R, Bramanti P, Colonnese C, Sabatini U, Uggetti C, Luccichenti G. Atypical multiple sclerosis: MRI findings and differential diagnosis. Neurol Sci 2004; 25:S356-S360. doi: 10.1007/s10072-004-0340-2

Servikal Spinal Korddaki MS lezyonları için T1 Ağırlıklı PSIR

T1 ağırlıklı PSIR, servikal spinal korddaki MS lezyonlarının ortaya çıkarılmasında büyük potansiyele sahip bulunuyor.

- 3T MAGNETOM Skyra protokolünü,
- 3T and 1.5T Phoenix görüntülerini
- Bart Schraa'nın, "Servikal Spinal Kordda Multipl Skleroz Lezyonlarının Görüntülenmesinde T1 Ağırlıklı Faza Duyarlı İnversiyon Kazanımı" konulu makalesini indirmek için:

www.siemens.com/magnetom-world

Rektum kanseri olan bir hastada HD•Chest ve FlowMotion kullanılarak soliter akciğer nodülünün iyileştirilmiş karakterizasyonu

Dr. Partha Ghosh, Moleküler Görüntüleme İş Birimi, Siemens Healthcare

Veriler, Avustralya, Brisbane'deki Royal Brisbane Hospital'a aittir

Hastanın Hikayesi

Soliter karaciğer metastazları için rektosigmoid rezeksiyonu ve parsiyel hepatektomi ile tedavi edilen rektum kanserli 61 yaşında bir erkek hasta, kontrol muayenesinde Fludeoxyglucose F^{18} (^{18}F FDG) PET/BT ile incelendi.

PET/BT incelemesi Biograph mCT Flow™*'da gerçekleştirildi. Kontrastsız tüm vücut BT'nin ardından, PET taraması, değişken masa hızıyla gerçekleştirildi. Karaciğer ve üst abdomen, tarama süresini optimize etmek için ekstremiteler için daha hızlı taramayla entegre solunum geçitlemesi (respiratory gating) aracılığıyla gerçekleştirildi.

Tüm vücut PET incelemesi 200x200 matriks olarak rekonstrükte edildi. Ancak, toraks ve üst abdomenden alınan solunum geçitlemesi ile elde edilen veriler, akciğer lezyonlarının daha iyi değerlendirilebilmesi için akciğerin nispeten hareketsiz görüntülerini elde etmek amacı ile %33 görev döngüsü kullanılarak HD•Chest olarak rekonstrükte edildi.

Tanı

Koronal MIP ve tüm vücut PET incelemesi MIP görüntüleri, akciğerde, geçitlenmemiş (non-gated) taramada 2.9 değerinde SUV_{max} ile habislik şüphesi uyandıran bir soliter fokal hipermetabolik nodüler lezyon gösteriyor. Karaciğerin sol lobunun anterior kısmındaki cerrahi rezeksiyon yatağı, normal FDG tutulumu gösteriyor. Hem renal pelvis hem de sol üst üreter, FDG tutulumunu gösteriyor. Bilateral ingunial nodlardaki hafif ^{18}F FDG alımının reaktif olması muhtemel görünüyor.

FlowMotion™*'nin kullanımı sayesinde artık tek tarama protokolünün bir parçası olan akciğerin solunum geçitlenmiş (respiratory gated) HD•Chest rekonstrüksiyonu, geçitlenmemiş (non-gated) taramaya kıyasla daha yüksek lezyon görünürlüğü ve arka planın artan oranda hedeflenebilmesi ile hipermetabolik akciğer nodülünün daha keskin bir resmini ortaya koyuyor. Geçitlenmemiş (non-gated) rekonstrüksiyon ve HD•Chest arasındaki kantitatif karşılaştırma, HD•Chest ile geçitlenmemiş rekonstrüksiyondan elde edilene kıyasla önemli ölçüde daha yüksek SUV_{max} gösteriyor. HD•Chest ile SUV_{max}, 2.97'den 3.65'e çıktı ve %23 oranında bir artış gösterdi. Bu periferik flulaştırma olmamasına ve solunum hareketi artefaktlarını ortadan kaldırarak HD•Chest'in sağladığı daha küçük lezyon boyutuna bağlanabilir. SUV_{max} seviyesi, olasılıkla rektum kanseri kaynaklı akciğer metastazına ek olarak, pulmoner nodüldeki habislik tanısıyla tutarlıdır.

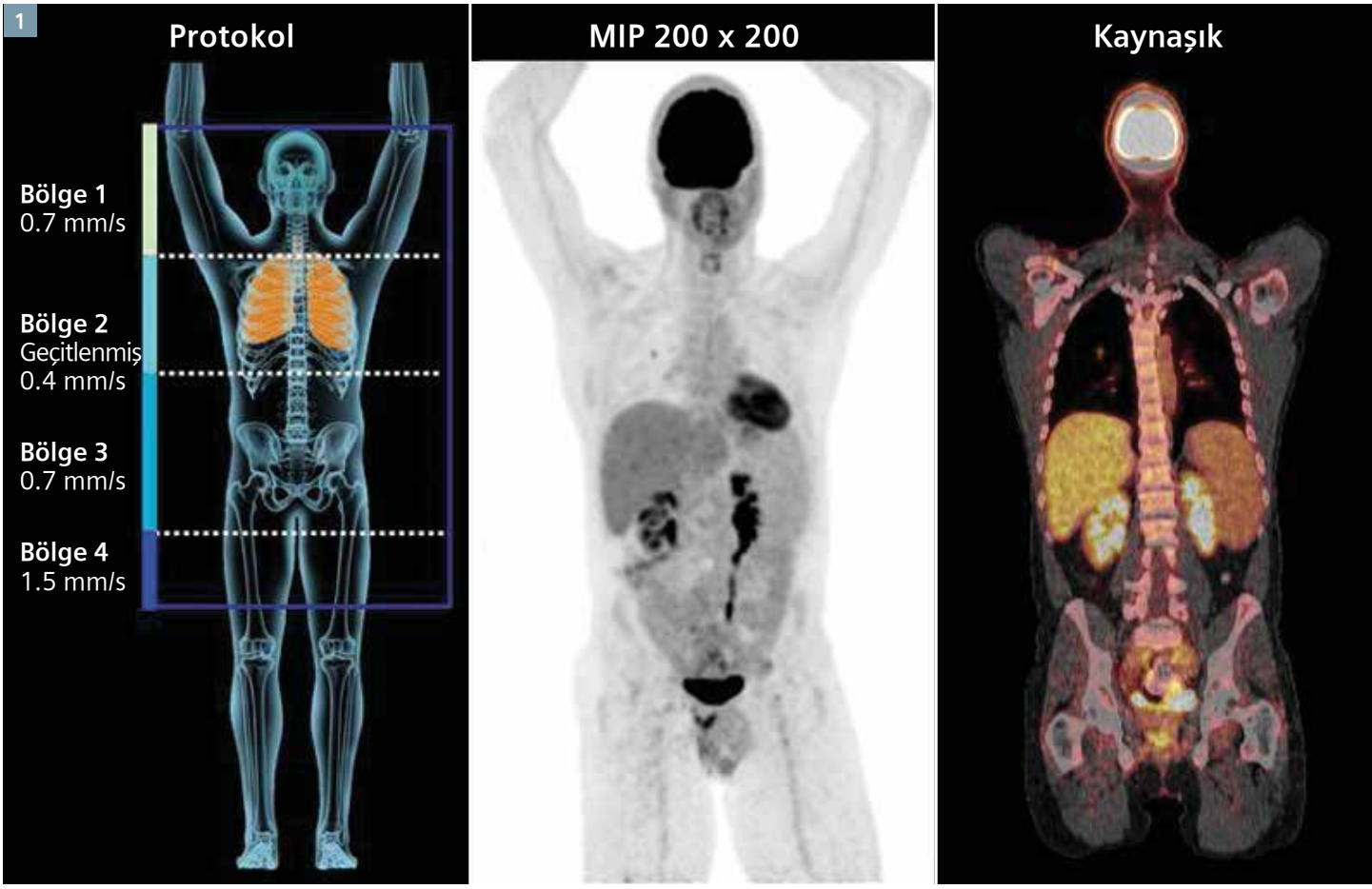

1 FlowMotion ile edinilmiş tüm vücut PET görüntüleri, bir soliter akciğer nodülü gösteriyor.

Yorum

Bu klinik örnek, iyileştirilmiş görselleştirmeyi ve solunum hareketi ile bağlantılı periferik flulaşmayı ve lezyon görünürlüğünün kaybını ortadan kaldıran büyüklük tabanlı optimize solunum geçitlemesi (HD•Chest) aracılığıyla elde edilen küçük akciğer nodülleri için daha yüksek kantitatif doğruluğu ortaya koyuyor. HD•Chest ile –solunum hareketiyle ilgili parsiyel volüm etkileri ve flulaşmanın ortadan kaldırılmasına ek olarak- elde edilen %23 daha yüksek SUV_{max}, akciğer nodülünde habisliği güçlü bir şekilde destekliyor. Geçitlenmemiş incelemeden elde edilen 2.97 değerindeki SUV_{max}'a rağmen, solunum hareketiyle bağlantılı etkilerin ortadan kaldırılmasından sonraki artan SUV_{max}, önemli bir ilave tanı güveni sağlıyor ve ayrıca diğer akciğer lezyonlarının olmadığını da teyit ediyor.

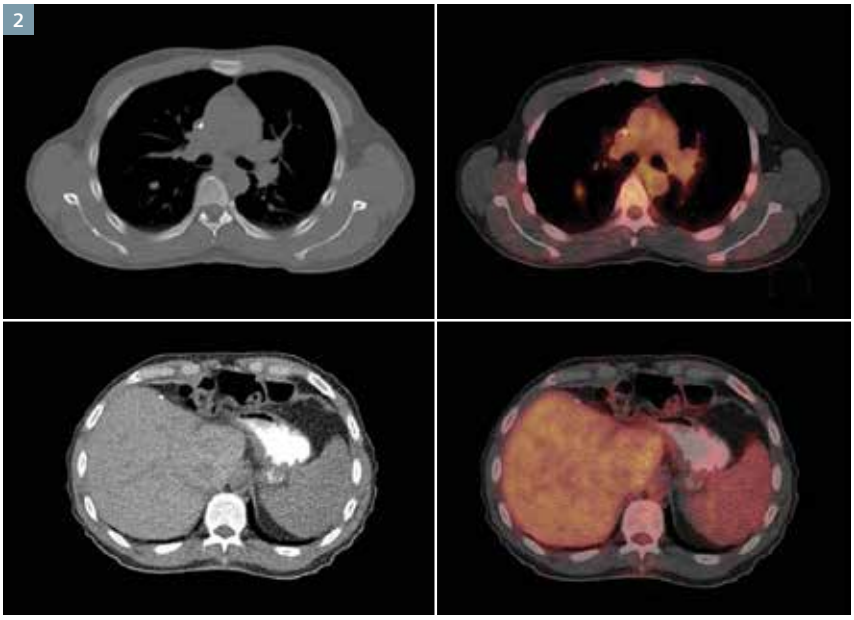

2 BT ve kaynaşık PET/BT görüntüleri, karaciğerin sol lobunun anterior kısmında rezeksiyon yatağından bir soliter hipermetabolik akciğer nodülü ve normal izleyici alımı gösteriyor.

BT, akciğer nodülünün çapının 8 mm olduğunu gösteriyor. HD•Chest ile bu kadar küçük bir nodülün keskin bir şekilde resmedilmesi iyileştirilmiş lezyon görünürlüğünü, hedef-arka plan oranını ve HD•Chest ile solunumla bağlantılı flulaşma ve parsiyel volüm etkilerinin ortadan kaldırılması aracılığıyla elde edilen daha yüksek kantitatif doğruluğu yansıtıyor.

Solunum geçitlemesinin solunum hareketini ortadan kaldırmaya yardımcı olmasına ve tekil olarak geçitlenmiş karelerde lezyonu keskin bir şekilde tanımlayabilmesine rağmen, nispeten düşük olan sayım istatistikleri ve tekil karelerdeki daha yüksek arka plan paraziti, çok küçük lezyonların veya düşük alınım gerçekleştiren lezyonların görselleştirmesini zorlaştırıyor.

HD•Chest, büyüklük histogramına dayalı olarak en az harekete sahip toplam geçitlenmiş liste modu verilerin bir kısmını kullanan büyüklük tabanlı geçitleme kullanıyor.

Bu, daha yüksek görüntü kalitesi ve iyileştirilmiş küçük lezyon görünürlüğü için daha yüksek sayım istastistiklerine sahip nispeten hareketsiz görüntüler sunuyor. FlowMotion taraması, solunum geçitlemesini, son derece esnek aralıklar içerisinde mümkün kılıyor ve bu da bir zaman engeli olmadan tam ilgilenilen bölgelerden hareket yönetimli HD•Chest rekonstrüksiyonları üretilmesine yardımcı oluyor.

FlowMotion Teknolojisinin Değeri

Doğru SUV kantifikasyonu, akciğer nodüllerinde yönetimsel kararlar vermenin anahtarıdır. 2.5'tan yüksek SUV_{max}'ın daha yüksek bir habislik olasılığına sahip olduğu görüldü. Akciğer nodüllerindeki SUV'un, geçitlenmemiş PET'teki solunum hareketi nedeniyle parsiyel volüm etkilerinden etkilenebileceğinden, PET taramasında hareket yönetimi, HD•Chest'te olduğu gibi, solunum hareketi etkilerinin ortadan kaldırılması nedeniyle kantifikasyonu iyileştirebilir. Daha erken lezyonlarda görüldüğü gibi daha düşük hipermetabolizma seviyelerine sahip küçük nodüller için bu özellikle önemlidir. Düşük alınıma sahip küçük lezyonların tespiti, lezyon görünürlüğünün solunum hareketiyle ilgili flulaşmayı ortadan kaldırarak iyileştirilmesi nedeniyle, HD•Chest sayesinde iyileştirilebilir.

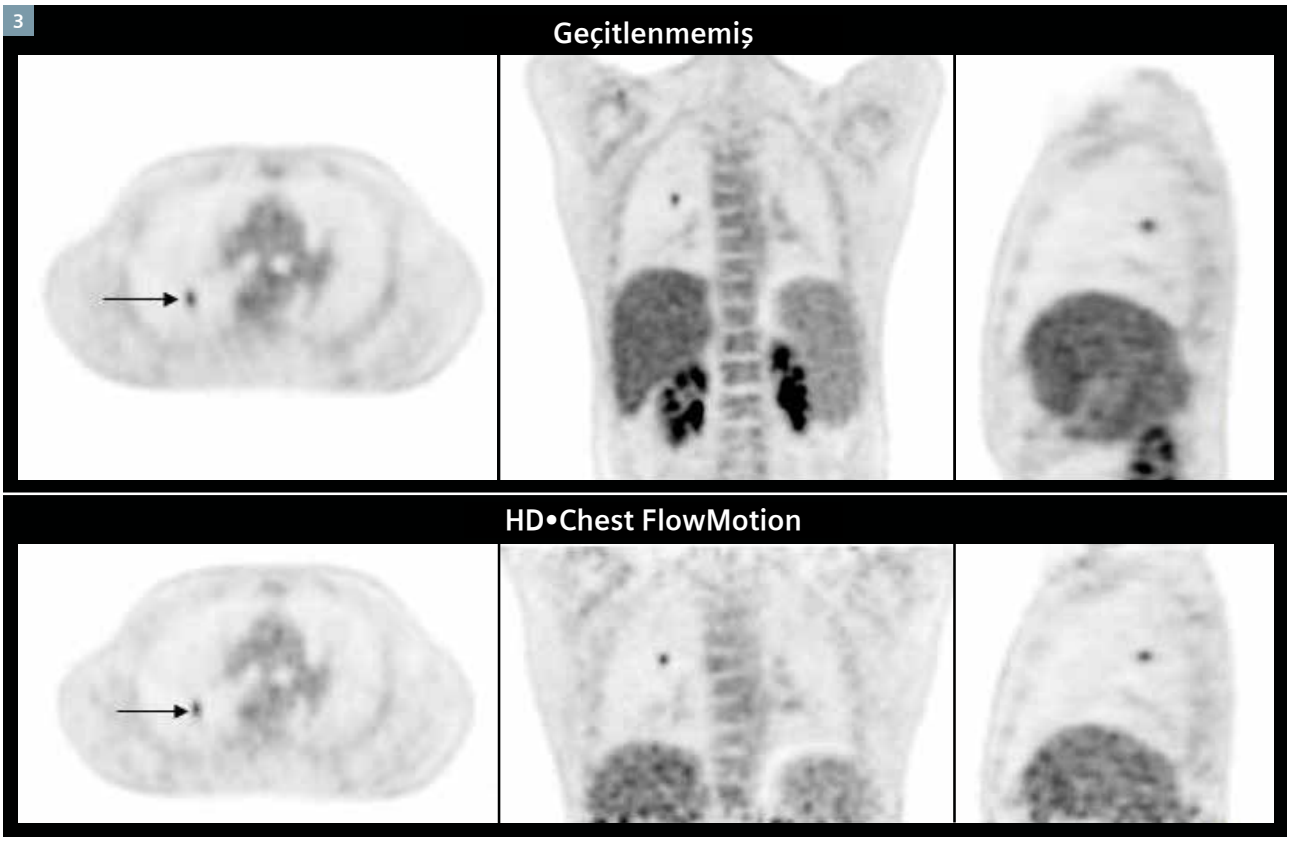

3 HD•Chest ile hipermetabolik soliter akciğer nodülünün daha keskin resmini gösteren HD•Chest rekonstrüksiyonlarının (ok) ve toraksik geçitlenmemiş PET'in karşılaştırması

HD•Chest'in FlowMotion taramasıyla entegrasyonu, kapsanacak olan alan için muhteşem bir esneklik sunuyor ve lezyon tespit edilebilirliğinde ve bilgiye dayalı tedavi kararlarında potansiyel iyileştirme sağlayacak şekilde bu tekniğin sorunsuz rutin kullanımı olasılığını yaratıyor. Bu sayede, FlowMotion, hastanın klinik gerekliliklerine özel olarak tarama gerçekleştirmek için yatak pozisyonlarıyla sınırlı olmayan dar veya geniş aralıklarda geçitlenmiş (gated) taramayı mümkün kılıyor.

* *Biograph mCT Flow ve FlowMotion her ülkede ticari olarak satılmamaktadır. Mevzuata bağlı nedenlerle gelecekte mevcut olmaları garanti edilememektedir. Lütfen daha fazla bilgi için yerel Siemens organizasyonuyla iletişim kurunuz*

Burada açıklanan Siemens müşterilerinin beyanları, müşterinin özgün ortamında elde edilen sonuçlara dayalıdır. "Tipik" bir hastane diye bir şey olmadığından ve birçok değişken mevcut olduğundan (örn. Hastane büyüklüğü, vaka karışımı, IT benimseme seviyesi), diğer müşterilerin de aynı sonuçları alacakları garanti edilemez.

Muayene Protokolü

Tarayıcı	Biograph mCT Flow
Enjekte edilen doz	334 MBq ^{18}F FDG
Tarama gecikmesi	Enjeksiyon sonrası 1 saat
FlowMotion Taraması	Değişken masa hızı (Şekil 1). Toraks ve üst abdomen için entegre solunum geçitlemesiyle Ultra HD-PET
CT	100 kV, 45 eff mAs, 5 mm katman kalınlığı

PLM Referans Numarası: P213_44

4

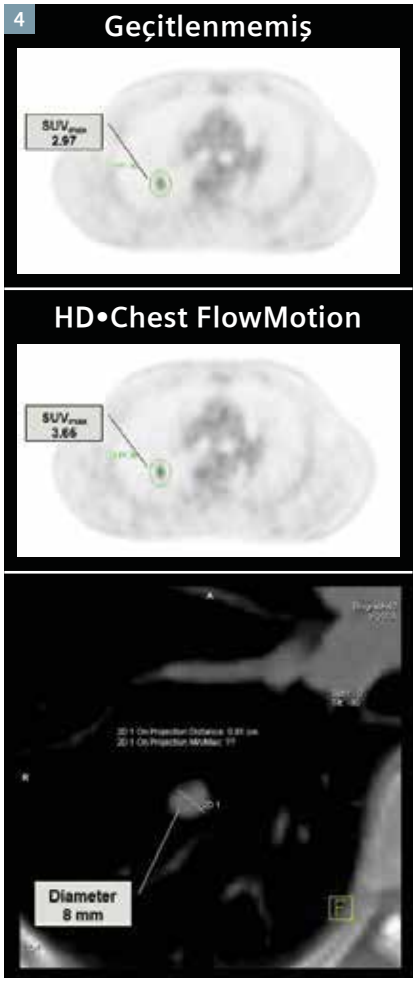

4 BT, 8 mm çapına sahip bir soliter akciğer nodülü gösteriyor. HD•Chest, akciğerinden geçitlenmemiş PET taramasından elde edilen 2.97 değerindeki SUV_{max}'a kıyasla 3.65 değerinde daha yüksek bir SUV_{max} gösteriyor.

Endikasyonlar

Fludeoksiglukoz F^{18} Enjeksiyonu, aşağıdaki yerlerde pozitron emisyon tomografisi (PET) görüntülemesi için kullanılıyor:

- **Onkoloji:** Diğer test modaliteleriyle bulunan bilinen veya şüphelenilen anomalilere sahip hastalarda veya kanser tanısı konulmuş hastalarda habisliğin değerlendirilmesine yardımcı olmak için anormal glukoz metabolizmasının değerlendirmesi için.
- **Kardiyoloji:** Koroner arter hastalığına sahip hastalarda rezidüel glukoz metabolizması ve sistolik fonksiyonun reversibl kaybıyla sol ventriküler miyokardiyumun ve miyokardiyal perzüsyon görüntüleme ile birlikte kullanıldığında sol ventriküler disfonksiyonun tespiti için.
- **Nöroloji:** Epilepsi nöbetinin odağıyla ilişkilendirilen anormal glukoz metabolizmasının bölgelerinin tespiti için.

Önemli Güvenlik Bilgileri

- **Radyasyon Riskleri:** Fludeoksiglukoz F^{18} Enjeksiyonu dahil olmak üzere radyasyon yayan ürünler, özellikle pediatrik hastalarda kanser riskini arttırabilir. Görüntüleme için mümkün olan en düşük dozu kullanın ve hastayı ve sağlık çalışanını korumak için güvenli bir şekilde kullanılmasını sağlayın.
- **Kan Glukoz Anomalileri:** Onkoloji ve nöroloji ortamında, yeterli şekilde regüle edilmemiş kan glukoz seviyelerine sahip hastalarda standart altı görüntüleme gerçekleşebilir. Bu hastalarda, Fludeoksiglukoz F^{18} Enjeksiyonunun yapılmasından önce en az iki gün normoglisemi sağlamak için tıbbi tedavi ve laboratuar testleri seçeneklerini göz önüne alın.
- **Advers Reaksiyonlar:** Pruritus, ödem ve kızarıklıkla hipersensitivite reaksiyonları rapor edilmiştir: acil durum resüsitasyon ekipmanlarını ve personelini hemen harekete geçebilecek şekilde hazır bulundurun.

Koroner arterler ve miyokardın eş zamanlı değerlendirilmesi için kardiyak BT incelemesi

Doç. Dr. Kakuya Kitagawa, Dr. Tatsuro Ito, Doç. Dr. Hajime Sakuma, Doç. Naoki Nagasawa, Akio Yamazaki*, Dr. Shiro Nakamori, Doç. Dr. Hiroshi Nakajima**

** Mie Üniversitesi Tıp Fakültesi, Radyoloji Departmanı Mie, Japonya*
** Mie Üniversitesi Tıp Fakültesi, Kardiyoloji Departmanı Mie, Japonya*

Hastanın hikayesi

Periferal arterioskleroz obliterans ve inferior duvar miyokard enfarktüs hikayesi olan 67 yaşındaki erkek hasta sol sirkumfleks artere (LCx) stent yerleştirilerek tedavi edildi. Hem koroner arterin, hem de miyokardın eş zamanlı değerlendirilmesi için koroner BT anjiyografi (cCTA), stres miyokard dinamik perfüzyon ve geç kontraslanma dahil kapsamlı bir kardiyak BT incelemesi yapılması talimatı verildi.

Tanı

Koroner CTA görüntüleri sol koroner arter (LCA) dominant bir sistemi gösteriyor (Şek.1A ve 1B). Sol anteriyor desendan arterde (LAD) karma plaklar görülebildi. Bu plaklar 6 numaralı segmentte orta derecede stenoza (Şek.2A) ve 7 numaralı segmentte hafif stenoza (Şek. 2B) yol açtı. Stent distalindeki hafif stenoz haricinde, LCx #13–14'de ciddi stent içi stenoz görülmedi.

Adenosin tarafından tetiklenen stres miyokard dinamik perfüzyon BT görüntüleri ciddi iskemik alan göstermedi. Azalan miyokard kan akışı bazal septal enferior duvar alanında görülebiliyor, burası eski enfarktüse karşılık geliyor (Şek.3).

Geç kontraslanma BT görüntüleri bazal septum enferior duvardan apikal enferior duvara doğru sub-endokardiyal enfarktüsü gösteriyor. Bu apekste kısmen transmural hale geldi (Şek. 4) Miyokard viyabilitesi muhafaza edildi.

Yorumlar

Bu vakada toplamda sadece 5.9 mSv etkin dozla mükemmel sonuçları olan kapsamlı bir çalışma elde edildi. Miyokard perfüzyon değerlendirmesinde sadece yüksek temporal çözünürlük değil, aynı zamanda tutarlı miyokard BT değerleri de önem taşıyor. Yarı-rekonstrüksiyon metodu yüksek temporal çözünürlük sunuyor ancak aynı zamanda miyokard BT'de röntgen kaynağının pozisyonuyla ilgili değer dalgalanmasına yol açarak miyokard perfüzyonun değerlendirmesini etkiliyor.

SOMATOM Definition Flash, aynı anda hem 75 ms yüksek temporal çözünürlük hem de 360° tam rekonstrüksiyonlu stabil miyokard BT değerleri sağlayan gelişmiş bir algoritmayla teçhiz edilmiş bir Kalp Perfüzyon modu (Sistolik ECK tahrikli Sıralı Mekik modu) sunuyor. Miyokard kan akışının renkli bir haritayla hızlı şekilde hesaplanmasını sağlayan bir perfüzyon analizi uygulamasıyla birlikte miyokard perfüzyonunun değerlendirilmesinde çok iyi sonuçlar veriyor. Ayrıca bu Kalp Perfüzyonu modunu, aynı zamanda tutarlı miyokard BT değerleri gerektiren geç kontraslanma BT için de uyguluyoruz. [1]

Dört zaman noktasında tarama yapmak ve bunların perfüzyon uygulamasının hareket düzeltme algoritmasını kullanarak ortalamasını alan bu mükemmel tarama modu azaltılmış artefakt ve gürültülü net geç kontraslanma görüntüleri sunabiliyor. Bu çalışma, koroner arter stenozu, iskemi ve miyokard viyabilite dahil tek durak noktalı kardiyak BT'nin oldukça düşük radyasyon dozuyla yapılabilir olduğuna dair bir örnek teşkil ediyor.

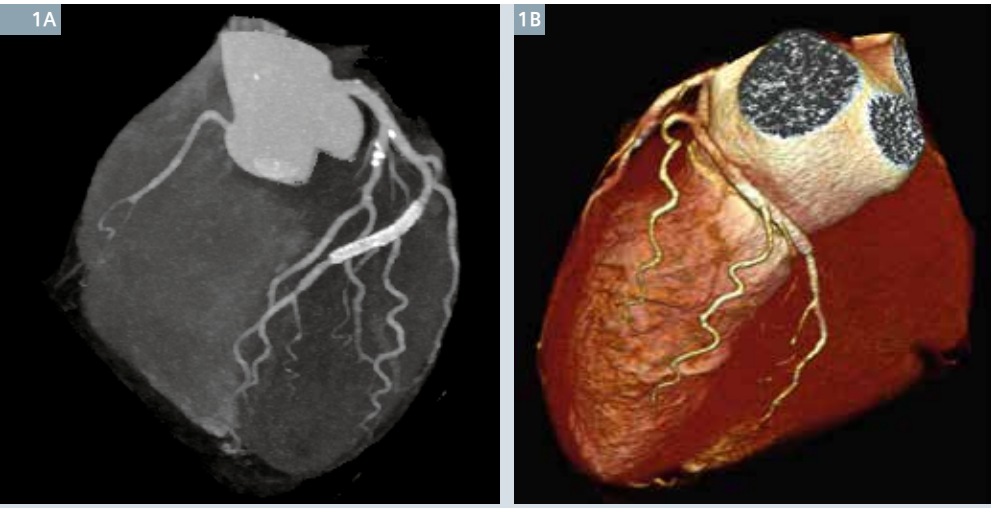

1 Koroner CTA görüntüleri LCA baskın sistemi gösteriyor (Şek. 1A – MIP, Şek. 1B – VRT).

Referanslar

1 Kurobe Y, Kitagawa K, J Cardiovasc Comput Tomogr. 2014 Jul-Aug;8(4):289-98.

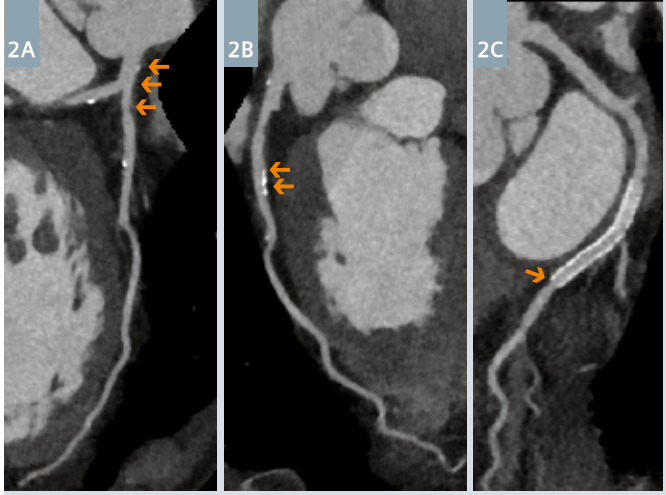

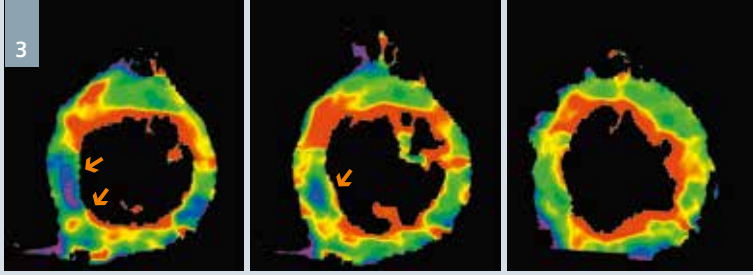

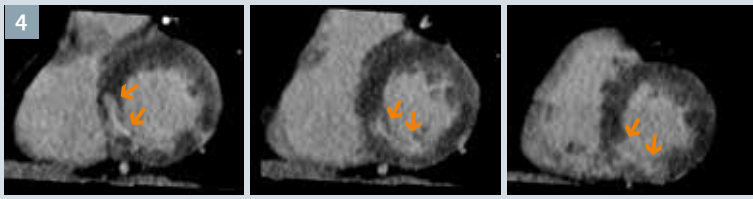

2 Koroner CTA görüntüleri proksimal LAD'de 6 numaralı segmentte orta derecede stenoza (Şek.2A) ve 7 numaralı segmentte hafif stenoza (Şek. 2B) yol açan karma plakları (oklar) gösteriyor. Stent distalindeki hafif stenoz (Şek. 2C, ok) haricinde, LCx #13–14'de ciddi stent içi stenoz görülmedi.

3 Stres miyokard dinamik perfüzyonu BT görüntüleri ciddi iskemik alan göstermiyor ancak azalan miyokard kan akışı bazal septal enferior duvar alanında (oklar) görülebiliyor, burası eski enfarktüse karşılık geliyor.

4 Geç kontraslanma BT görüntüleri bazal septum enferior duvardan apikal enferior duvara doğru sub-endokardiyal enfarktüsü gösteriyor. Bu apekste kısmen transmural hale gelmiştir.

Tablo 1: Kapsamlı kardiyak BT çalışması şeması

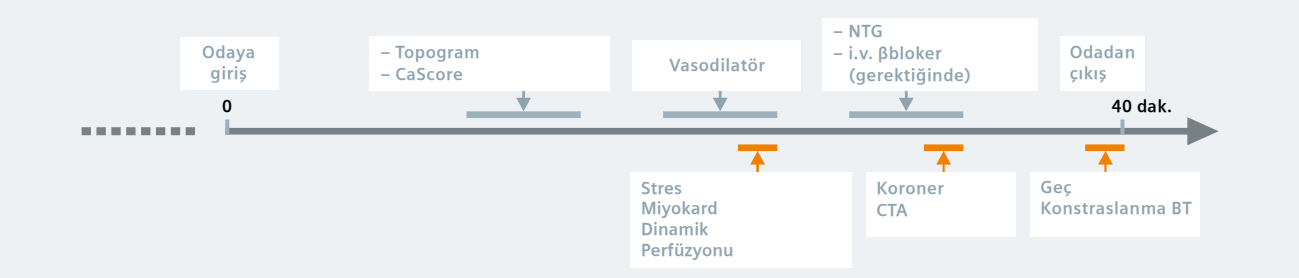

Muayene Protokolü

Tarayıcı	SOMATOM Definition Flash	SOMATOM Definition Flash	SOMATOM Definition Flash
Tarama modu	Stres Miyokard Perfüzyonu	Koroner CTA (Sekans)	Geç Konstraslanma BT
Tarama alanı	Sol Ventrikül	Kalp	Sol Ventrikül
Tarama boyu	67 mm	102.8 mm	69 mm
Tarama yönü	Mekik	Kraniokaudal	Mekik
Tarama süresi	32 s	5 s	9 s
Tüp gerilimi	80 kV	80 kV	80 kV
Tüp akımı	127 mAs/rot.	197 mAs/rot.	370 mAs/rot.
Doz modülasyonu	CARE Dose4D	CARE Dose4D	–
$CTDI_{vol}$	28.9 mGy	8 mGy	17.9 mGy
DLP	208 mGy cm	82 mGy cm	128 mGy cm
Etkin doz	2.9 mSv	1.2 mSv	1.8 mSv
Kontrast			
Hacim	40 mL	41 mL	–
Akış hızı	5 mL / s	3.4 mL / s	–
Başlangıç gecikmesi	4 s	17 s	–
Tarama zamanlaması	Adenozin infüzyonu başlangıcı ↓ 2 dak tarama	Adenozin infüzyonu bırakma ↓ 3 dak Nitro ↓ 5 dak tarama	Koroner CTA ↓ 5 dak tarama

Endoskopi kapsülü retansiyonu: Monoenerjetik görüntüleme ile metal artefaktını azaltma

Pui Wai Cheng FRCR, Dr. Gregory E. Antonio,Hiu-Ming Tung FRCS

St Teresa's Hospital, Kowloon, Hong Kong

Hastanın hikayesi

Bilinen Crohn hastalığı olan 32 yaşındaki kadın hastaya başka bir hastanede sekiz yıl önce terminal ileum rezeksiyonu uygulanmıştı. Üç yıl sonra sonrasında kapsül retansiyonu komplikasyonu gelişen kapsül endoskopi gerçekleştirilmiş. Hasta hastanemize sevk edilmeden önce gidip gelen abdominal ağrıdan şikayet ediyordu. Daha fazla değerlendirme yapmak için Dual Enerji (DE) BT gerçekleştirildi.

Tanı

Kontrastlı BT görüntüleri, asendan kolonun medyal duvarında daralan ileokolik anastomuzun üzerinde, distal ileumun şişmiş ileal poşuna yerleşmiş, metal bileşenli endoskopi kapsülünü ortaya koydu. Curved-reformat BT görüntüsü (Şek.1) ileokolik anastomozun hemen proksimalinde ciddi mural kalınlaşma ve kuminal daralma olan uzun ve iltihaplı distal ileal segment gösterdi. Distal ileumun kalınlaşmış mukozasının belirgin kontrast tuttuğu ve buna mezanterik fibrofatty proliferasyonun eşlik ettiği görüldü. Bu Crohn hastalığında izlenebilecek bulgulardır. Endoskopi kapsülü, iltihaplı distal ileumun bir kısmıyla birlikte cerrahi olarak çıkartıldı. Hasta sorunsuz bir şekilde sağlığına kavuştu.

Yorumlar

Karma DE BT tarama görüntülerinde (120 kV'de elde edilen tek enerjili görüntülere denk) endoskopi kapsülü, çevresini saran dokuları engelleyen ışın sertleştirici artefaktları olan parlak bir nesne olarak görüldü (Şek.2). Metal artefaktı azalmasının etkilerini görmek için *syngo* DE monoenerjetik uygulamayı farklı enerji seviyelerinde kullandık. 127 keV'de (Şek. 3) metal artefaktların kayda değer düzeyde azalttığını ve etrafı saran dokuların tanılanabilir olduğunu tespit ettik. 190 keV'de (Şek. 4) metal artefaktları neredeyse tamamen kaybolmuştu ancak yumuşak doku kontrastı bir şekilde baskılanmıştı. Kapsülün iç yapısı (Şek. 5A ve 5B) kemik penceresi ortamında görülebiliyor. DE BT monoenerjetik görüntüleme kullanarak artefakt azaltma olmaksızın, kapsülün etrafını saran dokuların değerlendirilmesi ciddi şekilde engellenmiş olacaktı.

Muayene protokolü

Tarayıcı	SOMATOM Definition Flash	SOMATOM Definition Flash
Tarama alanı	Alt Batın	Batın / Pelvis
Tarama modu	Dual Enerji	Spiral
Tarama boyu	97.6 mm	442.4 mm
Tarama süresi	3.6 s	9.4 s
Tarama yönü	Kraniokaudal	Kraniokaudal
kV	100 kV / Sn 140 kV	100 kV
Etkin mAs	136 mAs	206 mAs
$CTDI_{vol}$	11.28 mGy	8.51 mGy
DLP	131 mGy cm	390 mGy cm
Etkin doz	1.97 mSv	5.85 mSv
Doz modülasyonu	CARE Dose4D	CARE Dose4D
Rotasyon süresi	0.5 s	0.5 s
Dilim yönlendirme	32 x 0.6 mm	128 x 0.6 mm
Dilim genişliği	1 mm	1 mm
Yeniden oluşturma artışı	0.8 mm	0.8 mm
Yeniden oluşturma kerneli	D30f (SAFIRE)	I30f (SAFIRE)
Kontrast		
Hacim	–	90 mL
Akış hızı	–	2.5 mL / s
Başlangıç gecikmesi	–	90 s

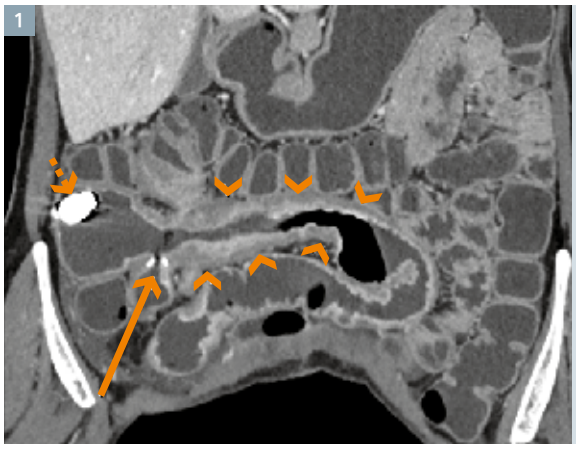

1 Kavisli yeniden düzenlenmiş BT görüntüsü daralmış ileokolik anastomozun (uzun ok) proksimalinde uzun, iltihaplı distal ileal segment (ok başları) ile kör ileal poşda sıkışmış endoskopi kapsülünü (kesikli ok) gösterdi.



6 Endoskopik kapsülün fotoğrafları.

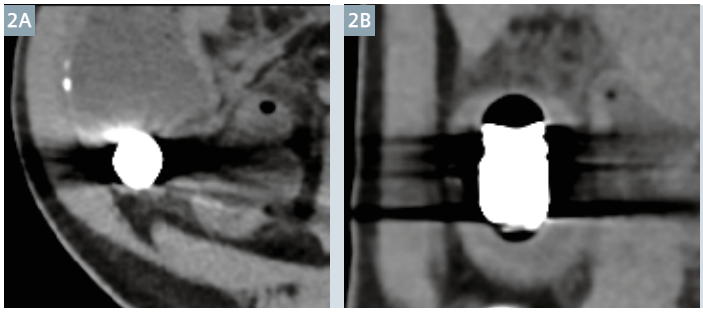

2 Endoskopik kapsülün kısa (Şek.2A) ve uzun (Şek.2B) eksen görünümleri karma görüntülerin (120 kV'de elde edilen tek enerjili görüntülere denk) yumuşak doku penceresinde görüntülendi. Etrafı saran dokuları gizleyen metal artefaktlar net şekilde gösteriliyor.

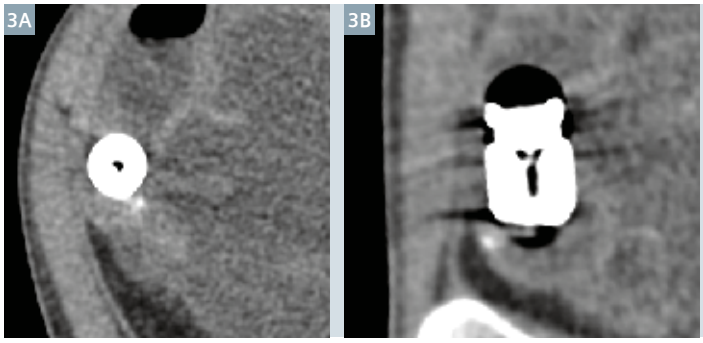

3 Endoskopik kapsülün kısa (Şek.3A) ve uzun (Şek.3B) eksen görünümleri 127 KeV'deki monoenerjetik görüntülerin yumuşak doku penceresinde görüntülendi. Metal artefaktlar ciddi düzeyde azalmış ve etrafı saran dokular tanılanabilir haldedir.

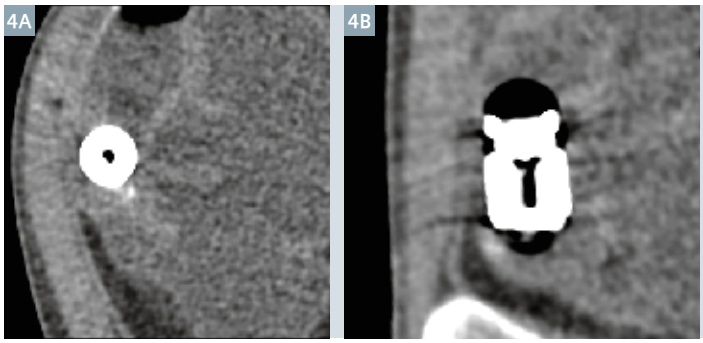

4 Endoskopik kapsülün kısa (Şek.4A) ve uzun (Şek.4B) eksen görünümleri 190 KeV'deki monoenerjetik görüntülerin yumuşak doku penceresinde görüntülendi. Metal artefaktlar neredeyse tamamen ortadan kaldırılsa da, yumuşak doku kontrastı bir şekilde baskılandı.



5 Endoskopik kapsülün kısa (Şek.5A) ve uzun (Şek.5B) eksen görünümleri 190 KeV'deki monoenerjetik görüntülerin kemik penceresinde görüntülendi. Kapsülün iç yapısı tanınabiliyor.

Amidoron kaynaklı karaciğer hasarının dual enerji BT ile değerlendirilmesi

Dr. Hirochika Suzuki, Dr. Ayano Imafuji, Dr. Maho Kato, Dr. Hiroko Omiya

Tsushima Belediye Hastanesi, Radyoloji Departmanı, Aichi, Japonya

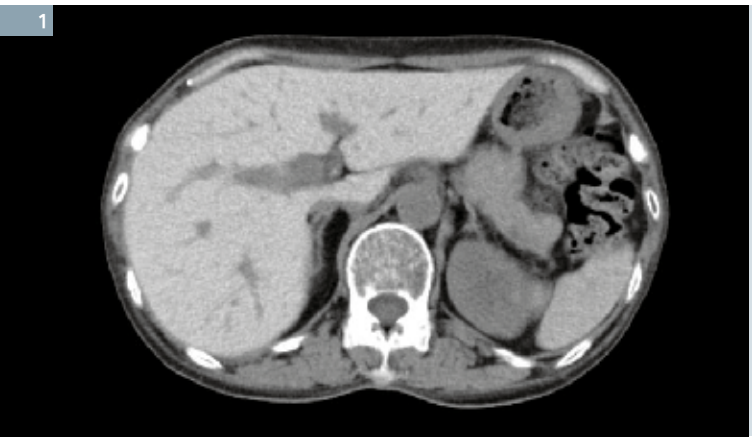

1 120 kV görüntü karaciğer ve dalakta daha yüksek BT dansitesi izleniyor.

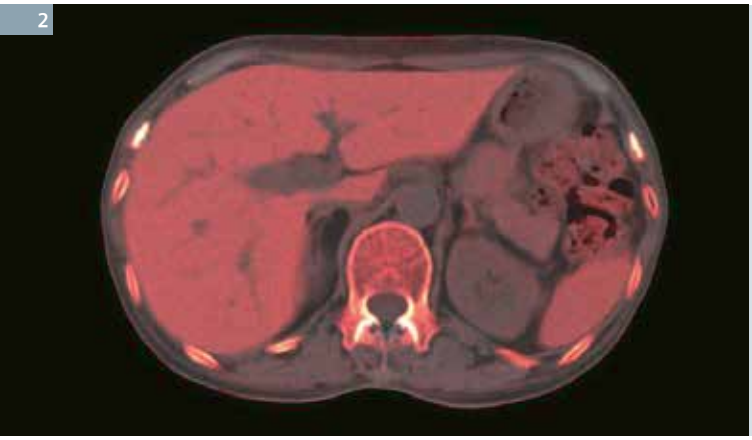

2 Füzyon yapılmış iyodin görüntüleme karaciğerde yüksek iyodin birikmelerini ortaya koyuyor.

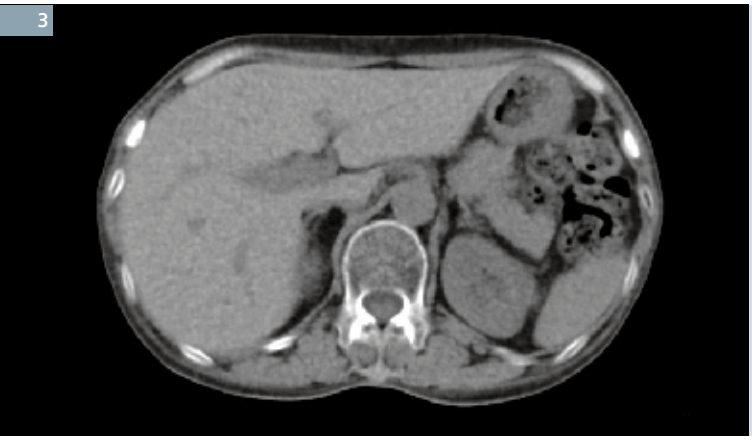

3 Sanal kontrassız BT'de karaciğer normal dansitede. izleniyor

Hastanın hikayesi

Ventriküler fibrilasyondan muzdarip 61 yaşındaki kadın bir hasta günlük dozda amidoron verilerek uzun süredir kontrol altında tutuluyordu. Hastada implante edilmiş kardiyovasküler defibrilatör mevcuttu, kan transfüzyonu hikayesi yoktu. Amidoron kaynaklı karaciğer hasarının değerlendirilmesi için Dual Enerji (DE) BT gerçekleştirildi.

Tanı

120 kV görüntüde (Şek.1) karaciğer, dalak ve pankreas gibi organlar artmış dansitede izleniyor. Tarama kontrast madde olmadan gerçekleştirilmiş olmasına rağmen, karaciğerdeki BT değerleri 117 HU'ya ulaştı. Benzer şekilde artmış yoğunluklar dalakta (98 HU) ve pankreasta (67 HU) da ölçüldü. Füzyon yapılmış iyodin görüntüsünde (Şek.2), böbrekler ve kaslardakilerle mukayese edildiğinde hem karaciğer hem de dalakta artan iyodin konsantrasyonu gösteriliyor. Sanal kontrastsız (VNC) görüntüde (Şek.3), karaciğer dansitesi normaldir (67 HU). Karaciğerde ölçülen iyodin konsantrasyonu 2.4 mg/mL'dir (Şek. 4). Ölçülen BT zayıflaması ve iyodin konsantrasyonu değerleri Tablo 1'de özetleniyor.

Yorumlar

Amidoron tüm dünyada mevcut olan iyodin içeren bir antiartimi ilacıdır. Uzun süreli amidoron verilmesi, karaciğerdeki iyodin birikmesinden ötürü hepatoksisiteye neden oluyor. [1,2] Akciğerler, miyokart, tiroit, dalak ve pankreas iyodin birikmesinin ana hedef organlarıdır. [1,2,3]

Amidoronun hayati kabul edildiği vakalarda karaciğer biyopsisi ilaca devam edip etmeme gerekliliğini ortaya çıkarabiliyor. Kontrast medyasız Dual Enerji BT taraması karaciğer ve diğer organlardaki iyodin konsantrasyonunu ortaya çıkartarak karaciğer hasarının ölçüsünün analiz edilmesi için bilgi sağlayabiliyor. Bu vakada CARE Dose4D uygulandı ve 100 / Sn 140 kV ile elde edilen mAs'lar referans mAs olan 230 / 178 yerine 104 / 87 oldu. Bunun DLP'deki sonucu 176 mGy ve etkin doz sadece 2.64 mSv oldu.

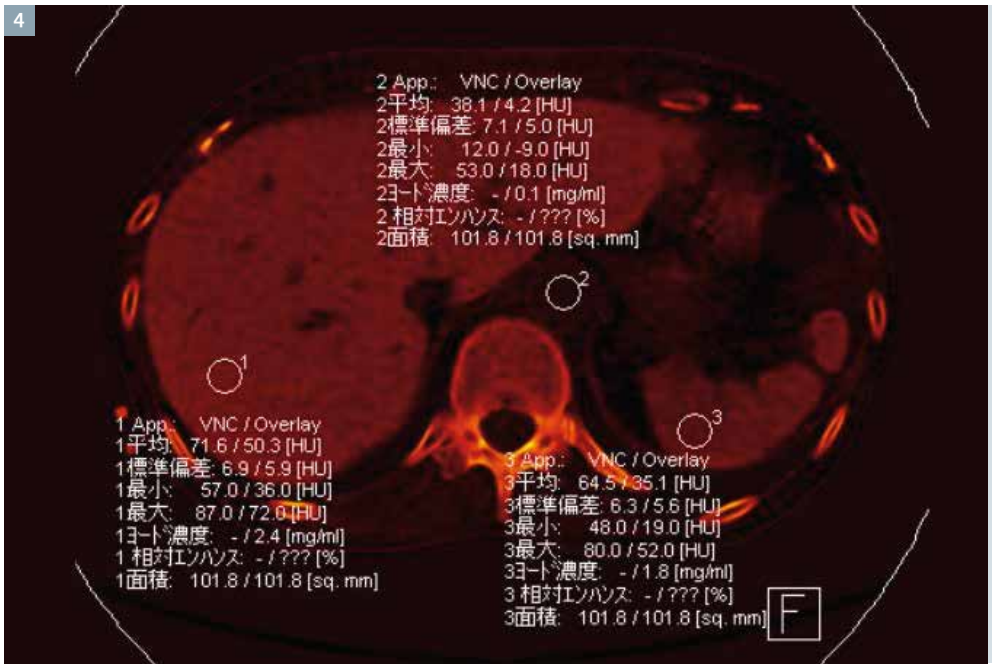

4 Karaciğerdeki iyodin konsantrasyonu 2.4 mg/mL'ye ulaşıyor.

Tablo 1: BT zayıflamaları ve iyodin konsantrasyonları

		Karaciğer	Dalak	Pankreas	Aort
Karma 120 kVp Görüntüsü	HU	117	98	67	40
Sanal Kontrassız BT	HU	67	55	40	38
İyodin Konsantrasyonu	mg/dL	2.4	1.8		0.1

Muayene protokolü

Tarayıcı	SOMATOM Definition Flash		
Tarama alanı	Batın	DLP	176 mGy cm
Tarama boyu	200 mm	Etkin doz	2.64 mSv
Tarama yönü	Kraniokaudal	Rotasyon süresi	0.5 s
Tarama süresi	10 s	Atım	0.6
Tüp gerilimi	100 kV / Sn 140 kV	Dilim yönlendirme	32 x 0.6 mm
Tüp akımı	104 / 87 mAs	Dilim genişliği	0.6 mm
Doz modülasyonu	CARE Dose4D	Yeniden oluşturma artışı	0.5 mm
$CTDI_{vol}$	8.37 mGy	Yeniden oluşturma kerneli	D30f

Referanslar

1 Goldman IS, *et al*. Increased hepatic density and phospholipidosis due to amiodarone. AJR 1985; 144: 541-546

2 Harris L *et al*. Side effects of long-term amiodarone therapy. Circulation 1983; 67: 45-51

3 Kuhlman JE, *et al*. Amiodarone pulmonary toxicity: CT findings in symptomatic patients. Radiology. 1990; 177: 121-125

Siemens müşterileri tarafından burada verilen beyanlar elde edilmiş sonuçlar, müşterinin kendine özel ortamında elde edilen sonuçlara dayanmaktadır. "Tipik" bir hastane olmadığında ve çok sayıda değişken (örn: hastane boyutu, vaka karışımı, IT kullanım seviyesi) olduğundan diğer müşterilerin de aynı sonuçları elde edeceğine dair garanti verilemez.

Diş dolguları olan hastada metal artefaktlarının azaltılması

Dr. Henrik Hauswald*, Esther Bär**

** Radyasyon Onkolojisi Departmanı, Heidelberg Üniversitesi, Almanya*
*** Radyasyon Onkolojisinde Medikal Fizik Departmanı, DKFZ Heidelberg, Almanya*

Hikaye

53 yaşındaki bir erkek hastaya, sol masseter kasta yumuşak doku metastazlı küçük hücreli akciğer kanseri tanısı kondu. Sınırlı hastalık yükünden ötürü potansiyel iyileştirici metot olarak radyasyon tedavisi seçildi. Radyasyon tedavisi planlaması için Bilgisayarlı Tomografi talimatı verildi.

Yorumlar

Görüntülerde ağırlıklı filtreli geri-projeksiyon (WFBP) ile rekonstrüksiyon sağlandı ve ek olarak iteratif metal artefakt azaltma (iMAR)[1] algoritması ile rekonstrüksiyon sağlandı.

Diş dolgularından kaynaklanan metal artefaktlar konvansiyonel olarak rekonstrüksiyon sağlanmış görüntülerin yaklaşık 17 kesitini etkiledi. iMAR rekonstrüksiyon algoritması kullanılarak metal artefakatlar azaltıldı. Şekil 1-4 metastazın iki transverse dilimini gösteriyor.

WFBP ve karşılık gelen iMAR düzeltmesi sırasıyla sunuldu.

Bu sonuçlar, iMAR ile rekonstrüksiyon sağlanan görüntülerin, çizgiler WFBP ile rekonstrüksiyon sağlanmış görüntüleme verilerini ciddi şekilde bozduğunda bile, metal artefaktları ciddi ölçüde azalttığını gösteriyor. Başka bir çalışmayla iMAR'ın radyasyon tedavisi gören hastalara sağlayabileceği olası klinik faydaları araştırmak faydalı görülüyor.

Muayene Protokolü

Scanner			
Tarama alanı	Baş	Atım	0.55
Tarama boyu	308 mm	Dilim yönlendirme	0.6 mm
Tarama yönü	Kraniokaudal	Dilim genişliği	2 mm
Tarama süresi	8.6	Uzamsal çözünürlük	0.33 mm
Tüp gerilimi	120 kV	Yeniden oluşturma artışı	2 mm
Tüp akımı	215 mAs	Yeniden oluşturma kerneli	H30s
$CTDI_{vol}$	59.48 mGy	**Kontrast**	
DLP	1916 mGy cm	Hacim	100 mL
Rotasyon süresi	1 s	Başlangıç gecikmesi	5 s

1 iMAR 510(k) beklemekte olup ticari olarak mevcut değildir. Mevzuattan kaynaklanan sebeplerden dolayı gelecekte mevcut olup olmayacağı garanti edilememektedir.

iMAR, alttaki bilgisayarlı tomografi verisinin, taranan nesnede bulunan metal tarafından bozulması halinde, ticari yeni oluşturmayla karşılaştırıldığında azaltılmış metal artefakt seviyeli görüntülerin elde edilmesi için tasarlanmıştır. Azaltılan kesin metal artefakt ve elde edilebilen görüntü kalitesinde buna karşılık gelen artış miktarı, nesne içerisindeki metal parçanın birleşimi ve boyutu, hastanın bedeni, anatomik konum ve klinik uygulama gibi çok sayıda faktöre bağlıdır. Konvansiyonel yeniden oluşturmaya ek olarak iMAR'lı yeniden oluşturma gerçekleştirilmesi tavsiye edilmektedir.

Siemens müşterileri tarafından burada verilen beyanlar müşterinin kendine özel ortamında elde edilen sonuçlara dayanmaktadır. "Tipik" bir hastane olmadığından ve çok sayıda değişken (örn: hastane boyutu, vaka karışımı, IT kullanım seviyesi) olduğundan diğer müşterilerin aynı sonuçları elde edeceğinin garantisi yoktur.

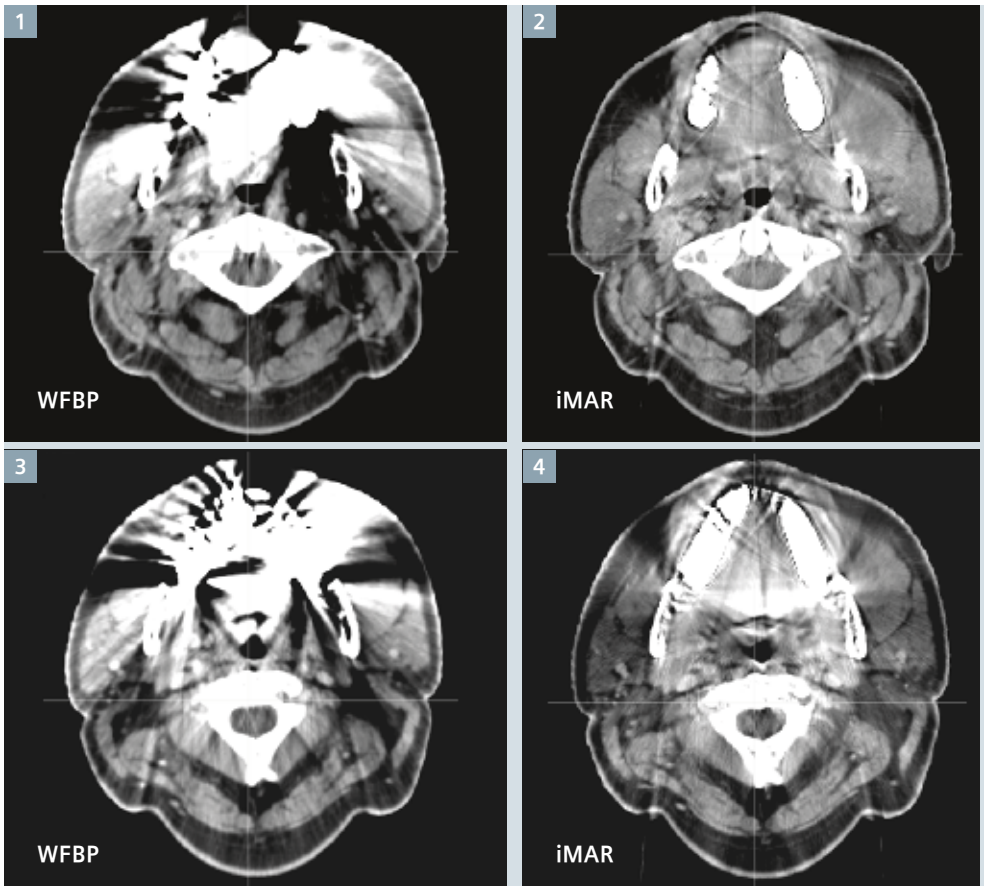

1-4 Artefakt tarafından etkilenen yumuşak doku penceresindeki iki dilimin transverse görünümü (C = 40 HU, W = 350 HU):
Sol tarafta görülen, iki dilimin ağırlıklandırılarak filtrelenmiş geriden yansıtmaları (WFBP) (Şek 1 ve 3) ile sağ tarafta iMAR yeniden oluşturmasından gelen ilgili dilim (Şek 2-4) iMAR ile diş dolgularından kaynaklanan artefaktlar kayda değer ölçüde azaldı.

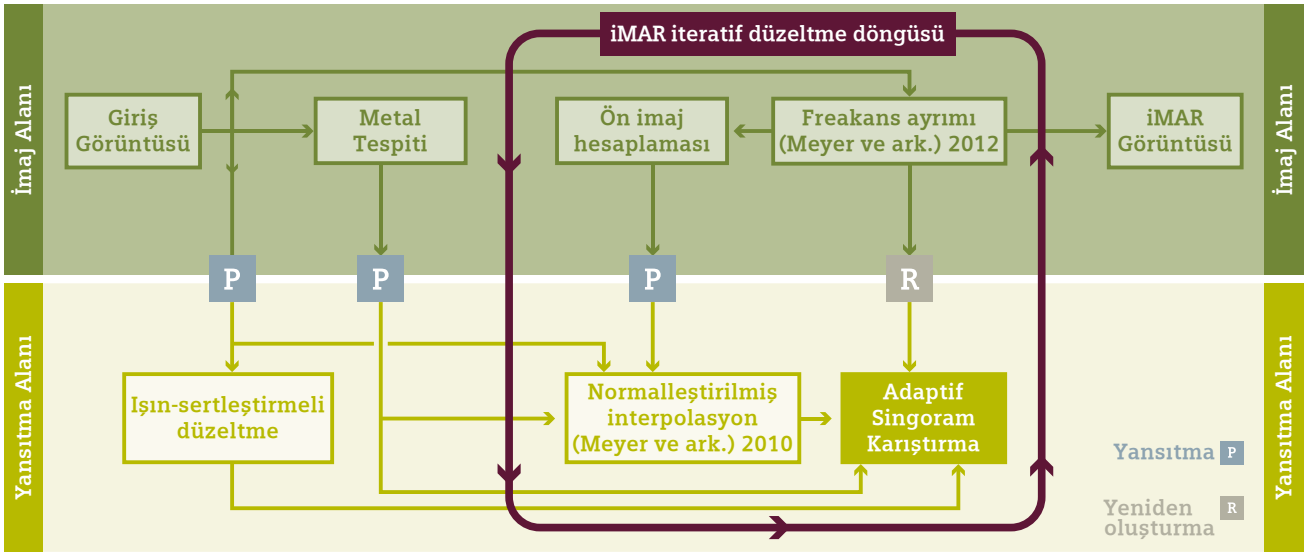

iMAR algoritması artefaktları düzeltmek için yenilemeli metot kullanıyor. Metal görüntüsü verisi basit şekilde baskılanmaz, bunun yerine kayıp görüntü bilgisi sinogramın diğer kısımlarından desteklenir. Ek ışın-sertleştirici düzetme ve adaptif sinogram karıştırmayla Siemens standart metal artefakt azaltılmasını geçen bir algoritma geliştirmiştir.

Referanslar

E. Meyer, R. Raupach, M. Lell, B. Schmidt, and M. Kachelries. Frequency split metal artifact reduction (FSMAR) in CT. Med. Phys. 39(4):1904-1916, April 2012

E. Meyer, R. Raupach, M. Lell, B. Schmidt, and M. Kachelries. Normalized metal artifact reduction (NMAR) in computed tomography. Med. Phys. 37(10):5482-5493, October 2010

Pediatrik MR görüntülemede sedatif kullanımını neden azaltmalı ve neler yapmalıyız?

Dr. Robert J. Min, MBA

Radyoloji Bölüm Başkanı, Weill Cornell Medical College; Radyoloji Şefi, New York-Presbyterian Hospital; Başkan, Weill Cornell Imaging, NewYork-Presbyterian, New York, NY, ABD

MR görüntüleme, normal ve anormal dokuların ayrımında sunduğu mükemmel yumuşak doku kontrastı ile biz hekimlerin elindeki en güçlü görüntüleme araçlarından biridir. Klinik uygulamalarda bize, başka bir şekilde elde edilmesi mümkün olmayan bilgiler sağlıyor. MR her ne kadar güçlü bir araç olsa da bazı yetişkinlerin -özellikle de çocukların*- MR muayenelerinin gerçekleştirilmesi epeyce zorlu olabiliyor. Ancak sedatif kullanımının da kendine özgü riskleri bulunuyor.

Hastaya medikasyon verilirken alerjik ya da advers reaksiyonlarla karşılaşma riski her zaman söz konusu olabiliyor. Bu durum, çok nadiren de olsa ölüme bile yol açabiliyor. Bu nadir alerjik reaksiyonlar sedasyondan kaynaklanmasa bile, sedatif verilen tüm çocuk ve yetişkinlerin muayene sonrası daha uzun bir toparlanma dönemine ihtiyacı oluyor. Hastalarda bulantı ya da sersemlik görülebiliyor ve normal aktivitelerine hızlı şekilde dönemiyorlar. Bu etkiler ve bunlarla ilişkili riskler, pediatrik hastalarda daha da artıyor.

Çocuklar için en büyük risk, belki de sedasyona yönelik kaygı nedeniyle önemli bir muayeneden vazgeçilmesidir. Bu ebeveynler açısından ciddi bir kaygıdır. Yıllar boyunca, hastaların ve ebeveynlerin endişelerine cevaben, pediatrik sedatif kullanımının azaltılmasına yönelik birçok girişimde bulunuldu. Klinikler, muayene odalarını boyamayı ve bu odaların çocuklar için daha sevimli olması için çıkartmalar kullanmayı denediler. Bazı görüntüleme bölümleri, çocukların müzik dinlemesine ya da video izlemesine izin vererek, muayeneler sırasında çocukların dikkatini dağıtmaya çalışıyor. Bu çabalar bir dereceye kadar yardımcı oluyor.

Ancak genç hastaların dikkatini dağıtma ve heyecanlarını dindirme konusunda büyük aşama kaydeden diş hekimlerinden hepimiz ders alabiliriz. Örneğin, birçok diş kliniğinde, çocuklara muayene sonrasında küçük bir oyuncak veriliyor ve bu da çocuğun sonraki ziyarete güzel anılarla gelmesini sağlıyor. Bu yöntemi görüntülemede pek sık kullanmıyoruz ama aslında çocukların ve ebeveynlerinin muayene öncesinde, ziyaretleri sırasında ve çoğu durumda, ayrıldıktan sonraki endişe ve sorularını ortadan kaldırmaya yönelik daha büyük ve kapsamlı bir programın bir parçası olarak kullanmamız gerekiyor.

Çocuklara MR görüntülemenin ne olduğunu, neye benzediğini, nasıl ses çıkardığını ve ne yaptığını anlamalarında yardımcı olarak da bir fark yaratabileceğimize inanıyorum. 5 ya da 6 yaşındaki çocukların, muayene sırasında durumu anlayabileceğine ve işbirliği yapabileceğine inanmadığımızı düşünüyorum. Oysa muayene öncesinde verilecek bir eğitimle, pediatrik sedatif kullanımını azaltabileceğimize eminim.

Yeni eğitim programının amacı da budur. Çocuklara ve ebeveynlerine, daha muayeneye gelmeden, MR görüntüleme konusunda içlerini rahatlatmak için gerekli araç ve bilgileri sağlamaya çalışıyoruz. Bu uygulama, çocukların ve ebeveynlerinin endişesini azaltacak ve birçok çocuk hastada, sedatif kullanımını sınırlandıracak. Ayrıca, sedatif kullanımının azaltılması, sonuç olarak iş akışının daha etkin hale gelmesini ve maliyetlerin düşmesini sağlayacak. Eğlenceli bir eğitim programı rutin görüntüleme uygulamalarının bir parçası haline geldiğinde, olumlu sonuçlar elde edilecek ve bu sadece çocuklarla sınırlı olmayacak. MR incelemelerinden neler beklenmesi gerektiğine dair daha kapsamlı ve daha iyi bir eğitimden yetişkinler de yararlanacak.

MR muayenelerinde sedatif kullanımını azaltabiliriz ve azaltmalıyız da. Çoğu durumda, hastalarımız, hastalarımızın aileleri ve kendi uygulamalarımız için yapılacak en doğru şey budur.

*MR taramaların fetüsler ve iki yaşından küçük çocuklarda uygulanmasının güvenli olduğu henüz kesinleştirilmemiştir. Sorumlu hekimin, MR muayenesinin diğer görüntüleme tekniklerine oranla ne gibi artılar sağlayacağını değerlendirmesi gerekir.

İletişim

Robert J. Min, M.D., MBA

Radyoloji Bölüm Başkanı, Weill Cornell Medical College; Radyoloji Şefi, New York-Presbyterian Hospital; Başkan, Weill Cornell Imaging at NewYork-Presbyterian

525 East 68th Street Starr 8a-37

New York, NY 10065 ABD

Tel: +1 212-746-2520

rjm2002@med.cornell.edu

SIEMENS

A91US-9240-A2-7600 | © 2013, Siemens AG

www.siemens.com/ultrasound

Sürekli Yenilenen ACUSON S Ürün Ailesi

ACUSON S Ürün Ailesi; üstün görüntü kalitesini, öncü teknolojileri, akıllı iş akışlarını ve esnek ergonomiyi, ihtiyaçlarınıza göre değişebilen fiyatlarla sunuyor. Tam ihtiyacınız olan sistem seviyesini seçmek sizin elinizde...

ACUSON S1000™ eSie Touch™ Elastisite Görüntüleme ve Amniyoskopik Görüntüleme gibi üstün performanslı çözümleri ve gelişmiş uygulamaları çok özel fiyatlarla sunuyor.

Üstün bir HD transdüser teknolojisinin yanı sıra Virtual Touch™ Görüntüleme, Virtual Touch™ Kantifikasyon gibi en gelişmiş doku kasılma özelliklerini istiyorsanız, **ACUSON S2000™** tam size göre.

Sadece birkaç saniye içinde otomatik kayıt yapan görüntü füzyonuna ihtiyacınıza varsa, o halde One-Click eSie Fusion™ özellikli, yeni ve ultra-gelişmiş **ACUSON S3000™** sizin için mükemmel bir çözüm. ACUSON S3000 aynı zamanda eSie Guide Needle Tracking özelliğiyle girişimsel prosedürleri daha hızlı ve güvenli şekilde gerçekleştiriyor.

Answers for life.

SIEMENS

A91CT-9308-A1-7600

www.siemens.com/somatom-force

İki adım önde olmak mı, ayak uydurmaya çalışmak mı?

Koruyucu Sağlık Hizmetleri'nde iki adım önde olmak demek, hastalara ve böbreklere zarar vermeden tarama yapmaktan, düşük dozlu erken tanıya kadar yepyeni faydalar sunmak demektir.

Freezing Motion özelliği ile iki adım önde olmak demek, en zor hastaları tek bir çekimle inceleyebilmek, endüstrinin en hızlı tarama moduyla nefes tutmadan BT görüntüleme yapabilmek demektir.

Karar verirken iki adım önde olmak demek, normal dozun yarısıyla, 4D görüntüleme ve hassas Dual Energy ölçümünün verdiği güvenle tanıda bulunmak demektir.

Yeni SOMATOM Force ile, bütün klinik konularda iki adım öndesiniz. Ayak uydurmaya çalışmayı bırakıp, yeni SOMATOM Force ile iki adım önde olun.

Answers for life.