İnovasyon

Kardiyoloji Özel Sayısı

Eylül 2012
www.siemens.com.tr

SIEMENS

Sadece 0,3 mSv'lik radyasyon dozuyla Koroner BTA Flash Taraması
Sayfa 04

MAGNETOM ESSENZA ile kardiyak görüntüleme
Sayfa 10

TAVI uygulamalarını kolaylaştıran yeni yöntem: "*syngo* DynaCT Cardiac"
Sayfa 28

08

SIEMENS

Teknolojinin Zirvesindeyiz

SOMATOM Definition Edge* - Tek Kaynaklı CT'de Referans

www.siemens.com/somatom-definition-edge

Somatom Definition Edge, CT teknolojisinde devrim niteliğindeki Stellar dedektör, TrueSignal Teknolojisi ve SAFIRE ile birleşerek, CT'de daha önce eşine rastlanmamış bir üstünlük sunuyor.

Elektronik gürültüyü en aza indirmek üzere tasarlanmış, son teknoloji ürünü Stellar Dedektör, üstün görüntü kalitesini düşük doz ile birleştiren, ilk tam entegre dedektör olma özelliğini taşıyor.

Tek kaynaklı CT'de yeni referansınız olacak Somatom Definition Edge ile tanışın...

*SOMATOM Definition Edge geliştirme aşamasındadır ve halen ABD'de satılmamaktadır.

Answers for Life.

Sevgili dostlarımız,

Dünya Sağlık Örgütü, kalp krizi ve felce yol açan kalp ve damar hastalıklarında 2020 yılına kadar yüksek oranda artış beklediğini açıkladı. Bu artışın en önemli nedenleri obezite, yüksek tansiyon, alkol-tütün kullanımı ve fiziksel hareketsizlik olarak sıralanıyor. Kalp krizi vakalarında zamanında müdahale ve yenilikçi tıp teknolojileri, hasta hayatının korunmasında büyük önem taşıyor.
Tüm dünyada çoğalan kalp hastalıkları ve kardiyoloji alanında artan ihtiyaçlar sebebiyle, geçtiğimiz 10 sene içerisinde kardiyolojiye yönelik tüm tanı ve tedavilerde önemli gelişmeler sağlandı. T.C. Sağlık Bakanlığı'nın 2010-2014 yılları arasında kalp ve damar hastalıklarına yönelik önleme ve kontrol programı çerçevesinde Türkiye'nin doğusundan batısına pek çok hastaneye kurulan en son teknoloji ürünü anjiyografi sistemleriyle de kardiyolojik tanı ve tedavi anlamında teknolojik yatırımlar yapıldı.
Siemens Sağlık sektörü olarak ilk günden beri tüm görüntüleme modalitelerinde kardiyolojiye yönelik yeni teknikler geliştiriyoruz. Öncelikle, çift kaynaklı tomografi cihazlarında elde edilen düşük doz kardiyak başarısını tek kaynaklı tomografi cihazlarına taşımak amacıyla Definition Edge cihazını geliştirerek pazara sunduk ve teknolojik liderliğimizi bir kez daha vurguladık. Kardiyak MRG giderek artan bir taleple karşılaşıyor, ancak çekimdeki güçlükler bu talebin karşılanmasında bir engel oluşturuyordu. Siemens, araştırma geliştirme yatırımlarını bu konuya odakladı. Bu alanda çalışan mühendislerimizin yeni geliştirdiği, kullanımı kolaylaştırıcı ve hastaların ihtiyaçlarına göre farklı özellikte çalışmaların uygulanabilmesini sağlayan platformlar ve gelişmiş klinik uygulamalarla bu engeli de ortadan kaldırdığımıza inanıyoruz. 3D ekokardiyografinin günlük klinik eko iş akışına getirdiği daha hızlı ve daha güvenilir çıktılar, ekokardiyografiye yeni perspektifler kazandırıyor. TAVI (Transkateter aort kapak implantasyonu) gibi yeni girişimsel tedavi yöntemleri, çeşitli hastalıklar nedeniyle açık kalp ameliyatı için uygun olmayan birçok hasta için ileri anjiyografik yöntemlerle tedavi seçenekleri sağlıyor.
Siemens Sağlık sektörü olarak sizlere yenilikçi ve özel çözümler sunarak hastalarınızın yaşamlarına daha konforlu ve sağlıklı devam etmelerini amaçlıyoruz. Kardiyoloji konulu yeni sayımızı büyük bir keyifle okuyacağınızı ümit ediyorum.

T. Ufuk Eren
Siemens Sağlık Türkiye

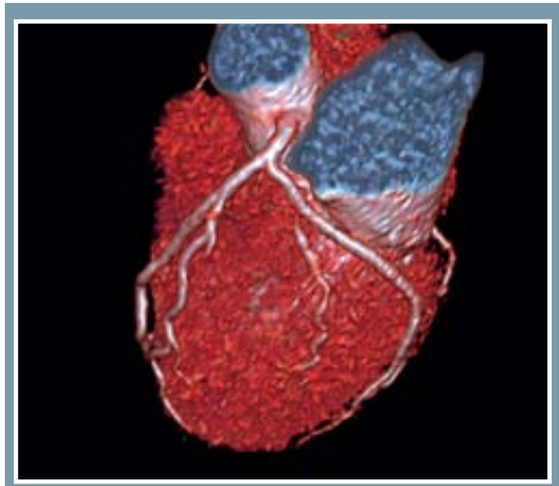

04
Sadece 0,3 mSv'lik radyasyon dozuyla Koroner BTA Flash Taraması

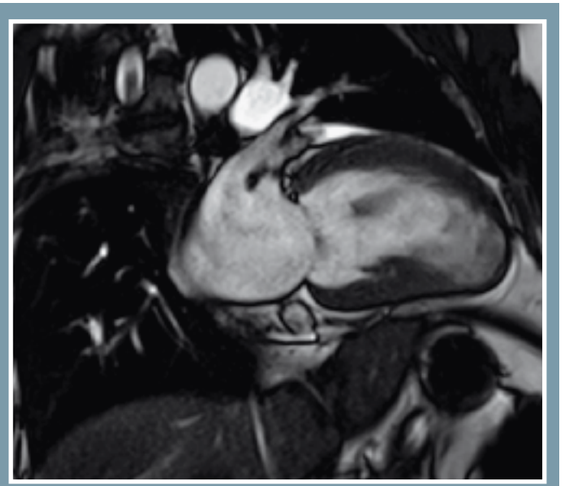

10
Olgu Sunumu: MAGNETOM ESSENZA ile kardiyak görüntüleme

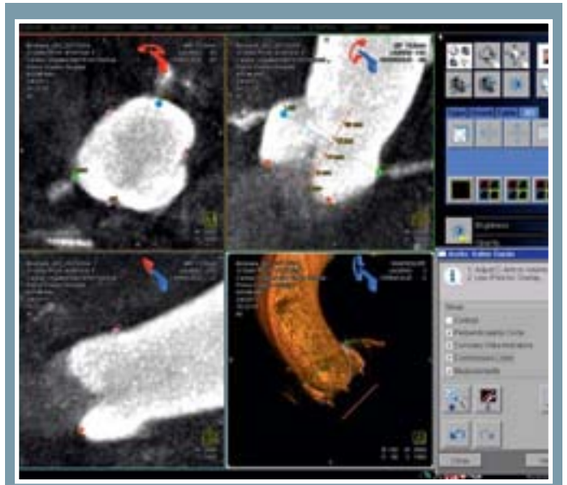

28
TAVI uygulamalarını kolaylaştıran yeni yöntem: "*syngo* DynaCT Cardiac"

04 Sadece 0,3 mSv'lik radyasyon dozuyla Koroner BTA Flash Taraması
05 Pediatrik aort anormalilerinin belirlenmesi için sedasyon uygulanmadan 0,6 mSv'lik radyasyon dozuyla Flash Taraması
06 Doç. Dr. Tuncay Hazırolan: "Türkiye dünya standartlarının üzerinde radyoloji kalitesine sahip"
10 Olgu Sunumu: MAGNETOM ESSENZA ile kardiyak görüntüleme
15 Ciddi aort darlığı olan hastalar için yeni bir umut
16 Rutin uygulamalarda Fraksiyonel Akım Rezervi'nin (FFR) ölçülmesi
17 Transkateter Aort Kapağı İmplantasyonu (TAVI) planlamasının kesin ve hastaya zarar vermeden yapılmasında Flash Spiral BT
20 Yoğun makrovasküler obstrüksiyonun CMR tekniğiyle görüntülenmesi
28 TAVI uygulamalarını kolaylaştıran yeni yöntem: "*syngo* DynaCT Cardiac"
30 Akut Koroner Sendrom
32 Kardiyovasküler BT Cihazı ile hızlı kardiyovasküler tarama
34 Maksimum katma değer
37 Entegre FFR destekli Koroner Stenoz değerlendirmesi
39 Otomatik biyometrik görüntü hızları ultrason iş akışı

İnovasyon

Dergi Yönetim Yeri Adres: Yakacık Yolu No: 111 34870 Kartal-İstanbul **Telefon**: 444 0 633 **Faks**: 0216 459 20 31 **e-posta:** saglikinfo.tr@siemens.com
Yönetim: Siemens Sanayi ve Ticaret A.Ş. Adına Sahibi Celal Savaş **Genel Yayın Direktörü (Sorumlu):** T. Ufuk Eren **Yayın Editörü:** Doç. Dr. Mehmet Ertürk **Yayın Türü:** Yerel-süreli-iki ayda bir **İçerik ve Tasarım Uygulama:** Konak Medya Selahattin Pınar Cad. Cemal Sahir Sk. Polat İş Mrk. **No:** 29 **Kat:** 4-5 **D:** 45 Mecidiyeköy / İstanbul **Telefon**: 0212 216 97 00 **Faks:** 0212 216 97 01 **e-posta:** inovasyon@konakmedya.com
Web: www.konakmedya.com **Baskı ve Cilt:** Scala Basım Yayım, Tanıtım San. ve Tic. Ltd. Şti. Yeşilce Mah. Girne Cad. Dalgıç Sk. **No:** 3 4. Levent/İstanbul **Telefon**: 0212 281 62 00 www.scalamatbaa.com

Değerli meslektaşlarım,

Kardiyovasküler hastalıklar günümüzde en önemli sağlık sorunları arasında yer almakta. Amerikan federal sağlık kuruluşu NIH'in hesaplamalarına göre, Amerika Birleşik Devletleri'nde kardiyovasküler hastalıkların (hipertansiyon, koroner kalp hastalığı, akut miyokardiyal enfarkt, anjina pektoris, inme, kalp yetmezliği, konjenital kalp hastalıkları, atriyal fibrilasyon, periferik arteryel hastalık) prevalansı 82.500.000 civarında. Bu rakamın büyüklüğü bile konunun ne kadar önemli olduğunu anlatmaya yetiyor.
Biz radyologlar 2000'li yılların başlarına kadar kalbin görüntülemesi ile çok uğraşmıyorduk. Kardiyoloji uzmanı meslektaşlarımız koroner anjiyografileri ve ekosonografileri de bugün olduğu gibi kendileri gerçekleştiriyorlardı. Aslında bu ilginç bir nokta. Girişimsel radyoloji ile ilgilenen meslaktaşlarımın Charles Theodore Dotter adını bildiklerine eminim. Dotter, girişimsel radyolojinin "babası" olarak da adlandırılan Amerikalı bir radyolog. Dotter, 1958 yılında Radiology dergisinde yayınladığı bir makalesinde "occlusion aortography" adında bir tekniği tanımlamıştı. Köpekler üzerinde yaptığı bir çalışmanın sonucunda ortaya çıkan bu makale, koroner anjiyografide devrim niteliği taşımaktadır. Yani aslına bakarsanız koroner anjiyografi tekniği de bir radyolog tarafından tariflenmiştir (http://www.ncbi.nlm.nih.gov/pmc/articles/PMC101126/)
Dotter'in bu önemli başarısına rağmen, yukarıda da değindiğim gibi, biz radyologlar kalp görüntülemesine 2000'li yılların başlarına kadar uzak durduk, aslında biraz da kullandığımız teknolojilerin yetersizliği nedeni ile uzak durmak zorunda kaldık.
1990'ların sonlarında piyasaya sürülen EBT (electron beam tomografisi) kalp görüntülemede radyologların oynayacakları önemli rolü müjdeler gibiydi. Ama asıl büyük devrim, çok kesitli BT cihazlarının devreye girmesi ile yaşandı. 2000'li yılların başlarında elde edilen dört kesitli BT cihazları ile koroner BT anjiyogramlar hepimiz için göz alıcıydı. Bugün artık 256 kesitli ve çift tüplü BT cihazlarına sahibiz. On yıl gibi kısa bir süre içerisinde alınan mesafe gerçekten inanılmaz.
Bilgisayarlı tomografi teknolojisindeki gelişmelerin benzerleri elbette manyetik rezonans (MR) teknolojisinde de yaşandı. Başlangıçta yine teknoloji yetersizlikleri nedeniyle kalbin MR ile görüntülenmesi mümkün olmuyordu. Ama günümüzde hızlanan sekanslar ve EKG-pencereleme gibi teknikler sayesinde kardiyak MR görüntüleme, radyologların en önemli araçlarından biri haline geldi.
Sonuçta, radyoloji, tıbbın tüm branşları arasında çok özel bir yere sahip.
Teknoloji hep bizim lehimize çalışıyor. Çok kısa zaman dilimleri içerisinde yapılması imkansız gibi görünen şeyler klinik rutinimize giriyor ve biz radyologlar tıbbın gören gözü olmaya devam ediyoruz.

Dr. Mehmet Ertürk
Yayın Editörü

Sadece 0,3 mSv'lik radyasyon dozuyla Koroner BTA Flash Taraması

Kal Sun, MD, Rul Juan Han, MD, Li Jun Ma, MD, Wang Gang, MD and Li Gang Li, MD

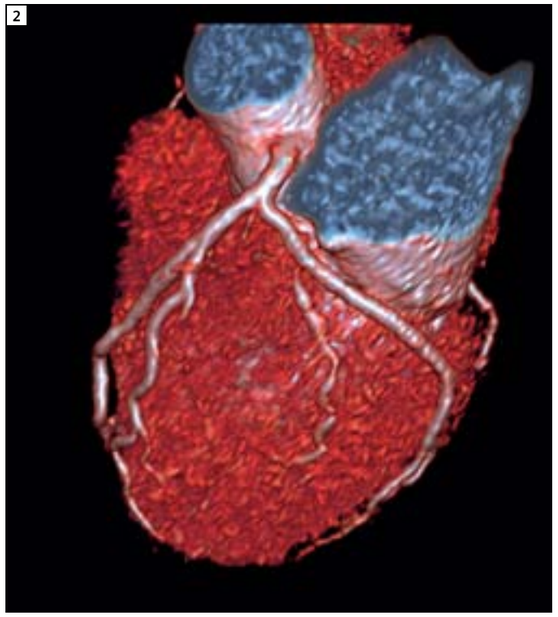

Hasta geçmişi

Geçmişte sigara kullanmış, şeker hastası, 53 yaşında erkek bir hasta, paroksismal göğüs ağrısıyla hastaneye başvurdu. Hastanın elektrokardiyografi sonuçları, belirgin ST-T değişikliği olmayan bir sinüs ritmisi olduğunu ortaya koydu. Hastanın kalp hastası olup olmadığını belirlemek için koroner BTA tatbik edildi.

Teşhis

İkinci nesil bir Çift Kaynaklı BT sistemi olan SOMATOM Definition Flash, koroner BTA taramaları için 3,4 değerinde bir pitch kullanarak ultra hızlı tarama (Flash konumu) yapabilir. Cihazın 38,4 mm'lik geniş dedektör genişliği sayesinde tüm kalbi (128 mm), 207 ms'lik bir zaman diliminde tek bir kardiyak döngü içinde analiz etmek artık mümkün. Ayrıca, bu sistemde tatbik edilen radyasyon dozu belirgin ölçüde düşürüldü. 1 mSv'den düşük etkin radyasyon dozlarında bile koroner BTA prosedürlerinin gerçekleştirildiğine dair raporlar mevcut.

Bu vakada, 80 kV seviyesinde Flash modu kullanılmak suretiyle etkin radyasyon dozu, 0,3 mSv düzeyine kadar indirilebildi. Elde edilen görüntü kalitesi, teşhis koymaya yetecek kadar mükemmeldi.

İnceleme protokolü

Tarayıcı	SOMATOM Definition Flash		
Tarama alanı	Kalp	**Rotasyon süresi**	0,28 san.
Nabız	Dakikada 60 atış	**Pitch**	3,4
Tarama uzunluğu	128 mm	**Kesit kolimasyon aralığı**	128 x 0,6 mm
Tarama yönü	Kraniokaudal	**Kesit genişliği**	0,75 mm
Tarama süresi	0,2 san.	**Boyutsal çözünürlük**	0,33 mm
Tüp gerilimi	80 kV / 80 kV	**Görüntü yeniden yapılandırma basamağı**	0,4 mm
Tüp akımı	312 mAs	**Yeniden yapılandırma çekirdeği**	826f
Doz modülasyonu	CARE Dose4D	**Kontrast Maddesi**	
CTDIvol	1,43 mGy	**Hacim**	60 ml
DLP	22 mGy cm	**Akış hızı**	5 ml/san.
Etkin doz	0,3 mSv	**Başlangıç gecikmesi**	8 san.

Pediatrik aort anormalilerinin belirlenmesi için sedasyon uygulanmadan 0,6 mSv'lik radyasyon dozuyla Flash Taraması

Mannudeep K. Kalra, MD and Brian Ghoshhajra, MD, MBA | 22 Kasım 2011



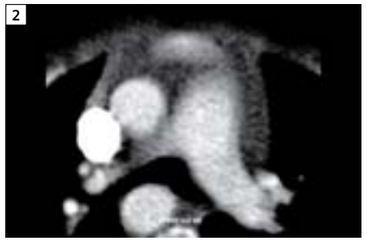

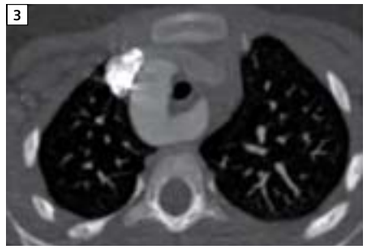

Hasta geçmişi

Fiziksel yorgunluk sonrası mide bulantısı şikâyetiyle 5 yaşında bir kız çocuğu hastaneye getirildi. Hastanın elektrokardiyografi sonuçları, sağ tarafta bir aort yayı olduğunu ortaya koydu. Yorgunluk sonrası bulantının nedeninin vasküler ring olup olmadığının tespiti için hastaya kardiyovasküler BT taraması tatbik edildi.

Teşhis

Kardiyovasküler ve aort BT anjiyografisi (BTA), sağ yerleşimli aortik arkı belirledi. Ayrıca kaynağında 2,3 cm'lik bir Kommerell divertikülü bulunan aberan retroözefageal sol subklaviyan arter tespit edildi. Divertikülü proksimal sol pulmoner artere bağlayan küçük patent duktus arteriyozun varlığı, komple bir vasküler ringin bulunduğunu teyit etti. Kardiyak morfolojisi ile koroner arterlerde (kökten uca kadar) herhangi bir anormallik tespit edilmedi.

Yorumlar

Elektrokardiyografi ile tetiklenen Flash tarama konumu ile kardiyovasküler BTA gerçekleştirilmiş olup tüm tarama alanına ait görüntüler sadece 0,43 saniyede elde edildi. Hasta, nefesini tutması ve sabit bir şekilde yatması için verilen talimatlara rağmen tarama sırasında sürekli güldü. Tarama sırasında hastanın nabzı 93-104 vuruş arasındaydı. Tüm bu olumsuzluklara rağmen BTA, sedasyona gerek kalmaksızın teşhisin kesinleştirilmesine yardımcı oldu. Taramada uygulanan CARE kV ve CARE Dose4D™ teknikleri, olası en uygun radyasyon dozunu (0,6 mSv) elde etmek üzere en ideal kV ve mAs ayarlarının otomatik olarak seçilmesine katkıda bulundu. 80 kV'lik gerilimle olası en düşük tüp akımı olan 20 mAs'de tek bir AP Topogramı tatbik edilmek suretiyle çocuk hasta için radyasyon dozu minimum düzeye düşürüldü. Aynı düşük doz parametreleri, bolus izleme tekniği kullanılmak suretiyle ön izleme ve izleme taramalarında da tatbik edildi.

İnceleme protokolü

Tarayıcı	SOMATOM Definition Flash
Tarama alanı	Toraks
Tarama uzunluğu	132 mm
Tarama yönü	Kranio-kaudal
Tarama süresi	0.6 s
Tüp voltajı	CARE kV özelliğiyle 80 kV
Tüp akımı	200 mAs
Doz modülasyonu	CARE Dose 4D
$CTDI_{vol}$	0,80 mGy
DLP	15 mGy cm
Eff. Dose	0.88 mSv
Rotasyon süresi	0,28 san.
Pitch	3,4
Kesit kolimasyon aralığı	128 x 0,6 mm
Kesit genişliği	0,75 mm
Boyutsal çözünürlük	0,33 mm
Görüntü yeniden yapılandırma basamağı	0,4 mm
Yeniden yapılandırma çekirdeği	826f
Kontrast Maddesi	
Hacim	40 ml
Akış hızı	2,8 ml/san.
Başlangıç gecikmesi	Bolus izleme tekniğiyle 12 san.

“Türkiye dünya standartlarının üzerinde radyoloji kalitesine sahip”

Doç. Dr. Tuncay Hazırolan: “Genç bir bilim adamı olarak önünüzde çok zaman olduğu hissi sizi daha çok çalışmaya yönlendiriyor. Gençken yakalanan seviyeyi ilerleyen dönemde koruyabilmek, üzerinde en çok düşünülen konu oluyor.”

Hacettepe Üniversitesi Tıp Fakültesi Öğretim Üyesi Doç. Dr. Tuncay Hazırolan

Hacettepe Üniversitesi Tıp Fakültesi Öğretim Üyesi Doç. Dr. Tuncay Hazırolan, Türkiye’de kardiyovasküler radyolojinin öncü isimleri arasında yer alıyor. Kendisiyle kardiyovasküler radyolojinin geçirdiği aşamaları konuştuk ve genç bir bilim adamı olarak mesleğiyle ilgili görüşlerini aldık.

Öncelikle sizi tanıyabilir miyiz?
İzmir doğumluyum, ama eğitim hayatım farklı yerlerde geçti. İlkokulu Balıkesir’de, ortaokulu Rize’de, liseyi ise Mersin’de okudum. Hacettepe Üniversitesi İngilizce Tıp’ı bitirdikten sonra Hacettepe Üniversitesi Radyoloji Anabilim dalından uzmanlığımı aldım. Ardından Johns Hopkins Üniversitesi ABD’de kardiyovasküler görüntüleme alanında çalışmalar yapıp, Hacettepe Üniversitesi’ne döndüm. TÜBİTAK bursuyla başladığım ABD’deki çalışmalarımı ücretli olarak sürdürdüm. Kardiyovasküler radyolojiyi tercih etmemin nedeni, dünyada bu konunun yeni gelişiyor olması ve bu konuyla ilgilenen Türk radyologunun bulunmamasıydı. ABD’den döndükten sonra Türkiye’de hem kardiyak MR hem kardiyak BT görüntüleme yapan ilk radyolog oldum. Son olarak geçen yıl “TÜBA Üstün Başarılı Genç Bilim Adamı” ödülü aldım. Geçen yıla kadar Türk Radyoloji Derneği’nde Kardiyovasküler Çalışma Grubu Başkanı’ydım. Şu anda Türk Radyoloji Derneği Yönetim Kurulu Üyeliği ve Türk Radyoloji Derneği Saymanlığı görevlerine devam ediyorum. Özellikle belirtmek isterim ki bugüne kadar başarabildiğim bazı şeyler varsa bunu sağlayan en önemli etken ailemin bana verdiği sonsuz destektir.

Genç bir bilim adamı olmak size ne gibi avantajlar sağlıyor?
Öncelikle genç yaşta radyolojinin alt konularında eğitim almamızı destekleyen başta Prof. Dr. Aytekin Besim olmak üzere, Hacettepe Üniversitesi Radyoloji Anabilim Dalı’ndaki tüm hocalarıma şükranlarımı bildirmek isterim. Genç bir bilim adamı olmanın birçok faydası var. Ben kardiyovasküler görüntüleme konusundaki açığı görerek bu alana yöneldim. Özel bir konuda genç yaşınızda çalışmaya başladığınızda, daha yüksek bir ilgiyle ve istekle işinize sarılıyorsunuz. Bu sizin veriminizi artırıyor ve bilimsel olgunlaşmanızı hızlandırıyor. Kişinin kendi çabası da burada çok önemli rol oynuyor. Özellikle benim gibi daha pek yaygınlaşmamış alanlarda çalıştığınızda, kişinin kendi çabası o konudaki başarı düzeyini belirleyen en önemli faktör oluyor. İşe genç yaşta başlamanın bana sağladığı en önemli avantaj bu oldu. Ek olarak, genç bir bilim adamı olarak önünüzde çok zaman olduğu hissi sizi daha çok çalışmaya yönlendiriyor. Gençken yakalanan seviyeyi ilerleyen dönemde koruyabilmek, üzerinde en çok düşünülen konu oluyor.

Türkiye, kardiyovasküler radyoloji alanında ne durumda? Siz bu konuda ne gibi çalışmalar yürütüyorsunuz?
Bizim bölümümüzde 2003 yılından beri kardiyak BT yapılıyordu. 2004 yılında bölüme döndükten sonra benim katkım daha çok kardiyak MRG konusunda oldu. Bölüme dönmemle birlikte ayrı bir kardiyovasküler görüntüleme birimi oluştu. Kardiyovasküler radyolojinin bütün olarak ele alınması sağlandı. Gelişmesinde büyük katkım olduğunu düşündüğüm konuların başında, kalp ve karaciğerde demir birikimi ölçümünün MRG ile belirlenmesine başlanması ve bu yöntemin Türkiye’de yaygınlaşmasını sağlamak gelir. Günümüzde Akdeniz anemisinde önemli olan demir birikimi ölçümünü biyopsi yapmadan MRG ile ölçebiliyoruz. Öncüsü olduğum diğer konular ise konjenital kalp hastalıklarının, iskemik kalp hastalıklarının fonksiyonel ve anatomik olarak anjiyoya gerek kalmadan MRG ile değerlendirilmesine başlamak ve MRG’nin bu amaçlarla kullanımını yaygınlaştırmak oldu. Kardiyovasküler görüntüleme radyolojinin en genç ve en hızlı gelişen konusu. Dünya geneline baktığımda kardiyovasküler radyolojinin Türkiye’de iyi düzeyde olduğunu görüyorum ve konunun öncülerinden biri olarak iyi düzeyde olmamız beni gururlandırıyor.

Kardiyak MR ve kardiyak BT konusunda Hacettepe Üniversitesi’nin geldiği nokta nedir?
Genel olarak Hacettepe Üniversitesi Radyoloji bölümünden bahsedecek olursak, yetişmiş eleman açısından çok iyi durumdayız. Bence bölümümüz dünyadaki en iyi ilk 20-30 radyoloji bölümünden biridir. Kardiyovasküler görüntüleme açısından bakıldığında ise Hacettepe Üniversitesi kardiyak MRG ve kardiyak BT’de öncü olarak yer aldı ve verdiği eğitimlerle bu yöntemlerin gelişmesini ve yaygınlaşmasını sağladı. Araştırma ve yayın açısından bakıldığında da iyi durumdayız, dünyanın birçok önde gelen üniversitesinden daha fazla araştırmamız yayınlanıyor.

Yeni teknolojilerin kardiyovasküler radyolojinin gelişimine ne gibi katkıları oldu?
Teknoloji büyük faydalar sağladı. 1998’de Hacettepe Radyoloji’ye girdiğimde bir tane tek kesitli spiral BT’miz vardı, daha sonra iki tane oldu. İki tane 0,5 Tesla MRG cihazımız vardı, aynı dönemde pek çok merkezde 1,5 Tesla MRG cihazları aktif olarak kullanılmaktaydı. 2000’li yılların başından itibaren bölümümüzde yeniden yapılanma süreci başladı ve makine parkımız hızla düzeldi. Dünyanın ilk 3 Tesla MRG’lerinden biri Hacettepe’ye geldi. 1,5 Tesla MRG’ler alındı, anjiyografi cihazları yenilendi, Çift Kaynaklı BT geldi. Bölümüm bu imkânları sağlamasaydı, ABD’den döndüğümde öğrendiklerimi bu düzeyde uygulama imkânım olmazdı. Geldiğim zaman çok iyi iş yapılabilecek bir merkeze geldim. Türkiye’de şu sorun vardır: Bir şeyler öğrenmişsinizdir ancak geldiğinizde gerekli şartlar sağlanmamıştır. Bir süre altyapıyı tamamlamak için uğraşırsınız. Bölümüm hem ABD’ye gitmemde hem de geri döndüğümde gerekli şartların hazırlanmasında bana yardımcı oldu. Siemens’in Çift Kaynaklı BT’sinin alımında ise benim de katkılarım oldu.

Kardiyovasküler radyolojiyi diğer radyoloji branşlarından farklılaştıran noktalar nelerdir?
Kardiyovasküler dışı MRG uygulamalarında sizin ayarladığınız protokolleri teknisyen kullanır ve hasta hareket etmezse kaliteli görüntüler önünüze gelir. Ancak bizim yaptığımız görüntülemelerde makine başına gitmeniz gerekir. Kaliteli görüntüleme için çekimi sizin yönlendirmeniz, hatta cihazı bizzat kullanmanız gereklidir. Görüntü düzlemlerinin ayarlanması, patoloji üzerinden ek sekanslarla görüntüler alınması ve gerekli hastalara kontrast verme kararının bizzat doktor tarafından yapılması gereklidir. Bu hem avantaj hem de dezavantaj oluşturuyor. Biraz daha hasta ilişkileriniz fazla oluyor, klinisyen gibi çalışıyorsunuz; bu, işin avantajlı kısmını oluşturuyor, ancak dezavantajı ise hasta başına normal radyologdan daha fazla zaman ayırmanızın gerekmesi. Değerlendirebileceğiniz hasta sayısını bir yere kadar artırabiliyorsunuz. Kardiyovasküler BT ise çok daha hızlı gelişti, 10 yıl içinde yaygın kullanıma ulaştı. Günümüzde koroner arterleri bir saniyede görüntüleyen cihazlar kullanıyoruz. Baştan ayağa tüm arterler 10 saniye içinde görüntülenebiliyor. Kardiyovasküler BT’de de çekim kalitesinde doktorun düzenli ilgisi önemli, ek olarak rekonstrüksiyonlar üzerinden çalışılması doğru değerlendirme için zorunlu. Diğer BT uygulamalarında transvers düzlemde film ya da ekran üzerinde değerlendirme yapılırken, bizim alanda çalışma istasyonları üzerinde görüntüler incelenir ve ek olarak uygun düzlemde ve teknikte yeni görüntüler oluşturulur. Yani zevkli ama meşakkatli bir iş bizimkisi.

Siemens cihazları size ne gibi kolaylıklar sağlıyor?
Siemens'te ilk günden itibaren daima iyi sonuçlar aldık ve herhangi bir sorun yaşamadık. Teknik desteğimiz daima yüksek kalitede oldu. Cihaz özellikleri her zaman muadillerinin bir basamak önündedir. Örnek olarak hâlihazırda kullandığımız Çift Kaynaklı BT'nin tüm kalp hızlarında görüntüleme yapmasını verebilirim. Bizim gibi hasta yoğunluğu fazla olan merkezlerde kalp hızı yavaşlatma gerekliliğini ortadan kaldırması hayatımızı inanılmaz oranda kolaylaştırdı. Bizim bölümümüzde günde ortalama 20 kardiyovasküler BT çekimi yapıyoruz, bunun neredeyse 13-14 tanesini koroner BT anjiyografi oluşturuyor. Bu hastaların kalp hızlarının takibi, çift kaynaklı cihazımız olmasaydı en önemli işimiz haline gelebilirdi. Kardiyak MRG açısından da cihazı bizzat kullanan kişi olarak, Siemens MRG'lerin kullanıcı dostu olduğunu söyleyebilirim. Düzlemlerin ayarlanması kolayca yapılır. Ayarladığınız sekans saniyeler içinde kullanıma hazır hale gelir ve en önemlisi sekansın kaliteli görüntü vereceğini bilerek huzur içinde gönderirsiniz.

Türkiye'de sağlık alanında yapılan yeni düzenlemeleri nasıl buluyorsunuz?
Üzerinde en fazla konuşulan başlıklardan birisi özel muayenehanelerin durumuydu. Özel muayenehane açma konusunda bir kısıtlama gelmedi. Sistem değişince hiç niyeti olmayan insanlar bile muayenehane açmak zorunda kaldı. Bana kardiyak MRG için gelen hastalar kardiyoloji kontrolünden geçmiş, son çare olarak MRG'ye gönderilmiş hastalar oluyor. Hasta başına giderek 45 dakika süresince yaptığım bir kardiyak MR, raporuyla birlikte 1 saat sürüyor. Benden hastanın son kesin tanısı isteniyor. Ya ben görüntülemeyi yapacağım ya da hasta Cleveland'a gidecek. Bunun karşılığında 20 puan alıyorum, 20 puan karşılığı da birkaç liraya geliyor. Bu işi sevdiğim için yapıyorum ve çok çaba sarf ediyorum, ancak yeni sistemde bu şekilde çalışabilecek doktorlar yetiştirilmesi mümkün değil. Değişim-dönüşüm çalışmaları olabilir ama burada kaliteye gereken önem verilmelidir. Emeğin karşılığının verilmesi gerekir. Aile hekiminin verdiği hizmetle, dâhiliye profesörünün hizmetini eşdeğer kabul ederseniz kimseden kaliteli hizmet bekleyemezsiniz, kimse gidip akademisyen olmak istemez, kimse profesör olmak için çaba harcamak istemez. Bunun dışında hastanın, seçimini nasıl yapacağı da ayrı bir konu. Herkes kendisinin raporunu doçent veya profesörün düzenlemesini ister. Burada bir eleme yapılıp profesörlere daha detaylı inceleme gereksinimi olan hastaların yönlendirileceği bir sistemin hayata geçirilmesi gerekiyor. Genel itibarıyla, kimse muayenehaneler kalsın istemiyor ama bunun gerçekleşmesi için kaliteye ya da daha zor işlemlere daha fazla değer verilen sistemin düzenlenmesi gerekiyor. Yapılan işin değerinin veya zorluğunun belirlenip bir standardizasyon oluşturulması gerekiyor.

Türkiye'de radyoloji alanında karşılaşılan zorluklar nelerdir?
Radyoloji en fazla sorun yaşayan bölümlerden biri. Türk Radyoloji Derneği'nde yönetim kurulu toplantılarımızda en sık değerlendirilen konuları radyoloji eğitiminin geliştirilmesi, uzman ve asistan iş akışı sorunları ve diğer tıp dallarıyla oluşan sorunlar oluşturuyor. Tıbbın en hızlı gelişen dalı olduğundan radyolojik görüntüleme yöntemlerini, klinik bölümler de aktif olarak kullanmak istiyor. Hasta sağlığı açısından görüntüleme ünitelerinin radyolojide kalması şart. Yeterli radyolojik değerlendirme için belirli bir arka plan ve fizik bilgisinin hem girişimsel hem diagnostik açıdan olması gerekiyor. Yeterli rapor kalitesine ancak bu şekilde ulaşılabilir. Tıbbın en önemli sorunlarından birisi self-referral dediğimiz kendi kendine tanı ve tedavi belirlemesinin yapılması. Bu uygun olmayan endikasyonsuz tedavi yapılmasının en önemli sebebi. Bunun önlenmesinde en önemli basamak, görüntülemenin istisnalar haricinde sadece radyoloji tarafından yapılması. Radyoloji asistanlarının da yeterli kalitede eğitim alabilmesi için Türk Radyoloji Derneği olarak radyoloji ihtisasının süresinin artırılmasına yönelik çalışmalarımız var. Önceden 3 yıl olan süre, şimdi ultrasonun MRG ve BT'nin eklenmesiyle birlikte 4,5 yıl asistanlık süresine çıktı. Bunun 5-6 yıla çıkarılmasını amaçlıyoruz.

Türkiye'de radyolojinin geldiği nokta ve tamamlanması gereken eksiklerle ilgili bilgi verir misiniz?
Türk radyolojisi, makine ve uygulama olarak iyi bir konumda. Dünya standartlarının üzerinde radyoloji kalitesine sahip olduğumuz söylenebilir. Uzun dönemde bu, daha iyiye doğru da gidecek gibi görünüyor. Bilgi düzeyimizi her geçen gün artırıyoruz. Yılda 50'nin üzerinde toplantı düzenleniyor, bunların da katkıları oluyor. Ayrıca asistanlar için kış okulları düzenliyoruz. Kardiyovasküler radyoloji olarak bakacak olursak, bu alanda yapmamız gereken pek çok şey var. Türkiye'de uygulaması daha kolay olduğu için kardiyovasküler BT daha fazla merkezde kullanılıyor, kardiyak MR konusunda ise biraz yetersiz olduğumuzu söyleyebiliriz. Ancak MRG uygulanmadan kardiyovasküler değerlendirme de bütünlük sağlanması ve kalitenin artırılması mümkün değil. Kardiyovasküler MRG yapabilen merkezlerin artırılması benim için en önemli konu. Bana göre tıp fakültelerinin ve eğitim araştırma hastanelerinin tümünde, en azından temel düzeyde kardiyovasküler BT ve MRG'nin uygulanabilmesi gerekiyor.

Doç. Dr. Tuncay Hazırolan kimdir?

Mersin Tevfik Sırrı Gür Lisesi'ni ve Hacettepe Üniversitesi Tıp Fakültesi'ni bitirdi. Hacettepe Üniversitesi Tıp Fakültesi Radyoloji Anabilim Dalı'nda uzmanlık eğitimini 2002 yılında tamamladı. 2003-2004 yıllarında 14 ay süreyle ABD'de Baltimore, Maryland'deki Johns Hopkins Üniversitesi Tıp Fakültesi'nde kardiyovasküler görüntüleme üzerine çalıştı. 2007'de doçent oldu. Kalp ve damarların bilgisayarlı tomografi ve manyetik rezonans görüntülemeyle değerlendirilmesi üzerine çalışıyor. Doç. Dr. Hazırolan, Türk Radyoloji Derneği Yönetim Kurulu Üyeliği'ni ve Saymanlığı'nı yürütüyor.

Kardiyoloji

Olgu Sunumu: MAGNETOM ESSENZA ile kardiyak görüntüleme

Yazıda, apikal trombus oluşumu gözlenen sol ventrikülünde anevrizmatik dilatasyonu olan hastaya yapılan tetkikler ve konulan teşhis ele alınıyor.

G. Hadjidekov; G. Tonev

MC "Pro-Vita", Sofya, Bulgaristan

Giriş

Sol ventrikül anevrizması, MR kardiyak taramalarında nadir rastlanan bir bulgudur. Bu yazıda, apikal trombus oluşumu gözlenen sol ventrikülünde anevrizmatik dilatasyonu olan bir vaka inceleniyor. Hastanın çekilen kardiyografisinde dilatasyon şüphesi belirdi, söz konusu dilatasyon, kardiyak manyetik rezonans (CMR) görüntülemesiyle teyit edildi. Perfüzyon ve geç faz görüntüleme tekniği de kronik anteroapikal enfarktüsün teşhisine katkıda bulundu.

Hastanın geçmişi

NYHA sınıfı II, iskemik kalp hastası olan 42 yaşındaki bir erkek, persistant atrial fibrilasyon, sol ventrikülünde anevrizmatik dilatasyon ve trombus şüphesiyle CMR taramasına tabi tutuldu. Hasta, hastaneye kabul edildiğinde öksürük, hırıltılı solunum ve nefes darlığı şikayetleri vardı ve akciğer ödemi tespit edildi. Ekokardiyografi sonuçları, anterior duvar ve septumda hipokinezi, ciddi apikal hipokinezi ve yüzde 29 oranında düşük bir ejeksiyon fraksiyonu (EF) olduğunu ortaya koydu. Bu sonuçlar, tako-tsubo kardiyomiyopati (TTC) ile tutarlıydı[1]. Ek olarak yapılan koroner anjiyografi, ciddi bir koroner arter hastalığına işaret etmedi. Hasta, daha sonra daha detaylı inceleme için CMR birimine sevk edildi.

Sekans detayları

Görüntüler, 1,5T'lık MAGNETOM ESSENZA cihazıyla, 6-elemanlı vücut matriks ve entegre IsoCenter matrix coil'i kullanılarak alındı. Şu sekans parametreleri kullanıldı: TrueFISP: TR 54,6 ms, TE 1,6 ms, matris 256/192, görüş alanı 340 / 276 mm, eşik 930 Hz/px, flip açısı 80°, çözünürlük 192 / 134. Gradyan eko sekansları kullanılarak yapılan dinamik perfüzyon değerlendirmesi: TR 167,48 ms, TE 1.21 ms, matris 256/192, TI 100 ms, görüş alanı 360 / 293 mm, eşik 651 Hz/px, flip açısı 12°, çözünürlük 160 / 120.
PSIR-tekli çekim sekansları kullanılarak nihai görüntü iyileştirme: TR 936 ms, TE 3.39 ms, TI 370 ms, matris 256 / 192, görüş alanı 340 / 276 mm, eşik 140 Hz/px, flip açısı 25°, çözünürlük 256 / 179.

Tarama bulguları

Kardiyak MRI, diastolik ve sistolik, 2 oda, 3 oda ve 4 oda görüntülerle sol ventrikülün çıkış sistemindeki TrueFISP sine-görüntülerinde, anterior ve apikal sol ventriküler duvarda diskinetik anevrizma tespit etti (Şekil 1A, 1B, 1C ve 1D). Taramada, sol ventriküldeki anevrizmatik dilatasyonun varlığı ve çapı 9-11 mm arasında değişen küçük bir bitişik trombus belirlendi. Ayrıca küçük çaplı bir perikardiyal efüzyon bulundu. Aynı bulgular, tabandan apekse kadar uzanan kısa eksenli (SA) görüntülerde (Şekil 5) açık bir şekilde gösterildi.
Şekil 3 ve 4'te, anteroapikal ventriküler anevrizma düzeyinde apikal trombusun gösterildiği, 4 oda görüntülerdeki (Şekil 3) ve sol ventrikülün kısa ve uzun eksenli görüntülerindeki (Şekil 4) dinamik sekanslar belirtildi.
Kontrast maddesi enjekte edildikten sonra elde edilen inversion recovery görüntüleri (Şekil 2) ise, bir skar belirtisi olarak, sol ventriküler apeks ile anterior duvarın bir bölümünün transmural kontrast tutlumunu gösteriyor. Geç faz kontrastlı görüntülerde, 17, 14 ve kısmen 13 no'lu segmentlerin hiperintens transmural tutulumu gözlenmiştir. Yüksek düzeyde anevrizmatik ve nedbeli miyokardiyuma yapışık koyu renkli, düşük sinyalli ve yoğunluklu bir kitle görüldü. Sol ventrikül dilatasyona maruz kaldı, nihai diastol 66'ya 92 mm ölçümlendi ve ejeksiyon fraksiyonu (EF) yüzde 32'ye düştü. Bu değerler, ekokardiyografide tespit edilen değerlerle tutarlıdır. Septum kalınlığı 18 mm idi.

Tartışma

Geçmişte, 90°'den küçük flip açılarının kullanımıyla gerçekleştirilen spoiled gradyan eko (GRE) görüntüleme teknikleri, kardiyak görüntülemede kullanılan spin eko sekanslarından belirgin derecede daha kısa görüntüleme süreleri sunuyordu[2]. TrueFISP sekanslarında, yüksek sinyal gürültü oranı (SNR), 3-5 ms aralığında değişen çok kısa TR değerlerinde çok hızlı veri teminine olanak sağlar. Bu sekans, papiler kaslar, endokardiyal trabekülasyon ve kapakçık leaflet'leri (yaprakçıklar) gibi anatomik yapıların mükemmel görüntüleriyle birlikte kan ve miyokardiyum arasında yüksek bir kontrast sağlar ve bu nedenle kalp duvarı hareketlerindeki anormalliklerin değerlendirilmesi için idealdir[3, 4].
Paralel görüntüleme teknikleri, görüntüleme süresini büyük oranda azaltır ve bu nedenle genelde yüksek SNR'li sekanslarla birleştirilir. Ortaya çıkan sinerjik etki sayesinde artan veri temin hızı, genel analiz süresini kısaltır[5, 6].
Gerçek zamanlı kardiyak görüntüleme, kalp aritmisi olan ve kardiyak ya da solunum hareketi kompansasyonu olmadan nefesini tutamayan hastaların incelenmesine imkan verir[7].
Son çalışmalarda, sol ventrikülün fonksiyonunun değerlendirilmesinde, kontrastlı sine-MR sekansları kontrastsız sine-MR sekanslarıyla karşılaştırıldı ve bu sayede bölgesel kasılma fonksiyonu hakkında birçok veri üretildi.
Makalenin yazarları, genel inceleme süresinin kısaltılması için ilk geçişle gecikmeli görüntü iyileştirme sekansları arasında kontrastlı sine True-FISP sekanslarının kullanılmasını tavsiye ettiler. Son ventriküler trombusun teşhis edilebilmesine yönelik olarak ceMRI tekniği, transtorasik ekokardiyografi (TTE) ve transözofageal ekokardiyografi (TEE) tekniklerine göre daha hassas ve

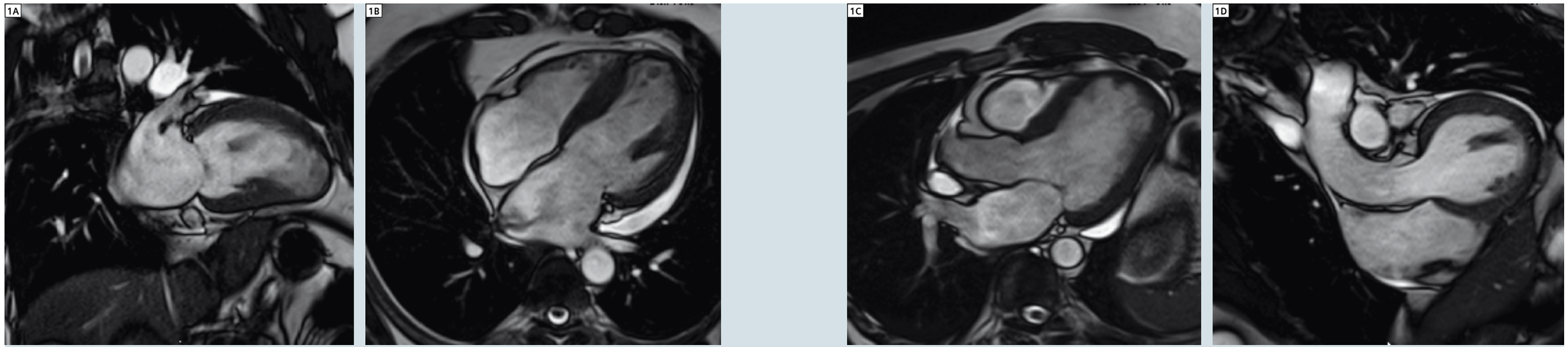

1A–D sine- b-SSFP (balanced steady state free precession sekansıyla uzun eksende üç oda, dört oda ve sol ventrikül çıkış görüntüleri

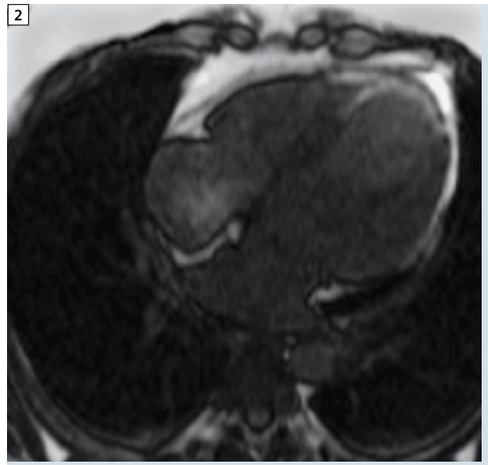

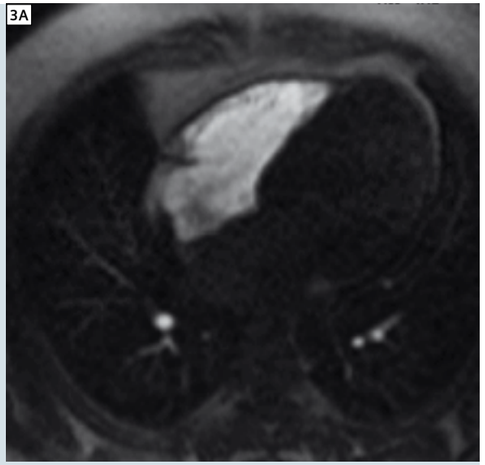

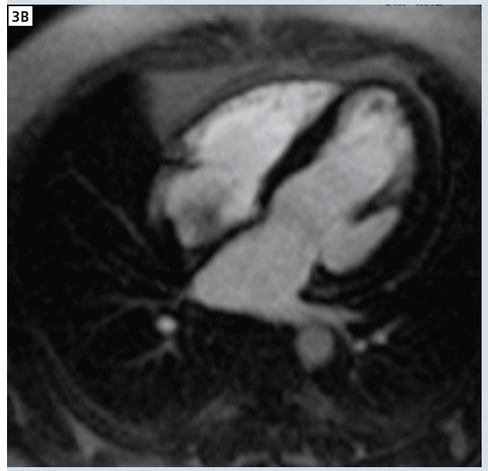

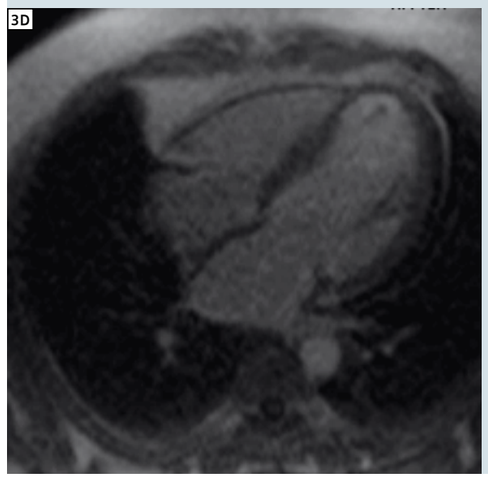

2 Enfarktüslü alanları gösteren, 4 oda geç fazlı görüntüler

3A–D Perfüzyon sekansının dört oda görüntülerinde, anteroapikal ventriküler anevrizma seviyesindeki küçük apikal trombus açık şekilde görünüyor.

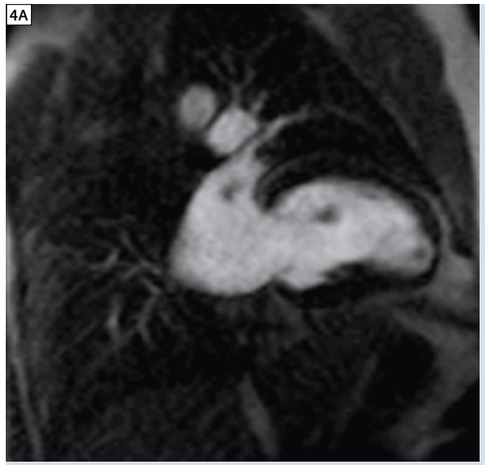

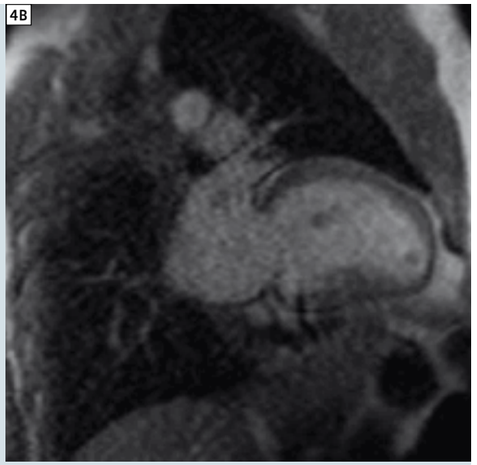

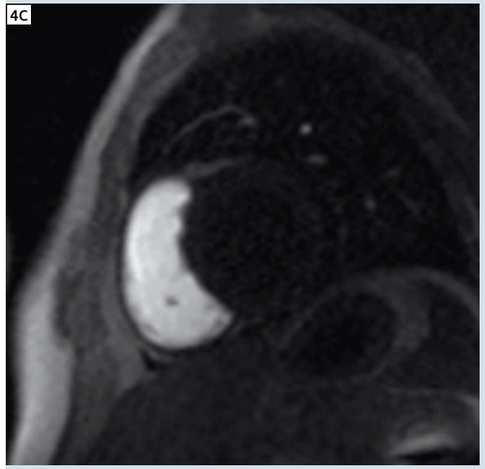

4A–D Sol ventrikülün uzun eksenli görüntüleri, sol ventrikülün anevrizmatik dilatasyonuyla küçük aoikal trombusu **(A, B)** gösteriyor. Kısa eksenli görüntülerde perfüzyon sekansı **(C, D).**

daha kesin ölçüm yapabilme kapasitesine sahiptir[9, 10, 11].
Sinyali baskılamak için inversion recovery darbesi kullanılan geç faz ceMRI tekniği, intrakaviter (oda içi) trombusların tespitinde özellikle kullanışlıdır, aynı zamanda bitişik miyokardiyal enfarktüs ve skarların gösterilmesinde mükemmel bir tekniktir. Bu görüntüleme tekniği, genelde TEE'de görünmeyen küçük trombusların tespitini sağlar. Deneyimlerimize göre, disfonksiyonel duvar segmentlerindeki yavaş ve türbülanslı akış biçimleriyle küçük mural bir trombusla bitişiğinde miyokardiyum arasında kontrast eksikliği, yeni TrueFISP teknikleri kullanılırken dahi küçük trombusların sine MRI'da görüntülenmesini engelleyebilir[9, 11]. Klinik uygulamalarda, yeni TrueFISP tekniklerinin kullanıldığı sine-MRI tekniğinin, riskli bölgelerin (enfarktüslü bölge, ventriküllerin anevrizmatik ve disfonksiyonel duvar segmentleri, atriyal uzantılar v.b.) dikkatli incelenmesi kaydıyla kontrastlı inversiyon geri kazanım MRI tekniğiyle kombineli bir şekilde kullanımı, trombusları gözden kaçırmamanın en iyi yöntemidir.

Sonuç

Bu vaka raporunda gösterildiği gibi kardiyak manyetik rezonans görüntüleme, trombusların teşhisinde ve ayrıca iskemik kalp hastalığının değerlendirilmesinde güçlü bir araç olarak kullanılabilir.

İletişim
Georgi Hadjidekov, M.D.
MC "Pro-Vita"
Montevideo str. N66
Sofia 1632, Bulgaristan
jordiman76@yahoo.com

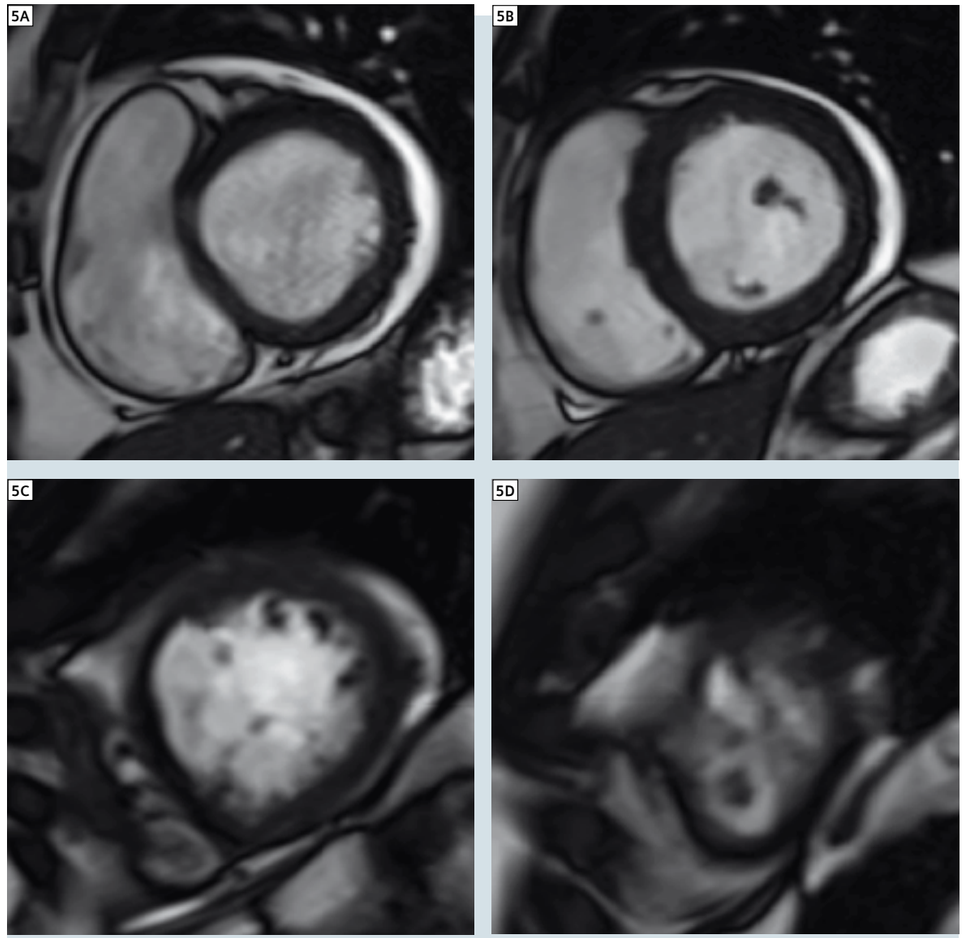

5 Tabandan apekse kısa eksenli görüntüler (sine sekanslar).

Referanslar

1 G. Leurent, A. Larralde, D. Boulmier, C. Fougerou, B. Langella, R. Ollivier, M. Bedossa, H. Le Breton (2009). Cardiac MRI studies of transient left ventricular apical ballooning syndrome (takotsubo cardiomyopathy): A systematic review. International Journal of Cardiology, Volume 135, Issue 2, Pages 146-149

2 Sprung K (2005) Basic techniques of cardiac MR. Eur Radiol 15 (suppl 2): B10-B16

3 Thiele H et al (2001). Functional cardiac MR imaging with steady-state free precession (SSFP) significantly improves endocardial border delienation without contrast agents. J magn Reson Imaging 14(4):362-367

4 Barkhausen J et al. (2001) MR evaluation of ventricular function: true fast imaging with steady-state precession versus fast low-angle shot cine MR imaging: feasibility study. Radiology 219(1): 264-269

5 Pruessmann KP et al. (1999) SENSE: sensitivity encoding for fast MRI. Magn Reson Med 42(5): 952-962

6 Kyriakos WE et al. (2000) Sensitivity profiles from an array of coils for encoding and reconstruction in parallel (SPACE RIP). Magn Reson Med 44(2): 301-308

7 Weiger M, Pruessmann KP, Boesinger P (2000) Cardiac real-time imaging using SENSE. SENSitivity Encoding scheme. Magn Reson Med 43(2): 177-184

8 Lasalarie JC, Serfaty JM, Carre C, Messika-Zeitoun D, Jeannot C, Schouman-Claeys E, Laissy JP (2007) Accuracy of contrast-enhanced cine-MR sequences in the assessment of left ventricular function: comparison with precontrast cine-MR sequences. Results of a bicentric study. Eur Radiol 17(11): 2838-2844

9 Mollet NR, Dymarkowski S, Volders W, et al. (2002) Visualization of ventricular thrombi with contrast-enhanced magnetic resonance imaging in patients with ischemic heart disease. Circulation 106: 2873–2876

10 Srichai MB, Junor C, Rodriguez LL, et al. (2006) Clinical, imaging, and pathological characteristics of left ventricular thrombus: a comparison of contrast-enhanced magnetic resonance imaging, transthoracic echocardiography, and trans-esophageal echocardiography with surgical or pathological validation. Am Heart J 152:75–84

11 Barkhausen J, Hunold P, Eggebrecht H, et al. (2002) Detection and characterization of intracardiac thrombi on MR imaging. AJR 179:1539–1544

Ciddi aort darlığı olan hastalar için yeni bir umut

Bugüne kadar dünya çapında yaklaşık 45 bin hasta, TAVI (Transkateter Aort Kapağı İmplantasyonu ya da ABD'de geçerli ifadesiyle TAVR–Transkateter Aort Kapağı Değişimi) prosedürüne tabi tutuldu, ancak ABD'de bu prosedürle yaşanan deneyimler, Avrupa'da yaşanan deneyimlerin çok gerisindedir. Yeni Edwards Sapiens transkateter kalp kapakçığının 2011 yılının Kasım ayında FDA tarafından onaylanması üzerine, ABD'deki hastaneler de artık bu prosedürün avantajlarından yararlanmaya ve ciddi aort darlığı olan hastalara yeni tedavi seçenekleri sunmaya başladılar. Söz konusu onaydan sadece birkaç hafta sonra FDA, Artis zee ve Artis zeego girişimsel görüntüleme sistemleri için Siemens tarafından yeni geliştirilmiş *syngo* Aortic ValveGuide yazılımını onayladığını duyurdu. Bu yeni yazılım, anjiyografi sistemiyle elde edilen kesitsel *syngo* DynaCT görüntülerini kullanarak aort kökünün 3-boyutlu görünümünü otomatik olarak yeniden oluşturuyor. 3-boyutlu damar görüntülerinde kullanılan anatomik işaretlerin yardımıyla *syngo* Aortic ValveGuide yazılımı, aort kökü üzerindeki dikey görüntüyü kesin bir şekilde hesaplar. C-kolu, canlı floroskopi için ilgili açıya ayarlanarak doktorun, yeni kapakçığı kesin bir şekilde konumlandırmasını sağlar. *syngo* Aortic ValveGuide yazılımından önce kullanıcılar, ameliyat öncesi veya ameliyat sırasında yapılan BT taramalarına bağlıydılar ve doğru açıyı belirlemek için BT görüntülerini, canlı floroskopi görüntüleriyle birlikte kaydedip floroskopi görüntülerinin üzerine yerleştirirlerdi. Bu proses için ek adımlara ve oldukça yetenekli personele ihtiyaç vardı. Siemens, Avrupa'da halihazırda kullanılan bu yeni uygulamayla ilgili olarak daha şimdiden geniş bir klinik tecrübeye sahiptir. Artık Siemens'in ABD'deki müşterileri de, TAVI prosedürleri sırasında kesin yönlendirme ve iyileştirilmiş iş akışlarından faydalanabilecekler. Miami Sağlık Sistemi Hastanesi'nin Yetkili Tıbbi Şefi William O'Neill, M.D., aort kökünün anatomisini ve koroner ostiyumların pozisyonunu değerlendirmek için *syngo* DynaCT sistemini kullanıyor. O'Neill, sistemle ilgili olarak şunları söyler: "Ameliyat sırasında alınan 3-boyutlu görüntülerin canlı floroskopi görüntüleri üzerine yerleştirilmesi, kapak implantasyonu sırasında bize ek güven sağlar. *syngo* Aortic ValveGuide yazılımının otomatik iş akışı, implantasyon prosedürlerini kolaylaştırır. Ayrıca dikey görüntülü düzlem sayesinde implantasyon prosedürü daha güvenli hale gelir."

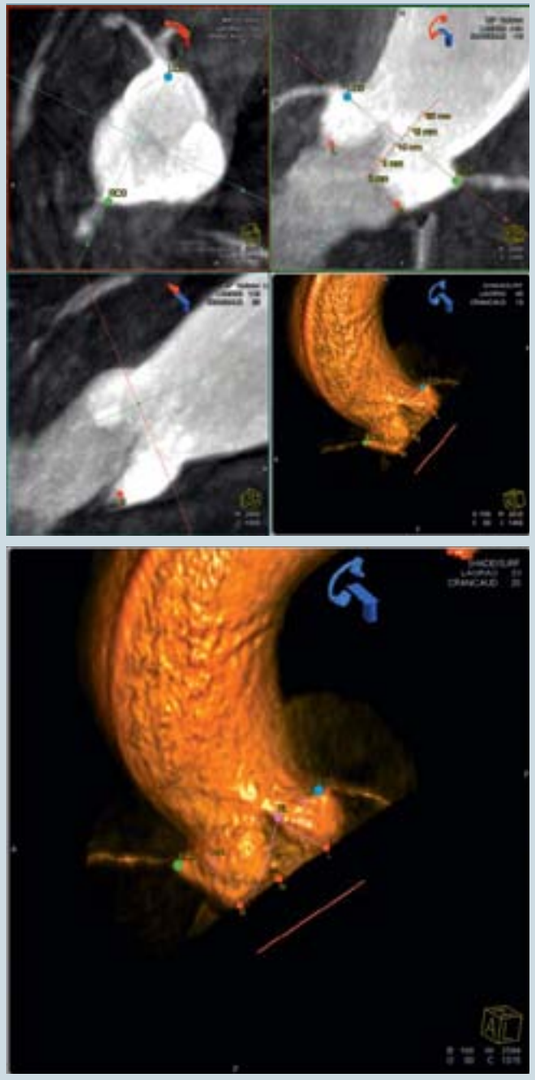

Anatomik işaretli, bölümlenmiş aort kökünün 3-boyutlu görüntüsü, kapak implantasyonu için doğru açıyı gösterir.

Rutin uygulamalarda Fraksiyonel Akım Rezervi'nin (FFR) ölçülmesi

"AXIOM Sensis XP sistemine entegre FFR, FFR ölçümlerinin rutin uygulamalara daha kolay bir şekilde uygulanmasını sağlayarak hastalarımız için yaptığımız koroner prosedürlerin verimliliğini belirgin bir şekilde artırmaktadır."

Lorenz Bott-Flügel, M.D., Erding Belediye Hastanesi, Invazif Kardiyoloji Bölümü Şefi, Erding, Almanya

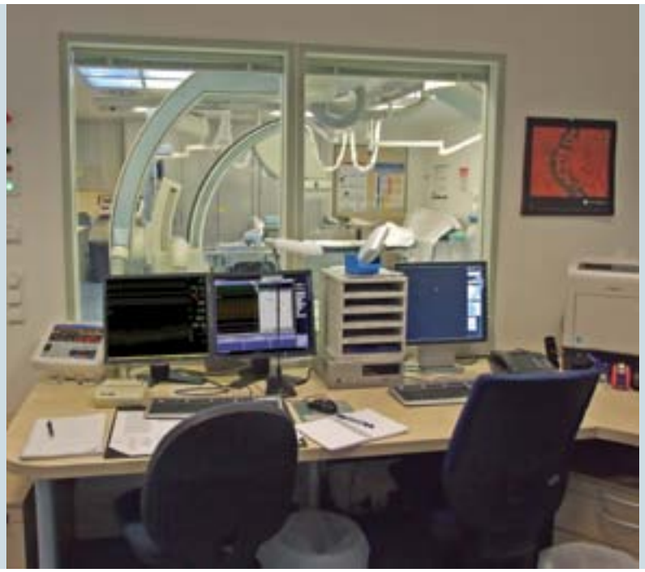

Münih Teknik Üniversitesi'ne bağlı bölgesel bir eğitim hastanesi olan Erding Belediye Hastanesi, yeni AXIOM Sensis XP özelliği olan Fraksiyonel Akım Rezervi (FFR) Entegre Ölçüm sistemini kullanan ilk tesislerden biri. Bu hastanede yeni tasarlanan ve inşa edilen kateter laboratuvarı 2011 yılının Mart ayında açıldı. Koroner prosedürler için aslen Artis zee ceiling ve AXIOM Sensis XP sistemi kullanılmaktadır; her yıl yaklaşık 400 perkütan koroner girişimi (PCI) gerçekleştirilmektedir. 2011 yılının Haziran ayında eklenen Entegre FFR özelliği, çok kısa bir sürede günlük rutin uygulamaların ayrılmaz bir parçası haline geldi. İnvazif Kardiyoloji Bölümü Şefi Bott-Flügel, M.D., yaklaşık her 4 prosedürün 1'inde fraksiyonal akım rezervi ölçümü tekniğini kullanıyor. Bott-Flügel'in AXIOM Sensis XP sisteminin entegrasyonuyla ilgili olarak en mutlu olduğu nokta, sistemin herhangi bir hazırlık gerektirmemesi ve her an kullanıma hazır olmasıdır (FFR ölçümlerinin önceden planlanmamış olması durumunda dahi).
Bott-Flügel sistemiyle ilgili şu görüşü dile getirir: "Çok sık olmasa da bazı prosedürler sırasında gözle karar vermesi çok güç stenozlar belirir. Böyle durumlarda FFR basınç kablosunu yerine yerleştirir ve AXIOM Sensis XP sistemini kullanarak gerekli ölçümleri gerçekleştiririz. FFR dalga formları, Sensis ekranlarında görüntülenir. FFR değerleri otomatik olarak hesaplanır ve nihai rapor için veri tabanında saklanır. Bu prosedür o kadar kullanışlıdır ki aynı zamanda klinik sonuçlarımızı gerçek anlamda iyileştirir."
Bott-Flügel'e göre, koroner bir stenozum gözle tespiti hatalara neden olabilir, ancak fraksiyonel akım rezervinin hızlı bir şekilde kontrol edilmesiyle, gereksiz stent takılmasının önüne geçilebilir ve görünüşte düşük dereceli ancak hemodinamik açıdan aktif stenozlar, tedavi hedefi olarak tespit edilebilir. Bott-Flügel son olarak şunu belirtiyor: "FFR sayesinde çok ilginç şeyler öğrenebilirsiniz." (Lütfen 37. sayfada anlatılan klinik vakayı inceleyin.)

Transkateter Aort Kapağı İmplantasyonu (TAVI) planlamasının kesin ve hastaya zarar vermeden yapılmasında Flash Spiral BT

Peter Aulbach

Transkateter aort kapağı implantasyonu (TAVI) için kullanılan Çift Kaynaklı Flash Spiral BT (Flash Spiral), tek bir taramada önemli tüm anatomik bilgileri elde ediyor. Üstelik tarama işlemi 2 saniyeden kısa sürüyor.

1A-C Transkateter aort kapağı implantasyonu (TAVI) öncesi, ciddi aort kapağı stenozu olan 80 yaşında bir hasta. Müdahale öncesinde, R-R aralığının yüzde 60'ına tetiklenmiş, yüksek pitch değerli spiral veri temini yöntemi kullanılarak Flash Spiral anjiyografisi gerçekleştirildi (128 x 0,6 mm'lik kesitler, 100 kV, 320 mAs, SOMATOM Definition Flash). Koroner arterler (ok ile gösterilen) dahil olmak üzere torakoabdominal anjiyografi için sadece 40 ml'lik kontrast maddesi kullanıldı (akış hızı: 4 ml/san). Tahmini etkin radyasyon dozu, 1,7 saniyelik tarama süresinde 4,3 mSv idi. *Syngo*.via ile elde edilen görüntüler (Şekil 1, aralıklı çizgiler) sayesinde aort anülüs çapı ve aort anülüs ile koroner ostiyumlar arasındaki mesafe değerlendirilebilir. Ayrıca, belirgin bir stenoz olup olmadığının tespiti için periferal arterler değerlendirildi (Şekil 1B). Kırmızı renkli okla, tıkalı ilyak arter gösteriliyor. Bu tıkanıklık, transfemoral geçişi imkansız hale getiriyor. Aynı veriler, ayrıca tüm torasik arter boyunca yoğun kalsifikasyon bulunduğunu ortaya koyuyor (Şekil 1C).

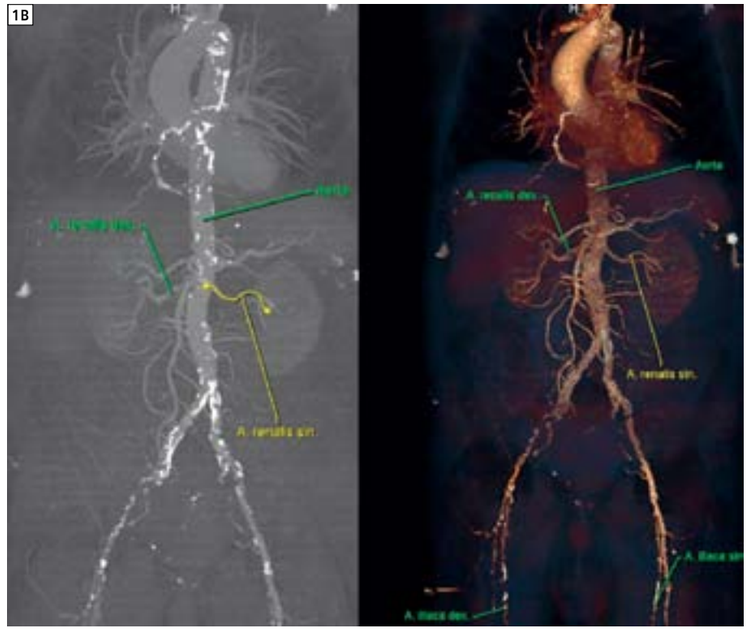

Transkateter kalp kapakçığı implantasyonu, büyük klinik potansiyel içeren bir teknoloji olarak değerlendiriliyor. Pulmoner kapakçığın perkütan implantasyonu, ilk kez 2000 yılında gerçekleştirildi. O günden beri bu teknik, yıllık ortalama çift haneli büyüme oranları yakaladı[1], çünkü bu yöntem geleneksel cerrahi operasyon için uygun olmayan hastalara yönelik yeni seçenekler sunuyor.

Klinik ihtiyaçlar ve zorluklar

Sonuçları New England Tıp Dergisi'nde[2] yayınlanan, yeni gerçekleştirilen PARTNER çalışmasına göre transkateter aort kapağı implantasyonu (TAVI), standart terapilere kıyasla, oldukça düşük bir ölüm oranına sahiptir. TAVI prosedürüne tabi tutulan hastalarda ölüm oranı, standart tedaviler uygulanan hastaların ölüm oranına göre yüzde 45 daha düşüktür. Müdahale öncesi kesin bir planlama yapabilmek için proksimal koroner arterlerle femoral arter bifürkasyonuna kadar uzanan tüm aort dahil olmak üzere, aort kökü anatomisine ait kesin bilgiler gereklidir. Geleneksel protokollerle tarama yaptıktan sonra, BT görüntüleme için özellikle eş zamanlı olarak renal hastalıkları bulunan yaşlı hastalarda başka sorunlara yol açabilecek, yüksek miktarlarda kontrast madde tatbikine ihtiyaç vardır. Maksimum 458 mm/san hızında masa hareketinde, hedefe odaklı, yüksek pitch değerli Çift Kaynaklı Flash Spiral BT (Flash Spiral), tek bir taramada önemli tüm anatomik bilgileri elde edebilir. Oldukça hızlı veri temini nedeniyle, tarama işlemi 2 saniyeden daha kısa bir sürede tamamlanabilir (Şekil 1B) ve tatbik edilen kontrast maddenin miktarı belirgin bir şekilde azaltılabilir. Geleneksel aort kapağı cerrahi müdahalesinde aort kapağına giden erişim yolu standartlaştırıldı. Kullanılan kapak protezinin boyutlandırma işlemi normalde operasyon odasında doğrudan görsel kontrolle gerçekleştiriliyor. Buna karşın, TAVI prosedürlerinde, tüm bu hususların müdahale öncesi planlama aşamasında titizlikle belirlenmesi gerekir, çünkü anülüs ebatları, erişim yolu veya koroner ostiyumların aort köküne olan mesafesi uygulanacak prosedür stratejisini ve yapay kalp kapakçığının seçimini etkileyecektir. Ayrıca, aort kapağı implantasyonunda tatbik edilecek kontrast maddeye ek olarak büyük miktarlarda kontrast madde kullanmak gerekir. TAVI tekniği uygulanan hastaların yüzde 50'den daha fazlasında, renal fonksiyonlarda bozulma (serum kreatin düzeyinde artış) gözlemlendi. Kateter-bazlı aort kapağı implantasyonuna tabi tutulan hastaların üçte birinde, operasyon sonrası dönemde çok kısa bir süre içinde akut böbrek yetmezliği ortaya çıktığı biliniyor[3]. Bu nedenle, tatbik edilecek kontast madde miktarının minimum düzeye indirilmesi gerekir.

Flash Spiral BT sisteminin avantajları

En son geliştirilen Çift Kaynaklı BT Sistemi SOMATOM Definition Flash, Flash Spiral adı verilen, yüksek pitch değerli, hedefe odaklı spiral veri temini yönteminin kullanımına olanak sağlıyor. Bu teknikte tatbik edilen radyasyon dozu, diğer BT tekniklerine kıyasla belirgin düzeyde düşüktür. İlgili tüm torakoabdominal yapıların (Şekil 1) görüntülenmesi için sadece 3-5 mSv'lik etkin radyasyon dozları yeterlidir. Daha da önemlisi, mevcut hasta sayısı dikkate alındığında bu yeni tarama tekniği, 2 saniyeden kısa bir süre içinde çok hızlı görüntü alımına imkan verir (diğer BT tekniklerinde bu süre 6-9 saniye arasında değişir). Bu teknik, ayrıca tatbik edilen kontrast madde miktarını yüzde 50-60 oranında azaltır ki bu durum, TAVI prosedürlerine tabi olmaları nedeniyle böbrek yetmezliği sorunu yaşayan hastalar açısından oldukça önemlidir. Geçmişte bir BT anjiyografisi için yaklaşık 100-140 ml'lik kontrast madde gerekirken, günümüzde aynı taramayı yapmak için sadece 40 ml'lik bir kontrast madde (akış hızı: 4 ml/san.) yeterlidir. Bu durum, mevcut hastalarda ortaya çıkabilecek Kontrast Madde Nefropatisi (KMN) riskini belirgin bir şekilde azaltır (Şekil 2).

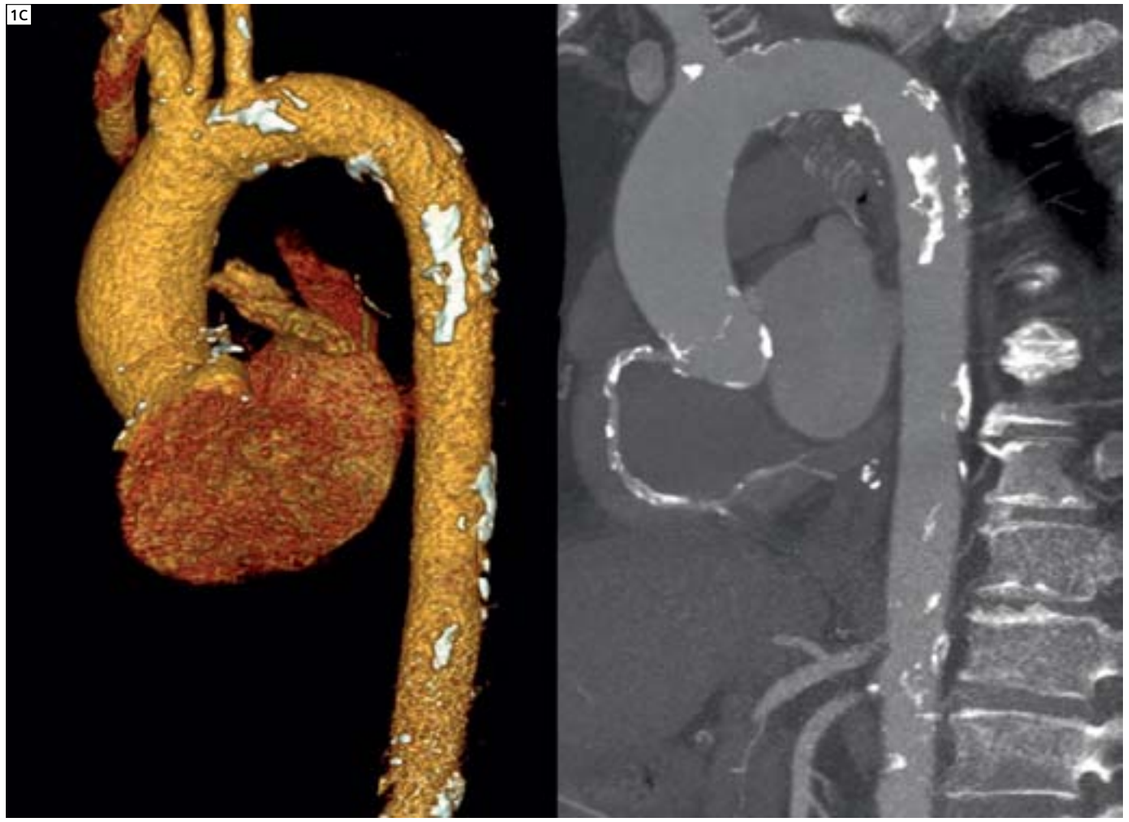

syngo.via ile hızlı ve kesin planlama

Bir hastanın, kateter-bazlı bir prosedürle erişim yolunun seçimi için yapılacak müdahale öncesi planlama için uygun olup olmadığının kararı, BT anjiyografisinin sonuçlarına göre verilmelidir. Aort anülüsün ebatları, kapak protezinin seçimi ve TAVI prosedürü sırasında aort kapağının optimum projeksiyonuna imkan veren invazif floroskopinin angulasyonu, *syngo*.via* yazılımının yardımıyla DSCT (Çift Kaynaklı BT) anjiyografisinden elde edilen verilerle öngörülebilir. Bu durum, invazif prosedür sırasında kontrast maddenin çok daha büyük oranda azaltılmasını sağlar, çünkü *syngo*.via* yazılımı C-kolunun bulunması gereken pozisyonu otomatik olarak belirler. Bu protokol ve Flash Spiral BT sisteminin anatomik ölçümleri sayesinde doktorlar, kesin ve çok daha fazla hasta dostu, kateter-bazlı prosedürleri hızlı bir şekilde gerçekleştirebilirler. Bu prosedürün zaman kaybına yol açan planlama evresi, yeni *syngo*.via* yazılımındaki otomatik birçok ön işlem adımıyla desteklenir; yapılan ilk testlere göre bu sayede planlama süresi en az yüzde 33 oranında kısaltılabilir (15 dakika yerine 10 dakika).

Özetlemek gerekirse: Flash Spiral ve *syngo*.via

Sonuç olarak, büyük oranda otomatikleştirilmiş *syngo*.via* iş akışı modülleriyle desteklenen Definition Flash sistemi, dünya üzerindeki en kesin ve en hasta dostu müdahale öncesi planlama çözümünü sunar. Daha az sayıda hastanın akut CIN sorunu yaşaması ve bundan dolayı tedavi sonrası pahalı bakım hizmetleri talep eden insan sayısının azalması nedeniyle, maliyetlerdeki büyük düşüş potansiyeli bu yazıda analiz edilmedi.

**syngo*.via, tek başına bir sistem olarak kullanılabileceği gibi, üretici şirketlerin müseccel markaları olan medikal cihazlarda, *syngo*.via bazlı çeşitli yazılım seçenekleriyle birlikte kullanılabilir.

Yoğun makrovasküler obstrüksiyonun CMR tekniğiyle görüntülenmesi

Anurag Sahu, M.D., FACC[1]; Gary McNeal, BS[2]

[1] Emory Üniversite Hastanesi, Atlanta GA, ABD
[2] Siemens Sağlık Sektörü, MR RD Cardiac Collaboration, Hoffman Estates, IL, ABD

Giriş

Miyokardiyumun kardiyak sine görüntülemesi, kalp duvarı hareketlerindeki anormallikler, duvar incelmesi, tümör ve trombus varlığı ve birçok kardiyak sendrom ve koşullardaki morfolojik değişkenleri değerlendirmek için kullanılabilir. Dinamik ilk geçiş (first pass) miyokardiyal perfüzyon görüntülemesi ise, geri döndürülebilir iskemi, geri döndürülemez iskemi ve mikro ve makrovasküler obstrüksiyon olup olmadığını tespit etmek üzere miyokardiyumun değerlendirilmesi amacıyla kullanılabilir. Geç faz miyokardiyal görüntüleme tekniği ise, akut ve kronik enfarktüslerle iskemik olmayan diğer birçok kardiyomiyopatilerde miyokardiyal viyabilitesini değerlendirmek için ele kullanılabilir. Bu vaka raporunda, göğüs ağrısından şikayet eden bir hastanın miyokardiyal viyabilitesini değerlendirmek için 3 teknik de kombine bir şekilde uygulandı.

Hastanın geçmişi

Geçmişinde şeker hastalığı olan 42 yaşındaki bir erkek, göğüs ağrısı şikayetiyle bir hastaneye başvurdu. Anterior elektrotlarda yüksek ST tespit edilmiş olup hasta, trombolitik tedavi gördü. Hastanın SG segment yüksekliği düzelmedi, ancak hastada 24 saat boyunca göğüs ağrısı gözlenmedi. Hasta, obstrüktif koroner arter rahatsızlığı için 4 gün sonra bypass ameliyatı mı olacağının, yoksa girişimsel tedavi mi göreceğinin belirlenmesi için enstitümüze sevk edildi. Ekokardiyografi sonuçları, hastanın anterior duvarının akinetik olduğunu ve LV fonksiyonunun ciddi derecede baskılanmış olduğunu ortaya koydu. Hastanın LV fonksiyonunun ve miyokardiyal viyabilitesinin değerlendirilmesi ve son ventrikülünde trombus olup olmadığının tespiti için kardiyak MR görüntülemesi talep edildi.

Kullanılan yöntemler

Tüm görüntüleme işlemleri, 1,5T'lik Siemens MAGNETOM Avanto cihazıyla ve *syngo* MR B17 versiyonlu yazılım, 6-kanallı bir anterior gövde coil'i ve 6-kanallı bir omurga coil'i kullanılarak gerçekleştirildi. Miyokardiyumun başlangıçtaki kontrastsız kardiyak sine görüntülemesi, segmente bir TrueFISP sekansı kullanılarak kısa ve uzun eksende olarak gerçekleştirildi (Şekil 1): TR 38,8 ms, TE 1,2 ms, flip açısı 66°, görüş alanı 317/350 mm, matris 174 x 192, kesit kalınlığı 7 mm, 1 ortalama, 14 segment, eşik 930 Hz/pix, GRAPPA x2, geriye dönük geçitleme, normalleştirilmiş, orta düzey düzeltme filtresi, tarama süresi 6-7 sn./kesit. Sol anterior desendankoroner arterin (LAD) bulunduğu bölgede akinetik duvar hareketi tespit edildi.
Dinamik ilk geçiş miyokardiyal perfüzyon görüntülemesi, SR TurboFLASH darbe sekansı kullanılarak 3 kısa eksenli (taban, orta ve apeks) görüntüyle gerçekleştirildi (Şekil 2): TR 225 ms, TE 1,2 ms, flip açısı 12°, Mag Prep Non-sel SR Perf, TI 120 ms, görüş alanı 300x360 mm, matris 120x192, kesit kalınlığı 8 mm, 1 ortalama, 86 segment, eşik 521 Hz/pix, GRAPPAx2, diastolik geçitleme, normalleştirilmiş, orta düzey düzeltme filtresi, tarama süresi 60 kalp atışı. Tek dozlu (0,1 mmol/kg) Multihance kontrast maddesi, kapsül olarak, 3 ml/san. hızında ilk geçiş taramasında enjekte edildi ve 3 ml/san. hızında 20 ml'lik normal salin ile yıkandı.

Hastaya, nefesini tutabildiği kadar tutması, daha sonra yavaşça nefes alması ve çekimin geri kalan bölümünde yüzeyel nefes alıp vermesi söylendi. LAD bölgesinde transmural hipointens sinyal tespit edildi. Kontrast maddesi enjekte edildikten sonra gerçek

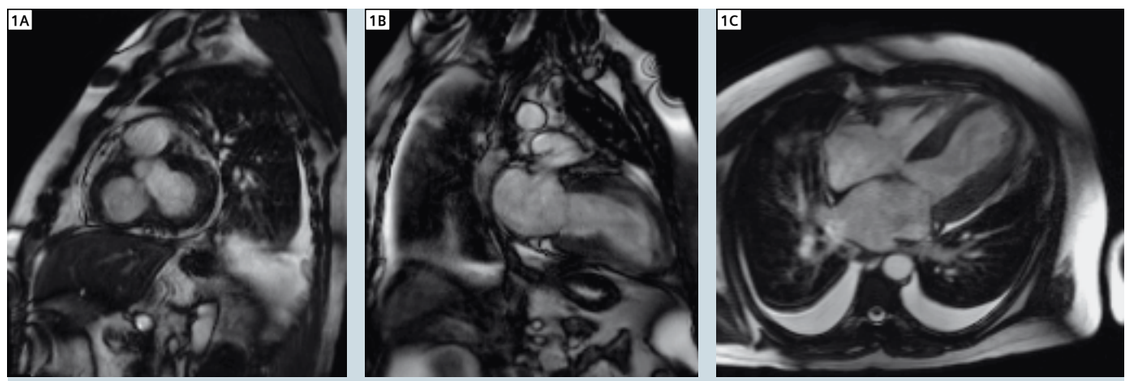

1 Segmente TrueFISP sine **(1A)**, kısa eksen, **(1B)** 2-oda görüntüleme, **(1C)** 4-oda görüntüleme

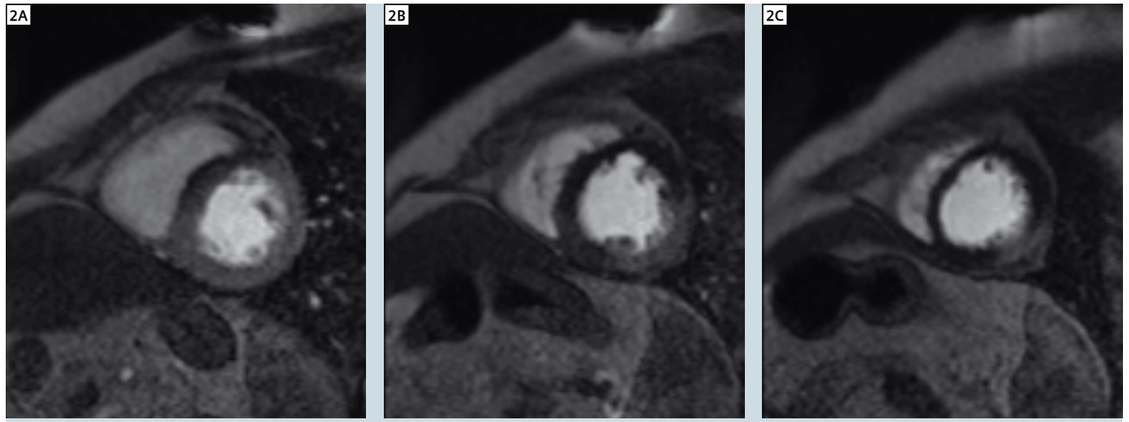

2 SR TurboFLASH ilk geçiş perfüzyonu: **(2A)** taban, **(2B)** orta, **(2C)** apeks

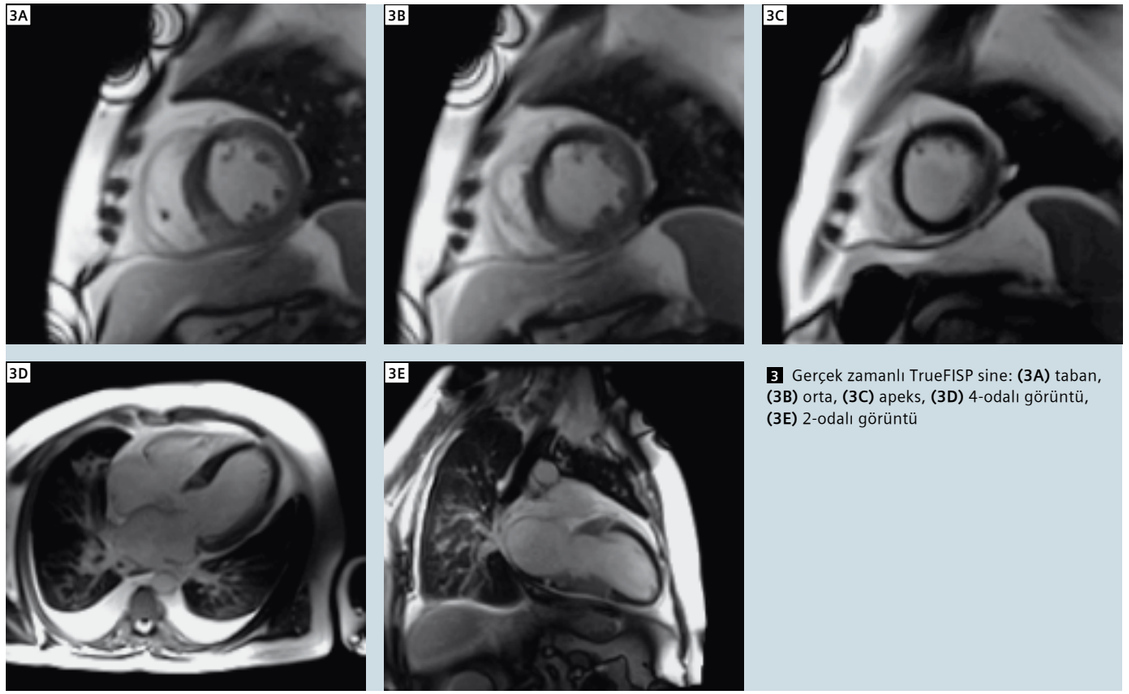

3 Gerçek zamanlı TrueFISP sine: **(3A)** taban, **(3B)** orta, **(3C)** apeks, **(3D)** 4-odalı görüntü, **(3E)** 2-odalı görüntü

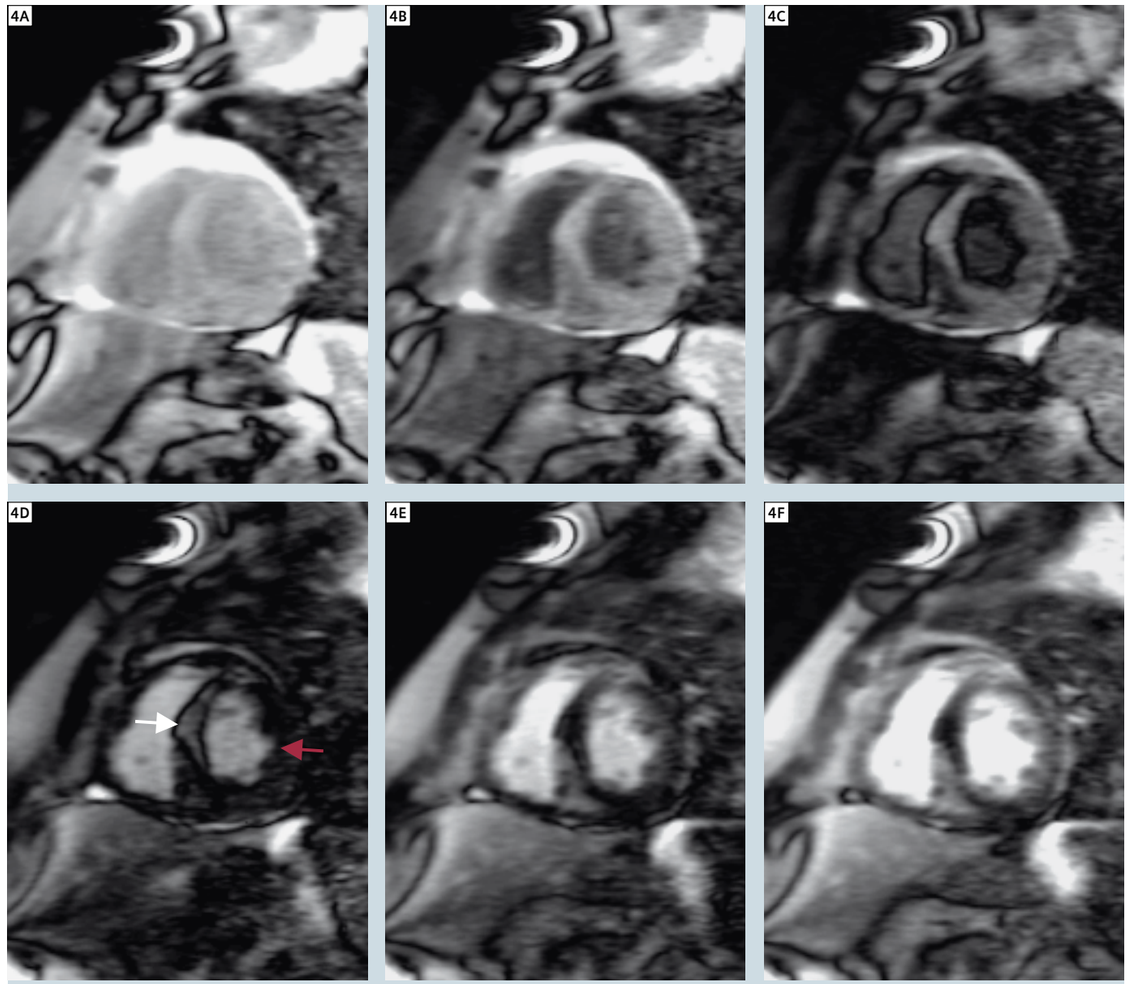

4 TI keşfi **(4A)** 95 ms, **(4B)** 130 ms, **(4C)** 167 ms, **(4D)** 202 ms, **(4E)** 240 ms, **(4F)** 275 ms

zamanlı bir TrueFISP darbe sekansı kullanılarak çoklu uzun ve kısa eksenlerde miyokardiyumun kardiyak sine görüntülemesi gerçekleştirildi (Şekil 3): TR 117,3 ms, TE 1,0 ms, flip açısı 59°, görüş alanı 360 x 360 mm, matris 121 x 160, kesit kalınlığı 8 mm, 1 ortalama, 51 segment, eşik 1,488 Hz/pix, TGRAPPAx3, normalleştirilmiş, orta düzey düzeltme filtresi, tarama süresi 3 sn./kesit. LAD bölgesinde akinetik duvar hareketi ve transmural hipointens sinyal tespit edildi.

TI scout görüntüleme, kontrast madde enjekte edildikten sonra IR TrueFISP darbe sekansı kullanılarak, orta ventrikül düzeyinde 8 dakika boyunca gerçekleştirilmiştir (Şekil 4): TR 36,0 ms, TE 1,1 ms, flip açısı 50°, Mag Prep TI Keşfi, görüş alanı 262 x 350 mm, matris 72 x 192, kesit kalınlığı 7 mm, 1 ortalama, 14 segment, eşik 965 Hz/pix, normalleştirilmiş, orta düzey düzeltme filtresi, tarama süresi 8-9 sn./kesit. Başlangıçta, septal duvarın görünümü kafa karıştırıcıydı. TI 202 ms'de (Şekil 4D, ok ile gösterilmiştir), antero-septal segment orta düzeyde gri bir sinyal yoğunluğu vermiş ve çevresinde, biraz daha kısa TI süresinde normal miyokardiyumun karakteristik görünümünü taklit eden koyu renkli çeperli bir artefaktbelirmiştir. TI 240 ms'de bir sonraki çerçevede ise antero-septal segment, içi tamamen boş bir sinyal yoğunluğu vermiş; buna karşın çevresinde optimum TI süresinde normal miyokardiyumun tipik görüntüsünü taklit eden herhangi

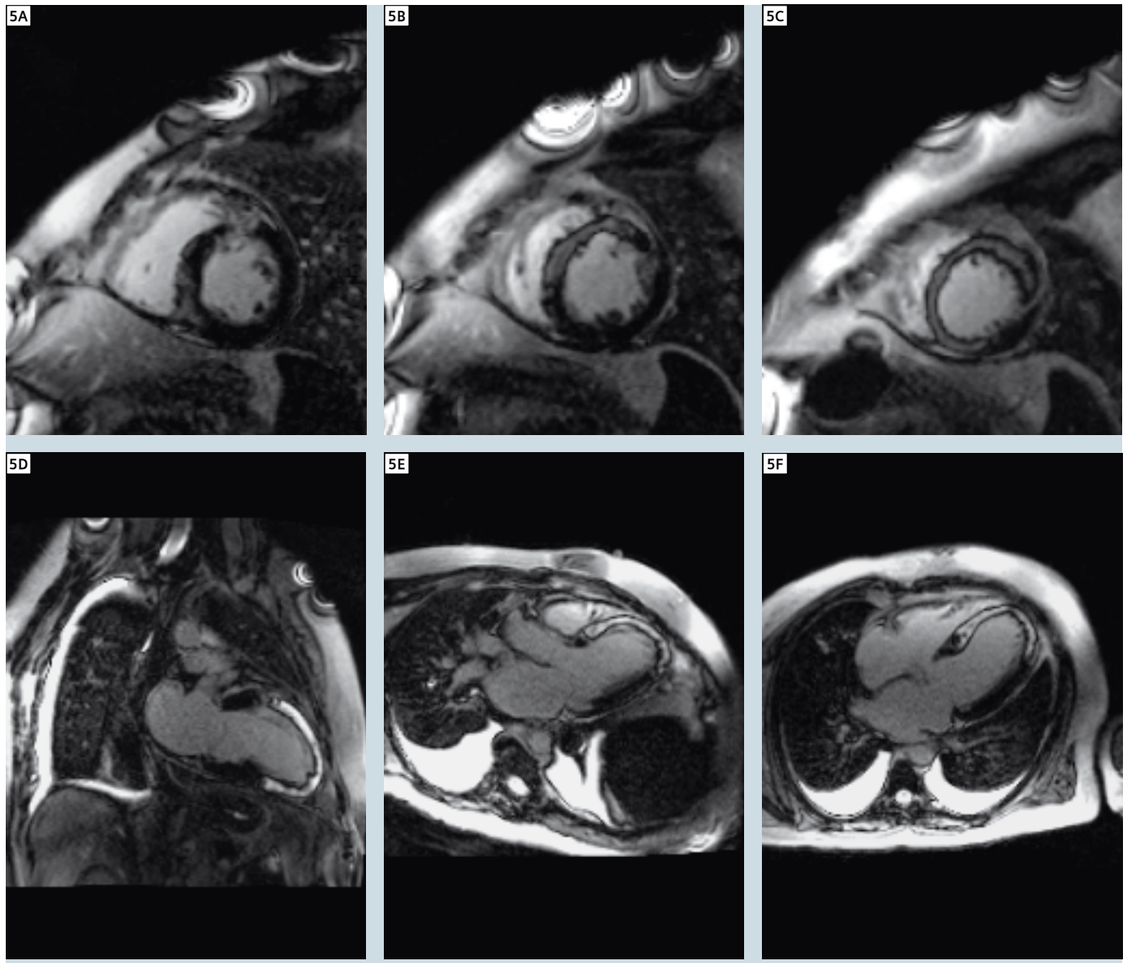

5 SS IR TrueFISP gecikmeli görüntü iyileştirme, TI 240 ms, MAGNITUDE görüntüleri, (5A) taban, (5B) orta, (5C) apeks, (5D) 2-odalı görüntü, (5E) 3-odalı görüntü, (5F) 4-odalı görüntü

bir koyu renkli çeperli bir yapay görüntü oluşmamıştır. Yanlışlıkla, antero-septal segmentin normal miyokardiyumu temsil ettiğini düşündük ve bunun üzerine TI 240 ms'de geç faz görüntülemetekniğini uyguladık. Geçmişe dönüp baktığımızda, antero-septal segmentin aslında anormal haldeki miyokardiyumu, lateral segmentin (Şekil 4D, sarı ok ile gösterilmiştir) ise normal miyokardiyumu temsil ettiğini anladık. Lateral segment, TI 202 ms'de optimum bir şekilde sıfırlandığı için bu TI değerini, geç faz görüntüleme tekniğinde kullanmalıydık.

Geç faz görüntüleme, başlangıçta, kontrast maddesi enjekte edildikten sonra tek atımlı IR TrueFISP darbe sekansı kullanılarak, çoklu kısa ve uzun eksende 9 dakika boyunca tatbik edilmiştir (Şekil 5): TR 713 ms, TE 1,1 ms, flip açısı 50°, Mag Prep Non-sel IR, TI 240 ms, görüş alanı 350 x 350 mm, matris 144 x 192, kesit kalınlığı 8 mm, 1 ortalama, 121

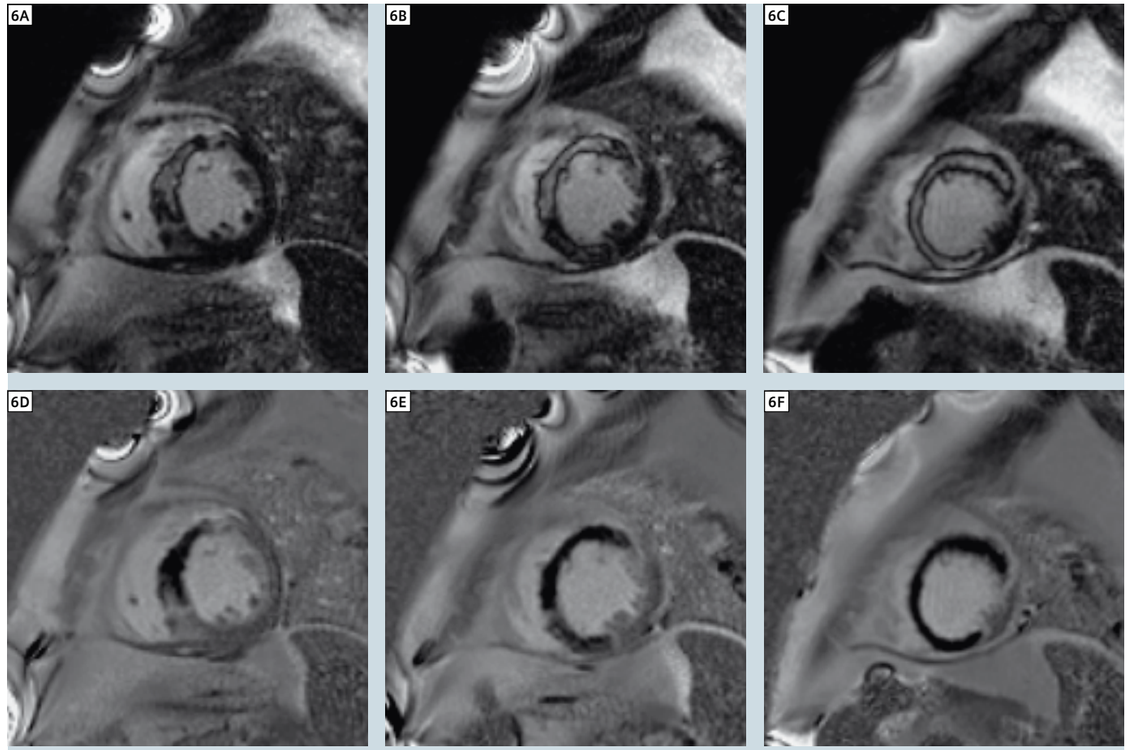

6 SS IR TrueFISP geç faz görüntüleme, TI 270 ms, MAGNITUDE görüntüleri, **(6A)** taban, **(6B)** orta, **(6C)** apeks; PSIR görüntüleri: **(6D)** taban, **(6E)** orta, **(6F)** apeks

segment, eşik 1,184 Hz/pix, GRAPPA x2, normalleştirilmiş, orta düzey düzeltme filtresi, tarama süresi 2 kalp atışı/kesit. Bu MAGNITUDE görüntülerinde viyabl (canlı) miyokardiyum, çok iyi bir şekilde sıfırlanmış (nulled) olup, 240 ms'lik TI süresinde herhangi bir koyu renkli çeperli bir yapay görüntü oluşmamıştır. Ayrıca, LAD bölgesinde başlangıçta hiper görüntü iyileştirme modeli olduğu düşünülen bir lezyon tespit edilmiş olup, bu lezyon çevresinde olağandışı, koyu renkli çeperli bir yapay görüntü bulunmaktadır. Ancak daha sonra, MAGNITUDE görüntülerindeki bu parlak sinyalin, bir miyokardiyal skar (son derece kısa doku T1 değeri) yerine büyük ihtimalle belirgin bir makrovasküler obstrüksiyonu (son derece uzun doku T1 değeri) temsil ettiğini belirledik.
Geç faz görüntüleme, kontrast maddesi enjekte edildikten sonra tek atımlı IR TrueFISP darbe sekansı kullanılarak, çoklu kısa eksende 12 dakika boyunca tekrarlandı (Şekil 6): TR 800 ms, TE 1,1 ms, flip açısı 40°, Mag Prep Non-sel IR, TI 270 ms, görüş alanı 360 x 360 mm, matris 144 x 192, kesit kalınlığı 8 mm, 1 ortalama, 180 segment, eşik 1,532 Hz/pix, GRAPPA x2, normalleştirilmiş, orta düzey düzeltme filtresi, tarama süresi 2 kalp atışı/kesit. Bu MAGNITUDE görüntülerinde, LAD bölgesinde başlangıçta hiper görüntü iyileştirme modeli olduğu düşünülen bir lezyon tespit edilmiş olup, bu lezyon çevresinde olağandışı, koyu renkli çeperli bir yapay görüntü bulunmaz. Ancak buna karşın normal miyokardiyum, içi tamamen boş bir sinyal olarak görünür. Ancak PSIR görüntülerinde, lateral ve infero-lateral segmentlerdeki normal miyokardiyum bilinçli bir şekilde, orta düzey gri renkte ve pencereli olarak gösterilmiş olup, bunun nedeni LAD bölgesindeki çok daha koyu olan sinyal yoğunluğunu ortaya çıkarır. PSIR görüntüsündeki sinyal yoğunluğu ne kadar koyu olursa, söz konusu dokunun T1 değeri o kadar yüksek olur. Bu PSIR görüntüleri, LAD bölgesindeki anormal miyokardiyumun başka bir noktadaki normal miyokardiyumdan çok daha yüksek bir T1 değerine sahip olduğunu açıkça göstermekte olup, LAD bölgesine gadolinyum alımına gerek olmadığını ortaya koyar.
Geç faz görüntüleme, kontrast maddesi enjekte edildikten sonra tek atımlı IR TrueFISP darbe sekansı kullanılarak, çoklu kısa eksende 13 dakika boyunca tekrarlandı (Şekil 7): TR 754 ms, TE 1,1 ms, flip açısı 50°, Mag Prep Non-sel IR, TI 600 ms, görüş alanı 350 x 350 mm, matris 144 x 192, kesit kalınlığı 8 mm,

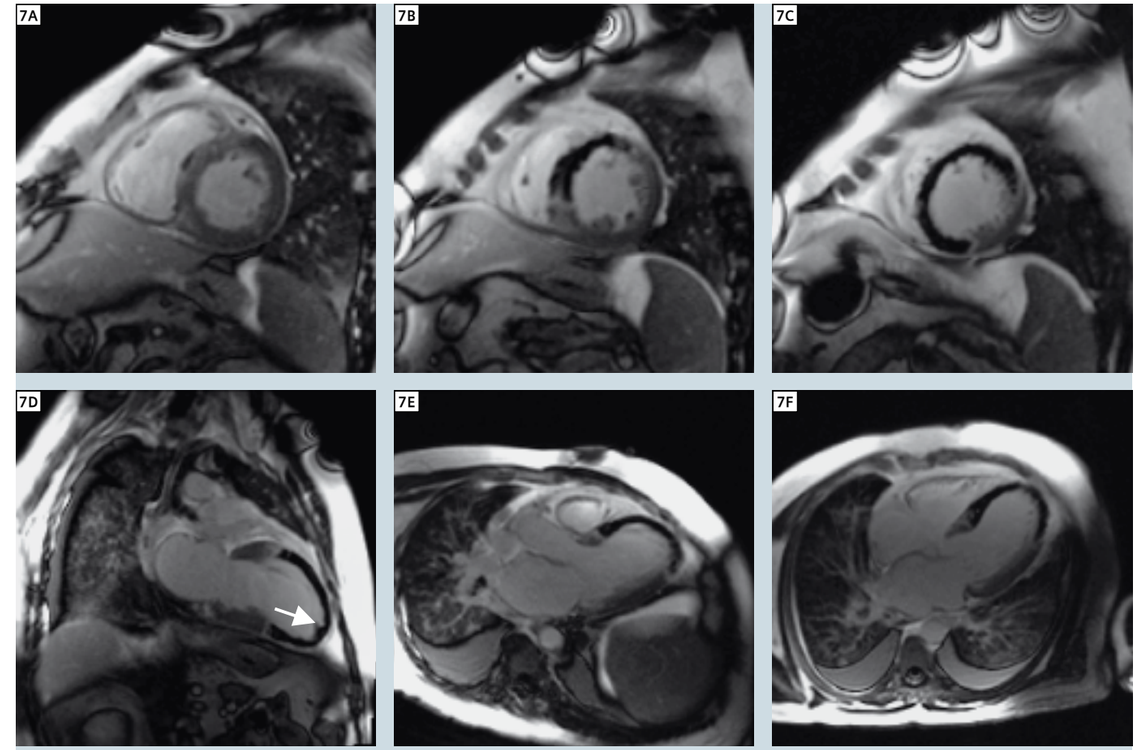

7 SS IR TrueFISP geç faz görüntüleme, TI 600 ms, MAGNITUDE görüntüleri, **(7A)** taban, **(7B)** orta, **(7C)** apeks, **(7D)** 2-oda görüntü, **(7E)** 3-oda görüntü, **(7F)** 4-oda görüntü

1 ortalama, 121 segment, eşik 1,184 Hz/pix, GRAPPA x2, normalleştirilmiş, orta düzey düzeltme filtresi, tarama süresi 2 kalp atışı/kesit. Bu MAGNITUDE görüntülerinde, viyabl miyokardiyumda orta düzeyde gri bir sinyal yoğunluğu ve LAD bölgesinde 600 ms'lik TI süresinde komple sinyal sıfırlama tespit edildi.
Bu uzun TI tekniği normalde, tamamen avasküler olduğu (beyaz okla gösterildi) için oldukça hipointens görünen oda içi trombusların değerlendirilmesi sırasında uygulanır. Ne büyük şans ki bu teknik, aynı zamanda, büyük ihtimalle makrovasküler obstrüksiyon nedeniyle LAD bölgesindeki miyokardiyumun uzun doku TI değerini teyit etti.
LAD bölgesindeki viyabl olmayan miyokardiyumun bulgularını doğrulamak için CMR çalışmasının ardından bir Pozitron Emisyon Tomografisi (PET) viyabilite çalışması yapıldı (Şekil 8). Dikey Uzun Eksende (VLA) Rubidium-82 ile yapılan taban hattı sabit perfüzyon görüntülemesinde, orta kısımdan apikal anterior duvara ve apikal inferior duvara kadar uzanan tüm apekste perfüzyon noksanlığı tespit edildi. VLA'da 18F-fluoro-deoxyglucose (FDG) ile yapılan miyokardiyal glukoz metabolizması görüntülemesinde ise aynı bölgede metabolizma noksanlığı belirlendi.
PET çalışması, 3 boyutlu konumda çalışan, 162 mm'lik görüş açısına sahip bir lütesyum oksiortosilikat (LSO) blok dedektör halkasından oluşan Siemens Biograph-40 PET/BT tarayıcısıyla gerçekleştirildi. Orta ventriküler düzeyde sol ventriküler miyokardiyumla sol ventriküler kavitenin zaman-aktivite eğrilerini oluşturmak için görüntüler dinamik olarak yeniden yapılandırıldı (80 saniyelik bir kare, 20 saniyelik beş adet kare ve 270 saniyelik bir kare). Nihai statik görüntü rekonstrüksiyonunu oluşturmak için sadece sol ventrikül ve sol ventriküler kavite arasındaki alanın bulunduğu ve ortalama sayım oranı 2:1'den büyük olan kareler kullanıldı. Ani gama kompansasyonlu tanısal görüntüler (matris 128 x 128), 7 mm'lik Gauss post-filtreli, düzenlenmiş alt küme beklenti maksimizasyonu (OSEM) algoritması (4 tekrar ve 16 alt küme) kullanılarak yeniden yapılandırıldı.

Tartışma

Başlangıçtaki sine görüntüleme, sol anterior desendan arterde (LAD) akinetik duvar hareketi olduğunu belirlemiş olup bu durum, iskemi veya enfarktüsü çağrıştırdı (Şekil 1). Daha sonra, sabit ilk geçiş perfüzyon tekniğini uyguladık, bu teknikte

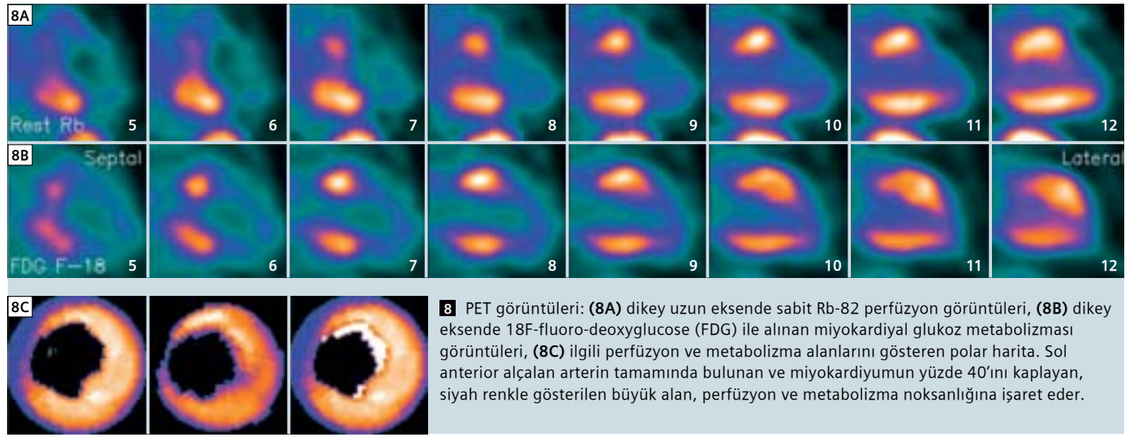

8 PET görüntüleri: **(8A)** dikey uzun eksende sabit Rb-82 perfüzyon görüntüleri, **(8B)** dikey eksende 18F-fluoro-deoxyglucose (FDG) ile alınan miyokardiyal glukoz metabolizması görüntüleri, **(8C)** ilgili perfüzyon ve metabolizma alanlarını gösteren polar harita. Sol anterior alçalan arterin tamamında bulunan ve miyokardiyumun yüzde 40'ını kaplayan, siyah renkle gösterilen büyük alan, perfüzyon ve metabolizma noksanlığına işaret eder.

kontrast maddesi noksanlığı tespit edildi, bu durum da LAD bölgesinde iskemi veya enfarktüs olduğunu gösterdi (Şekil 2). Kontrast maddesinin enjeksiyonundan sonra yapılan gerçek zamanlı sine görüntülemede, kontrast maddesi enjekte edilmeden önceki sine görüntülemeyle aynı akinetik duvar hareketi ve ayrıca ilk geçiş perfüzyon görüntülemede belirlenmiş olan kontrast maddesi noksanlığı tespit edildi (Şekil 3). Miyokardiyal viyabilitesini değerlendirmek için gecikmeli miyokardiyal görüntü iyileştirme tekniği kullanıldı. TI keşif taraması, 240 ms'de optimum miyokardiyal sıfırlama olduğunu ortaya koydu (Şekil 4). 240 ms'lik TI süresinde alınan ilk viyabilite görüntüleri, ilk geçiş perfüzyon görüntülerinde beliren koyu sinyalle aynı dağılımda parlak bir transmural sinyal tespit etti (Şekil 5). Ancak, söz konusu parlak transmural sinyalin gücü ve morfolojisi olağandışıydı ve ayrıca parlak transmural sinyalin çevresindeki koyu renkli çeperli yapay görüntü şaşırtıcıydı. Parlak çeperli bir yapay görüntü genelde, TI süresinin viyabl miyokardiyumun maksimum düzeyde sıfırlanması için yeterli olmadığının göstergesidir ve bu nedenle bu yapay görüntü, iskemi veya enfarktüsle ilişkilendirilmez. Ayrıca, bu vakada, 240 ms'lik TI süresinde viyabl miyokardiyum çok iyi sıfırlanır ve koyu renkli çeperli herhangi bir yapay görüntü oluşmaz. LAD bölgesinde anormal miyokardiyumu çevreleyen koyu renkli çeperli yapay görüntünün, Şekil 5E ve 5F'de gösterilen plöral efüzyonu çevreleyen görüntü gibi yağ/sıvı arabirimi iptalinden kaynaklanabileceğini düşünüyoruz. Geriye dönüp baktığımızda, bu durumu aydınlatmak için T2-ağırlıklı görüntülemenin faydalı olabileceğine inanıyoruz.

Tam gerçekleşmeyen miyokardiyal sıfırlamayı değerlendirmek için viyabilite taraması, 270 ms'lik biraz daha uzun TI süresiyle tekrarlandı (Şekil 6). MAGNITUDE görüntüleri, yine normal miyokardiyal dokusunun çok iyi şekilde sıfırlandığını teyit etti, LAD bölgesinde parlak transmural sinyal ve koyu renkli çeperli bir yapay görüntü tespit etti. PSIR görüntüleri ise LAD bölgesinde güçlü bir hipointens sinyal tespit etmiş olup, viyabl miyokardiyum bu görüntülerde orta düzeyde gri renkli bir sinyal yoğunluğuyla görünür. PSIR modeli, transmural skar dokusuyla tutarlı olmayacaktır. PSIR görüntülerinde sinyal yoğunluğu ne kadar koyu olursa, dokunun T1 değeri o kadar yüksek olur. Gözlemlenen PSIR modeli, LAD bölgesindeki anormal dokunun T1 değerinin, geriye kalan viyabl miyokardiyumun T1 değerinden çok daha büyük olduğunu gösterdi. Bu sonuç, tüm LAD bölgesinde, büyük bir ihtimalle makrovasküler obstrüksiyondan kaynaklanan komple bir perfüzyon noksanlığıyla tutarlıdır. Trombusları değerlendirmek için ise viyabilite taraması, 600 ms'lik çok daha uzun bir TI süresiyle tekrarlandı (Şekil 7). MAGNITUDE görüntüleri, trombusların tespitine (Şekil 7D, beyaz ok ile gösterilmiştir) ek olarak, viyabl miyokardiyumda orta düzeyde gri renkli bir sinyal yoğunluğu ve LAD bölgesinde komple sinyal sıfırlama belirledi. Normal miyokardiyumun 300 ms'den kısa bir TI süresinde, anormal miyokardiyumun ise 600 ms'lik bir TI süresinde sıfırlanmış olması, anormal miyokardiyumun T1 değerinin, normal miyokardiyumun T1 değerinden çok daha yüksek olduğunu teyit etti. Bu durum ancak, yoğun makrovasküler obstrüksiyon nedeniyle LAD bölgesinin perfüzyondan tamamen yoksun kalmış olması halinde gerçekleşebilir. Bu bulgular, LAD bölgesinde, viyabilite açısından hiç kanıt olmayan, büyük bir miyokardiyal enfarktüsle tutarlıdır.

Enfarktüslü yara dokusu (skar), genelde hiper görüntü iyileştirme sinyaline neden olur, ancak bu hastada herhangi bir yara tespit edilmedi. Şekil 9'daki aralıklı çizgilerle öngörüldüğü üzere, ortalama bir seviye olan 270 ms'lik bir TI süresinde elde edilen MAGNITUDE görüntüleri (Şekil 6A, 6B, 6C), normal viyabl miyokardiyumun sıfırlanmasını teyit etmiş olup, obstrüksiyona maruz kalmış miyokardiyumda nispeten daha güçlü bir sinyal gözlendi. Şekil 9'daki aralıksız çizgilerle öngörüldüğü üzere, ortalama bir seviye olan 270 ms'lik bir TI süresinde elde edilen PSIR görüntüleri (Şekil 6D, 6E, 6F) ise, normal viyabl miyokardiyumda obstrüksiyona maruz kalmış miyokardiyuma göre daha güçlü bir sinyalin söz konusu olduğunu gösterdi. Yine Şekil 9'da, aralıksız çizgilerle öngörüldüğü üzere, 600 ms'lik uzun TI süresinde elde edilen MAGNITUDE görüntüleri (Şekil 7), obstrüksiyona maruz kalmış kardiyumun sıfırlanmasını teyit etti, normal viyabl miyokardiyum nispeten daha güçlü bir sinyal verdi.

Bu çalışma, transmural kontrastlanma ve hipointens bir rim artefaktı gibi, makrovasküler obstrüksiyonda gözlenebilecek bulguları ortaya koyar. Transmural kontrast tutulumubaşlangıçta kafa karıştırıcıydı çünkü bu belirti, genelde tamamen sıfırlanmamış normal miyokardiyumda görülür. Bu nedenle, CRM bulgularını teyit etmek için bir PET viyabilite çalışması gerçekleştirildi (Şekil 8). Dikey Uzun Eksende (VLA) Rubidium-82 ile yapılan taban hattı sabit perfüzyon görüntülemesinde, orta kısımdan apikal anterior duvara ve apikal inferior duvara kadar uzanan tüm apekste perfüzyon noksanlığı tespit edildi. VLA'da 18F-fluoro-deoxyglucose (FDG) ile yapılan miyokardiyal glukoz metabolizması görüntülemesinde ise aynı bölgede metabolizma noksanlığı belirlendi. PET, viyabilitenin tespiti açısından son derece hassas bir araç olarak değerlendirilir. Bu bulgular, LAD bölgesinde, viyabilite açısından hiç kanıt olmayan, büyük bir miyokardiyal enfarktüsle tutarlıdır.

Klinik sonuçlar

STEMI'de kulprit damarda yeniden perfüzyon olmaması, zayıf bir sonuca işaret eder. Optimum litik tedaviyle perfüzyonun yeniden sağlandığı vakalarda, ölüm oranları yüzde 7'ye kadar düşer. Oysa sadece medikal tedaviyle bu oran ancak yüzde 13'e indirilebilir [1, 2]. Hastanede meydana gelen ölümlerin oranı, yüksek ST'li miyokardiyal enfarktüs (STEMI) hastalarına primer perkütan (deri yoluyla) müdahaleyle daha da düşürülebilir. Ancak teşhis büyük oranda her bir hastanın klinik ve epidemiyolojik belirtilerine göre değişir. Bu vakada, şeker hastalığı, anterior duvar enfarktüsü ve düşük LV fonksiyonunun varlığı, hastayı yüksek kardiyak morbidite ve mortalite riskiyle karşı karşıya bırakır. Bu nedenle, hastanın uzun vadeli tedavisinde miyokardiyal viyabilitenin değerlendirilmesi önemli bir unsur olarak görüldü.

Bu vakada, güçlü bir makrovasküler obstrüksiyon tespit edildi, hastanın anterior duvarı da ne yazık ki viyabl değildir. Nitekim hasta, koroner arter bypass greftlemesi veya peruktan müdahale için sevk edilmedi. Hastanın kalp yetmezliği için agresif bir medikal tedavi programı başlatıldı, hasta uzun vadeli tedavi için Kardiyoloji departmanına gönderildi.

Anterior duvardaki fonksiyon kaybının geri döndürülemez olması ve yüzde 35'ten düşük LVEF değeri nedeniyle hastaya ICD tedavisi öngörüldü. Ancak, ICD'nin erken implantasyonunun (enfarktüsten sonra bir ay içinde), yakın dönemde miyokardiyal enfarktüs geçirmiş yüksek riskli hastalarda ölüm oranını azalttığına dair herhangi bir kanıt olmadığı için[3] ICD implantasyonundan vazgeçildi ve hasta Lifevest ile evine gönderildi. Eğer hastanın EF'si yüzde 35'in altında kalmaya devam ederse (ki bu, viyabl olmayan lezyonun büyüklüğü dikkate alınırsa kuvvetli bir ihtimaldir), hastaya daha ileri bir tarihte ICD implantasyonu yapmayı planlıyoruz.

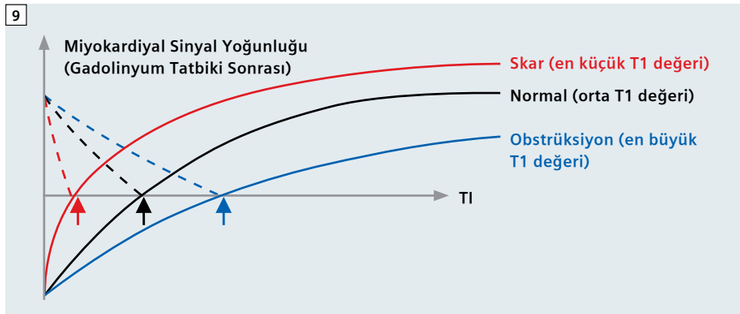

9 Farklı üç T1 değerine sahip farklı üç miyokardiyal dokusu için sinyal yoğunluk eğrileri. Aralıklı çizgiler MAGNITUDE görüntüleri için aralıksız çizgiler ise PSIR görüntüleri için sinyal izdüşümlerini gösterir. **(9A)** Enfarktüslü yara dokusu (skar) (kırmızı eğri), genelde en küçük T1 değerine ve dolayısıyla MAGNITUDE görüntülerinde en düşük T1 sıfırlama noktasına (kırmızı ok ile gösterilmiştir) sahiptir. **(9B)** Normal viyabl miyokardiyum (siyah eğri), genelde orta T1 değerine ve dolayısıyla MAGNITUDE görüntülerinde ortalama bir T1 sıfırlama noktasına (siyah okla gösterildi) sahiptir. **(9C)** Mikrovasküler veya makrovasküler obstrüksiyon nedeniyle perfüzyonun kesinlikle gerçekleşmediği miyokardiyal doku, genelde en büyük T1 değerine (mavi eğri) ve dolayısıyla MAGNITUDE görüntülerinde en yüksek T1 sıfırlama noktasına (mavi okla gösterildi) sahiptir.

Teşekkürler

Bu makalenin yazarları, makalenin nihai kontrolünü yaptığı ve makrovasküler obstrüksiyonun ortaya çıkışıyla ilgili görüşlerini paylaştığı için Chicago, Northwestern Üniversitesi'nden Dr. Edwin Wu'ya teşekkürlerini sunarlar.

Referanslar
1 N Engl J Med 1993; 329:673.
2 Lancet 1999; 354:716.
3 N Engl J Med 2004; 351:2481-8.

İletişim
Anurag Sahu, M.D.
Assistant Professor of Medicine
The Emory Clinic
1365 Clifton Road, NE
Atlanta, GA 30322 ABD
Tel: +1 (404) 686-7878
anurag.sahu@emory.edu

TAVI uygulamalarını kolaylaştıran yeni yöntem: “*syngo* DynaCT Cardiac”

Prince Charles Hastanesi Kardiyoloji Departmanı Radyografi Bölümü Şefi J. Crowhurst: “*syngo* DynaCT Kardiyak sisteminin kullanımının, TAVR prosedürleri için gerekli toplam kontrast maddesi miktarını ve radyasyon dozunu düşürdüğünü tespit ettik. Sistem, kapakların yerleştirileceği pozisyonu kesin olarak belirlemektedir.”

Walters DL, M.D.[1], Crowhurst J., Chief Radiographer1 ve Aroney C., M.D.[1,2]

[1] *Kardiyoloji Departmanı, Prince Charles Hastanesi Brisbane, Qld., Avustralya*
[2] *Özel Holy Spirit Northside Hastanesi, Chermside Qld., Avustralya*

Son zamanlarda gelişen Transkateter Aort Kapağı Değişimi (TAVR) tekniği, zayıflık veya diğer eş zamanlı hastalıklar nedeniyle açık kalp ameliyatı için uygun olmayan birçok hasta için çeşitli tedavi seçenekleri sunmaktadır.
Bu prosedürün başarısı, büyük oranda protez kapakların aort köküyle uygun hizaya getirilmesine bağlıdır. Yerleştirilmeden önce aort kapağının, X-ray ışınlarına tam olarak dik gelecek şekilde profilinin çıkarılması gerekir. Bu işlem, çok sayıda aortogram prosedürünün yapılmasını gerektirir ki bu, çok büyük zaman kaybına yol açar, hatalı sonuçlar üretir ve kullanılan kontrast maddesinin miktarını belirgin bir şekilde artırır. Operasyon öncesi veya sırasında yapılacak bir BT taraması, aort kapağının yerleştirilmesi için doğru C-kolu açısını belirleyebilir. Prince Charles Hastanesi Kardiyoloji ekibi, bu prosedürler için ameliyat öncesi BT taramasının etkinliğiyle, perioperatif C-kolu BT taramasının etkinliğini kıyaslayan bir çalışma gerçekleştirir.

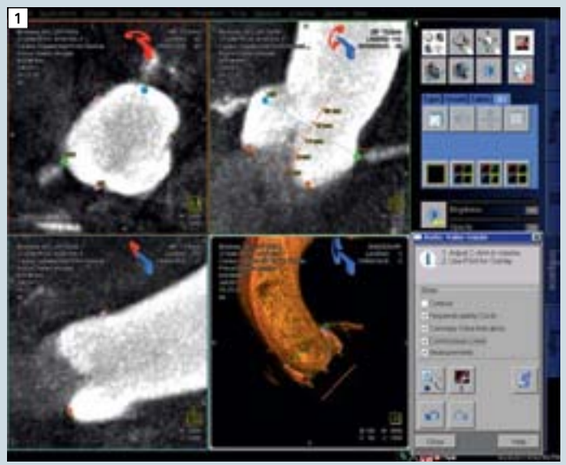

1 *Syngo* DynaCT Kardiyak Sistemiyle elde edilen 3 boyutlu görüntülere dayalı aort kökü segmantasyonu

2 Aort kapağının konumlandırılması sırasında görüntülü rehberlik için anatomik veri ve işaretlerin canlı floroskopi görüntüleri üzerine yerleştirilmesi

“syngo DynaCT Kardiyak sistemiyle aort kapağının yerleştirilmesinde artan kesinlik sayesinde bu teknik, hastanemizdeki tüm TAVI vakalarının ayrılmaz bir parçası haline gelmiştir.”

Darren Walters, M.D., Kardiyoloji Bölümü Direktörü, Prince Charles Hastanesi, Brisbane, Avustralya

Yöntem

TAVI programına kayıt yaptıran hastalar, iki gruba ayrılır. Birinci gruptaki hastalara, ameliyat öncesi BT taraması tatbik edilirken ikinci gruptaki hastalar, perioperatif C-kolu BT taramasına (*syngo* DynaCT Kardiyak) tabi tutulurlar. Her iki gruptaki hastalara uygulanacak C-kolu açıları, Siemens tarafından geliştirilmiş *syngo* InSpace 3D yazılımı kullanılarak önceden belirlenir. Tüm vakalarda, Artis zee sistemi, BT taraması için önceden belirlenen açılar kullanılarak konumlandırılır. Önceden belirlenen profilin doğruluğunu teyit etmek için aortogram gerçekleştirilir. *syngo* DynaCT Kardiyak için gerekli kontrast maddesi dahil olmak üzere kapak yerleştirme prosedürünün tamamında tatbik edilen toplam kontrast maddesi miktarı kayıt altına alınır.

Yorumlar

Ameliyat öncesi BT taramasına tabi tutulan hastalarda C-kolu açısı, vakaların yüzde 30’undan daha az bir kısmında doğru belirlenirken bu oran, açıyı bulmak için *syngo* DynaCT Kardiyak sisteminin kullanıldığı vakalarda yüzde 93’tür. İlk bulgular, kapak yerleştirme prosedüründeki ortalama kontrast maddesi miktarının ameliyat öncesi BT taramasına tabi tutulan hastalarda 285 cc, *syngo* DynaCT sistemine tabi tutulan hastalarda 210 cc olduğunu ortaya koyar. BT ve kapak yerleştirme prosedürü işlemleri bir arada düşünüldüğünde toplam kontrast maddesi miktarı, ameliyat öncesi BT taramasına tabi tutulan hastalarda 335 cc, *syngo* DynaCT sistemine tabi tutulan hastalarda 210 cc’dir. *syngo* DynaCT Kardiyak sisteminin kullanımı sadece kontrast maddesi miktarını azaltmakla kalmaz, aynı zamanda son derece önem arz eden radyasyon dozunun da belirgin bir şekilde azaltılmasını sağlar. Nitekim, ameliyat öncesi BT taramasına tabi tutulan hastaların maruz kaldığı ortalama radyasyon dozu 255,5 CGy iken, gerçekleştirilen genel değerlendirme ve müdahale sonucunda, *syngo* DynaCT Kardiyak sistemi sayesinde söz konusu doz 214,2 CGy seviyesine indirilir.

Sonuç

Ameliyat öncesi geleneksel BT taramalarına kıyasla *syngo* DynaCT Kardiyak sistemli perioperatif C-kolu BT taraması, C-kolunun açısını daha kesin bir şekilde belirler. Böbrek yetmezliği çeken hastalar için kontrast maddesinin kullanımı son derece kritik olduğu için ameliyat öncesi BT taramalarına kıyasla daha az kontrast maddesi ve radyasyon dozu gerektirdiği için *syngo* DynaCT Kardiyak sistemi, öncelikli tercih edilmesi gereken bir seçenek olarak karşımıza çıkar.

Akut Koroner Sendrom

Nekroz Göstergeleri: Kardiyak Troponin, CK-MB, Miyoglobin

Göğüs ağrısı olan hastaların teşhis ve tedavi sürecinde kullanılan tanı stratejileri, kardiyak göstergelerin, özellikle de kardiyak troponinin kullanımı ile önemli ölçüde gelişmiştir.

Akut Koroner Sendromun tanımı (AKS)[1]

AKS koroner arter hastalığının kritik fazının klinik belirtisidir. EKG ve biyokimyasal göstergelere dayalı olarak AKS şu şekilde sınıflara ayrılır: ST-yükselmeli miyokard enfarktüsü (STEMI), ST-yükselmesi olmayan miyokard enfarktüsü (NSTEMI) ve stabil olmayan anjin. Yaygın olarak temelde yatan patofizyoloji plak ruptürü veya erozyonu ve ardından tromboz oluşumudur. MI için azalan yaşa göre düzeltilmiş mortaliteye karşın, AKS'nin ölümcül olmayan bileşenleri için hastalık prevalansı hala yüksektir ve ekonomik maliyetler çok fazladır. AKS'nin etkili tedavisine erken tanı ve risk sınıflandırması rehberlik eder ve tedavi EKG ve biyokimyasal göstergelere dayalıdır.

Miyokard Enfarktüsünün (MI) tanımı[2]

MI terimi, klinik bir ortamda miyokard iskemisi ile tutarlı miyokard nekrozu kanıtı bulunduğunda kullanılmalıdır. Tipik senaryo şu şekildedir:

- En azından bir değer üst referans sınırının (URL) 99. persentil diliminin üzerinde olacak şekilde kardiyak biyogöstergelerde artış ve/veya düşüş tespiti ile birlikte miyokard iskemisi ve en azından aşağıdakilerden birinin gösterilmesi:

- İskemi semptomları
- Yeni iskemiyi işaret edecek şekilde EKG değişiklikleri (yeni ST-T değişiklikleri veya yeni sol dal bloku [LBBB])
- EKG'de patolojik Q-dalgası gelişimi
- Görüntüleme ile yeni canlı miyokardiyum kaybı veya yeni bölgesel duvar hareketi anormalliği kanıtı

Kardiyak Troponin

Başlangıçta akut miyokard enfarktüsünün (MI) tanısında yardımcı olarak kullanılmak üzere tasarlanan kardiyak troponinin amaçlanan kullanımı mortalite bağıl riski ve tedavi yönelimi / izlemesi bakımından AKS hastalarının risk sınıflandırmasını da içerecek şekilde genişletilmiştir. Kardiyak troponinlerin sadece MI değil miyokard nekrozunun da göstergesi olduğu unutulmamalıdır.[1,2] MI dışındaki tıbbi koşullarda kardiyak troponinlerin yükselmesi artık çok iyi açıklanmıştır ve bu yükselmeler iskemik bağlamı dışında çeşitli miyokard nekrozu düzeylerini yansıtmaktadır.[3] Bu yükselmeler "yanlış pozitif" olarak algılanmamalıdır ve morbidite ve mortalite ile ilgili yüksek prognostik değerleri nedeniyle dikkate alınmaları gerekir.

- Kardiyak troponin MI tanısı için tercih edilen göstergedir.
- Kütle testi ile kreatin kinaz MB (CK-MB) kardiyak troponin bulunmadığında kabul edilebilir bir alternatiftir.
- Semptomlar başladıktan sonra 6 saat içinde gelen hastalar için kardiyak troponine ek olarak miyoglobin de düşünülebilir.[1]

Teste alınacak kişiler

Acil servise göğüs ağrısı ile gelen hastalar ve AKS dışında böbrek yetmezliği, kalp yetmezliği ve ameliyat gibi başka sebeplerden kaynaklı kardiyak hasarına sahip olduğundan şüphelenilen hastalar için, bu broşürün Akut Faz bölümünde bulunabilecek "Akut Kardiyak Bakım Biyogöstergeleri" tablosuna göre seri teste ihtiyaç duyulur.

Nasıl yorumlanır[2, 4]

Troponin yükselmesi ancak klinik, elektrokardiyografik, görüntüleme, veya patolojik iskemi kanıtı ile bağlantılı olması halinde bir MI tanısı yol açmalıdır.
AKS dışı koşullarda meydana gelen kardiyak troponin yükselmeleri iskemik bağlam dışında çeşitli miyokard nekrozu seviyelerini yansıtır. Bu yükselmeler "yanlış pozitif" olarak yorumlanmamalı ve güçlü prognostik değerleri nedeniyle ciddi bir şekilde ele alınmalıdır. Tedavinin birincil temel koşula dayandırılması gerekse de herhangi bir troponin yükselmesinin advers sonuçların öngörücüsü olduğu kabul edilmiş olup bu gerçek tıbbi karar sürecinde günden güne daha fazla dikkate alınmaktadır.
Ortak Avrupa Kardiyoloji Derneği, Amerikan Kardiyoloji Koleji Vakfı, Amerikan Kalp Derneği ve Dünya Kalp Federasyonu Miyokard Enfarktüsünün Evrensel Tanımı Uzman Mutabakat Belgesi'nde kardiyak troponin için karar değeri olarak normal bir popülasyonunun 99. persentil diliminin kullanılmasını tavsiye edilmektedir.[2] Mutabakat grubu troponin yöntemlerinin belirsizliğinin bu 99. persentil dilimde %10 CV'ye eşit veya düşük olmasını istemektedir.

Göğüs ağrısı olan bir hastada troponin sonuçlarının yorumu[2, 4]

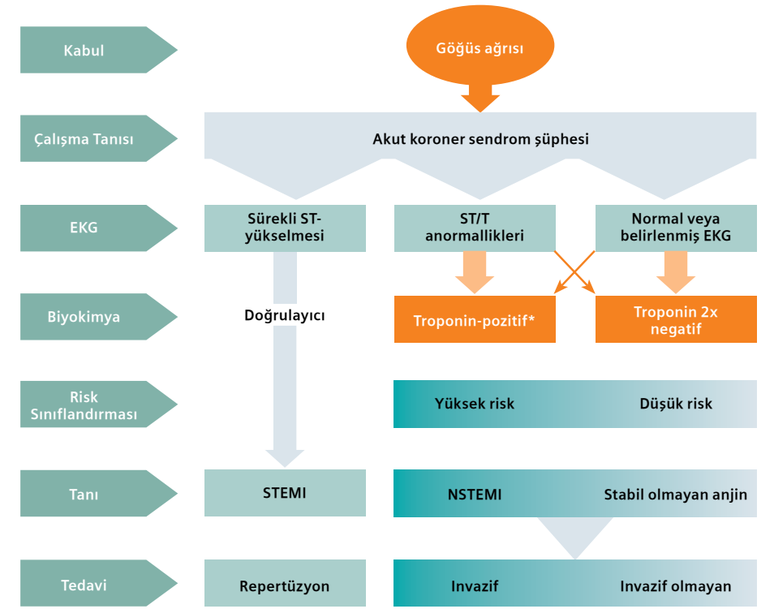

Troponin-pozitif 99. persentil dilim üzerindeki bir değer olarak tanımlanır. Lütfen troponin yükselmesinin iskemik kaynağının tam olarak belirlenmediği durumlarda ek kardiyak göstergelerin (bkz. Akut Kardiyak Bakım Hakkında Genel Özet) kullanımının yükselmenin farklı bir etiyolojisinin araştırılmasına yardımcı olduğuna dikkat ediniz.

NACB / IFCC komitesi bu tavsiyeyi desteklemekte fakat 99. persentil dilimde %25'in altındaki bir belirsizliğin, tüm organizasyonlar tarafından tavsiye edilen şekilde bir dizi zamanlı (seri) troponin düzenleri kullanıldığında hastanın anlamlı şekilde yanlış sınıflandırılmasına yol açmadığını kabul etmektedir.[5]
"Ultra duyarlı" troponin yöntemlerinin avantajı miyokard hasarının standart yöntemlerden daha erken belirlenmesine ve böylece MI hariç tutma veya tedaviye başlama kararının daha erken alınmasına yardımcı olmalarıdır.

Yönetime etkisi

Kardiyak troponin ölçümü sadece AMI tanısının değil aynı zamanda risk sınıflandırması ve tedavi yöneliminin de köşe taşıdır.
"Tüm AKS spektrumunda, troponinler hastaları kısa ve uzun süreli takipte, daha agresif tedaviyi haklı çıkarmak için yeterince yüksek olasılıkla, yüksek risk altında olarak tanımlamaktadır. Ayrıca yüksek troponinlere sahip hastaların aktif bir trombotik sürece sahip olduğu görülmektedir. Bu durumda, agresif antitrombotik tedaviden fayda sağlayabilirler."[1]
Bu, erken AKS tanısının ve risk sınıflandırmasının hasta bakımının ve sonucun iyileştirilmesinde kritik önem taşıdığını önermektedir. Bu amacı destekleyen kardiyak biyogöstergelerin uygun kullanımı ile ilgili bir öneri Akut Kardiyak Bakım Genel Özeti'nde bulunabilir.

Referanslar:
1 Morrow DA ve ark. Clin Chem. 2007;53:552-74.
2 Thygesen K ve ark. J Am Coll Cardiol. 2007;50:2173-95.
3 Wu AHB ve ark. Clin Chem. 2007;53:2086-96.
4 Bassand JP ve ark. Eur Heart J. 2007;88:1598-660.
5 Apple FS ve ark. Clin Chem. 2007;53:547-51.

Kardiyovasküler BT Cihazı ile hızlı kardiyovasküler tarama

Ruth Wissler, MD

Danimarka'daki Aarhus Üniversitesi Hastanesi Kardiyoloji Bölümü, *syngo*.via sisteminin entegre edildiği SOMATOM Definition Flash cihazını kullanıyor. Cihaz ile koroner arter hastalıklarında teşhis koymak 1 dakikadan daha kısa sürüyor.

syngo.via, kardiyovasküler radyoloji alanında daha hızlı iş akışlarına ve verimli görüntü yönetimine imkan verir. Hızlandırılmış, otomatik ön işleme özelliği sayesinde *syngo*.via, tam bir kalp değerlendirmesi için gerekli süreyi kısaltır.

Danimarka'nın Skebjy şehrinde bulunan Aarhus Üniversitesi Hastanesi Kardiyoloji Bölümü'ne 2010 yılının Nisan ayında SOMATOM Definition Flash cihazı kurulmuş olup, bu tarihten 6 ay sonra cihaza *syngo*.via sistemi entegre edildi. 7 anjiyo odası bulunan hastane, bu cihaz sayesinde her yıl 2 bin 500-3 bin adet kardiyovasküler tarama gerçekleştiriliyor. Kardiyovasküler BT cihazının 5 lisanslı konfigürasyonu, tarama odasındaki *syngo*.via sistemiyle PACS değerlerine eş zamanlı erişim sağlayarak, kardiyovasküler değerlendirmenin kalitesini artırdı.

"Fonksiyonel görüntülemede önemli bir unsur da ventriküler sınırların tespitidir. syngo.via sistemi de bu işi oldukça iyi yapıyor."

Morten Boettcher, MD, PhD, Aarhus Üniversite Hastanesi, Skejby, Danimarka

"Kontrast maddenin bir seferlik enjeksiyonuyla, arterler, aort ve kalp dahil olmak üzere komple bir tetkik yapabiliyoruz. Bu, Flash sisteminin önemli bir özelliği."

Morten Boettcher, MD, PhD, Aarhus Üniversite Hastanesi, Skejby, Danimarka

Dört dakikadan kısa bir süre içinde tam kalp değerlendirmesi

Morten Böttcher, MD, cihaz ile ilgili olarak şu noktanın altını çizmiştir: "SOMATOM Definition Flash cihazı ve mükemmel bir veri setine sahip *syngo*.via yazılımı sayesinde, koroner arter hastalıklarında teşhis koymak 1 dakikadan daha kısa sürüyor." *syngo*.via, özellikle koroner arterlerdeki kalsiyum yükünü verimli bir şekilde değerlendirmek suretiyle, kalsifiye koroner lezyonların kesin bir şekilde görüntülenmesi ve hızlı bir şekilde ölçümlenmesine imkan sağlar.
Sistemin sofistike diğer bir özelliği de yapay görüntüleri filtreleyen görüntü netleştirme fonksiyonudur.
Ventriküler sınırların kesin tetkiki
Ventriküler sınırların tetkiki, fonksiyonel görüntüleme için gereklidir. *syngo*.via, son derece düşük dozlarda ve gürültülü MinDose veri setlerinde dahi hem sağ hem de sol karıncık için stabil ve otomatik segmentasyon gerçekleştirir. MinDose özelliği sayesinde tüp akımı, tanısal olmayan aşamadaki nominal değerinin yüzde 4'üne kadar düşürülür.
Otomatik ön işleme fonksiyonu sayesinde ise, kalsiyum skorlama ve koroner anatominin ve işlevselliğinin değerlendirilmesi işlemlerinin tümü 3-4 dakika içinde tamamlanır.

Findings Navigator (Bulgu Gezgini) ile zamandan tasarruf

Böttcher'e göre, "Findings Navigator, *syngo*.via sisteminde yapılan son derece kullanışlı bir iyileştirmedir. Bu fonksiyonun PACS sistemine entegrasyonu sayesinde, MRI ve diğer tarama işlemlerinden elde edilen tüm görüntü verileri, verimli bir şekilde depolanıyor ve yönetiliyor. Bu durum da radyologlar, teknisyenler ve kardiyologlar arasındaki görev paylaşımı ve iletişimi güçlendirir."
Danimarka'nın Skejby şehrinde bulunan Aarhus Üniversite Hastanesi'ndeki uzmanların SOMATOM Definition Flash tarayıcısı ve *syngo*.via sisteminden edindikleri deneyim, cihazın kullanıcı dostu ve sorunsuz kullanılabilirliğini teyit eder, modern tanısal görüntüleme ve tedavi alanındaki en iyi uygulamaları temsil eder.

Referanslar
* Video – Skejby'den röportajlar
** Bu belgede Siemens müşterilerine ait ifadeler, müşterilere özgü ortamlarda elde edilen sonuçlara dayanır. "Standart" bir hastane söz konusu olmadığı ve birçok değişken (hastane ebatları, vakalar, IT uygulamalarının düzeyi v.b.) bulunduğu için diğer müşterilerin de aynı sonuçları elde edeceklerine dair hiçbir garanti verilmez.

Maksimum katma değer

Eric Johnson

Almanya, Hamburg'da bulunan Radyoloji Kliniği'nde görevli olan Johann-C. Steffens, bilgisayarlı tomografi alanındaki gelişmeleri yakından takip ediyor. Siemens tarafından geliştirilen SOMATOM® Perspective* cihazını satın alan Steffens, cihazla ilgili görüşlerini bizlerle paylaşıyor.

Almanya, Hamburg'da bulunan Radyoloji Kliniği'nde görevli Johann-C. Steffens, MD, son birkaç yılda bilgisayarlı tomografi alanındaki göz kamaştırıcı gelişime tanıklık ediyor.

İlk kez Hamburg'da görücüye çıkacak olan ve optimum yatırım getirisi sunan bir tarayıcı: Yeni SOMATOM Perspective* için hazırlanın. Birkaç yıl içinde meydana gelen değişikliklere bakın. 1994 yılında radyoloji alanında çalışmaya başlayan Johann-C. Steffens, MD, o dönemden beri bilgisayarlı tomografi alanındaki göz kamaştırıcı gelişime tanıklık ediyor. Görüntülerin oluşturulma hızı, tarama başına elde edilebilen görüntü sayısı, görüntü çözünürlüğü, görüntülerin uyumlandırılması, yapay görüntülerin silinmesi gibi dahil olmak üzere olan tüm unsurlar, o dönem hayal edilebildiğinin çok ötesinde bir gelişim gösterdi.
Dr. Steffens konuyla ilgili olarak şunları dile getiriyor: "Deneyimlerime dayanarak BT teknolojisinin performansının gelişmeye devam edeceğinden eminim, ancak bu teknoloji, birkaç yıl önce ancak rüyalarımızda görebileceğimiz bir seviyeye daha şimdiden ulaşmış durumdadır." Dr. Steffens'ın Hamburg'da görev yaptığı Radyoloji Kliniği yakın zamanda, Siemens tarafından geliştirilen SOMATOM® Perspective* cihazını satın aldığında bu rüyalar Dr. Steffens için birer gerçeğe dönüşecektir. Bu cihaz radyologlar, cerrahlar ve hastalar için hız, kalite ve verimli iş akışları sunan en son teknolojiler vaat etmekle kalmıyor, aynı zamanda takım elbiseli kişiler, diğer bir deyişle Radyoloji alanının ticari ve finansal unsurlarından sorumlu müdürler için de çeşitli teşvikler sunuyor. Burada sihirli sözcük "v" harfi ile başlar: Verimlilik.

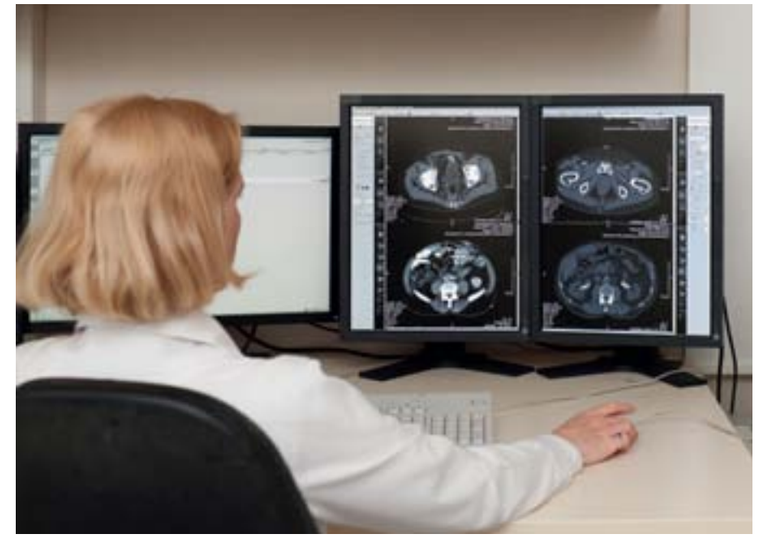

SOMATOM Perspective, çok kısa bir sürede çok daha uzun alanları tarayabilir. Örneğin, 50 cm'lik bir alanın en yüksek kalitede taranması, sadece 5,2 saniye sürer.

Tasarruf parmaklarınızın ucunda

Dr. Steffens, maliyet bilincinin son yıllarda büyük oranda arttığını belirtiyor. Dr. Steffens'a göre, ekonomik durumu nispeten daha güçlü olan Almanya'da dahi, "Bütçeler giderek daralıyor, buna karşın tazminatlar giderek küçülüyor." Dr. Steffens'ın çalıştığı klinikte, bütçe baskısı her zaman en üst noktada. Dr. Steffens, bu konuyla ilgili olarak şunu söylüyor: "Üzerimizdeki bütçe baskısı hiç olmadığı kadar fazla. Yaptığımız her şeyin fayda ve maliyetlerini değerlendirmeye son derece eğilimliyiz." Tabii ki Dr. Steffens bu konuda yalnız değil.
Stanford Üniversitesi Tıp Fakültesi'nde görevli üç profesör tarafından yakın zamanda New England Tıp Dergisi'ne gönderilmiş mektubu (2010; 363:888-891) okuyun. İsimleri Homero Rivas, John M. Morton ve Thomas M. Krummel olan profesörler, yazdıkları mektupta şu iddiada bulunurlar: "Doktorlar, medikal bakım hizmetlerinin sunumuyla ilgili olarak gerçek maliyetleri neredeyse tamamen göz ardı ediyorlar. Bu maliyet bilinci eksikliği, fiyat belirleme çalışmasının diğer tüm unsurlarını etkiliyor ve bu durum da medikal bakım hizmetlerinin gerçek değerini anlamamızı imkansız hale getiriyor."
Duvarda böyle bir yazı asılıyken Dr. Steffens'ın, "Çok iyi, neredeyse hiç hatasız çalışıyor" diye tanımladığı, Siemens tarafından geliştirilmiş mevcut Emotion 16 BT sistemi ile ne yapacağını tahmin etmek çok da zor olmasa gerek. Dr. Steffens, yeni SOMATOM Perspective sistemini (ki bu kendisinin kullandığı dördüncü Siemens tarayıcısı olacak) satın almak suretiyle kliniğinin bilgisayarlı tomografi alanındaki toplam sahip olma maliyetini düşürmeyi umuyor. Tasarruf, yeni tarayıcıda o kadar merkezi bir konsepttir ki bu konsept, doğrudan cihazın gösterge paneline entegre edilmiştir. "eMode" adı verilen bu özellik, kullanıcının, cihazı tek bir tıklamayla, son derece düşük maliyetli ve hasta dostu bir şekilde kullanmasını sağlar. Tüm bunlara ek olarak gerçek zamanlı bir tarama analizi yapan bu cihaza, kullanıcının istediği hassas taramayı gerçekleştirmek üzere hızlı bir şekilde ince ayar yapılabilir, bu durum sistem yorgunluğunu azaltır. Bu sistemi tamamlayan bir unsur olarak, Siemens tarafından yeni "+ hizmet" anlayışı geliştirildi: Toplam kullanım süresinin en az yüzde 80'i boyunca SOMATOM Perspective cihazını eMode konumunda çalıştıran kurumlar, mesai saatleri dışında bakım hizmeti alma ya da bir sonraki anlaşma yılı boyunca düşük hizmet bedeli ödeme gibi çeşitli eMode Hizmet Avantajları ile ödüllendiriliyor. Dr. Steffens şunu belirtiyor: "Bakım maliyetlerimizin azalacağını düşünüyoruz. Bu, çok güzel bir haber." Bunlar dışında başka tasarruf ve verimlilik imkanları da mevcuttur. eMode konumunun otomatik tarama yaklaşımı sayesinde tarama parametreleri, verimli tarayıcı kullanımına ilişkin bilgiler kullanılmak suretiyle otomatik olarak ayarlanır.
Bu cihaz sayesinde işletme maliyetleri de düşürülecektir. Kurulumu sadece 1 günde tamamlanabilen SOMATOM Perspective* cihazının küçük boyutları (cihaz toplam 18,5 metrekarelik bir alan kaplamaktadır), klinikte mekandan tasarruf sağlar. Cihaz ayrıca daha az enerji tüketir ve daha az radyasyon yayar. 3 doktor ve 10 personelin görevli olduğu, Almanya, Hamburg'da bulunan İsraelitisches Krankenhaus Radyoloji Kliniği'nde Johann-C. Steffens, MD, her yıl yaklaşık 10 bin hastayı tedavi ediyor. Yaklaşık 4 milyon kişinin yaşadığı bir metro bölgesinde bulunan, nispeten küçük bu kliniğin hastalarının yarısı, gastroenteroloji alanında uzmanlaşmış Israelitisches Krankenhaus'tan gelirken, diğer yarısı polikliniğe başvuran diğer hastalardan oluşuyor. 2004 yılından beri özel klinik statüsünde işletilen bu merkezde, intrakraniyal, servikal, torakik, abdominal ve ekstremite taramalarında bilgisayarlı tomografi kullanılıyor.

Cihazda kullanılan teknolojiye genel bir bakış

SOMATOM Perspective cihazında maliyet bilinci, çok geniş kapsamlı özelliklerle tamamlanır. Cihaz, düşük radyasyon dozunda yüksek hız ve kalite sunan Siemens teknolojilerine sahiptir. SOMATOM Perspective cihazı, kardiyak görüntülemede 195 milisaniye gibi kısa bir sürede temporal çözünürlüğü artırmak ve bu sayede artefaktları azaltmak üzere, Siemens'in yenilikçi iTRIM özelliğiyle donatılabilir. Bu yeni yinelemeli görüntü rekonstrüksiyonu algoritması,

görüntülerin genel kalitesini arttırır ve gürültü parazitlerini azaltır. Bu durum da kalbi hızlı atan zorlu vakalarda dahi kesin teşhisin konulabilmesine imkan verir. Cihazda ayrıca, 128 kesitli verileri kullanmak suretiyle en küçük tanısal detayları tespit eden Aralıklı Hacim Rekonstrüksiyonu (IVR) özelliği bulunur. Bu arada, 128 kesitli veriler, bugüne dek 16-kesitli modeli kullanan Dr. Steffens'ın kliniği için büyük bir adım olacaktır. Bu ve iTRIM özelliği sayesinde SOMATOM Perspective, kardiyolojik çalışmalar dahil olmak üzere her türlü klinik ortam için uygundur. Ayrıca, bu tarayıcı, çok kısa bir zaman dilimi içinde çok daha uzun alanları tarayabilir.

Örneğin, 50 santimetrelik bir alanın en yüksek kalitede taranması, cihazla sadece 5,2 saniye sürer. Diğer önemli bir unsur olan düşük doz uygulamaları, SOMATOM Perspective cihazının üçüncü önemli bacağını oluşturur. Bu uygulamalardan biri de gerçek zamanlı olarak tüm tarama alanı için X-ray tüp akımını ayarlayan ve tüm organ, vücut yapısı ve ebatları için sabit bir görüntü kalitesi elde etmeyi hedefleyen CARE Dose4D™ özelliğidir. Bu özellik, BT görüntülemede şu nedenlerden dolayı ortaya çıkan ve en sık görülen zorlukların dahi üstesinden gelir: a) Antero posteriyor ve lateral konumlarda tatbik edilen doz düzeyi farklı olmalıdır; b) Her kesit için farklı doz değerleri gereklidir; c) Hastalar birbirlerinden oldukça farklıdır (genç-yaşlı, fazla kilolu-zayıf vb.). Bu nedenle uygulanacak doz, her bir hastaya göre değişiklik gösterir.

Düşük doz uygulamalarından ikincisi ise Yinelemeli Görüntü Rekonstrüksiyon (IR) tekniğinin kullanımıdır. Yakın zamana kadar, geleneksel klinik tıpta IR tekniğinin BT görüntülemede kullanımı çok büyük zaman kaybına yol açıyor, bilgisayarın görüntüleri rekonstrükte etmesi çok uzun sürüyordu. SAFIRE**(Sinogram Teyitli Yinelemeli Rekonstrüksiyon) tekniğiyle Siemens, sektördeki ilk ham veri bazlı, yinelemeli görüntü rekonstrüksiyonu algoritmasını geliştirdi. SAFIRE, çok çeşitli uygulamalarda radyasyon dozunu yüzde 60'a varan oranlarda düşürebilir, buna karşın yüksek görüntü kalitesi sunar. Saniyede maksimum 15 görüntülük mükemmel rekonstrüksiyon hızı sayesinde SOMATOM Perspective, SAFIRE tekniğinin günlük uygulamalarda kullanımını mümkün kılar. Düşük doz uygulamalarından üçüncüsü ve sonuncusu ise, SOMATOM Perspective cihazından önceki BT cihazlarında da kullanılan ve kilit bir özellik olan Ultra Hızlı Seramik (UFCTM) Dedektörlerdir. Bir yandan X-ray dozunu düşürürken, diğer yandan yüksek parlaklıkla ışımaya devam eden UFC'ler, eş kalitede görüntü oluşturmak için daha yüksek radyasyon dozuna ihtiyaç duyan geleneksel dedektörlerin bir adım önüne geçer.

Kullanıcılar açısından SOMATOM Perspective

Maliyetleri düşüren buna karşın performansı arttıran özelliklerinin yanı sıra SOMATOM Perspective cihazı, bu cihazı her gün kullanan operatörler ve hastalar için de bir perspektif sunar. Operatörler için FAST Adjust, Workstream 4D, depolama kutusu gibi "günlük çalışmaları kolaylaştıran" aksesuarlarla saniyede maksimum 20 görüntü gibi yüksek bir rekonstrüksiyon hızı, SOMATOM Perspective cihazının standart özellikleridir. Nihai son tüketiciler olan hastalar için ise SOMATOM Perspective, çok daha fazla konfor sunar. Cihazın gantrisi, steril klinik görünümle birçok tarama odasında hissedilen ağır havayı ortadan kaldırmaya yardımcı olan Illumination Moodlight™ ile donatılabilir. Dr. Steffens'a göre bunun da ötesinde,

Bakım maliyetlerimizin azalacağını düşünüyoruz. Bu, çok güzel bir haber". Johann-C. Steffens, MD, Israelitisches Krankenhaus Radyoloji Kliniği, Hamburg, Almanya

SOMATOM Perspective cihazının hızı ve kesin tarama özelliği, hastalar için yaşamı daha kolay hale getirir. Dr. Steffens, bu konuyla ilgili olarak şunları söyler: "Bu cihaz sayesinde hastalar nefeslerini daha kısa süre tutuyorlar. Artık çok daha az sayıda tarama yeterli oluyor." Sonuç olarak SOMATOM Perspective cihazının kliniğine büyük bir değer kazandırdığını belirten Dr. Steffens sözlerini şöyle tamamlıyor: "Artık hastalarımızda daha hızlı, daha iyi ve daha düşük radyasyonlu, buna karşın çok daha konforlu taramalar gerçekleştireceğiz."

* Halen FDA tarafından değerlendiriliyor. Henüz ABD'de ticari olarak satılmıyor.

** Klinik uygulamalarda, SAFIRE tekniğinin kullanımı, klinik görevin türüne, hasta ebatlarına, analiz edilecek bölgenin anatomik lokasyonuna ve klinik uygulamanın türüne bağlı olarak hastaların BT taramasında maruz kaldıkları radyasyon dozunu düşürebilir. Söz konusu klinik görev için uygun tanısal görüntü kalitesini elde etmek üzere uygun dozu belirlemek için radyoloğunuz ve doktorunuza başvurmalısınız. SAFIRE görüntü rekonstrüksiyon yazılımı kullanılırken radyasyonu dozunu yüzde 60 oranında düşürmek üzere aşağıda belirtilen test yöntemi kullanılır. Görüntü parazitleri, BT taraması adedi, homojenlik ile düşük kontrast ve yüksek kontrast çözünürlükleri, Gammex 438 modelinde değerlendirildi. SAFIRE tekniği kullanılarak rekonstrükte edilmiş, düşük dozlu radyasyonla temin edilmiş veriler, bu test bazında tam dozla elde edilen verilere kıyasla aynı görüntü kalitesini sergiledi. Söz konusu veriler ilgili dosyadadır.

Entegre FFR destekli Koroner Stenoz değerlendirmesi

Sayın Lorenz Bott-Flügel, M.D. izniyle,
İnvazif Kardiyoloji Bölümü Şefi, Erding Belediye Hastanesi, Almanya

Lorenz Bott-Flügel, M.D., Erding Belediye Hastanesi İnvazif Kardiyoloji Bölümü Şefi, Erding, Almanya

Sürekli göğüs ağrısı çeken, 71 yaşındaki erkek hasta, koroner stenoz için değerlendirme altına alındı. Hasta, 1980 ve 1994 yıllarında iki kez miyokardiyal enfarktüs geçirmiş olup, geçmişte hastanın sağ koroner arteri ile sağ sirkonfleksine stent takıldı. Birkaç hafta önce gerçekleştirilen ve anterior duvarda orta düzey iskemik duvar hareketi anormalliği tespit eden, patolojik stres ekokardiyografi nedeniyle, gerçekleştirilen prosedürlerin yaklaşık yüzde 80'inde kullanılan radyal yaklaşım kullanılarak, kalbin sol tarafında teşhis amaçlı kateterizasyon tatbik edildi.

Teşhis

Geçmişte sağ koroner arterle sağ sirkumflekse yerleştirilen stentlerden uzun vadede iyi sonuç alındı; sol proksimal ve medial LAD'de orta düzeyli kireçlenme ve stenoz tespit edildi (görsel olarak maksimum yüzde 25-50 oranında sınıflandırıldı).
LAD'ye FFR basınç kablosu yerleştirildi ve intervenöz olarak 140 µg/kg/dak adenozin tatbik edildi. Dengeleme prosesinden sonra FFR ölçümü, somut bir şekilde stenoz bulunduğunu tespit etti (FFR=0,67*). Basınç kablosunun geri çekilmesi, 2. diyagonal damar yolundaki birfürkasyona (çatallanma) uzak kısımda ve LAD'nin proksimal tarafında bir basınç artışı ortaya çıkarttı. Pürüzlü görünen LAD, stabil olmayan bir plaka benziyordu. 3,5 mm'lik balon ile predilatasyon sonrasında, ilaç kaplı uzun bir stent (BioMatrix FlexTM 3,5 mm – 35 mm, Biosensors International) yerleştirildi. Stent yerleştirildikten sonra tekrar bir FFR ölçümü yapıldı ve bu sefer FFR değerinde önemli bir iyileşme gözlendi (FFR = 0,85).

Yorumlar

Anjiyo sonuçlarına göre ancak yüzde 50 stenoz gibi görünse de tüm alan, son derece pürüzlü, adeta stabil olmayan bir plak gibiydi. Büyük bir damardaki (mevcut örnekte LAD) orta çaplı bir stenozun, antegrad kan akışına karşı hemodinamik açıdan etkili bir engelleme yapabildiği bilinen bir gerçektir. Mevcut FFR değerleri ve lezyonun tespit edilen lokasyonu sayesinde etkin lezyonu tespit etmek ve başarılı bir şekilde stent yerleştirmek mümkün oldu.
AXIOM Sensis FFR ve Artis zee sistemlerini kullanan Bott-Flügel, bu sayede, akıllı kullanıcı ara yüzünde kolay bir şekilde geçiş yapabilir, uygulanacak tedaviyi belirlemek için gerekli değerleri hızlı temin edebilir ve floroskopi sürelerini kısaltabilir.

* 0.75'ten küçük bir FFR değeri, lezyonun iskemiye neden olduğunu ve tedavi edilmesi gerektiğini gösterir (Perkütan Koroner Girişimi).

İletişim
andrea.beulcke@siemens.com

1 Sol ön inen arterin anijyogramı, sadece orta boyutlu damar düzensizliklerini gösterir (oklar ile gösterilen); her iki diyagonal damar yolunun kaynağında yüzde 50 stenoz görünür.

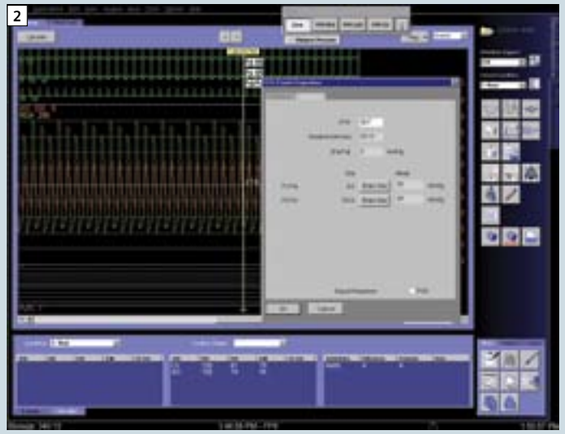

2 2. diyagonal damar yoluna uzak kısımdaki LAD'nin FFR ölçümü, hemodinamik açıdan belirgin bir stenoz bulunduğunu ortaya koyar. (FFR = 0,67).

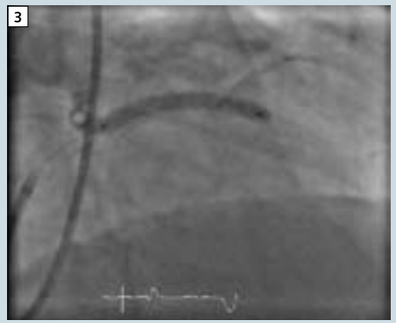

3 İlaç kaplı uzun bir stentin (BioMatrix Flex™ 3,5 mm x 35 mm) yerleştirilmesi

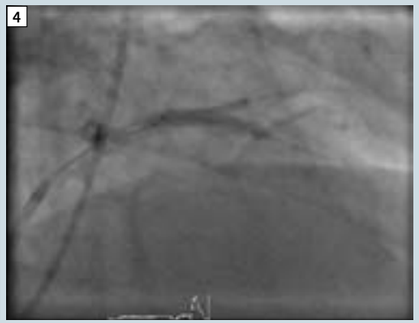

4 LAD'nin ve 2. diyagonal damar yolunun eş zamanlı Perkütan Transluminal Koroner AnjiyoPlastisi ile nihai kissing balon manevrası

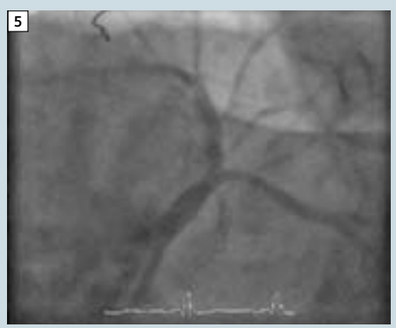

5 Stent implantasyonu sonrasında nihai sonuç (LAO 45°, CAUD 20°)

6 Stent implantasyonu sonrası çok iyi anjiyografi sonuçları

Otomatik biyometrik görüntü hızları ultrason iş akışı

Siemens, kardiyak biyometriklerin otomatik olarak ölçümlenmesini sağlayan yenilikçi bir çözüm geliştirdi. Manuel ölçümlere göre zamandan tasarruf sağlayan otomatik biyometrik ölçümleme tekniği, aynı zamanda tarama verimliliğini artırdı.

S. Kevin Zhou, Ph.D.
Siemens Kurumsal Araştırmalar, Princeton, New Jersey, ABG

Giriş

Kardiyak biyometri, insan kalbinin kantitatif analizi için ekokardiyogramlardan faydalanılarak ölçümlenir.. Örnek olarak, sağ ve sol ventrikül ebatları ve duvar kalınlıklarının M-mod ölçümleri, diyastol ve sistol olarak belirtilir. Ayrıca, aort kapağı, aort kökü ve sol atriyal ebatları da ölçülebilir. 2-boyutlu parasternal uzun eksen veya kısa eksen açılarından duvar kalınlığı ve ventrikül ebatları gibi ölçümler gerçekleştirilir. Doppler verilerinden ise basınç gradyanları, kapakçık stenozları ve regürjitasyon ölçümleri yapılır.
Yüksek hız ve hassasiyetle gerçekleştirilen stabil ve tekrar gerçekleştirilebilir ölçümler, ekokardiyografi uygulamasının gelişimini engelleyen kilit zorlukları ortadan kaldırabilir. Siemens Kurumsal Araştırmalar (SCR) birimi, ölçümlerin tekrarlanabilir olmasını sağlamak ve iş akışını hızlandırmak amacıyla, öğrenilen model tanımlama teknolojisi temelinde yepyeni bir teknik geliştirdi. Teoride, olasılığa dayalı, hiyerarşik ve ayırt edici (PHD) olmak üzere geliştirilen bu yöntem, kardiyak biyometrilerinin otomatik, istikrarlı, hızlı ve kesin bir şekilde ölçümlenmesini sağlar. PHD algılama teknolojisi, bu makalenin ilerleyen bölümlerinde incelenecektir.

Ek veri tabanı

Öğrenilen model tanımlama yöntemleri, bilgisayarların "öğrenmesini", örnek olarak, sayısal ve istatistiki yöntemler kullanarak veriler içinde yer alan bilgileri otomatik olarak çıkarmasını sağlayan algoritma ve tekniklerin tasarımı ve geliştirilmesi çevresinde gelişim gösterdi. "Öğrenme" eylemi, manuel olarak tanımlanır, çok sayıda öğrenme dizisine bağlı olarak gerçekleşir. Bu öğrenme kapasitesi, Siemens'in mevcut yaklaşımını, kardiyak biyometrilerinin otomatik olarak ölçümlenmesine yönelik geçmiş girişimlerden farklı kılar. Otomatik ölçümlemeler için geliştirilen, öğrenilen model tanımlama yöntemleri dışındaki alternatif tekniklerde, ayrıt sezimi ve lineer olmayan görüntü filtreleme gibi görüntü işleme teknikleri kullanılır. Bu teknikler, yüksek görüntü

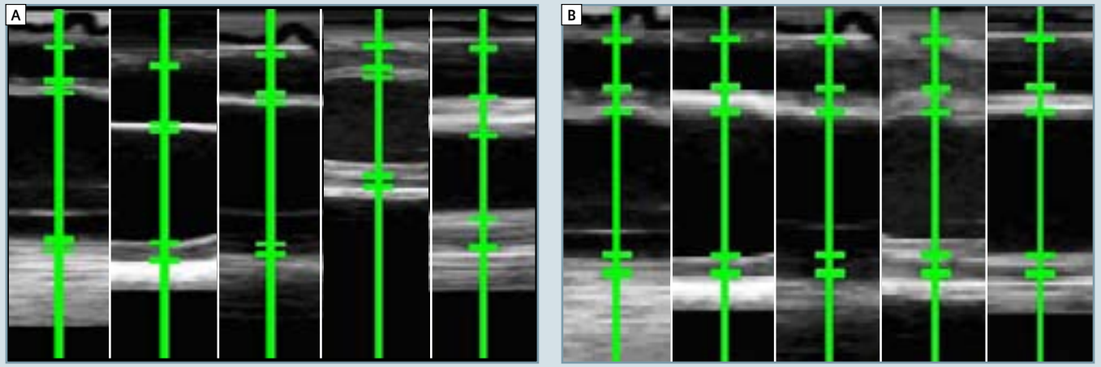

Şekil 1 A-B Normal ve anormal çalışmalarda M-mod ekokardiyogramların temsili veri tabanı. (a) Diastolde M-mod LV ebatlarını ölçümleyen orijinal ham M-mod ekokardiyogramlarından elde edilen örnek görüntüler. Beş ayrı emare tespit edildi. (b) Örnek görüntüler, daha sonra belirleyicileri baz alınarak normalleştirilir.

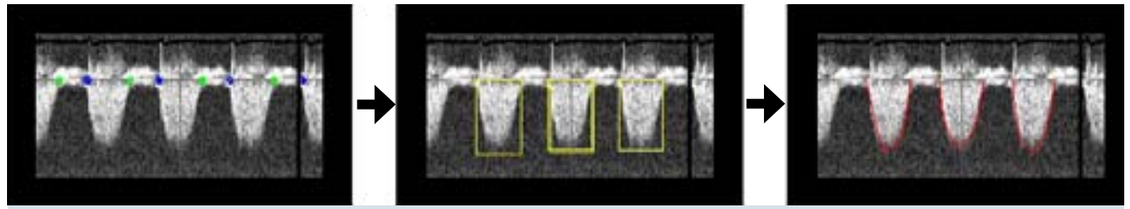

Konum seçmeli kök detektörü | Konum seçmeli kutu detektörü | Son görüntü işlemeli eğik detektör

Şekil 2 Örnek bir triküspid regürjitasyon görüntüsündeki eğrilerin tespiti için PHD çerçevesinin tatbikini gösteren resimli diyagram

kalitesi elde etmek açısından faydalı olsa da, parazitli görüntülerle uğraşılırken hatalara yol açabilir. Söz konusu teknikler, genel olarak standart olup diğer uygulamalarda da kullanılabilirken öğrenilen model tanımlama tekniği, kardiyak ultrasonundaki belirli bazı ölçümler için tanımlanır.

Biçim değiştirebilir yapı tespiti için PHD çerçevesi

Kardiyak dokuları gibi biçim değiştirebilir yapıların otomatik tespiti, kardiyak biyometrilerinin belirlenmesinin ilk adımıdır. Bu işlem, olasılığa dayalı, hiyerarşik ve ayırt edici (PHD) olan bir çerçeve kullanılarak gerçekleştirilir. Algılama prosesinin temel prensibi, ilgi odağı olan biçim değiştirebilir modeli (pozitif), geri kalan kısımdan (negatif) ayıran, ayırt edici ikili bir sınıflandırıcının öğrenilmesidir. Biçim değiştirebilir yapı, çok boyutlu bir parametre uzayında bulunduğu için optimum parametre için bu alanda yapılacak detaylı bir analiz, dijital olarak mümkün değildir.
Şekil 2'de, örnek bir triküspid regürjitasyon görüntüsündeki eğrilerin tespiti için PHD algılama çerçevesinin nasıl kullanıldığı gösteriliyor. Öncelikle, sağ ve sol köklerin tespiti için sağ ve sol kök detektörleri kullanılır. Daha sonra, yapıyı sınırlandıran kutuyu tespit etmek üzere kutu detektörü tatbik edilir. Son olarak, biçim değiştirebilir yapıyı tespit etmek üzere, mükemmel bir şekilde eğik hale getirilen örneklerden öğrenen eğik detektör tatbik edilir.

Otomatik ölçümleme ve hız artırma

Yapılar, diğer bir deyişle M-mod ve 2-boyutlu ekokardiyogramlardan tamamlayıcı emareler ve Doppler ekokardiyogramlarından biçim değiştirebilir eğimler tespit edildikten sonra ölçümleme parametreleri hesaplanabilir. Eğer birden fazla kalp hızı ölçümlenmiş ve birlikte değerlendirilmiş ise kardiyak biyometriklerinden güvenilir ölçümler yapılabilir.
Otomatik algoritma, geçmişte biyometrilerin elde edilmesi için gerekli manual ölçümlemelere olan ihtiyacı ortadan kaldırır. Otomasyon hızı yüksektir. Tablo 1'de, ortalama bir kullanıcıyla bilgisayarın tipik biyometrik ölçümleri yapmaları için gerekli süreler kıyaslanıyor.

Sonuç

Siemens, rutin ekokardiyografik çalışmalardaki istikrar ve ölçüm tekrar edilebilirliğine ilişkin zorlukları tespit etti ve deneyimli uzmanların görüşlerini alarak kardiyak biyometrilerinin otomatik olarak ölçümlenmesini sağlayan yenilikçi bir çözüm geliştirdi. Bu çözüm, çok çeşitli hasta ve patolojik vakaların dahil olduğu binden fazla taramadan elde edilen verilerden oluşan bir veri tabanından gerekli bilgileri almak suretiyle, biçim değiştirebilir hedef yapının modelini oluşturan, öğrenen bir model tanımlama teknolojisidir. PHD algılama çerçevesi, biçim değiştirebilir yapıların yüksek hız ve hassasiyetle tespitine imkan verecek şekilde büyük bir titizlikle tasarlandı. Manual ölçümlere göre zamandan tasarruf sağlayan otomatik biyometrik ölçümleme tekniği, aynı zamanda tarama verimliliğini arttırdı.

Ölçüm	Kullanıcı, Manual (tek bir kardiyak döngüsü)	Bilgisayar, Otomatik
M-konumu – LV	*20 – 25 san.*	*1 saniyeden kısa*
B-konumu – LV (ES/ED)	*24 – 30 san.*	*3 saniyeden kısa*
PW Doppler LVOT VTI	*14 – 20 san.*	*1 saniyeden kısa*
CW Doppler AoR Yavaşlama Süresi	*4 – 8 san.*	*1 saniyeden kısa*

Tablo 1 Manual ve otomatik anotasyonların hızlarının karşılaştırılması

Görüntüleme sistem ve uygulamalarında yeniliklerin öncüsü olarak, tüm klinisyenlerin görüntüleri nasıl görmek istediklerini kendilerinin seçebilmeleri gerektiğine inanıyoruz. Bu yüzden mevcut ve gelecekteki Artis **zee** kullanıcılarına CLEARchoice ile, en iyi sonucu verecek görüntü seçim olanağı sunuyoruz.

CLEAR ile mümkün olan en düşük dozda sağladığımız üstün görüntü kalitesiyle amacımız, kardiyovasküler bakımın daha etkin, verimli ve sürdürülebilir olmasına yardım etmek. Sizin, hastalarınız ve tesisiniz için.

Answers for life.

SIEMENS

Teknolojinin Zirvesindeyiz

SOMATOM Definition Edge* - Tek Kaynaklı CT'de Referans

www.siemens.com/somatom-definition-edge

Somatom Definition Edge, CT teknolojisinde devrim niteliğindeki Stellar dedektör, TrueSignal Teknolojisi ve SAFIRE ile birleşerek, CT'de daha önce eşine rastlanmamış bir üstünlük sunuyor.

Elektronik gürültüyü en aza indirmek üzere tasarlanmış, son teknoloji ürünü Stellar Dedektör, üstün görüntü kalitesini düşük doz ile birleştiren, ilk tam entegre dedektör olma özelliğini taşıyor.

Tek kaynaklı CT'de yeni referansınız olacak Somatom Definition Edge ile tanışın...

*SOMATOM Definition Edge geliştirme aşamasındadır ve halen ABD'de satılmamaktadır.

Answers for Life.