İnovasyon

Meme Görüntüleme Özel Sayısı

Ocak 2012
www.siemens.com.tr

SIEMENS

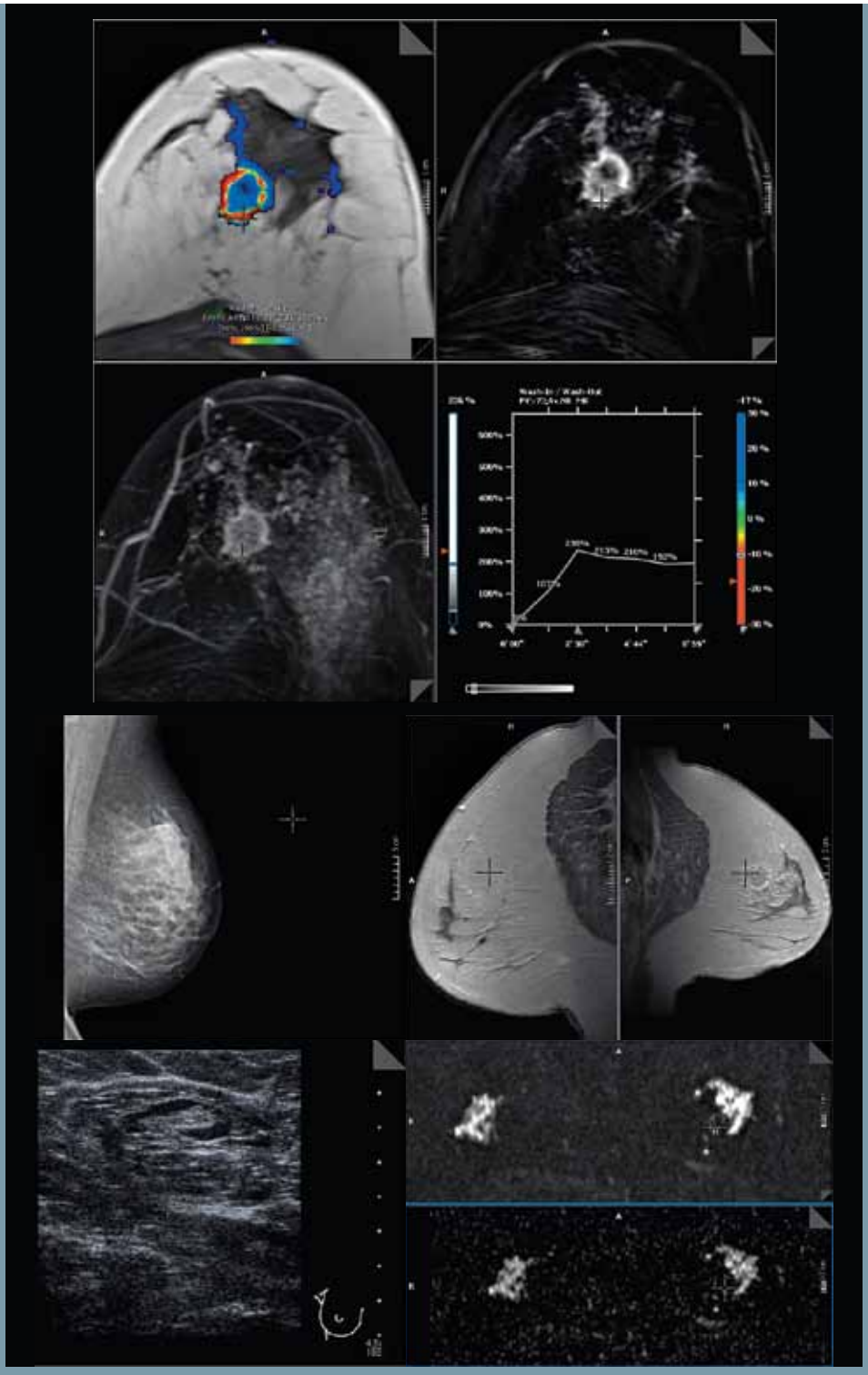

syngo BreVis – Meme MR görüntülerinin analizi için CAD programı

Sayfa 08

Mamografide CAD-hatalı işaretlemelerin yönetimi

Sayfa 29

Neden Tomosentez?

Sayfa 33

Ek: Elastografi Posteri

05

SIEMENS

Meme Kanseri Farkındalığını Artırın

Şehrinizi pembeye bürüyün.

www.siemens.com/pink

Meme kanserini öngöremeyebilirsiniz. Fakat farkındalığı artırabilirsiniz!

Meme kanseri farkındalığını artırmak için neler yaptığınızı görmemizi sağlayın.
Çektiğiniz fotoğraf veya videoları haritamıza yükleyin; şehrinizi pembeye bürüyün.
Yüklediğiniz her fotoğraf veya video için, Siemens olarak bir meme kanseri organizasyonuna 5 ABD doları bağışta bulunalım.
Ayrıca, özel Pembe Şehir iPad'i ve Londra'da gerçekleşecek bağış törenimiz için davetiye kazanma şansı yakalayın.

Answers for life.

Sevgili Dostlar,

Ülkemizdeki ölüm nedenlerini incelediğimizde kalp ve dolaşım sistemleriyle ilgili hastalıkların, hastane ölümlerinin yüzde 34'ünü oluşturarak ilk sırada yer aldığını görmekteyiz. Bunun hemen ardından yüzde 15'lik oranla kanser gelmektedir. Özellikle çevre dengesinin bozulması, doğal hayattan uzaklaşma, değişen beslenme alışkanlıkları gibi nedenlerden dolayı kanser vakalarındaki artış son yıllarda hızlanarak, kalp ve dolaşım sistemlerinden kaynaklanan ölüm oranıyla aradaki farkı azaltmaktadır. Ülkemizde kadınlarda meme kanseri insidansı 100 bin nüfusta 42 ile kanser türleri arasında açık ara birincidir. Meme kanserini, 100 bin nüfusta 13 ile rahim ve yumurtalık kanseri takip etmektedir. Meme kanseri, özellikle gelişmiş ülkelerde ve kuzey ülkelerinde yaşayan kadınlarda daha fazla görülmektedir. Bununla beraber geçtiğimiz dönemdeki istatistiklere bakıldığında ülkemizde de artış eğilimindedir.
Kanseri yenmenin en önemli adımı, şüphesiz erken teşhistir. Bu bağlamda "in vitro ve invivo" yöntemleriyle erken teşhis, kanser tedavisinin başarısında büyük rol oynamaktadır. Siemens, görüntüleme alanındaki lider konumuna ve inovatif ürün portföyüne, 4 yıl önce "in vitro" çözümlerini de ekleyerek, sağlık sektöründeki ilk ve tek entegre teşhis firması unvanını kazanmış ve özellikle kanser teşhisinde önemli bir adım atmıştır.
Siemens, görüntüleme alanında dijital ve analog mamografi çözümleri, ultrasonografik otomatik meme hacmi taraması ve meme MR'ı gibi inovatif çözümlerini ülkemizde de hizmete sunmaktadır. Siemens teknolojileri 50 derecelik açı ile 25 projeksiyon üreten 3D Tomosentez teknolojisi, yüksek derinlik çözünürlüğü sağlayarak lezyon ve mikrokalsifikasyonların daha iyi saptanmasına yardımcı olmakta veya ultrasonografik otomatik meme hacmi taraması ile daha önce görülmeyen anatomik koronal düzlemi görünür hale getirmekte ve iş akışlarında standardizasyon ve tekrarlanabilirlik sağlayarak çekimlerdeki tutarlılığı arttırmaktadır. Siemens Sağlık Diagnostik ise erken teşhis, tedavi ve hastalığın izlenmesinde yardımcı olarak tümör belirteçlerinin yanı sıra (CA 15-3 ve BR 27.29), yenilikçi ve özel testler (HER-2/neu) ile birlikte farklı sistemlerde analiz olanağı sağlayan geniş bir ürün seçeneği sunmaktadır.
Siemens olarak amacımız, teşhis alanındaki inovatif çözümlerimizle, kanser vakalarındaki tedavi başarısını önemli ölçüde arttırmaktır.

Saygılarımla,

T. Ufuk Eren
Siemens Sağlık Türkiye

(1): Sağlık Bakanlığı: 2010 Sağlık İstatistikleri
(2): Sağlık Bakanlığı: 2008 Sağlık İstatistikleri

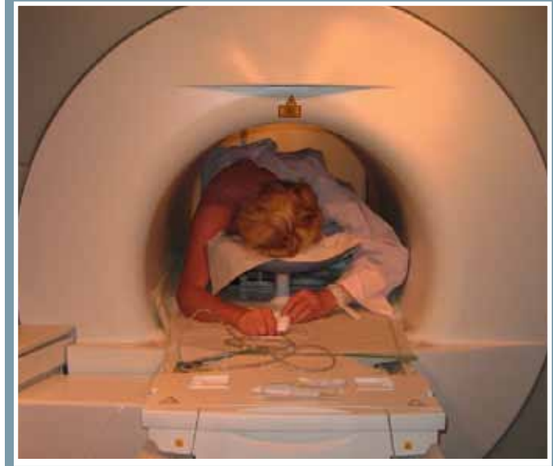

04
MR eşliğinde meme biyopsisi

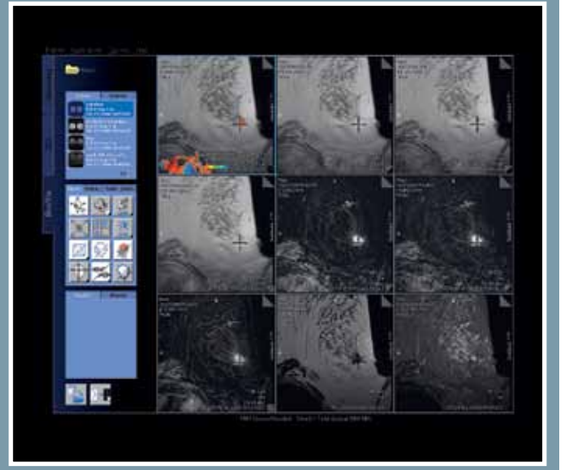

08
syngo BreVis – Meme MR görüntülemesi için verimli ve standartlaştırılmış iş akışları

24
Adnan Menderes Üniversitesi Tıp Fakültesi MAMMOMAT Inspiration'ı kullanıyor

Poster: Elastografi

04 MR eşliğinde meme biyopsisi
08 *syngo* BreVis–Meme MR görüntülemesi için verimli ve standartlaştırılmış iş akışları
13 Meme için proton manyetik rezonans spektroskopisi
24 Adnan Menderes Üniversitesi Tıp Fakültesi MAMMOMAT Inspiration'ı kullanıyor
28 Hastaların yaşamında fark yaratabilecek bir test: Serum HER-2/neu testi
29 Mamografide CAD-hatalı işaretlemelerin yönetimi
33 Neden Tomosentez?
38 Siemens'ten meme kanserinde erken teşhisin önemini fark ettirecek pembe bir kampanya
38 3D Meme Tomosentezi ile Elde Edilen Klinik Deneyimler
39 Memenin sonografik muayenesinde otomatik hacim tarama sisteminin kullanımı

İnovasyon

Dergi Yönetim Yeri Adres: Yakacık Yolu No: 111 34870 Kartal-İstanbul **Telefon**: 444 0 633 **Faks**: 0216 459 20 31 **e-posta:** saglikinfo.tr@siemens.com
Yönetim: Siemens Sanayi ve Ticaret A.Ş. Adına Sahibi Celal Savaş **Genel Yayın Direktörü (Sorumlu):** T. Ufuk Eren **Yayın Editörü:** Doç. Dr. Mehmet Ertürk **Yayın Türü:** Yerel-süreli-iki ayda bir **İçerik ve Tasarım Uygulama:** Konak Medya Selahattin Pınar Cad. Cemal Sahir Sk. Polat İş Mrk. **No:** 29 **Kat:** 4-5 **D:** 45 Mecidiyeköy / İstanbul **Telefon**: 0212 216 97 00 **Faks:** 0212 216 97 01 **e-posta:** inovasyon@konakmedya.com
Web: www.konakmedya.com **Baskı ve Cilt:** Scala Basım Yayım, Tanıtım San. ve Tic. Ltd. Şti. Yeşilce Mah. Girne Cad. Dalgıç Sk. **No:** 3 4. Levent/İstanbul **Telefon**: 0212 281 62 00 www.scalamatbaa.com

Değerli Meslektaşlarım,

Derginin bu sayısını meme görüntülemeye ayırdık. Meme görüntüleme radyoloji içinde farklı bir yere sahip bir disiplin. Özellikle mamografi, görüntüleme yöntemleri içinde tarama amaçlı olarak kullanılmasıyla ilgili tüm dünyada görüş birliğine varılmış olunması nedeniyle, biz radyologlar için ayrı öneme sahip bir modalite. Son yıllarda yaygın bir şekilde kullanılmaya başlanan dijital mamografi cihazları bir yandan tanı güvenilirliğini arttırırken, bir yandan da iş akışını hızlandırıp, birim zamanda daha fazla hastanın incelenmesine olanak veriyorlar. Bu konuda Adnan Menderes Üniversitesi'nden Dr. Füsun Taşkın'ın görüşlerini ileriki sayfalarda bulabilirsiniz. Dijital mamografi cihazlarının konvansiyonel mamografi cihazlarının yerini almaya başlaması, meme görüntüleme teknolojilerindeki tek yenilik değil elbette. Dijital Meme Tomosentezi yaklaşımı da meme görüntüleme üzerinde çalışan meslektaşlarımızın işlerini epeyce kolaylaştıracak bir teknoloji gibi gözüküyor. Uzun zamandır bilinen konvansiyonel tomografi tekniğinin temellerine dayanan bir yaklaşım olan Meme Tomosentezi dijital görüntülemenin de avantajlarını kullanarak, incelenen memenin volümetrik görüntülerini yaratıyor ve sonra da bu volümetrik bilgi setinden kesitsel görüntüler rekonstrükte ediliyor. Danimarka'daki Viborg Hastanesi'nden Dr. Finn Lindhardt makalesinde bu tekniği ayrıntıları ile açıklıyor. Dr. Lindgardt'a göre tomosentez, film tekrarlarını yüzde 40'a varan oranlarda azaltan bir teknik. Görüntülemede dijital çağın getirdiği bir başka avantaj ise bilgisayar destekli teşhis (CAD) yaklaşımı. Aslında dünyada birçok araştırmacı yapay zeka (artificial intelligence) üzerinde yoğunlaşmış durumda. Bilgisayar destekli teşhis, bu yapay zeka uygulamalarının radyolojiye yansıması olarak düşünülebilir. Bilgisayarların insan aklının yerini almalarının çok yakın bir gelecekte mümkün olmadığını düşünmekle birlikte, bilgisayar destekli teşhis yaklaşımlarının olası tuzaklar göz önünde bulundurularak kullanılmasının biz radyologların işini önemli ölçüde kolaylaştıracağını düşünüyorum.
Manyetik Rezonans (MR) Görüntüleme tüm diğer organ sistemlerinde olduğu gibi memede de önemini her geçen gün arttırıyor. MR, radyolojinin en hızlı gelişen modalitelerinden biri. Bu sayıda MR spektroskopinin memedeki uygulamaları ile ilgili olarak Harvard Üniversitesi Brigham and Women's Hastanesi'nden Dr. Stanwell'in uzman görüşlerini bulacaksınız. Memenin girişimsel işlemlerinde MR kılavuzluğuyla ilgili bir diğer yazı da MR'ın kullanım alanının ne denli hızlı bir şekilde geliştiğini görmek açısından önemli. Memenin MR görüntülenmesi konusunda bir diğer önemli gelişme ise iş akışı optimizasyonu tarafında. *Syngo* Brevis adı verilen yazılım, görüntülerin optimal bir şekilde değerlendirilmesini kolaylaştırıyor. Tomosenteze benzer bir yaklaşım yeniliği ultrason görüntüleme alanında yaşanıyor. Otomatik hacim tarama adı verilen sistem ile görüntülerde standardizasyon önemli ölçüde yakalanabilmiş durumda. Memenin ultrason ile görüntülenmesinden bahsederken altını çizmemiz gereken bir diğer önemli gelişme de elastografi hiç kuşkusuz. Bu sayıda hem otomatik hacim tarama sistemi, hem de elastografi ile ilgili yazılar bulacaksınız.
Değerli Meslektaşlarım,
İnovasyon'un bir sonraki sayısında görüşmek üzere diyor ve tüm meslektaşlarımın hem sensitivitesi, hem de spesifisitesi çok yüksek bir 2012 senesi geçirmelerini diliyorum.

Dr. Mehmet Ertürk
Yayın Editörü

Meme Görüntüleme

MR eşliğinde meme biyopsisi

Kai-Boris Reiter

Tanısal ve Girişimsel Radyoloji ve Nöroradyoloji Enstitüsü, Essen Üniversitesi Hastanesi, Essen, Almanya



1 **A:** Kullanılan coil'ler
B: Hasta, meme koili üzerinde

Tablo 1: Göğsün MRI kontrollü işaretlenmesi ve vakum biyopsisi için sedyenin hazırlanması

MR işaretlemesi	MR biyopsisi
Steril	**Steril**
■ Sabitleme ve konumlandırma ünitesi	■ Sabitleme ve konumlandırma ünitesi
■ Steril eldivenler	■ Yüzde 2 Adrenalin'li 2 x 5 ml Xylocaine
■ MR işaretleyicisi	■ Steril kompresler
■ 18G kılavuz kolu	■ Steril eldivenler
■ MRI işaretleme iğnesi	■ MR işaretleyicisi
	■ 1 adet kanül
	■ 1 adet skalpel
	Steril olmayan
	■ 2 x 10 mg Diazepam
	■ Formalin içeren çoklu kapiler tüpler
	■ 1 adet cımbız
	■ Kompres sargı için elastik bandajlar

Operasyon öncesi MRI kontrollü işaretleme ve vakum biyopsisi, sadece manyetik rezonans görüntüleme (MR mamografi) ile görülebilen şüpheli meme lezyonlarının histopatolojik tanımlanmasında son yıllarda kullanılmaya başladı. Her iki prosedür de minimum düzeyde invazif olup, sadece yerel anestezi ile tatbik edilebilir. Söz konusu iki prosedür, enstitümüzde 2004 yılında uygulamaya konuldu.

İnceleme planlaması ve ilgili detayların belirlenmesi

Memede MRI yönlendirmeli herhangi bir girişim yapmadan önce tüm yan etkilerin ortadan kaldırılması gerekir. Söz konusu girişimle bağlantılı kontraendikasyonlar arasında, kanama diyatezi, yüzde 50'den düşük Quick, 50 saniyeden uzun PTT ve 70.000 / µl seviyesinden düşük trombosit bulunur. Bu nedenle müdahaleden 5-8 gün önce trombosit agregasyonu inhibitörlerinin (örneğin aspirin) kesilmesi gerekir. Antikoagülan tedaviler için de aynı durum geçerlidir. Müdahaleden bir gün önce, kişisel bir görüşme aracılığıyla hastaya, söz konusu prosedür, riskler ve MRI yönlendirmeli girişime alternatif yöntemler hakkında bilgi verilmelidir. Hasta, müdahaleyi onayladığına dair yazılı bir onay formu doldurmalıdır. Özellikle kaygılı hastalar için müdahaleden bir saat önce oral sedatif tatbiki önerilir. Enstitümüzde, hasta MR sistemi içinde konumlandırıldıktan sonra intravenöz sedatif tatbik edilmekte ve hasta pulse oksimetre ile takip edilmektedir. Bu uygulama, hasta hareketlerini azaltarak, lezyonun lokalize edilmesini kolaylaştırır. Buna karşın MR-kontrollü işaretleme işlemi için hastalara sedatif tatbik etmiyoruz. Çünkü bu prosedür çok kısa sürer.

Hastanın hazırlanması ve konumlandırılması

Hastaya, müdahale için ameliyat önlüğü (önden bağlanır) ve pantolon giydirilir. Bu sayede, hastanın kendi giysilerinde bulunan metaller nedeniyle artefaktların oluşması önlenirken, aynı zamanda daha rahat bir şekilde konumlandırılması sağlanır. Müdahaleden önce hasta için steril bir sedye hazırlanır (Tablo 1). Müdahaleden önce kontrast maddenin tatbiki ve biyopsi prosedürü sırasında Diazepam tatbiki için uzatma tüpleri olan bir intravenöz port oluşturulur. Hasta, aşırı sese maruz kalma riskine karşı kulaklık veya kulak tıkaçları gibi koruyucu aksesuarlar takmalıdır. Ayrıca artefaktların oluşmasını engellemek için hastaya müdahaleden önce sabit bir şekilde yatması ve hareket etmemesi talimatı verilir. Bu talimatlara ek olarak hastaya, inceleme sırasında düzenli ve çok yavaş bir şekilde nefes alıp vermesi gerektiği hatırlatılmalıdır. Hasta, müdahaleden önce, entegre bir omurga coil'i ve bir adet halka coil'i olan rahat bir hasta desteği (Şekil 1A ve 1B) üzerine konumlandırılır. Hastanın başı yastıklarla desteklenirken incelenecek taraftaki kolu, başı ekseninde lateral kraniyal yönde yerleştirilir. Hastanın diğer kolu ise, lateral kaudal yönde bulunmalıdır. Bileklerin altına yerleştirilen köpük destekli yastık, hastanın rahat bir şekilde konumlandırılmasını sağlar. Daha sonra kontrast maddesi pompası ve biyopsi yapılacak ise pulse oksimetresi bağlanır. Hasta, MR sistemine, hasta desteği üzerinde önce baş veya önce ayaklar gelecek şekilde hareket ettirilebilir. Hasta desteğine bir sabitleme ve konumlandırma ünitesi monte edilir (Şekil 2).

Sabitleme ünitesi, sabitleme plakası ile arka kısımda lateral bir plakadan oluşur. Tümleşik konumlandırma ünitesi ise, lezyon koordinatlarının x-ekseni (kılavuz plakası) ve y-ekseni (kılavuz mili) için ayrı ayrı hesaplandığı bir sistemden oluşur.

İncelemeden önce koordinatlar, sıfır konumuna getirilir. Birçok vakada biyopsi işlemi yatay olarak gerçekleştirilir. Alternatif bir yöntem olarak meme kompresyonu için bir GRID sistemi kullanılabilir (Şekil 3).

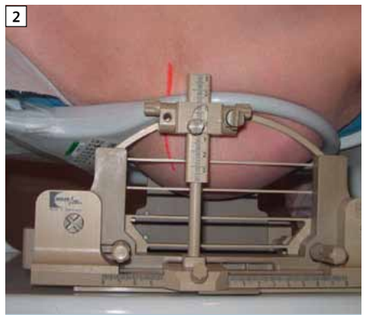

2 Sabitleme ve konumlandırma ünitesi (post ve kolon ünitesi).

3 GRID sistemi

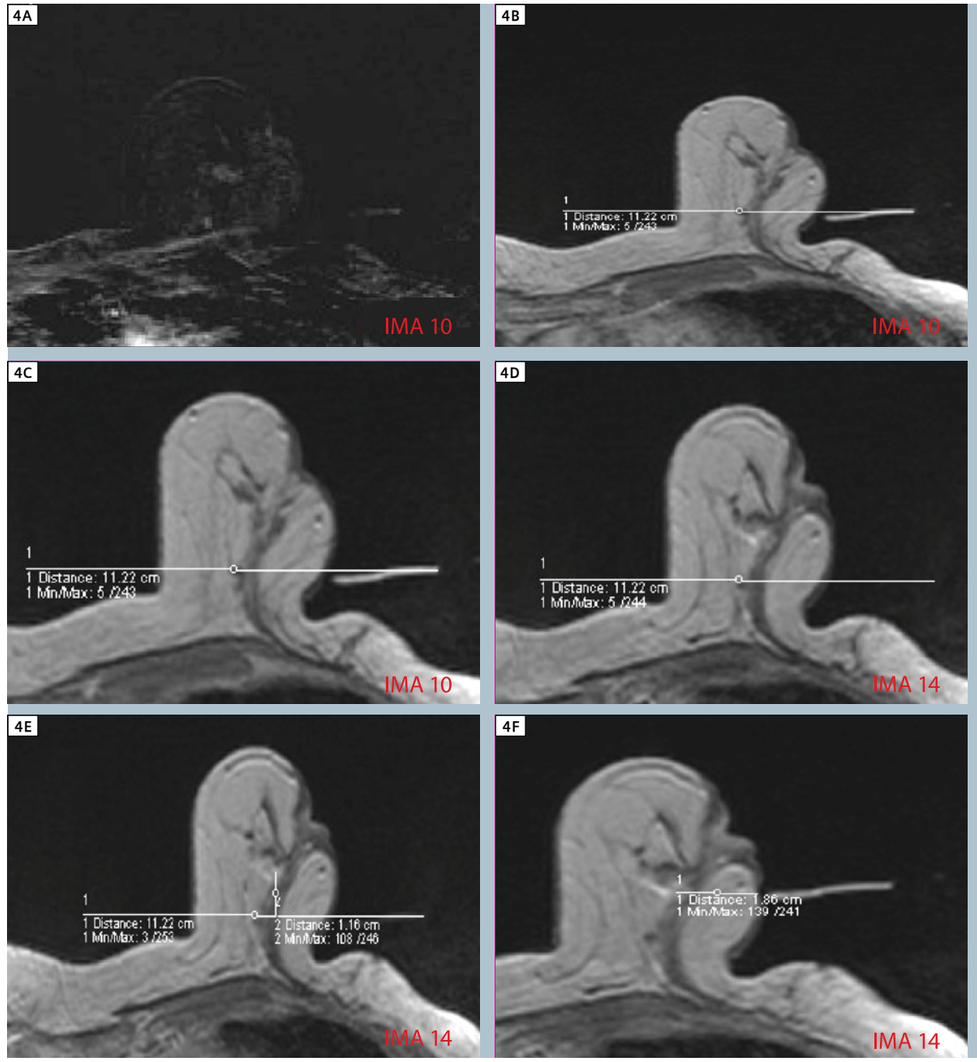

4 Lezyonun (ok) tanımlanması

B: Yönlendirme noktası olarak işaretleyici

C, D: Lezyon ile x-ekseni arasındaki mesafenin belirlenmesi

E: Lezyon ile y-ekseni arasındaki mesafenin belirlenmesi

F: Deri ile lezyon arasındaki mesafenin belirlenmesi

İnceleme sekansı

Hasta MR sistemi içinde konumlandırıldıktan sonra MR mamografisi, kısaltılmış bir inceleme protokolü kullanılarak gerçekleştirilir. Bu protokolde, 6 yerinde 3 adet dinamik GRE sekansı alınır ve bu sayede MR mamografi için gereken süre kısalmış olur. İlk dinamik T1 ağırlıklı GRE sekansı, ana teknikle gerçekleştirilir. Bunu, gadolinyum içeren kontrast maddenin tatbiki izler 25 saniyelik bir bekleme süresinin ardından, ikinci T1 ağırlıklı GRE sekansı başlar. Onu, üçüncü T1 ağırlıklı GRE sekansı izler. Postkontrast görüntüler prekontrast görüntülerden subtrakte edilir. Lezyon subtrakte görüntüde belirlendikten (Şekil 4A'daki ok) sonra koordinatlar, iş istasyonunda hesaplanır.
Bu aşamada yönlendirme noktası olarak bir ölçüm işareti kullanılır (Şekil 4B). Ölçüm işareti, T1 ağırlıklı sekanslarda yatay bir çizgiyle gösterilir (Şekil 4C). Lezyon ile hastanın başı veya ayağı (x-ekseni) arasındaki mesafeden (Şekil 4B-D) sonra, lezyon ile yatay çizgi (y-ekseni, Şekil 4E) arasındaki mesafe belirlenir. Son olarak, deri ile lezyon arasındaki mesafe ölçülür (Şekil 4F). Hesaplanan lezyon koordinatları, konumlandırma ünitesinde ayarlanabilir. Daha sonra işaretleyicinin lezyona göreli pozisyonunu kontrol etmek için kontrast maddesinin ardı ardına tatbiki olmaksızın MR kontrol sekansı gerçekleştirilir. İşaretleyicinin pozisyonu hatalı ise koordinatlar düzeltilir. İşaretleyicinin pozisyonu doğru ise ölçüm işareti çıkarılır. MR kontrollü işaretleme için lokal anestezi uygulanır, daha sonra işaretleme iğnesi kılavuz kolu içinde konumlandırılır ve hesaplanan lezyon derinliğine ulaşıncaya kadar ilerletilir. İşaretleme iğnesinin pozisyonunu kontrol etmek ve raporlamak için ek bir MR kontrol sekansı gerçekleştirilir (Şekil 5A). İşaretleme iğnesinin pozisyonu doğru ise iğne kutusu içindeki işaretleme telinin açılabilmesi için iğne çıkarılır. İşaretleme iğnesi çıkarıldığında işaretleme telinin hareket etmediğinden emin olmak için son bir MR kontrol sekansı gerçekleştirilir (Şekil 5B).
Memenin MR kılavuzluğunda vakum biyopsisi sırasında lokal anestezi tatbik edildikten ve deride yaklaşık 1 cm çapında bir kesik açtıktan sonra bir koaksiyel iğne yerleştirilir ve hesaplanan lezyon derinliğine kadar itilir. Koaksiyel iğne üzerindeki skala, bir konumlandırma kılavuzu gibi kullanılabilir. Koaksiyel iğnenin alüminyum girişi, plastik bir giriş ile değiştirilir ve ardından MR kontrol sekansı çekilir.
Koaksiyel iğnenin pozisyonu doğru ise plastik giriş çıkarılır ve vakum biyopsisi sistemi (örneğin Suros ATEC), koaksiyel iğne yardımıyla hesaplanan lezyon derinliğine kadar yerleştirilir. Penceresi saatin dönüş yönünde çevrilebilen yatay biyopsi iğnesi kullanılarak (Şekil 6), yaklaşık 12-16 adet doku örneği alınır; bunun ardından yaray lavaj ve aspirasyon uygulanır. Dokutüpleri, formaldehit bir çözelti içinde saklanır ve Patoloji bölümüne gönderilir. Biyopsi tamamlanır MR kontrol sekansı çekilir. Daha sonra ikincil kanamaları önlemek için hastaya, 24 saat boyunca torasik kompresyon elbisesi giydirilir.

5 **A:** İşaretleme iğnesini konumlandırdıktan sonra MRI kontrolü
B: İşaretleme telini açarken MR kontrolü

6 Yatay koaksiyal iğne aracılığıyla vakum biyopsisi

Hasta takibi

MRI kılavuzluğunda vakum biyopsisinden bir gün sonra, biyopsinin başarısını kontrol etmek ve raporlamak için hasta üzerinde bir takip muayenesi yapılması önerilir. Cerrahi operasyon, ancak habis bir histopatolojik bulguda yapılır. İyi huylu histopatolojik bulgularda ve eğer biyopsi başarılı bir şekilde gerçekleştirilmişse, söz konusu MR takip görüntülemesinin 6 ay içinde yapılması önerilir.

İletişim için:
Kai-Boris Reiter
Tanısal ve Girişimsel Radyoloji ve Nöroradyoloji Enstitüsü,
Essen Üniversitesi Hastanesi,
Hufelandstr. 55
D-45122 Essen
Almanya
kai-boris.reiter@uni-due.de

Meme Görüntüleme

syngo BreVis – Meme MR görüntülemesi için verimli ve standartlaştırılmış iş akışları

Pascal A. T. Baltzer, M.D.; Matthias Dietzel, M.D.; Ramy Zoubi; Tibor Vag, M.D., Ph.D.; Werner A. Kaiser, M.D., M.S.

Tanısal ve Girişimsel Radyoloji Enstitüsü, Friedrich-Schiller-Jena Üniversitesi, Jena, Almanya

Meme MR görüntülemesinde kullanılan *syngo* BreVis, hem klinik hem de araştırma ortamlarında, iş akışlarını iyileştirmek açısından faydalı bir yazılım aracıdır. Güçlü performans, kullanım kolaylığı ve kişiselleştirilebilir ayarları, yazılımın sunduğu avantajlar arasında yer alır.

Meme MR görüntülemesi, dünya çapında kullanılan önemli bir tanısal araçtır. MR, klinik uygulamalardaki başarılı performansı sayesinde, meme kanserinin teşhisiyle riskli takip senaryolarında yüksek sensitivite sergilemiştir [1-3]. Olası en mükemmel ölçüm hassasiyetini elde etmek için meme MR görüntüleme analizinde, standart bir terminoloji kullanarak çeşitli tanımlayıcılar (veya semboller) uygulayan standartlaştırılmış bir yaklaşım benimsenmesi gerekir. Ayrıca, uygulanan yeni teknikler (örneğin, difüzyon ağırlıklı görüntüleme (DWI), bilgisayar destekli (CAD) değerlendirme vb.) de umut vermektedir. Halihazırda devam eden gelişmeler de, maliyetlerin düşürülmesi ve iş akışlarının optimum hale getirilmesine odaklanmaktadır. Bu gelişmeler içinde, hasta konforunu artırmak için açık silindirik sistemlerin kullanımı ve tarama/okuma sürecini iyileştirmek için yeni yazılım araçları yer alır.
Meme MR görüntüleme analizinin 3 ana görevi vardır:

1. Lezyon tespiti,
2. Lezyon sınıflandırma,
3. Lezyon türü, ebatları ve konumunun raporlanması.

Lezyon tespiti, meme MR görüntülemesinde doğrudan yapılan bir işlemdir, çünkü ebatları 2-3 mm'den büyük habis lezyonlar, neyoanjiyogenez paradigması temelinde kontrast maddenin tatbikini takiben, elde edilen görüntülerde tespit edilebilir. Bu paradigmanın temeli, meme MR görüntülemesinin kendisine has son derece yüksek negatif prediktif değerine dayanır. İnvazif olmayan kanserler (in situ duktal karsinoma-DCIS) bile, birçok vakada MR görüntülemesi ile tespit edilebilir [4, 5]. Literatürde, dinamik iyileştirme modelleri analizi ve morfolojik kriterler analizini birleştiren bir yaklaşımla ilgili olarak genel bir kabul olduğu söylenebilir [6-9]. Bu işlem, iyi ve kötü huylu lezyonlar arasındaki dinamik ve morfolojik özelliklerin üst üste yerleştirilmesi için yapılır. Deneyimlerimize göre, optimize edilmiş pencere ayarlarında, natif, erken ve geç faz T1 ve T2 ağırlıklı görüntüleri gösteren standartlaştırılmış bir arabirim, verileri okuyan kişinin aynı anda hem dinamik hem de morfolojik lezyon özelliklerini değerlendirmesine olanak verir. Bu yaklaşım, aynı zamanda, tanısal kesinlik seviyesini artırarak daha güvenilir teşhis konulmasını sağlar. Meme MR görüntülemesi analizinde yapılması gereken son görev, lezyon türü, ebatları ve konumunun raporlanmasıdır. Meme cerrahları için bir lezyon konumunun, saat kadranı düzeni içinde raporlanması avantajlıdır. Çünkü cerrahların birçoğu, ultrason oryantasyonunu yakından tanır. Bir lezyonun meme ucuna göre olan kesin pozisyonunu belirlemek açısından, maksimum yoğunluklu projeksiyonlar veya çok düzlemsel görüntü yeniden yapılandırma gibi, 3 boyutlu görüntü yeniden yapılandırma tekniklerinin kullanımı uygundur.
Son olarak, hazırlanacak raporun mümkün olabildiğince kısa ve kesin olması ve ACR MRI BI-BADS sözlüğünde önerilen, tanımlayıcı standart terimlerin kullanılması gerekir [6].

syngo BreVis sisteminin özellikleri

syngo BreVis, çeşitli özellikler aracılığıyla meme MR görüntülerinin okunması işlemini kolaylaştırır. İlk olarak, hasta listesinde, çift kez tıklamak suretiyle herhangi bir çalışma/analiz açılır.Böylelikle önceden belirlenen sekansların yine önceden tanımlanmış ekran bölümlerine yerleşmesi sağlanır. Farklı sekanslarda ve kontrast verilmesinden sonra değişik fazlarda alınan görüntüler senkron bir şekilde ve yine senkronize edilmiş bir imlecin (artı şeklinde) kullanılması ile incelenir. Bu imlecin ayrıca, farklı bir segmentte görüntülenebilen sinyal yoğunluğu/zaman (SI/t) eğrilerini ölçümlemek için de kullanımı söz konusudur. Birbirinden farklı ekran segmentleri, farklı b değerlerinde elde edilen difüzyon görüntüleri veya ADC haritaları, ya da rekonstrükte görüntüler de izlenebilir. Gerekirse, tüm ekran segmentleri, okuyucunun bireysel tercihlerine uygun olarak yeniden belirlenebilir. *syngo* BreVis Multi-Modality-Workplace (MMWP), iş istasyonunun çift monitörlü konfigürasyonu, meme

1 Jena Üniversitesi Hastanesi Tanısal ve Girişimsel Radyoloji Enstitüsü'nde kullanılan kişiselleştirilebilir arabirime sahip *syngo* BreVis iş istasyonu. Sol üstten sağ alta kadar segmentlerde şunlar gösterilir: renk kodlu birleştirilmiş görüntü iyileştirme haritalı (bu özellik devre dışı bırakılabilir) kontrast maddesi tatbiki öncesi, T1w (FLASH 2D) ve 1., 2. ve 5. Dinamik T1w taraması ve tüm bunları takiben, ilgili zaman noktalarında çıkarılmış görüntüler. Son segmentlerde ise, T2w, TSE ve TIRM görüntüleri görünür. Morfolojik ve görüntü iyileştirme modeli analizi ortak bir açıdan gerçekleştirilebilir: Spiküle sınırlarıyla birlikte toplu lezyon görüntüleme, homojen olmayan görüntü iyileştirme modeli, pozitif parıldama olgusu ve T2w'de karanlık görüntüler. Kinetik analiz (görsel ve renk kodlu harita), ilk aşamada güçlü bir görüntü iyileştirme sergiler; bunu washout prosedürü izler. MRI BI-RADS tekniğine göre bu lezyon, ciddi anlamda malignite olasılığı taşır (BI-RADS V). Histolojik sonuçlar, bu vakada invazif duktal kanseri G2 olduğunu ortaya koydu.

MR görüntüleme analizi için klinik ihtiyaçların tümü olmasa da büyük bir kısmına cevap vermek üzere çeşitli verilerin görüntülenmesine imkan verir. *syngo* BreVis sisteminin diğer bir özel fonksiyonu da, yarı otomatik dinamik görüntü iyileştirme modeli analizidir. Kontrastsız bir görüntü ve kontrastlı postkontrast erken ve geç faz görüntüleri temel alınarak tüm piksellerin iyileştirme modelleri otomatik olarak analiz edilir. Sonuçlar, erken dönem kontrastlanmanın yavaş, orta düzeyde hızlı veya hızlı olduğunu ve geç dönem görüntü kontrast eğrisinin, Washout, Plateu veya Persistent kontrastlanmayıişaret ettiğini gösteren renk kodlu parametrik bir harita şeklinde gösterilir [6]. Genel sınıflandırmalara ilişkin eşik değerleri ve zaman noktaları, ampirik deneyimlere ve standart ayarlara göre önceden ayarlanabilir, ancak buna ilaveten, benzer diğer sistemlerden farklı olarak bu ayarlar, sadece bir kaydırıcı kullanılarak yapılabilir. Böylelikle karmaşık menülerde gezinme zorunluluğu ve işlem sonrası ek zaman kaybı önlenir. Bu fonksiyon, özellikle biyolojik koşulların değişkenlik gösterdiği (örneğin, neoadjuvan kemoterapiden sonra veya düşük kalp debili hastalarda) ve hataların meydana geldiği klinik durumlarda önemlidir. Önceden ayarlanmış değerler, dinamik kontrastlanma verileri için

2

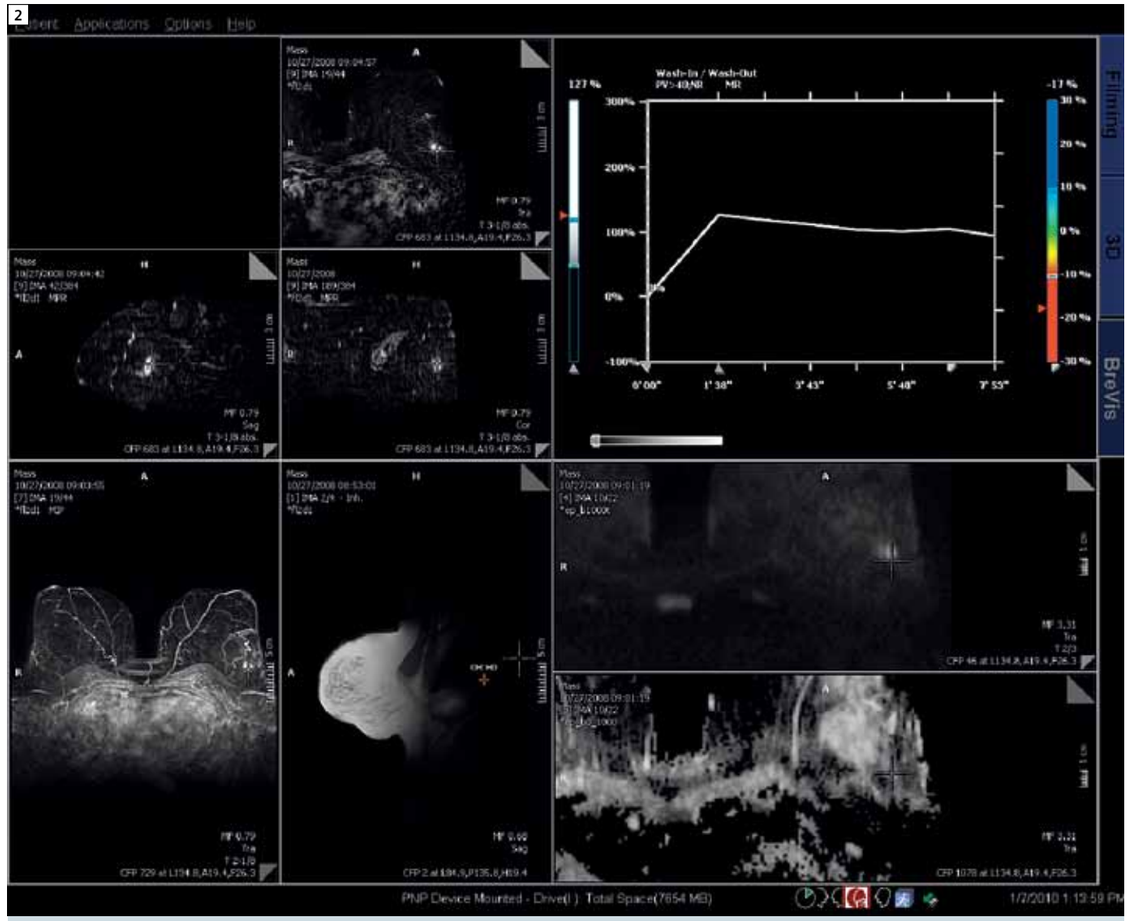

2 Saat 4 yönünde bulunan lezyonu gösteren çıkarılmış T1w görüntülerinin çok düzlemsel yeniden yapılandırılmış (MPR) biçimlerini gösteren syngo BreVis çalışma alanı. Çıkarılmış yüksek kontrastlı görüntülerin (T1w) maksimum yoğunluklu projeksiyonu ile gösterilen sol alttaki bölümde, vaskülerite de unilateral patolojik bir artış ile birlikte büyüyen bir lezyon gösterilir. Sağ üstteki bölümde, sinyal yoğunluğu/zaman eğrisi ile eşik değer kontrolleri ortaya konulur. Eğim tipi bilgileri nümerik olarak ekrana yansıtılır (%127 başlangıç görüntü iyileştirmesi, %17 Washout). Sağ alttaki segmentlerde ise, b=1000 seviyesindeki DWI görüntüsü ve ilgili ADC haritası gösterilir. Lezyondaki yayılma kapasitesi sınırlıdır (1,08 x 10-3 mm2/s); bu da invazif kanserlerde genel olarak gözlemlenen bir durumdur.

standartlaştırılmış ölçüm koşulları sunar. Renk kodlu haritada görüntülenen veriler, bir lezyonun en şüpheli kontrastlanma alanının yarı otomatik bir şekilde tanımlanması suretiyle daha derinlikli bir şekilde analiz edilebilir. Bu işlem, renk kodlu bir lezyon çevresinde bir ilgi alanı (VOI) çizerek basit bir şekilde gerçekleştirilir. İyileştirilen görüntülerin voksel yüzdeleri üzerinde hacimsel veriler, eğim türü dağılımı ve lezyon hacmi gibi bilgiler de elde edilebilir. Bu noktada sistem yazılımının, 3 boyutlu rekonstrükte hareketli bir şekilde düzeltilmesi için görüntü kayıt özelliğine sahip olduğunun belirtilmesi gerekir. Son olarak, *syngo* BreVis yazılımı, kullanıcıların elde ettikleri bulguları, Amerikan Radyoloji Koleji (ACR) tarafından oluşturulan MRI BI-RADS (Meme Görüntüleme Raporlama ve Veri Sistemi) terminolojisini kullanarak kaydetmelerini ve raporlamalarını sağlar. Sonuçları başka formatlara aktarmak için çeşitli seçenekler söz konusudur.

syngo BreVis sistemi ile edindiğimiz klinik deneyimlerimiz

Üniversite hastanemizde, hem araştırma amaçlı hem de sadece klinik amaçlı meme MR görüntüleme protokolleri kullanılır (her yıl 1.500-2.000'den fazla inceleme). Klinik incelemeler, 1.5T MAGNETOM Avanto sisteminde gerçekleştirilirken araştırma amaçlı incelemeler, hem 1.5T MAGNETOM Avanto hem de Tim özellikle 3T Magnetom Trio sisteminde gerçekleştirilir. 1.5T düzeyindeki temel klinik protokolde, eksensel, çift yönlü, dinamik, 2 boyutlu gradyan eko sekansı uygulanır. 3 mm kalınlığındaki 44 kesit, 1,1 x 0,9 mm'lik düzlemsel çözünürlükte boşluk bırakmaksızın tüm memeyi kapsar (bakınız, tablo 1). Görüntü alma süresi 1 dakika olup söz konusu sekans, altı farklı zaman noktasında görüntü almak için tekrarlanır. Daha sonra yüksek uzaysal çözünürlüklü (0,7 x 0,9 mm'lik düzlemsel çözünürlük) bir T2w sekansı ile benzer kesit pozisyonlu Turbo Spin Echo Inversion Recovery (TIRM, bakınız, tablo 1) sekansı elde edilir.
Bu protokol çok avantajlıdır ve klinik uygulamalarda okunacak ve tarama sonrası işlenecek, makul boyutlardaki verilerin stabil görüntü kalitesine sahip olmasını sağlar. Tüm önemli görüntü serileri aynı kesit pozisyonlarında alındığı için farklı kontrast seviyeleriyle dinamik zaman noktalarının birbiriyle bağlantılı segmentlerde değerlendirilmesi mümkündür. Sistemin diğer bir avantajı ise, sadece 12-14 dakika süren kısa, etkin görüntüleme süresidir. Bu görüntüleme protokolü, saatte 4 hastanın, yani günde tarayıcı başına 40-50 hastanın incelenmesini mümkün kılar. Bu işlem, enstitümüzde, tüm sistemi denetleyen, bulguları değerlendiren ve raporlayan tek bir radyolog eşliğinde rutin olarak yapılabilir. Ancak, bu iş akışı, ciddi gecikmeleri önlemek veya ilave iş gücü ihtiyacını ortadan kaldırmak açısından son derece zorludur. Çünkü bir inceleme yapılırken, aynı anda önceki incelemenin bulgularının değerlendirilmesi ve raporlanması gerekir. Belirtilen protokol ile birlikte kullanıldığında *syngo* BreVis sistemi, klinik ayarlamalar çerçevesinde makul transfer ve ön işleme hızlarında söz konusu büyük hacimli verileri analiz edebilecek kapasitededir.
syngo BreVis'den önce, dinamik görüntülerin, T2w-TSE ve TIRM görüntülerin tek tek farklı ekran segmentlerine yerleştirilmesi gerekiyordu. Bu işlem, artık sadece ilgili analize çift tıklamak suretiyle gerçekleştirilebilir. Renk kodlu harita,

3

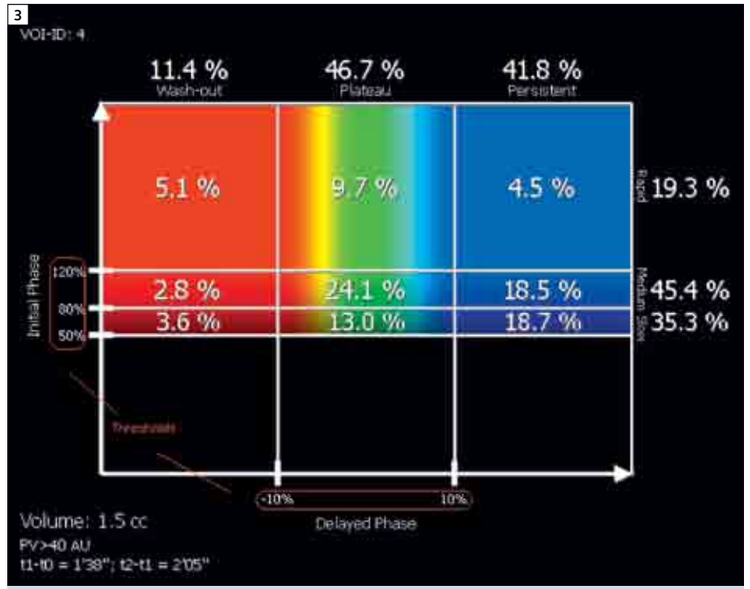

3 İlgi Alanı (VOI) istatistikleri: Renk kodlu veri hacminin (sol alt) yanı sıra, belirlenen eşik değerleri uygulayan tüm eğri türlerine ait yüzdesel değerler görüntülenir. Tüm eşik değerlerinin ek hesaplama süresine gerek kalmaksızın değiştirilebildiğine dikkat edin.

4

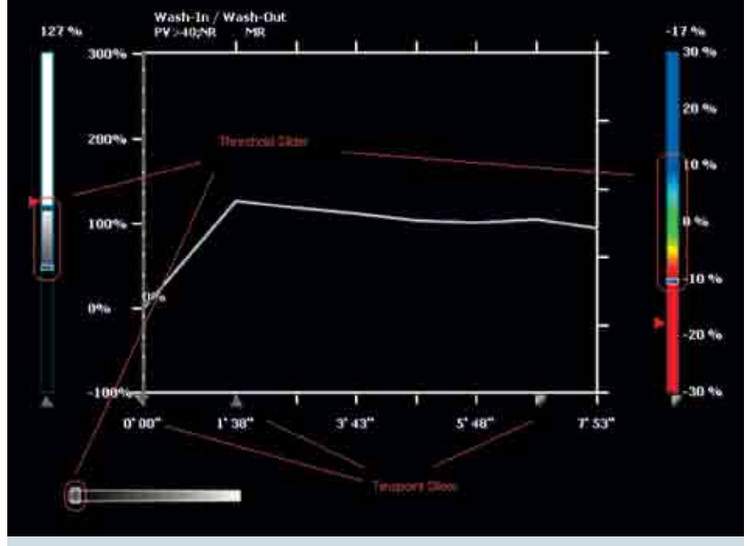

4 İlgi bölgesi (ROI) analizinden sinyal yoğunluğu/zaman eğrisi segmenti: Zaman işaretleyicileri (x ekseni), başlangıç (sol) ve geç (sağ) dönem görüntü iyileştirme aşaması için eşik değerleri gösterilir ve bu değerler, ek hesaplama süresine gerek olmaksızın değiştirilebilir. Sol alt köşedeki AU eşik değeri regülatörü, renk kodlu haritadaki gürültü seviyesini azaltmak için ayarlanabilir (tablo 1 ve 2'deki önerilere bakınız).

Tablo 1: Önerilen *syngo* BreVis eşik değerleriyle birlikte temel FLASH 2D 1.5 Tesla (MAGNETOM Avanto) protokolü

	TR	TE	Dönüş açısı	*syngo* GRAPPA	fatsat	TA (dak.)	Tekrar	Kesitler	Voksel ebatları (mm)	*syngo* BreVis eşik değerleri
T1w FLASH 2D	106	4.56	80	2	none	01:03	6	44	1. 1x 0,9x 3	%40/%80/%120*
T2w TSE	8900	193	150	2	none	02:15	1	44	0. 8 x 0. 7 x 3	Mevcut değil
TIRM	2770	73	150	2	TI 150 ms	01:58	1	44	1. 1 x 0.9 x 3	Mevcut değil

*AU eşik değeri olarak 300 düzeyi önerilir: Washout/Plateau/Persistent konumları için eşik değerler: +/-%10

Tablo 2: Önerilen *syngo* BreVis eşik değerleriyle birlikte temel 3D VIBE 3 Tesla (MAGNETOM Trio, A Tim System) protokolü

	TR	TE	Dönüş açısı	*syngo* GRAPPA	fatsat	TA (dak.)	Tekrar	Kesitler	Voksel ebatları (mm)	*syngo* BreVis eşik değerleri
T1w TSE	4,09	1,54	6	2	SPAIR	01:00	6	88	0,8 x 0,7 x 2	%50/%100/%150*
T2w TSE	15740	196	90	3	none	03:10	1	88	0,9 x 0,7 x 2	Mevcut değil
TIRM	15740	81	90	2	TI 230 ms	03:36	1	88	1.4 x 1. 1 x 2	Mevcut değil

*AU eşik değeri olarak 200 düzeyi önerilir: Washout/Plateau/Persistent konumları için eşik değerler: +/-%10

ayırıcı tanı için gerekli olmasa dahi, çoklu lezyonlu veya arka planda görüntü iyileştirmesi yapılan vakalarda yardımcı olabilir. Aynı durum, sürekli olarak ihtiyaç duyulmayan, ancak bazı vakalarda faydalı olabilen hareket düzeltme işlemi için de geçerlidir. Araştırma senaryosu ise, birkaç açıdan, daha önce açıkladığımız durumdan farklılık gösterir. Araştırma amaçlı incelemelerde, 2 boyutlu veya 3 boyutlu tekniklerle birlikte, kısmen yağ satürasyonlu, yüksek temporal ve/veya uzaysal çözünürlüklü dinamik sekanslar uygulanır. Sonuç olarak, daha az sayıda hasta incelenir, ancak hasta başına çok daha fazla veri elde edilir. *syngo* BreVis sistemi, yüksek hacimli bu verileri analiz edebilir ve hatta ikili dinamik görüntüleme protokollerini (ayrı dinamikler) otomatik olarak tespit edebilir. Hacimsel veri ölçümleri, çok çeşitli amaçlar için kullanılabilir, ayrıca çeşitlendirilebilir analiz yöntemleri sistematik olarak gerçekleştirilebilir. Ek görüntüleme bölümleri de, dinamik ve morfolojik analizler ile birlikte ek verilerin (örneğin DWI) gözden geçirilmesini mümkün kılar.

Sonuç

syngo BreVis, hem klinik hem de araştırma ortamlarında, iş akışlarını iyileştirmek açısından faydalı bir yazılım aracıdır. Yazılımın avantajları şunlardır: Güçlü performans, kullanım kolaylığı ve kişiselleştirilebilir ayarlar. Sistemin kişiselleştirilebilir olması, günlük klinik süreçlerde karşılaşılan, beklenmedik klinik ve teknik durumların telafi edilmesini sağlar.

Teşekkürler

Bu makale, Dr. Christian Geppert, Siemens Sağlık Sektörü'nden Karoly Kiss ve MeVis BreastCare GmbH & Co. KG Şirketi'nden Dr. Markus Michelbrink'in katkılarıyla hazırlandı.

Referanslar

1 Houssami, N., et al., Accuracy and surgical impact of magnetic resonance imaging in breast cancer staging: systematic review and meta-analysis in detection of multifocal and multicentric cancer. J Clin Oncol, 2008. 26(19): p. 3248-58.
2 Peters, N.H., et al., Meta-analysis of MR imaging in the diagnosis of breast lesions. Radiology, 2008. 246(1): p. 116-24.
3 Warner, E., et al., Surveillance of BRCA1 and BRCA2 mutation carriers with magnetic resonance imaging, ultrasound, mammography, and clinical breast examination. Jama, 2004. 292(11): p. 1317-25.
4 Kuhl, C.K., et al., MRI for diagnosis of pure ductal carcinoma in situ: a prospective observational study. Lancet, 2007. 370(9586): p. 485-92.
5 Vag, T., et al., Diagnosis of ductal carcinoma in situ using contrast-enhanced magnetic resonance mammography compared with conventional mammography. Clin Imaging, 2008. 32(6): p. 438-42.
6 Ikeda, D.M., et al., MRI Breast Imaging Reporting And Data System Atlas. 2003: 1 ed. Reston: American College of Radiology.
7 Kaiser, W., Signs in MR-Mammography. Vol. Auflage: 1. 2007, Berlin: Springer.
8 Malich, A., et al., Potential MRI interpretation model: differentiation of benign from malignant breast masses. AJR Am J Roentgenol, 2005. 185(4): p. 964-70.
9 Schnall, M.D., et al., Diagnostic architectural and dynamic features at breast MR imaging: multicenter study. Radiology, 2006. 238(1): p. 42-53.

İletişim
Dr. med. Pascal A. T. Baltzer
Tanısal ve Girişimsel Radyoloji Enstitüsü
Friedrich-Schiller-University Jena
Erlanger Allee 101
D-07740 Jena
Tel: +49-3641-935661
Faks: +49-3641-9324832
pascal.baltzer@med.uni-jena.de

Meme için proton manyetik rezonans spektroskopisi

Peter Stanwell, RT, Ph.D.[1]; Carolyn Mountford, D.Phil.(Oxon)[1]; Pascal Baltzer, M.D.[2]; Matthias Dietzel, M.D.[2]; Peter Malycha, FRACS[3]; Werner Kaiser, M.D., M.S.[2]

Invivo proton MR spektroskopisi, meme üzerinde yüksek kontrastlı dinamik MR görüntülemeyi tamamlayan bir teknik. Bu tekniğin ilk kez kullanıldığı çalışmalar olumlu sonuçlar verdi. Ayrıca her geçen gün bu tekniği kullanan araştırma gruplarının sayısı artıyor.

[1] Klinik Spektroskopi Merkezi, Radyoloji Bölümü, Brigham ve Kadın Hastanesi, Harvard Tıp Okulu, Boston, ABD
[2] Tanısal ve Girişimsel Radyoloji Enstitüsü, Friedrich Schiller, Jena Üniversitesi, Almanya
[3] Endokrin Cerrahi, Royal Adelaide Hastanesi, Adelaide, Avustralya

Yüksek kontrastlı manyetik rezonans görüntüleme, önemli bir meme görüntüleme tekniği olarak genel kabul görür [11]. Ancak bu teknik ile her zaman kesin bir patolojik tanıya ulaşılamayabilir. 2007 yılında Lehman [8], manyetik rezonans görüntülemenin (MRI), unilateral meme kanserinin ilk teşhisinden hemen sonra, kontralateral meme kanserini teşhis etmek suretiyle klinik meme incelemesi ve mamografi kalitesini arttırabildiğini ortaya koydu. Çalışma, bu gruba giren hastalarda MR sensitivitesinin yüzde 88 olduğunu gösterdi. Mamografi tekniğini tamamlayıcı bir yöntem olarak MR ile meme taramasına yönelik olarak Amerikan Kanser Derneği'nden sonraki talimatlar şu şekildeydi: "MR taramaları, mamografiye göre çok daha hassastır ve kanserli olan veya olmayan noktaları tespit etme ihtimali de çok yüksektir. Genel olarak, tarama sonrası biyopsi veya diğer bazı invazif prosedürler dışında söz konusu noktaların kanserli olup olmadığını bilmenin herhangi bir yolu yoktur." [11]. Bu aşamada sorulması gereken soru, şudur: "Acaba proton manyetik rezonans spektroskopisi (MRS) aracılığıyla MRI tekniğinin tanısal hassasiyeti arttırılabilir mi?"

In vivo, MRS tekniği konvansiyonel bir MR incelemesine eklenebilir. Meme üzerinde yüksek kontrastlı dinamik MR görüntülemeyi tamamlayıcı bir teknik olarak invivo proton MR spektroskopisinin kullanıldığı ilk çalışmalar, umut vaat eden sonuçlar verdi ve sayıları giderek artan araştırma grupları, bu tekniği kendi meme MR protokollerinde kullanmaya başladı. Bu makalenin amacı, bu teknikten beklenen inceleme sonuçlarını ortaya koymak ve meme MRS analizindeki bazı eksik noktaları vurgulamaktır. Başlangıçta, 1,5T'de, MRS kullanılarak meme kanserinin teşhisi, 3,2 ppm'de kolin içeren metabolit (tCho) sinyalinin gözlenmesine dayanıyordu. Gözlemlenen tCho peak'inin rezonans frekansının, normal glandüler dokular ile maligniteyi ayırabildiği ve böyle bir tanısal potansiyele sahip olduğu kabul edildi [12]. Benzer şekilde, gözlemlenen tCho peak'inin ölçümlenmesi, iyi ve kötü huylu lezyonları ayırmanın [5] ve aynı zamanda hastanın kemoterapiye verdiği cevabı takip etmenin [2, 10, 19] bir yolu olarak ortaya konuldu.

3,23 ve 3,28 ppm'de tChol ve sabit rezonanslar

Eskiden beri rezonansları ayıredebilecek spektral rezolüsyonu elde edebilmek mümkün olmadığından tChol sinyali ölçülürdü. Ancak tCho sinyalinin kesin rezonans frekansını tespit etmek, kötü huylu dokuları iyi huylu olanlardan daha yüksek bir hassasiyetle ayırmak açısından faydalı olabilir. Bu özellik, ayrıca, kemoterapi sürecinin takibine yardımcı olabilir [2, 19]. Günümüzde mevcut donanımlarla, tChol sinyali ile kolin rezonans frekansı tespit edilip karşılaştırılabilir (Şekil 1) [12, 13].
Böyle bir karşılaştırma yapabilmek için dikkate alınması gereken, deneysel birçok unsur bulunur.

1

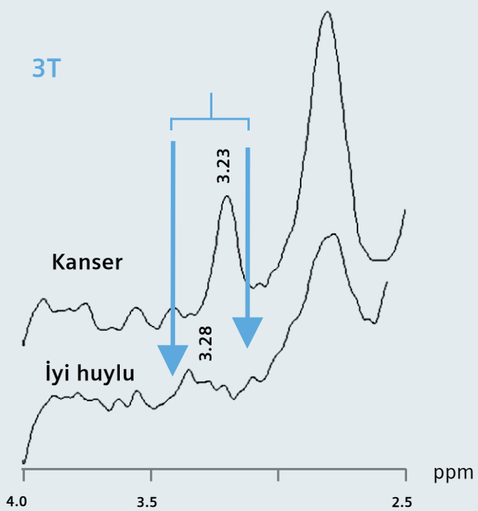

1 Invivo tekli meme voksel spektrumlar (3T, PRESS, TE = 135 ms / TR = 2000 ms, 192 sinyal ortalaması). Spektrumlar, yukarıda açıklandığı [12, 13] gibi, 1,33 ppm'de lipid metilen rezonans ve 4,74 ppm'de su metail rezonansa göre işlendi. Kanserli hastadan (üstte) elde edilen spektrumda, rezonans 3,23 ppm seviyesindedir ve fosfokolin ile tutarlıdır. Karşılaştırma amacıyla, bir fibroadenoma vakasından elde edilen spektrum (altta) verildi. Toplam kolin (tChol) bölgesi, mavi renkle gösterildi.

2

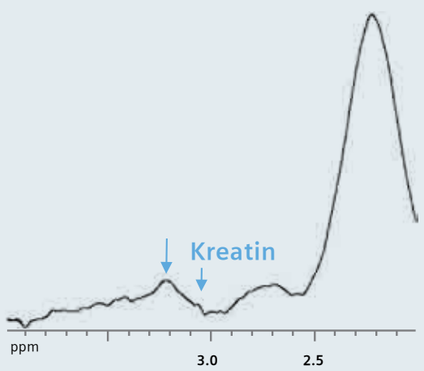

2 Mikroinvazyonsuz intraoperatif olarak DCIS şeklinde tanımlanan bir lezyonun invivo tekli meme voksel spektrumu (1.5T; TR = 135 ms; TE = 2000 ms; 256 sinyal ortalaması). Veriler, Şekil 1'de gösterildiği gibi işlendi ve referans alındı.

Mikroinvazyonsuz DCIS

Kendi klinik tecrübelerimize göre, mikroinvazyon göstermeyen DCIS vakalarında, bu alandaki mevcut rezonansın 3,28 ppm'de olduğu az sayıda vaka mevcuttur.

Tanımlanabilir lezyonun ebatları Yeni MRI teknolojileri sayesinde, 8 mm veya daha büyük lezyonları spektroskopi ile araştırabilir bir durumdayız. Bunun sonucu olarak, özellikle de bu spektral bölgede tespit edilen herhangi bir rezonansın çevresindeki "normal" veya "preinvazif" meme dokusundan kaynaklandığını ve muhtemelen de kötü huylu bir proses dışında başka prosesler (örneğin, hormonal) içerdiğini gördükten sonra, artık invivo tespit edilen kolin rezonansının önemini daha iyi anlayabiliriz.
Biz ve diğer araştırmacılar, 1D MR spektroskopinin sisteminin memeye invivo olarak kolaylıkla uygulanabileceğini ve kötü huylu, iyi huylu ve sağlıklı doku kategorileri arasındaki ayrımı yüksek doğruluk hassasiyetiyle tespit eden bir teknik olduğunu gösterdik, (Not: bu raporlar, 1 cm veya daha büyük tümörler üzerinde yapılan araştırmaların sonuçlarına dayanır).

Deneysel endişeler

Bu teknoloji, yazarların çalıştıkları merkezlerde düzenli olarak kullanılıyor. Ancak şu belirtilmelidir ki, her iki merkezdeki MR teknisyenleri, oldukça iyi eğitimlidir. Tarama süreçlerinde birçok teknik sorun meydana gelir ve bunların çözümü için tarayıcı başında uzman kişilerin bulunmasına ihtiyaç vardır. Yüksek kalitede spektral veri üretimine yardımcı olmak için aşağıda, karşılaşılabilecek bazı zorluklar özetleniyor.

Tarayıcıda standart yazılım kullanılması halinde elde edilebilecek sonuçlar

3A

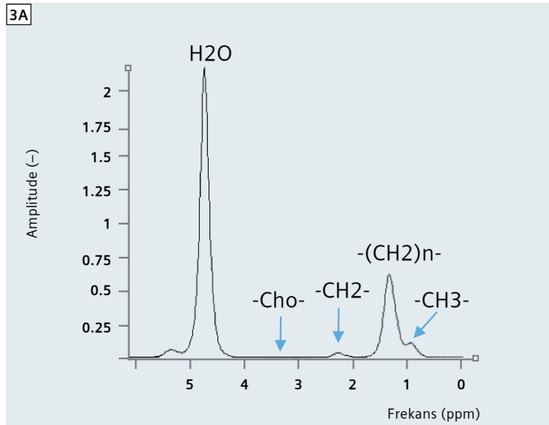

3B

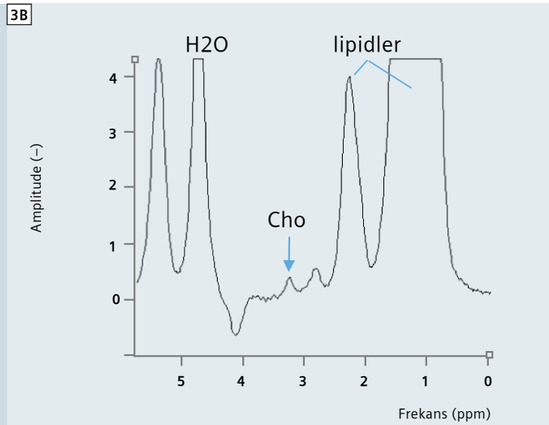

3 Gönüllü bir hastanın göğsündeki glandüler dokudan PRESS sekansıyla (tekrarlama süresi (TR): 2000 ms, eko süresi (TE): 135 ms) elde edilen proton tekli voksel spektrum A) Baskılanmamış su spektrumu, güçlü su ve lipid sinyalleri verir ve zar zor tespit edilebilen bir kolin rezonansına (ok ile gösterilmiştir) işaret eder B) Kolin sinyali belirginleştikçe dikey ekran yükselir.

4A

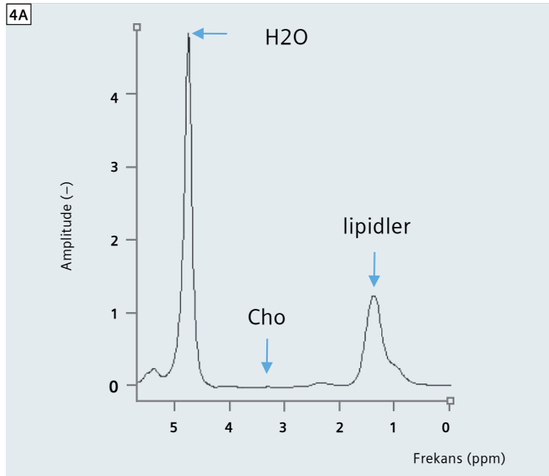

4B

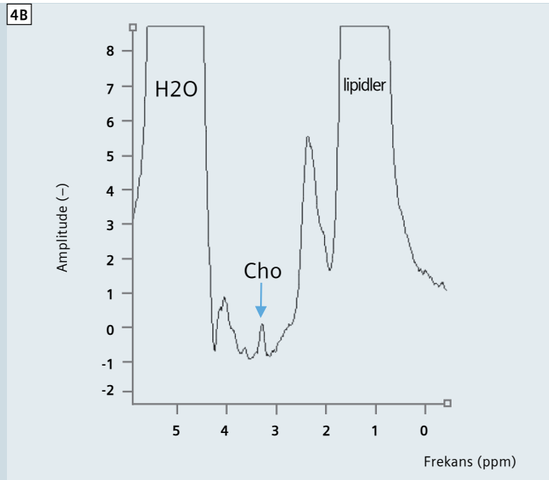

4 Biyopsi sonucu kanserli olduğu belirlenen bir meme dokusundan PRESS sekansıyla (tekrarlama süresi (TR): 2000 ms, eko süresi (TE): 135 ms) elde edilen proton tekli voksel spektrum **A)** Baskılanmış, su içermeyen spektrum, güçlü su ve lipid sinyalleri vermekte ve zar zor tespit edilebilen bir kolin rezonansına (ok ile gösterilmiştir) işaret eder **B)** Kolin sinyali belirginleştikçe dikey ekran yükselir.

Simleme

5A

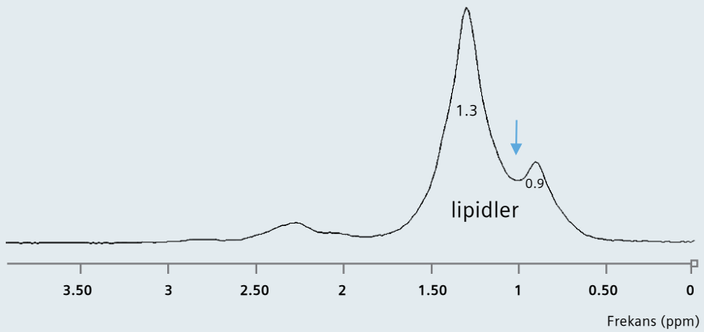

5B

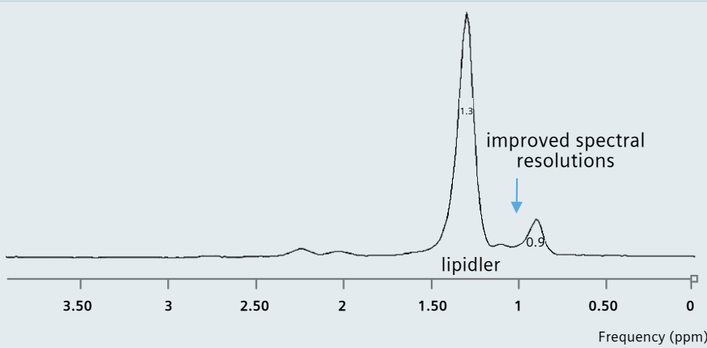

5 Voksel simleme. Gönüllü bir hastanın meme dokusundan PRESS sekansıyla (tekrarlama süresi (TR): 2000 ms, eko süresi (TE): 135 ms) elde edilen proton tekli voksel spektrum

A) Spektrum, sadece otomatik simleme programı kullanılarak alındı. 0,9 ve 1,3 ppm'de lipidlerden belirgin sinyaller gelir.

B) Spektrum, manual simleme programının da eklenmesi suretiyle alındı. Benzer şekilde yine lipidlerden belirgin sinyaller gelir (0,9 ve 1,3 ppm), ancak geliştirilmiş spektral çözünürlükte bu iki pik taban çizgilerine indirgendi.

Referanslama

6

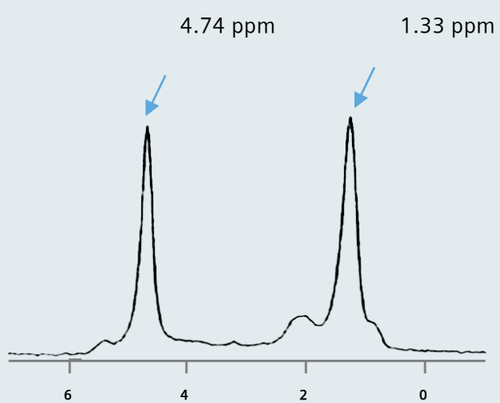

6 Baskılanmamış su spektrumu temelinde yapılan doğru referanslama, şekil 1 ve 2'de görülen 3,23 ve 3,28 ppm düzeylerindeki rezonansları birbirlerinden ayırmak için gerekli ölçüm hassasiyetini sağlar.

Ölçümleme

7

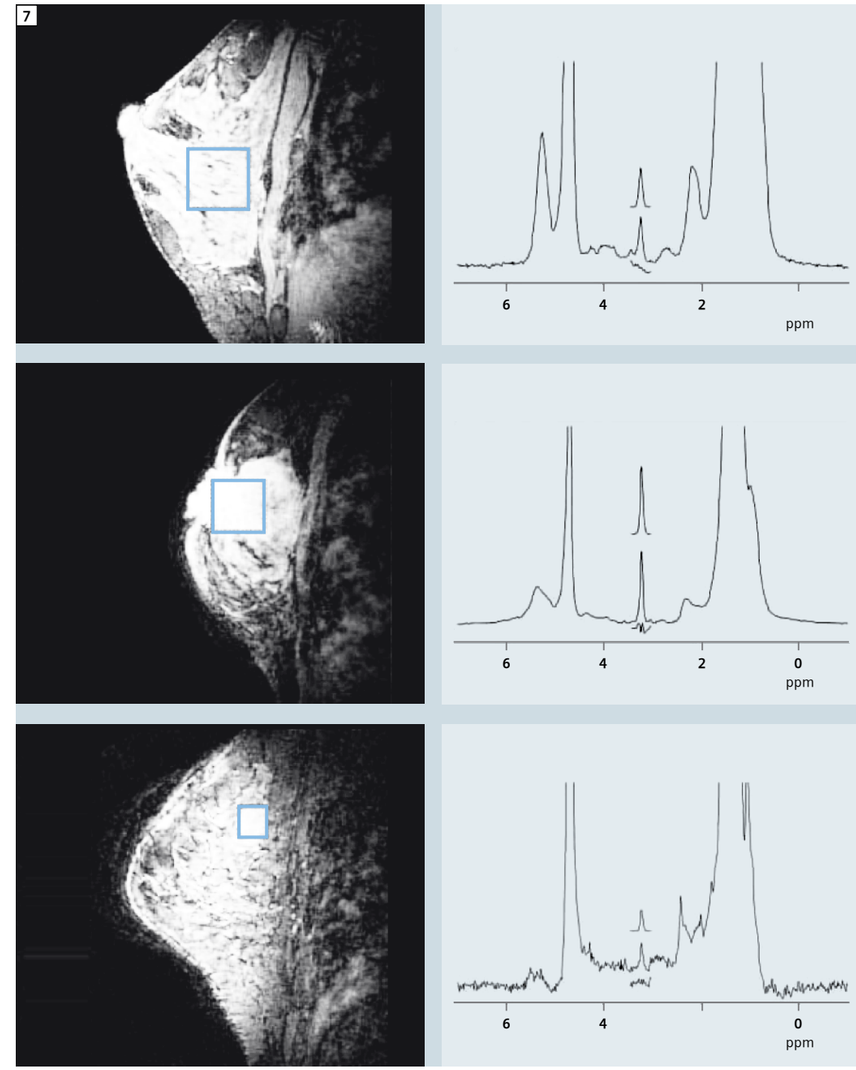

5 t-kolin içeren bileşiklerin ölçümlenmesi. Her sıra için voksel lokasyonu, soldaki yüksek kontrastlı lokalizer görüntüsünde gösterildi. Sağda ise, baskılanmış bir su spektrumu yer alır. Bu görüntüde tatbik edilen tCho üst kısımda gösterilirken artan kısım altta bulunur.

Üst sıra: normal gland hacmi = 13,0 ml, [tCho] = 0,66 ± 0,06 mmol/kg, lipid fraksiyonu = %3

Orta sıra: invazif duktal karsinomaya ait kötü huylu tümör, hacim = 6,8 ml, [tCho] = 6,1 ± 0,08 mmol/kg, lipid fraksiyonu = %8

Alt sıra: atipik hiperplazi hacmi = 1,1 ml, [tCho] = 1,4 ± 0,7 mmol/kg, lipid fraksiyonu = %14. Bolan ve arkadaşlarından alıntılandı [5].

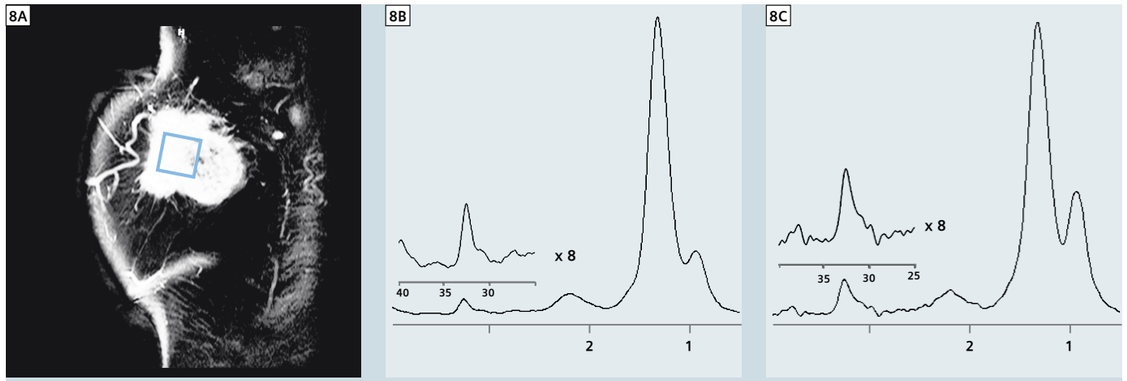

8 Meme spektroskopisinde eko süresinin (TE) etkisi. Biyopsi sonucu kanserli olduğu belirlenen bir meme dokusundan PRESS sekansıyla elde edilen proton tekli voksel spektrum. A) Meme kanseri içindeki voksel lokasyonu gösterilir. B) 2000 ms'lik tekrarlama süresi (TR) ve 135 ms'lik eko süresiyle (TE) elde edilen proton tekli voksel spektrum. C) 2000 ms'lik tekrarlama süresi (TR) ve 270 ms'lik eko süresiyle (TE) elde edilen proton tekli voksel spektrum. TE süresinin 135 ms'den 270 ms'ye çıkarılması, artan T2 relaksasyonuna bağlı olarak lipid amplitüdünü azaltır (0,90 ve 1,33 ppm seviyesinde) [13].

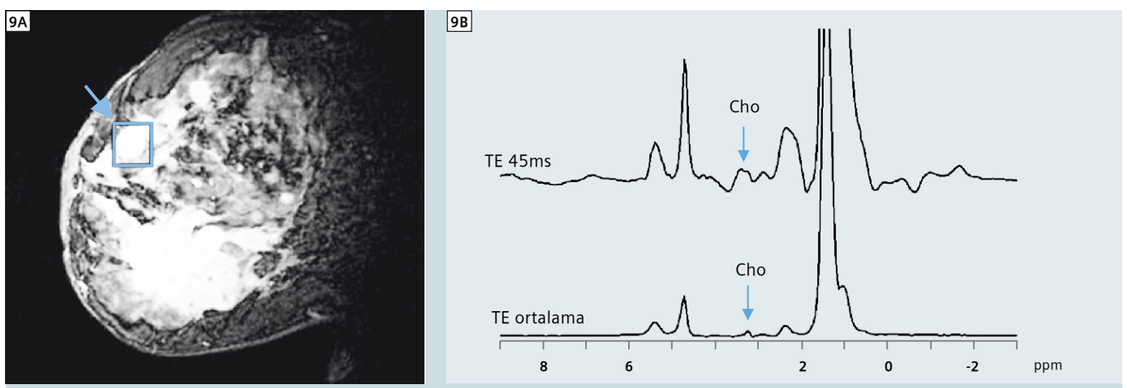

9 Lipidle uyarılan yan bantlar. Meme kanseri olan bir hastadan alınan proton tekli voksel spektrum. **A)** Yüksek kontrastlı görüntü, biyopsi sonucu inflamatuvar meme kanseri olan ve kanserli doku çevresinde yağ dokusu oluşumu bulunan bir vakada kanserli dokuyu saran 15 x 16 x 15 mm3 ebatlarında bir voksel bulunduğunu gösterir. **B)** Baskılanmış su spektrumları: Üst spektrum, 45 ms'lik tek bir eko süresiyle alınmış olup alt spektrum, ortalama bir eko süresiyle (TE: 45-196 ms) alındı. Gradyan merkezli yapay görüntülerdeki azalma nedeniyle Cho sinyali (dikey oklar), ortalama eko süresiyle alınan spektrumda tek bir eko süresiyle alınmış görüntülere kıyasla daha belirgindir (Bolan ve arkadaşlarından alıntılandı [3]).

Lipidler

Memeden alınan invivo spektrumlar, sık sık lipid rezonansların etkisi altında kalır. Patolojik prosesin bir parçası olmayan yağ dokuları vokselde görünürse bu durum, bazı sorunlara yol açabilir [3,13]. Lipidlerin etkisi, eko süresi arttırılarak [7] veya ortalama TE süresiyle görüntü alınarak [3] azaltılabilir.

Tarama öncesi set-up

MR spektroskopisinde bir pikin çizgi genişliği, hem ilgili metabolitin gerçek T2 relaksasyon süresine hem de tarama bölgesindeki manyetik alanın homojenliğine bağlıdır. Bir pikin çizgi genişliği, gerçek T2 relaksasyon süresi nedeniyle genelde 1 Hz'den küçüktür. Buna karşın homojen olmayan alandan (yani zayıf lokal sim) gelen çizginin genişliği 5-10 Hz aralığında olabilir. Herhangi bir MRS deneyinde optimum spektral çözünürlük ve sinyal görüntü oranı (SNR) elde etmek için MR görüntüsü alma parametreleri, hastaya göre ayarlanır. Yüksek kalitede invivo meme MRS verileri almak açısından iki önemli parametre bulunur: Tarama öncesi set-up ve shimming'dir. Bu nedenle, iyi simlenmiş bir ilgi bölgesi (ROI) elde etmek için gerekli olan süreyi kullanmak ve tarama öncesi tüm koşulların başarılı bir şekilde gerçekleştirilmesini sağlamak kritik öneme sahiptir.

Shimming

Shimming, yerel B0 alanının mümkün olabildiğince homojen hale getirilmesi işlemidir. İyi lokalize olmuş bir shim elde etmek, gözlemlenebilir piklerin tanımlanması ve sınıflandırılması açısından önemlidir. Lokalize olmuş shim'in kalitesi, referanslama doğruluğunu ve dolayısıyla meme MRS'sindeki gözlemlenen herhangi bir kolin sinyalinin tespit edilebilirliğini etkiler. Meme MRS taramalarında karşılaşılan, çevredeki, doğal ölçüm hassasiyeti farkları (örneğin, toraksın hava ile dolması, solunum hareketleri vb.) nedeniyle nihai MRS sonuçlarını optimum hale getirmek için genellikle manual shimleme yapılması gerekir.

Tarama öncesi frekans ayarlaması

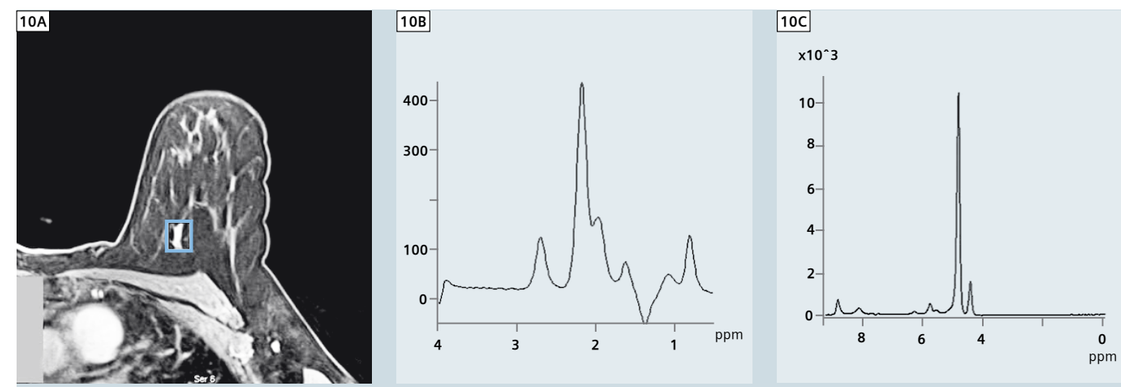

10 Tarama öncesi frekans ayarlaması. Meme kanseri olan bir hastanın meme dokusundan PRESS sekansıyla (tekrarlama süresi (TR): 2000 ms, eko süresi (TE): 135 ms) elde edilen proton tekli voksel spektrum. A) Yüksek kontrastlı görüntü, küçük çaplı duktal kanseri olan ve kanserli doku çevresinde yağ dokusu oluşumu bulunan bir vakada kanserli dokuyu saran 15 x 12 x 14 mm3 ebatlarında bir voksel bulunduğunu gösterir. Alışılmadık rezonans görüntü, baskılanmış su spektrumu. C) Baskılanmamış su referans spektrumu, lipid-su oranının yaklaşık 11 olduğunu gösterir. Oysa tarama öncesi ayarlarda bir hata meydana geldi ve bunun sonucunda lipid rezonansı, su ile aynı seviyeye, yani 1,3 ppm seviyesine (en yüksek amplitüt piki) ayarlandı. Ortaya çıkan sonuç 10B'de gösterilen anormal görünümlü spektrumdur.

Frekans teyidi:
Tarama öncesi ayarlarda MR sisteminin, görüntü alma öncesi aşamadaki en yüksek piki su rezonansı olarak ataması olağandır. Meme MRS sistemlerinde durum her zaman böyle değildir. Eğer bu durum, görüntü alma işlemine başlamadan önce fark edilmez ve düzeltilmezse, su supresyonunun hatalı tatbikinin, nihai spektrumda spektral artefaktlara yol açması mümkündür. Bu sorun, "frequency confirmation" (frekans onayla) kutusu seçilerek önlenebilir. Bu özellik, kullanıcıya MR sisteminin su supresyonu için doğru pik seviyesini seçtiğini teyit etmesi imkanını verir.

Kontrast maddeler

Gadolinyum bazlı bazı MR kontrast maddelerinin, meme tümörlerinden alınan spektrumları etkilediği kanıtlandı [6]. MRS çalışmaları için diğer kontrast maddelerinin kullanımı önerilir [9].

Solunum hareketleri

Meme MRS görüntülerinin alınması sırasında yapılan solunum hareketleri, B_0 manyetik alanında sapmalara neden olur ve bu durum da, her bir çekimde frekans kaymalarına yol açar [4]. Bu sapmalar, ortalamaların toplamı alınmadan önce her bir ölçümde frekansı kaydırmak suretiyle düzeltilebilir ve böylece, spektral çözünürlükte bir iyileşme sağlanabilir.

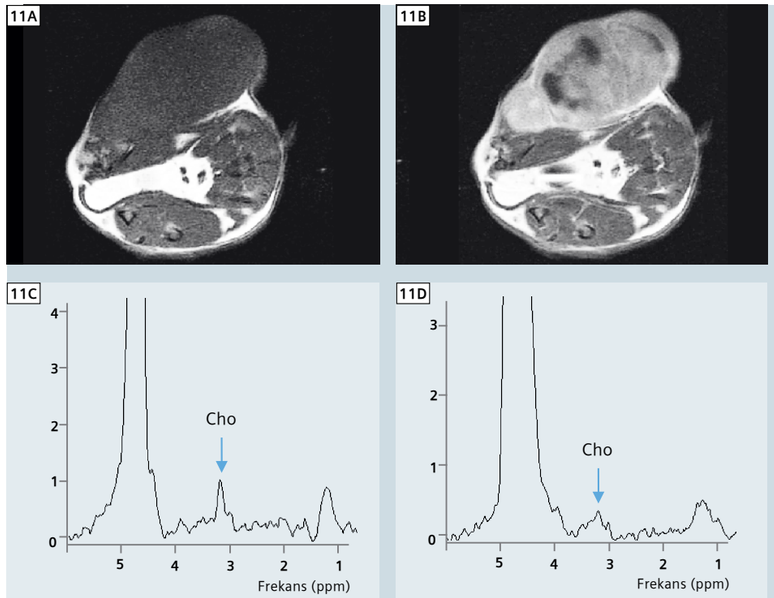

11 Kontrast maddeleri. Dişi Fisher farelerinde bulunan meme adenokarsinomadan alınan proton tekli voksel (tekrarlama süresi (TR): 2000 ms, eko süresi (TE): 144 ms)

A) Kontrast maddesi tatbiki öncesinde alınan görüntü, farenin arka kolu tümör olduğunu gösteriyor.

B) Yüksek kontrastlı görüntü, kontrast maddesi tatbikini gösteriyor.

C) Kontrast maddesi enjeksiyonundan önce alınan lokalize spektrum.

D) Kontrast maddesi enjeksiyonundan 15 dakika sonra alınan lokalize spektrum. Bu özel kontrast maddesinin tatbikinden sonra Cho seviyesinde belirgin bir azalma mevcut. (Lenkinski ve arkadaşlarından alıntılandı [9]).

Sinyal gürültü oranı (SNR)

MRS sisteminde, tespit edilen herhangi bir MRS sinyalini tanımlamak ve sınıflandırmak için yeterli düzeyde sinyal gürültü oranına (SNR) ihtiyaç vardır. Meme MRS'sinde kolin içeren metabolitlerden gelen sinyal, bu sinyalin doğru bir seviyede olmasını sağlamak ve sinyalin MRS özelliklerini (örneğin, kimyasal kaynamaları, sinyal bütünlüğü vb.) belirlemek için spektrumların alınmasını gerektirir.

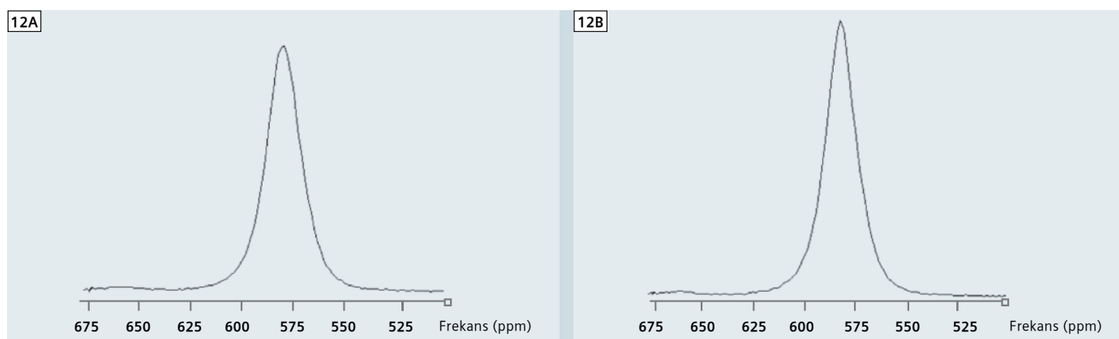

12 Solunum kaynaklı yapay görüntülerin telafisi. Meme kanseri olan bir hastanın meme dokusundan PRESS sekansıyla (tekrarlama süresi (TR): 2000 ms, eko süresi (TE): 135 ms) elde edilen proton tekli voksel spektrum. A) Su pikinin FWHM'si 20 Hz'e eşit iken baskılanmamış su spektrumu (solunum hareketleri nedeniyle frekans kaymaları düzeltilmemiştir) B) Su pikinin FWHM'si 16 Hz'e eşit iken baskılanmamış su spektrumu (frekans kaymaları düzeltildikten sonra)

Hastaların büyük çaplı hareketleri

Tüm MR tekniklerinde olduğu gibi hastanın hareketi, bir incelemenin tanısal performansını düşürebilir. MRS sırasında yapılan büyük çaplı hareketlere bağlı artefaktlar, rezonans piklerindeki sapmalara neden olur.

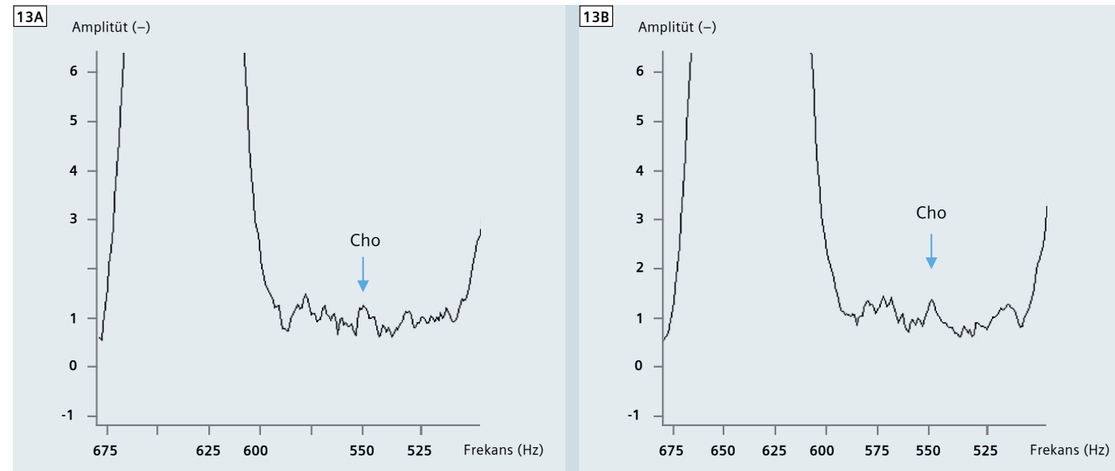

13 Sinyal gürültü oranı. Görüntü alma süresinin etkisi. Meme kanseri olan bir hastanın meme dokusundan PRESS sekansıyla (tekrarlama süresi (TR): 2000 ms, eko süresi (TE): 135 ms) elde edilen proton tekli voksel spektrum. A) Spektrum, 128 sinyal ortalamasıyla 7 x 15 x 10 mm3 ebatlarından bir vokselden alındı. Kolin rezonansı görülebilir, ancak arka plana ses seviyesinin hemen üstündedir. B) Spektrum, aynı yerden aynı vokselden, ancak bu sefer 256 sinyal ortalamasıyla alındı. Kolin sinyali bu deneyde arka plan ses seviyesinin bir hayli üstünde açık bir şekilde görülebilir.

MRS işleminin şu prosedürlerin ardından gerçekleştirilmesi:

A. Core biyopsi

Core biyopsiler, doku hasarına ve kanamalara neden olur. Bu durumun tümör üzerindeki etkisi aşağıda gösteriliyor. MR spektrumu üzerindeki etki ise, kanama ve yaralanmadan

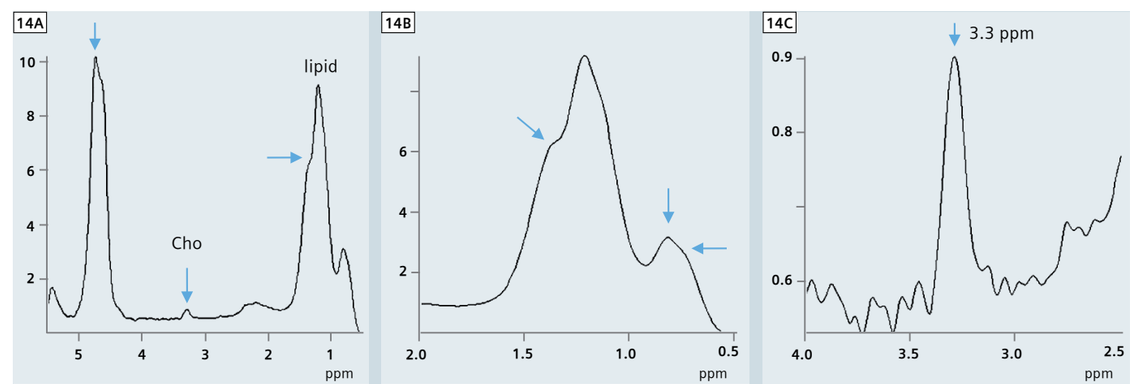

14 Meme kanseri olan bir hastanın meme dokusundan PRESS sekansıyla (tekrarlama süresi (TR): 2000 ms, eko süresi (TE): 135 ms) elde edilen proton tekli voksel spektrum. A) Hastanın büyük çaplı hareketleriyle uyumlu olarak, su ve lipid rezonanslarındaki sapmaları (çifte pikler) gösteren baskılanmamış su spektrumu B) 14A'daki ile aynı spektrum (0,9 ve 1,3 ppm seviyelerinde lipid rezonanslarındaki sapmayı gösteren 0,5-2,0 ppm arasındaki grafik) C) 14A ve 14B'deki ile aynı spektrum (3,2 ppm seviyesindeki kolin rezonansındaki sapmayı ve frekans kaymasını gösteren 2,5-4,0 ppm arasındaki grafik)

kaynaklanan 1,2 ppm seviyesindeki geniş bir rezonans serisidir. Bu durum, spektrum referanslaması işlemini güç, hatta imkansız kılar.

B. Manyetik klips yerleştirme
Manyetik klips ile işaretli bir meme lezyonu üzerinde invivo MRS işlemini gerçekleştirmek, tümörün yerini belirlemek zorunda olan cerrah için geniş bir spektrum anlamına gelir. Klipsin varlığı, simleme işlemini güç, hatta imkansız kılar. Halihazırda piyasada manyetik olmayan klipsler satılmaktadır.

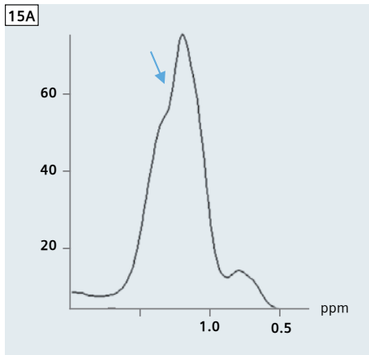

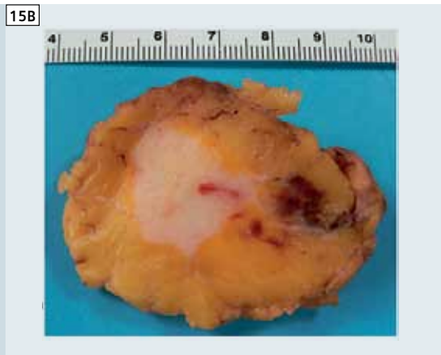

15 **Sol:** Core biyopsinin ardından bir meme lezyonundan alınan spektrumun metilen bölgesi

Sağ: Ameliyat sırasında çıkarılan, kanaması ve yarası olan tümör 15 dakika sonra alınan lokalize spektrum. Bu özel kontrast maddesinin tatbikinden sonra Cho seviyesinde belirgin bir azalma mevcut. (Lenkinski ve arkadaşlarından alıntılandı [9]).

Tedavinin takibi

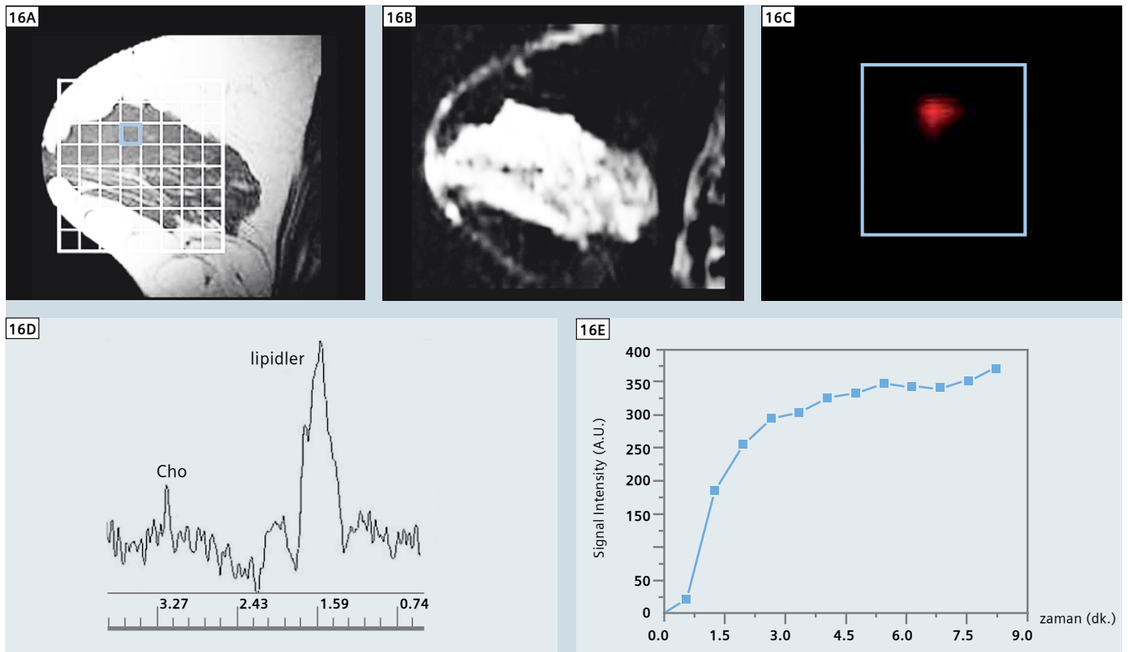

16 Hastanın neoadjuvan kemoterapiye verdiği patolojik yanıtı belirlemek üzere MR görüntüleme ve kantatif proton MR spektroskopisi ile hastayı izleyen Baek ve arkadaşlarından alıntılandı [1]. Burada Baek ve arkadaşları, tümörün nüksetmesiyle kolin sinyalinin yoğunluğunun arttığını etkin bir şekilde göstermek için MRS yöntemini kullanıyorlar. A) Seçilen voksel gösterilir. B) Kontrast maddesi enjeksiyonu sonrası alınan görüntüler, kontrast maddesindeki artışı gösterir. C) Kolin haritası. D) Yüksek TCho seviyeli MRS. E) Dinamik MR incelemesinde elde edilen ilgili sinyal yoğunluğu zaman eğrisi

Özet

İlk MRS raporları, araştırılan 1,5 x 1,5 x 1,5 cm^3 veya daha büyük boyutlardaki meme tümörleri üzerinedir. Ancak genelde MRI sistemi tarafından tespit edilen lezyonlar daha küçüktür (3-15 mm ebatlarında) ve invivo MRS işleminin güvenilir ve tanısal açıdan kullanışlı olması için şu unsurlara yanıt verilmelidir. Başarı sağlanırsa bu durum, meme MRS ile birlikte tatbik edilen dinamik T1w MRI işleminin ölçüm hassasiyeti arttırılabilecektir.

Dikkat edilmesi gereken unsurlardan bazıları aşağıda belirtiliyor:

- MRS analizinin, herhangi bir klips yerleştirilmeden veya core biyopsi tatbik edilmeden önce gerçekleştirilmesi gerekir.
- Shimming, başarılı bir analizin ayrılmaz bir parçasıdır.
- 4, 7 veya 16 kanallı coil'ler kullanılarak tanısal rezonanslar ile tCho seviyesinin nispi değerleri ölçülebilir.
- Bu yöntem, kesin teşhis veya tedavi takibi için kullanılırken, spektrumların kesin bir şekilde referanslanması gerekir.
- Tanısal sinyallerin ortaya çıkmasından sorumlu kimyasal unsurların güvenilir bir şekilde ölçümlenmesi için analiz edilecek tümörlerin ebatları en az 8 mm olmalıdır.
- Bazı tümörlerde, patolojik unsurlar bulunabilir.



→Vaka raporları, protokoller, uygulama ipuçları, yorumlar ve klinik MR hakkında daha fazla bilgi için; www.siemens.com/magnetom-world adresini ziyaret edebilirsiniz.

Referanslar

1 Baek, H.-M., J.-H. Chen, et al. (2009). "Predicting Pathologic Response to Neoadjuvant Chemotherapy in Breast Cancer by Using MR Imaging and Quantitative 1H MR Spectroscopy." Radiology 251(3): 653-662.
2 Baek, H.-M., J.-H. Chen, et al. (2008). "Detection of choline signal in human breast lesions with chemical-shift imaging." Journal of Magnetic Resonance Imaging 27: 1114-1121.
3 Bolan, P. J., L. DelaBarre, et al. (2002). "Eliminating spurious lipid sidebands in 1H MRS of breast lesions." Magnetic Resonance in Medicine 48(2): 215-222.
4 Bolan, P. J., P.-G. Henry, et al. (2004). "Measurement and correction of respiration-induced B0 variations in breast 1H MRS at 4 Tesla." Magnetic Resonance in Medicine 52(6): 1239-1245.
5 Bolan, P. J., S. Meisamy, et al. (2003). "Invivo quantification of choline compounds in the breast with 1H MR spectroscopy." Magnetic Resonance in Medicine 50(6): 1134-1143.
6 Joe, B. N., V. Y. Chen, et al. (2005). "Evaluation of 1H-magnetic resonance spectroscopy of breast cancer pre- and postgadolinium administration." Investigative Radiology 40(7): 405-411.
7 Kvistad, K. A., I. J. Bakken, et al. (1999). "Characterization of neoplastic and normal human breast tissues with invivo 1H MR spectroscopy." Journal of Magnetic Resonance Imaging 10(2): 159-164.
8 Lehman, C. D., C. Gatsonis, et al. (2007). "MRI evaluation of the contralateral breast in women with recently diagnosed breast cancer." New England Journal of Medicine 356(13): 1295-1303.
9 Lenkinski, R. E., X. Wang, et al. (2009). "Interaction of gadolinium-based MR contrast agents with choline: Implications for MR spectroscopy (MRS) of the breast." Magnetic Resonance in Medicine 61(6): 1286-1292.
10 Meisamy, S., P. J. Bolan, et al. (2004). "Neoadjuvant chemotherapy of locally advanced breast cancer: predicting response with invivo 1H MR spectroscopy – A pilot study at 4 T." Radiology 233(2): 424-431.
11 Saslow, D., C. Boetes, et al. (2007). "American Cancer Society guidelines for breast screening with MRI as an adjunct to mammography." CA Cancer Journal for Clinicians 57(2): 75-89.
12 Stanwell, P., L. Gluch, et al. (2005). "Specificity of choline metabolites for invivo diagnosis of breast cancer using 1H MRS at 1.5T." European Radiology 15(5): 1037-1043.
13 Stanwell, P. and C. Mountford (2007). "Proton magnetic resonance spectroscopy of the breast invivo " RadioGraphics 27(Supplement 1): S253-S266.

İletişim
Profesör Carolyn Mountford
Klinik Spektroskopi Merkezi
Radyoloji Bölümü
Brigham ve Kadın Hastanesi
Harvard Tıp Okulu
4 Blackfan St.
HIM-817
Boston MA 02115
ABD
Tel: +1 617 525 5801
cemountford@bics.bwh.harvard.edu

Adnan Menderes Üniversitesi Tıp Fakültesi MAMMOMAT Inspiration'ı kullanıyor

Siemens'in MAMMOMAT Inspiration ürününü kullanan Adnan Menderes Üniversitesi Tıp Fakültesi Radyoloji Anabilim Dalı Meme Görüntüleme Ünitesi Öğretim Üyesi Yrd. Doç. Dr. Füsun Taşkın, üründen çok memnun olduklarını söylüyor. Yrd. Doç. Dr. Taşkın, cihazın işlerini çok kolaylaştırdığını dile getiriyor.

Adnan Menderes Üniversitesi Tıp Fakültesi Radyoloji Anabilim Dalı Meme Görüntüleme Ünitesi Öğretim Üyesi Yrd. Doç. Dr. Füsun Taşkın.

Adnan Menderes Üniversitesi Tıp Fakültesi Radyoloji Anabilim Dalı Meme Görüntüleme Ünitesi, 2010 yılı Aralık ayından beri Siemens'in meme görüntüleme cihazı olan MAMMOMAT Inspiration'ı kullanıyor. Merkez, bu cihazı kullanan ilk kurum merkezi olma özelliğine sahip. Ünitenin Öğretim Üyesi Yrd. Doç. Dr. Füsun Taşkın, cihazın görüntü kalitesinin çok iyi ve kullanımının çok kolay olduğunu söylüyor. Cihaz, çok pratik ve hızlı olduğu için çok fazla sayıda hastayı görüntüleyebildiklerini ve değerlendirebildiklerini belirten Yrd. Doç. Dr. Taşkın, daha önce günde 25 hastayla ilgilenirken, bugün 40, hatta 50 hastaya bakabildiklerini dile getiriyor. Yrd. Doç. Dr. Taşkın, Siemens teknik ekibinin kendileriyle çok ilgilendiklerini ve her konuda kendilerine destek olduklarını ifade ediyor.

Meme sağlığı ve kanseriyle ilgili ne tür çalışmalar yapıyorsunuz?
Adnan Menderes Üniversitesi Tıp Fakültesi Radyoloji Anabilim Dalı Meme Görüntüleme Ünitesi, ileri teknolojinin kullanıldığı bir sağlık kuruluşu. Cümlesini şöyle düzeltelim: Meme Görüntüleme ünitesinde yakınması olmadan kontrol için gelen kadınlara "fırsatçı tarama" dediğimiz yıllık mamografi kontrolleri ve yakınması olan kadınlarda tanısal amaçlı tetkikler yapılıyor. Hastalarımızın bize gelmeden önce Meme Polikliniği'ne gitmesi gerekiyor.

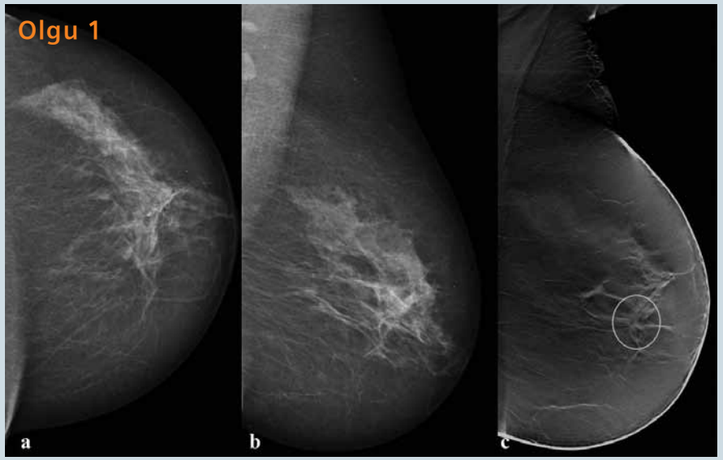

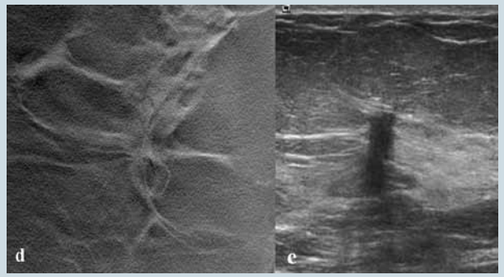

1 a-e 56 yaşında, yakınması olmayan kadın hasta. Sol kraniokaudal (CC)(a) ve mediolateral oblik (MLO) (b) mamogramlarda saptanamayan milimetrik spiküle lezyon MLO tomosentezde ve büyütülmüş görüntüde (c,d) izleniyor. Ultrasonografide (e) belirgin hipoekoik, spiküle solid lezyon görülüyor. Histopatolojik tanı: invazif duktal kanser.

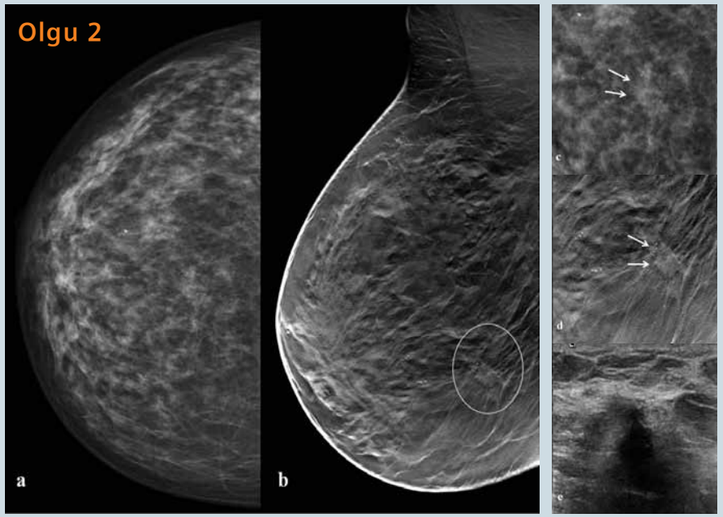

2 a-e 42 yaşında, yakınması olmayan kadın hasta. Sağ kraniokaudal (CC) (a) mamogramda ve büyütülmüş görüntüde (c) belli belirsiz bir opasite ve eşlik eden, ılımlı pleomorfizm gösteren mikrokalsifikasyonlar mevcut. MLO tomosentezde (b) ve büyütülmüş görüntüde (d) spiküle kitle lezyonu, boyutu ve özellikleri daha net (b,d) değerlendirilebiliyor. Ultrasonografide (e) belirgin hipoekoik, kötü sınırlı solid lezyon görülüyor. Histopatolojik tanı: invazif duktal kanser.

Hastalarımızın yüzde 60'ı tanısal hastalardan, yüzde 40'ı da kanser taraması için gelen 40 yaş üstü kadınlardan oluşuyor. Meme Dernekleri Federasyonu'nun yaptığı çalışmaya göre Ege ve Marmara bölgelerinde meme kanserinin görüldüğü yaş ortalaması, diğer bölgelere göre çok daha düşük. Bu nedenle merkezimizde 30'lu yaşlarda kanser vakalarına sıkça rastlıyoruz. Zaman zaman 20'li yaşlarda hastalarımız da oluyor. Yoğun bir kliniğiz. Günde ortalama 30-35 civarında mamografi, 15-20 civarında meme ultrasonu ve haftada 3-4 adet meme EMAR'ı çekiyoruz. Mamografi, ultrason ve EMAR eşliğinde tetkiklerin, biyopsi ve işaretlemelerin tümünü yapıyoruz. Ayrıca son bir yıldır vakum biyopsisi gerçekleştirebiliyoruz. İyi bir teknolojik altyapımız var. Bir yıldır tomosentezli dijital mamografi cihazını kullanıyoruz.

Mamografide global ve lokal trendler neler?
Dijital mamografi teknolojisi çok yaygınlaştı. Aslında kalite kontrolü iyi yapılmış bir analog mamografi cihazı da kanseri erken saptamak için yeterli. Ama iyi bir standardizasyon programının olmaması ve kalite kontrole disiplinli uyulmaması, analog cihazlarda kalite kontrolün sağlanmasını ve yüksek kalitede mamografi elde edilmesini zorlaştırıyor. Dijital mamografi, en önemli avantajı bu noktada sağladı. Dijital mamografiyle, görüntü çekme ve oluşma süresi çok kısaldı. Eskiden görüntüler çok yer kapladığı için arşiv sıkıntımız vardı. Şimdi bütün tetkikler dijital ortamda yapıldığı için arşivleme sıkıntımız yok. Ayrıca dijital mamografi, dens meme yapısı olan genç kadınlarda kitle ayrımını kolaylaştırıyor. Bu avantajı biz de yakından görüyor ve yaşıyoruz. Mamografide yeni trend olduğu için bütün merkezler, dijital mamografi cihazını satın almak istiyor. Özellikle büyük ulusal tarama yapan ülkelerin hepsi, dijital mamografiyle, analog sistemi karşılaştıran araştırmalar yapıyor. Dijital sistemler oldukça pahalı, o nedenle de kurumun edinmesi kolay olmuyor. Bundan sonraki süreçte, tam

Adnan Menderes Üniversitesi Tıp Fakültesi Radyoloji Anabilim Dalı Meme Görüntüleme Ünitesinde Aralık 2010'dan bu yana kullanılan Siemens MAMMOMAT Inspiration ürünü önemli faydalar sağlıyor.

alanlı dijital mamografiyi, ulaşılması gereken hedef olarak görüyoruz. Bu, özellikle ulusal tarama yapabilen ülkeler için önemli. Bu sayede tek bir seansta bütün sorunları daha kolay görüyorsunuz, tamamlayıcı ultrasona ihtiyacınız ve hastayı merkeze çağırma oranınız azalıyor. Biz ulusal tarama yapamadığımız için bu avantajı değerlendiremiyoruz. Ama sonuç olarak dijital mamografi, ileri bir teknoloji ve gelişimi bundan sonra da devam edecek. İleride kontrastlı mamografi incelemeleri daha fazla gündeme gelebilir.

Neden ülkemizde ulusal tarama yapılamıyor?
Ulusal tarama yapmak için çok büyük ulusal kaynağa ihtiyaç duyuluyor. Popülasyon bazlı tarama yapmak için bir konteynıra cihazı yüklemeniz, bütün bir yıl boyunca kadınlara ulaşmanız, sonuçları raporlamanız ve bunun için de bir ekibi görevlendirmeniz gerekiyor. Bunun için büyük kaynağa ihtiyaç var. Dijital teknolojiyle banyo, banyo solüsyonu ve film parası verilmiyor. Bu sayede gider azalıyor. Filmsiz radyolojiye geçebiliyorsunuz. Ama yine de maliyeti çok yüksek. Bu nedenle de ülkemizde şehir merkezlerindeki KETEM (Kanser Erken Teşhis, Tarama ve Eğitim Merkezi) gibi merkezlerde ulaşılabilen hastalar değerlendiriliyor. Bunun için bile yüksek maliyet gerekiyor.

Siemens'in MAMMOMAT Inspiration ürününü tercih etme nedeniniz nedir?
Cihazın birkaç kullanıcısıyla kısa süreli çalışma şansım oldu. Bu nedenle cihazın görüntüsünü biliyordum. MAMMOMAT Inspiration'ın, görüntü kalitesinin çok iyi ve kullanımının çok kolay olduğunu düşünüyorum. Cihaz, hem çekimi hem de raporlamayı yapan kişiler için profesyonel kullanıma yatkın, işimizi çok kolaylaştırıyor. Biz radyologlar için gözümüzün gördüğü görüntüden hoşlanmamız önemlidir. Bu bağlamda, cihazın meme görüntü kalitesinin gerçekten çok iyi olduğunu söyleyebilirim. Cihaz, çok pratik ve hızlı olduğu için çok fazla sayıda hastayı görüntüleyebiliyor, değerlendirebiliyor ve raporlayabiliyoruz. Cihazı kullandıktan sonra yorum yapmak önemli. Cihazı kullandıktan sonraki düşüncemiz, kullanmadan önceki düşüncemizden çok daha olumlu. Cihazdan çok memnunuz.

MAMMOMAT Inspiration ile birlikte iş akışınızda nasıl bir değişiklik oldu?
Her şeyden önce çok hızlandık. Eskiden analog sistemde hem bir çekim süresi hem de görüntü oluşması için gerekli olan banyo süresi vardı. MAMMOMAT Inspiration ile birlikte ciddi anlamda zaman kazandık. Çekim süresi çok kısaldı, görüntü oluşumu çok hızlı hale geldi. Her sabah işe başlamadan yarım saat önce banyo ve mamografi için günlük kalite kontrolü yapıyorduk. Şimdi güne çok daha hızlı başlıyoruz. Sadece çok kısa süren dedektör kalibrasyonu ve acr fantomi ile yaptığımız kalibrasyon işlerini yapıyoruz. Ancak normal iki yönlü dijital mamografi değerlendirme süresiyle, tomosentezli mamografi değerlendirme süresi arasında ciddi fark var. Tomosentezle, hasta çekim ve raporlama süresi uzun. Ancak pratikte bir sıkıntı yok. Yoğun çalışan bir merkez olarak, tomosentezle pratiği bozacak bir süre değişikliğimiz olmadı.

Cihaz sayesinde gün içinde baktığınız hasta sayısı arttı mı?
Evet, ciddi anlamda arttı. Merkezde tek teknisyen ve tek oda çalışıyoruz. Eskiden bir günde 25 hastadan fazla hastaya bakamıyorduk. Şimdi ise 40, hatta 50 hastaya bakabiliyoruz. Yeterli ekip olsa, çok rahatlıkla 100 hastaya kadar çıkabiliriz.

Siemens, çalışmalarınıza nasıl katkıda bulunuyor?
Siemens'in tomosentezli cihazını kullanan ilk resmi kurum merkeziyiz. Siemens teknik ekibi bize karşı çok ilgili ve destekleyici oldu. Her konuda inanılmaz derecede desteğini gördük ve görüyoruz. İstanbul ya da Ankara'da değiliz. Buna rağmen her türlü sorunumuza gününde müdahale edildi. Cihaz kurulduktan sonra ekip ne kadar gerekiyorsa, o kadar süre burada kaldı. Kurulumundan itibaren cihazdan çok memnunum. Siemens ekibi, cihazı sahipleniyor, bu anlamda çok aklı başında hareket ediyorlar, çok yapıcılar. Yoğun çalışmamız ve teknik pek çok detayda sıra dışı kullanıcı taleplerinde bulunmamız, Siemens için merkezimizin en önemli farkları. Siemens ekibi, bunlarla ilk kez karşılaştığı halde, çözüm üretiyor.

Tüm yazılan makalelerden ve izlenimlerinizden yola çıkarak "false positive" oranlarıyla ilgili ne söyleyebilirsiniz? Oran nasıl değişiyor?
Tomosentezi kastederek sordunuz sanırım. Biz mamografik duyarlılığın düşük olduğu, dens meme yapısı olan göreceli genç ve premenapoz kadınlarda yaptığımız mamografi incelemesine tamamlayıcı ultrason incelemesi ekliyoruz. Tomosentezle dens memede kitle saptama oranlarının arttığını da yapılmış çalışmalardan okumuştuk. Biz de cihazı edinince dens meme yapısı olan kadınlarda mamografi incelemesine tomosentezi de ekliyoruz. Geçen Aralık-Nisan dönemi çalışma grubumuzda dens meme yapısı olan kadınlara hem tomosentez, hem de ultrason tetkiki eklendi. Şimdiye kadarki deneyimimizde tomosentez eklenince mamografinin kitle saptama duyarlılığı yüzde 57'den yüzde 84'e çıktı. Ayrıca, daha çok olgu sayısı ve daha çok bulguyu içeren çalışmalarla tamamlayıcı ultrasonografi ile de karşılaştırmak önemlidir. Tomosentez kesit görüntüleme incelemesi olduğu için glandüler doku süperpozisyonunu azaltarak kitle ayırımını kolaylaştırıyor. Hem dijital mamografide göremediğimiz lezyonları görüyoruz, hem de dijital mamografide kısmen gördüklerimizi daha detaylı değerlendirebiliyoruz. Kitleler dışında, önemli bir mamografi bulgusu olan yapısal bozulma da tomosentez incelemesinde daha rahat ve daha detaylı görülebiliyor. Yine bizim mikrokalsifikasyon değerlendirme konusunda da sınırlı bir deneyimimiz oldu. Mikrokalsifikasyonlar da tomosentezde iyi görülüyor ve sınıflanabiliyor. Yalancı pozitiflik tüm incelemelerde olan bir sınırlılık, dens memede dijital mamografinin de böyle bir sınırlılığı var. Tomosentezle yalancı pozitif oranları azalıyor doğal olarak. Bizim bu yıl ulusal radyoloji kongresinde sözlü bildiri olarak sunduğumuz çalışmamızda tomosentezin duyarlılığı yüzde 84.4, özgüllüğü yüzde 92.4, pozitif öngörü değeri yüzde 96.2, negatif öngörü değeri yüzde 72.3 bulundu.

"Meme Kanseri Farkındalık" ayı olan Ekim ayında özellikle yapılmasını istediğiniz etkinlik var mı?
Var tabii ki... Bölgesel olarak gerçek popülasyon bazlı tarama çalışmaları yapılmasını istiyoruz. Bu çalışmalar uzun soluklu olmalı. Belki ülkeyi kapsayacak bir çalışma yapmak zor, ama en azından pilot bölgelerden başlanabilir. Bizde bu tür çok az örnek var, bunun artmasını ve uzun soluklu olmasını istiyoruz. Bunun dışında standardizasyon arzu ediyoruz. Bir kadın nereye giderse gitsin, aynı kalitede radyoloji hizmetinden yararlanmalı. Bunun doğruluğuna çok inanıyoruz. Bu halen sağlanamadı. Gazete ve dergi dışındaki mecralarda, kadınlara doğru ve sağlıklı bilgi verme işinin yaygınlaşması gerekiyor. Halen eksik bilgisi olan kadınlarımız var.

Yrd. Doç. Dr. Füsun Taşkın kimdir?

Yrd. Doç. Dr. Füsun Taşkın Gazi Üniversitesi Tıp Fakültesi'nden mezun oldu. Adnan Menderes Üniversitesi Tıp Fakültesi'nde ihtisas yapan Yrd. Doç. Dr. Taşkın 2003'te uzman oldu ve 2006'ya kadar uzman ve Yrd. Doç. Dr. unvanıyla meme sağlığı üzerine çalıştı. Bir dönem Adnan Menderes Üniversitesi'nden ayrıldı. 2009'da üniversiteye tekrar dönen Yrd. Doç. Dr. Taşkın, Meme Ünitesi'nde çalışmalarına devam etti. Şu anda da Meme Görüntüleme Ünitesi'nde çalışıyor. Yrd. Doç. Dr. Taşkın, meme üzerine akademik çalışmalar yürütüyor, her yıl uluslararası dergilerde yazıları yayınlanıyor, ayrıca kongrelere bildirileriyle katılıyor.

Hastaların yaşamında fark yaratabilecek bir test: Serum HER-2/neu testi

Kadınlarda, yaşam boyu meme kanseri geliştirme riski artıyor. Neyse ki, hasta sağ kalımı da artıyor ki, bu da büyük oranda gelişmiş onkoloji tanı araçları sayesinde gerçekleşiyor.
Bu noktada öncü yöntemlerden biri olan Siemens HER-2/neu testi, metastatik meme kanseri hastalarının takibinde ve izlenmesinde değişen HER-2/neu onkoprotein düzeylerini ölçmeye yönelik bir kan testidir. Hastalık seyri boyunca HER-2/neu düzeyindeki değişiklikleri izlemek için mevcut olan tek serum testidir.
Bu inovatif yeni testin varlığı, Siemens'in devam eden misyonunun temel bir parçasıdır. Bu da, yeni testler geliştirilebilecek kilit onkoproteinleri belirlemek ve bu testleri, potansiyel olarak hayat kurtaran sonuçlar elde etmek için uygun tedavi seçeneklerine bağlamaktır.

Neden Serum HER-2/neu testi?

Kapsamlı çalışmalar, HER-2/neu onkoproteinin, meme kanserinin gelişmesinde ve ilerlemesinde öncü rol oynadığı sonucuna vardı. Aşırı HER-2/neu ekspresyonunun, agresif hastalığı olan hastalarda kötü tanının, genel sağ kalımda azalmanın ve daha yüksek nüks etme olasılığının göstergesi olduğu kanıtlandı.
Hastalık seyri boyunca serum HER-2/neu düzeylerinin izlenmesi, tedaviye cevapla ilgili önemli bilgilerin elde edilmesini sağlar ve hekimlerin hasta tedavi rejimlerini geliştirip değiştirmede daha bilgili şekilde karar almasına yardımcı olur.

Sonuçlarda yüksek güven derecesi: Serum HER-2/neu testi, mükemmel kesinlik ve HER-2/neu bazlı tedaviden kaynaklanan interferansa karşı direnç sunar.
• Uzun süreli hasta izlemeye uygun: Serum HER-2/neu testi lotlar arasında düşük bir reaktif değişkenliği gösterir.

Serum HER-2/neu Test Yardım Programı:

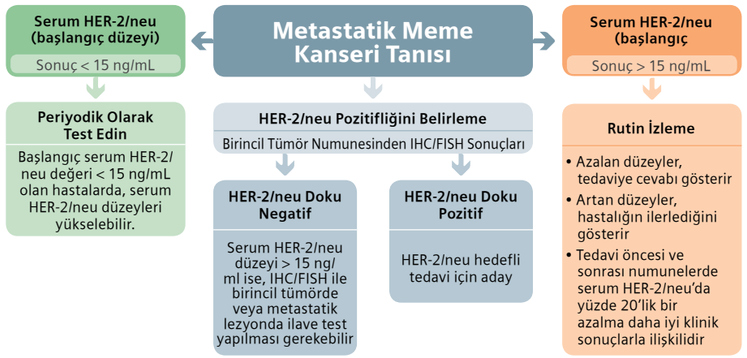

• Metastatik meme kanseri hastalarının yönetimi ve takibinde etkili: Artan serum HER-2/neu düzeyleri hastalığın ilerlediğini gösterirken, azalan düzeyler cevabı veya stabil hastalığı işaret eder.

Doku ve Serum HER-2/neu Testi

Geleneksel serum HER-2/neu testleri, genel olarak birincil meme kanserinden alınan dokuyla sınırlıdır ve tekrarlayan, metastatik meme kanseri sırasında HER-2/neu durumu hakkında bilgi sağlamaz. Serum HER-2/neu testi, doku testinin kaldığı yerden devam eder. Metastatik hastalık seyri boyunca tek bir kan alımıyla, HER-2/neu düzeylerindeki değişiklikleri izlemenizi sağlayarak, tedaviye cevabı değerlendirmenize olanak tanır.
Siemens Healthcare Diagnostics tarafından geliştirilen ve FDA onaylı ilk serum kiti olan Her-2/neu testini, metastatik meme kanserli hastaların tedavisini takip amacıyla uygulanan, diğer teşhis ve takip araçları ile güvenle kullanabilirsiniz.
ADVIA Centaur XP ve ADVIA Centaur CP sistemlerimizde çalışılabilen HER-2/ neu testiyle ilgili ayrıntılı bilgi için *www.siemens.com/herstory* adresine ulaşabilirsiniz.

Referanslar:
1 Slamon DJ.etal. Science 1987:235:177.
2 Sahin AA, et al. Adv. in Anatomic Path. 2000;7(3):158.
3 Schwartz MK. et al. International Journal of Biological Markers 2000:15(4):324.
4 Lipton A. et al. Journal of Clinical Oncology 2002:20(6):1467.
5 Esteva FJ. et al. Journal of Clinical Oncology 2002:20(7):1800.
6 Payne RC. et al. Clinical Chemistry 2000:46(2):175.
7 Cook GB. et al. Anticancer Research 2001:21:1465.
8 Siemens Healthcare Diagnostics FDA submission/ HER-2/neu method sheet.
9 Ali SM, Carney WP, Esteva FJ, et al. Serum HER-2/ neu and relative resistance to trastuzumab-based therapy in patients with metastatic breast cancer. Cancer. 2008 Sep 15:113(6):1294-301.
10 Lipton A, Leitzel K, Chaudri-Ross HA, et al. Decrease in serum extracellular domain of HER2 at 4 and 8 weeks is associated with prolonged progression-free survival on apatinib monotherapy. Proceedings of the 31st Annual CTRC-AACR San Antonio Breast Cancer Symposium, 2008. December: Abstract No. 3140.
11 Zidan J, Dashkovsky I, Stayerman C, et al. Comparison of HER-2 overexpression in primary breast cancer and metastatic sites and its effect on biological targeting therapy of metastatic disease. Br J Cancer. 2005 Sep 5:93(5):552-6.
12 Lower EE, Glass E, Blau R, Harman S. HER-2/ neu expression in primary and metastatic breast cancer. 1: Breast Cancer Res Treat. 2009 Jan:113(2):301-6. Epub 2008, Feb 14.
13 Carney WP, Brown-Shimer S, Hamer PJ. Serum HER-2/neu testing can identify HER-2/neu positive patients previously classified as negative by tissue testing. American Association for Clinica Chemistry Annual Meeting Proceedings, 2008. Clin Chem Vol 54(56) Suppl, pg A1

Mamografide CAD-hatalı işaretlemelerin yönetimi

Dr. Richard Lederman, MD, Prof. Isaac Leichter, PhD, Siemens AG Sağlık Sektörü Görüntü ve Veri Yönetimi CAD ve Veri Çözümleri

Bilgisayar destekli teşhis (CAD) tekniği, yüksek düzeyde şüpheli alanları mamogram üzerinde otomatik olarak göstererek görüntüleri değerlendiren uzmanların olası hatalarını azaltmayı amaçlıyor. Yapılan birçok araştırma, CAD tekniğinin teşhis hassasiyetini arttırdığını ortaya koyuyor. Yazıda, CAD algoritmalarının mamografi görüntülerini nasıl analiz ettiğine dair detaylı bir bakış açısı sunuluyor.

Giriş

Mamografi alanında eğitilen radyologlar, meme incelemelerini raporlamada oldukça hassastırlar. Bu alanda yapılan hatalar, genel olarak taramayı yapan uzmanın yorgunluğu ya da dikkatinin dağılmasından kaynaklandığı gibi, tespiti zor olan küçük lezyonlardan, özellikle de yoğun meme dokusunda bulunan küçük kitlelerden de kaynaklanabilir (1.)
Bu zorlukların üstesinden gelmek için iki kez tarama yapılması önerilir (2), ancak bu yaklaşım, yüksek masraflar ve elverişsiz lojistik koşullar nedeniyle genellikle hayata geçirilmez. Bilgisayar destekli teşhis (CAD) tekniği, yüksek düzeyde şüpheli alanları mamogram üzerinde otomatik olarak göstererek hataları azaltmayı amaçlar. Söz konusu CAD görüntüleri, radyologlar tarafından geleneksel görüntü okumayı takip eden "ikinci tarama" işlemi olarak nitelendirilmelidir (3,4.) Ancak CAD teknolojisi, henüz bu mükemmellik düzeyine ulaşmadığı için bu amaç doğrultusunda kullanılamıyor. Aslında hatalı işaret oranı oldukça düşük olsa da, CAD ile elde edilen birçok işaret hatalıdır. Çünkü kanser vakaları taranan toplam hasta sayısının yüzde 1'inden daha azdır, bu nedenle CAD ile analiz edilen birçok vaka normaldir.
CAD tekniğini kullanan radyologlar, hatalı birçok işaretin ortadan kaldırılmasını sağlayan bir tarzda CAD görüntülerini gözden geçirmek için stratejiler geliştirmeli, buna karşın CAD sistemini mümkün olduğunca çok sayıda gerçek görüntüyü kabul edecek şekilde ayarlamalıdırlar.

CAD metodolojisi

CAD algoritmaları, kötü huylu kitleleri veya mikro kalsifikasyon kümelerini temsil eden bulguları araştırır. Algoritma, ilk aşamada, mamogram üzerindeki kitleleri veya mikro kalsifikasyonları temsil eden alanları tespit etmek için geliştirilir. Algoritma, başlangıçta potansiyel olarak malign bulguların yerini tespit etmek için son derece hassas bir algılama prosesi uygular.
Bu başlangıç analizi, çok sayıda potansiyel lezyon adayı tespit eder. Daha sonra, her bir lezyon adayına, kendisi ve çevresindeki dokular için hesaplanan, farklı özelliklere dayalı bir belirlilik puanı verilir. Bir sonraki aşamada, belirlilik puanlarına yönelik olarak bir eşik değeri uygulanır ve eşik değerin altında kalan her bir lezyon adayı elenir. Böylece, nispi olarak düşük malignite şüphesi taşıyan bulguları filtrelemek suretiyle (5), ilk adımda tespit edilen çok sayıda hatalı işaret elenir ve sadece algoritmanın nihai sonuçları kullanıcıya gösterilir.

Vaka başına hatalı işaret sayısı

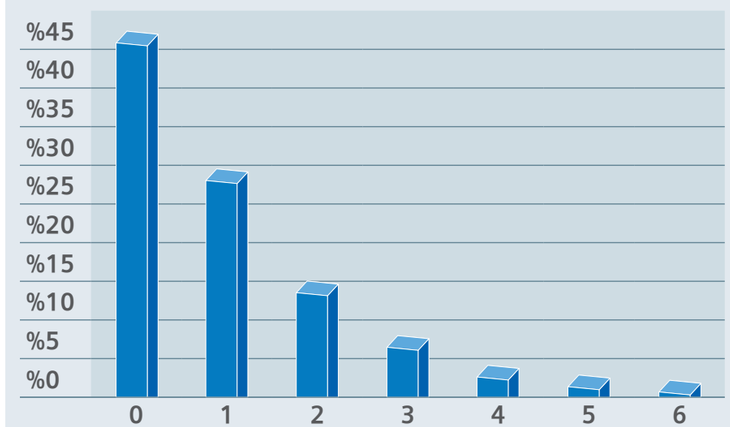

Şekil 1: Vaka başına CAD algoritması ile elde edilen hatalı işaret bazında normal vakaların dağılımı

CAD ile elde edilen hatalı işaretler

Radyologlar, bazen nihai olarak iyi huylu olduğu kanıtlanan şüpheli bulguları da rapor ederler. Bu durum hastalara biyopsi yapılmasına neden olabilir. Bu olgu, tarama mamografisi bağlamında kaçınılması zor bir durum olarak değerlendirilir. Benzer şekilde CAD tekniği de, malignite olasılığı düşük bulguları filtreleme işleminden sonra bile bu tip hatalı işaretlere neden olabilir. Hatalı işaret oranı, sadece normal vakalar için hesaplanır ve rapor edilir (BI-RADS 1 ve BI-RADS 2). Ortalama olarak, dört standart taramadan oluşan her bir vaka başına yaklaşık olarak bir hatalı işaret düşer. syngo MammoCAD* (VD10A) sistemiyle taranan 16 bin 683 normal vakadan elde edilen bir küme seti bazında yapılan bir analiz, normal vakalar için hatalı işaret oranının 1,15 olduğunu ortaya koymuştur. Şekil 1'de, normal vakalarda CAD algoritmasıyla elde edilen hatalı işaretlerin dağılımı gösteriliyor. Buradan da anlaşılacağı gibi normal vakaların yüzde 43'ünde, hiçbir hatalı işaret ortaya çıkmamışken, vakaların sadece yüzde 15'inde 3 ya da daha fazla hatalı işaretleme yapılmıştır . Ancak taramaya tabi tutulan hastalarda kanser olasılığı son derece düşük (yüzde 1'den az) olduğu için tarama mamografisinden elde edilen ve radyologlara sunulan CAD görüntülerinin büyük çoğunluğu hatalı işaretlerdir. Ne yazık ki bu hatalı işaretler, radyologları, ilk aşamada gözden kaçırdıkları kanser vakaları için gerçek CAD görüntülerini kabul etmekten alıkoyabilir. Bu nedenle radyologların, CAD işaretlerini detaylı olarak değerlendirmeye alışık olmaları ve şüpheli olmayan bulguları elemeleri gerekir. Birçok araştırma, CAD tekniğinin algılama hassasiyetini yükselttiği halde, tarama mamografisindeki geri çağırma oranını arttırmadığını gösterir (4,5,6).

Kalsifikasyon kaynaklı hatalı işaretler

CAD tekniği, mikro kalsifikasyon kümeleri için son derece yüksek tespit hassasiyeti (9) ve oldukça düşük hatalı işaret oranına sahiptir. Ancak yine de mikro kalsifikasyonların tespitinde CAD kullanımına ilişkin bazı hatalar söz konusudur. CAD algoritması, şekil 2'de gösterildiği üzere, zaman zaman deri kaynaklı, sekretuar kaynaklı ya da damar kalsifikasyonları gibi, iyi huylu kalsifikasyonları da işaretleyebilir. Geleneksel yöntemlerle yapılan yorumlamalara benzer bir şekilde radyologlar, CAD ile tespit edilen şüpheli bulguları, genelde iyi huylu çıkan bu bulguların neden olduğu hatalı işaretlerden ayırmak için kendi sezgisel yorumlama yeteneklerine güvenmelidirler. Bazı vakalarda, gürültüden kaynaklanan benekler, Şekil 3'te gösterildiği gibi, görüntü üzerinde mikro kalsifikasyonlar olarak görünür ve bu nedenle CAD algoritmasıyla işaretlenir. Hatalı işaretler üzerine yakın zamanda yapılan bir çalışmada (10), kuantum beneklenmesi ile deri ve damar kalsifikasyonlarının, kalsifikasyon kaynaklı hatalı işaretlerin ana nedeni olduğu ortaya konuldu. Diğer taraftan CAD algoritması, popcorn ve eggshell kalsifikasyonlar nedeniyle oluşan hatalı işaretleri ortadan kaldırmak için başarılı bir şekilde adapte edilmiştir. Ayrıca, birden fazla çeşitte, tipik iyi huylu kalsifikasyon görüntüleri mamogramda üst üste geldiğinde, kalsifikasyon kaynaklı hatalı işaret oranının arttığı ve 2'den fazla tipte kalsifikasyonun mevcut olduğu zamandaki seviyenin 6 kat üstüne çıktığı bulunmuştur. Radyologlar, CAD tekniğinin hatalı işaretleme nedenlerini anlamak suretiyle bu hataların birçoğunu eleyebilirler.

Kitlelere dair hatalı işaretlemeler

Mamogramları analiz eden radyologlar, lenf düğümleri, deri kıvrımları ve üst üste gelen parankimal gölgeler dahil olmak üzere karşılaştıkları, genellikle iyi huylu bulgulara aşinadırlar. Şekil 4, 5 ve 6'da gösterildiği üzere, bu iyi huylu bulgular zaman zaman CAD ile işaretlenir. Çünkü CAD algoritması, kitlelere benzeyen yüksek radyolojik yoğunluklu alanları tespit edecek şekilde adapte edilir. Bu alanların marjları, spiküle uzanım varlığı tespiti için CAD yazılımı tarafından analiz edilir. Üç boyutlu yapıların, iki boyutlu bir görüntü üzerine aktarımı sırasında, üst üste gelen gölgelerden kaynaklanan yapay görüntüler, gerçek bulguları taklit edebilir. Ayrıca, üst üste gelen lineer yapılar, spiküle uzanımla karıştırılabilir. Yağ dokusuyla çevrili normal meme dokusundan oluşan adacıklar, radyologlar tarafından herhangi bir kitleyle karıştırılabileceği gibi, üst üste gelen lineer yapılara sahip yapay görüntüler, CAD algoritması tarafından hatalı işaretlerin oluşturulmasına yol açabilir.

Ancak dokusal yapıların görüntü üzerine projeksiyonunun, aynı memenin her iki mamografik görüntüsünde benzer şekilde görünmesi, son derece düşük bir olasılıktır. Buna bağlı olarak radyologların, potansiyel çok sayıda lezyonu eleyebilmeleri gerekir. Ancak CAD algoritması, tek bir taramada tespit edilen sahte bulgular için hatalı işaretleri otomatik olarak filtreleyemez. Çünkü CAD, aynı anda her iki görüntüyü analiz etmez ve iki ayrı görüntüdeki yapıları birbirleriyle ilişkilendiremez. Bu nedenle, şüpheli bir bulgu sadece bir taramada CAD ile işaretlendiğinde radyolog, diğer görüntüde buna ait bir başka bulgunun var olup olmadığını kontrol etmelidir. Diğer görüntüdeki bulgu, CAD ile teyit edildiğinde radyolog, diğer görüntüdeki bulgu işaretlenmemiş bile olsa, işareti pozitif olarak kabul etmelidir. Diğer taraftan, CAD ile işaretlenen bulgu, üst üste gelen parankimal görüntülerden kaynaklanıyor, buna karşın diğer görüntüde teyit edilmiyorsa, CAD işareti genellikle göz ardı edilebilir. Ancak, aksiler kuyruk gibi bulgunun lokasyonu, diğer görüntüdeki vizüalizasyonu açık bir şekilde engellediğinde, sırf lezyon diğer görüntüde teyit edilmediği için CAD işareti göz ardı edilmemelidir.

syngo MammoCAD* özellikli *syngo* MammoReport iş istasyonu kullanılıyorsa, çalışmalarında radyologlara yardımcı olacak bir yazılım aracı mevcuttur. Belirli bir görüntüde CAD tarafından bir bulgu işaretlendiğinde bu yazılım aracı, diğer görüntüde bir ilgi alanı işaretler. Bu alan, işaretlenmiş olsun ya da olmasın lezyonun bulunduğu düşünülen doku arkını içerir. Bu araç, CAD ile işaretlenmemiş, ancak tek bir görüntüde geleneksel analiz yöntemleriyle tespit edilmiş bir bulguya da tatbik edilebilir. Bu, aynı zamanda CAD algoritmasını destekleyen kullanışlı bir yazılımdır. Artefaktların neden olduğu problemlerden bazıları, Tomosentez

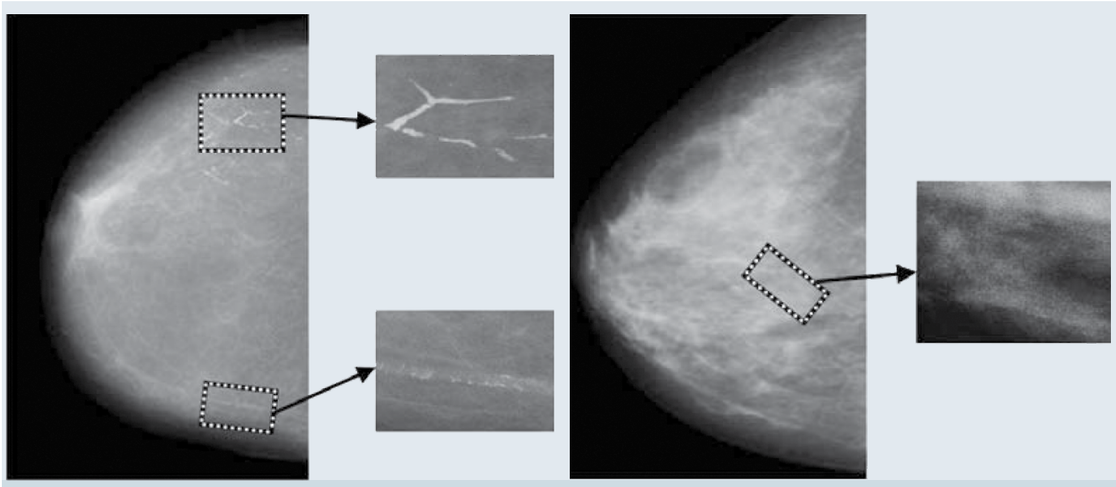

Şekil 2: CAD algoritması ile işaretlenen salgı organı kalsifikasyonları (A) ve damar kalsifikasyonları (B) gibi iyi huylu kalsifikasyonlar

Şekil 3: Görüntü üzerinde mikro kalsifikasyon olarak görünen ve CAD algoritmasıyla işaretlenen kuantum benekleri

Şekil 4: Omuz kasında CAD algoritmasıyla işaretlenen lenf düğümleri

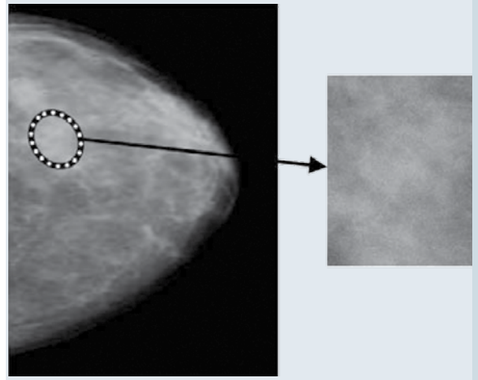

Şekil 5: Bir kitleye benzeyen, CAD algoritmasıyla işaretlenmiş üst üste gelen parankimal gölgeler

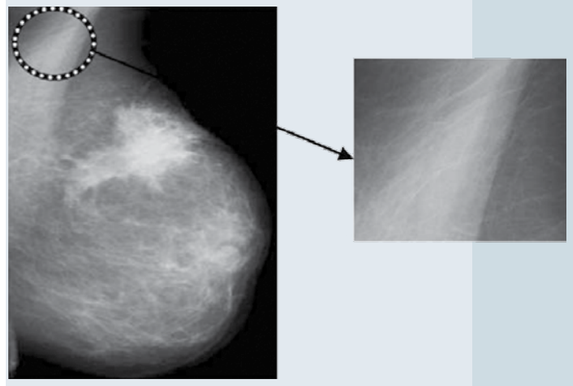

Şekil 6: CAD algoritması ile işaretlenen deri kıvrımları

tekniği ile çözümlenebilir**. Bu teknikte dijital veriler, meme dokusunun tomografi tekniğine benzer bir şekilde ince kesitlerini rekonstrükte eder.
Bu durum, superpozisyonlardan kaynaklanan sorunları ortadan kaldırır. CAD yöntemi, radyologlara, Tomosentez kesitlerini yorumlamada yardımcı olmak amacıyla, bu görüntüleme tekniği için de adapte edilmiştir.
Mamogramların geleneksel biçimde yorumlanmasının diğer bir unsuru da, belirli bir yapının bir lezyonu mu, yoksa normal meme dokusunu mu yansıttığını belirlemek üzere bilateral simetriden faydalanılmasıdır. *syngo* MammoCAD* algoritmasındaki yeni yazılımsal gelişmeler, radyologların görsel algısını taklit ederek, bilateral simetrik değerlendirmeye olanak sağlar.
Bu özellik kullanılarak her iki taraftaki simetrik yapılar CAD algoritması tarafından normal parankimal yapıları yansıttıkları varsayımıyla filtrelenir ve bu durum da, hatalı işaretleme oranını azaltır. Diğer taraftan, eğer bulgu, malign bazı özellikler gösteriyor ve simetri gözlenmiyorsa CAD, bu lezyonu şüpheli olarak işaretler. Bu durum, ince kitlelerin tespiti ya da fokal simetri nedeniyle, CAD tespit hassasiyetinde bir artışa neden olabilir.

CAD görüntülerinin, kesinlik düzeyine göre filtrelenmesi

CAD algoritması, sadece belirli bir şüphelilik değerinin üzerindeki lezyonları işaretlemek üzere ayarlanabilir. Eşik değeri ne kadar yüksek olursa, mamogram üzerinde görüntülenen CAD işaretlerinin sayısı o kadar az olur. Ancak radyologlar şunu unutmamalıdırlar ki, görüntülenen hatalı işaret adedini azaltmak için ne kadar yüksek bir eşik değeri kullanılırsa, teşhis hassasiyeti o derece azalır. Bu nedenle, CAD algoritması yüksek bir eşik değerine ayarlandığında ilgili radyolog, algoritma tarafından tespit edilmemiş şüpheli bir bulgu üzerinde çalışmaktan vazgeçmemelidir.
CAD işaretlerinin görüntülenmesi, tespit edilen bulgu için atanmış belirlilik değerine ilişkin herhangi bir bilgi içermez. Belirlilik değerini değerlendirmek amacıyla, eğer *syngo* MammoCAD* özellikli bir *syngo* MammoReport iş istasyonu kullanılıyorsa, radyologlara yardımcı olacak başka bir araç daha mevcuttur. Bu araç, radyologlara, farklı eşik değerlerini kullanma ve daha az ya da daha çok sayıda CAD işareti görüntüleme imkanı verir. Bu durum, düşük ya da yüksek düzeyde şüpheli bulgular görüntülendiğinde beliren ya da kaybolan CAD işaretlerine odaklanmayı sağlar. Radyologlar, filtreleme seviyesini düşürmek suretiyle, CAD algoritmasının, geleneksel analizde şüpheli olarak değerlendirilen, ancak kendisine atanmış düşük şüphe seviyesi nedeniyle görüntülenmemiş bir bulguyu tespit ettiğini fark edebilirler. Bu CAD görüntüsünün, düşük bir eşik değeri seçiliyken görüntülenmiş olması, radyologun bulguyu şüpheli olarak değerlendirme kararının güvenilirlik seviyesini arttırabilir. Diğer yandan, CAD ile işaretlenmiş, yüksek belirlilik seviyesine sahip bir bulgu da hatalı bir işaret olabilir.

Önceki görüntülemelerin rolü

Mamogramların geleneksel analizinde, mevcut mamogram önceki analizlerle karşılaştırılır. CAD, halihazırda mevcut analizle, geçmiş analizler arasında herhangi bir karşılaştırma yapamaz. Sonuç olarak, radyolog tarafından stabil olduğu için göz ardı edilen bazı bulgular CAD tarafından hatalı bir şekilde işaretlenebilir. Buna karşın, önceki incelemeler ile karşılaştırıldığında boyut artışı gösteren amatipik morfolojik malignite işaretleri bulunmayan bir lezyon CAD tarafından atlanabilir. Böyle bir durumda radyolog detaylı analizi mutlaka gerçekleştirmelidir.

Sonuç

Klinik uygulamalarda CAD tekniğini kullanan bir radyolog, CAD cihazı tarafından oluşturulan tüm işaretleri gözden geçirmelidir. Bir tarama ortamındaki CAD görüntülerinin birçoğu, damar kalsifikasyonları ya da artefaktlar gibi çok açık bir şekilde iyi huylu olan bulguları yansıttıkları için rahatlıkla göz ardı edilebilecek hatalı işaretlemelerdir. Diğer yandan, CAD tekniğinin teşhis hassasiyetini arttırmada radyologa yardımcı olabilmesi için şüpheli olarak nitelendirilen işaretlemeler ile ilgili olarak radyologun detaylı analizi mutlaka gerçekleştirmesi gerekir.

Kısaltmalar
CAD Bilgisayar destekli teşhis
MLO Mediyolateral Eğik

Referanslar

1 Pisano ED, Gatsonis C, Hendrick E, Yaffe M, Baum JK, Acharyya S, Conant EF, Fajardo LL, Bassett L, D'Orsi C, Jong R, Rebner M. Diagnostic performance of digital versus film mammography for breast-cancer screening. N Engl J Med. 2005;353(17):1773-1783.
2 Gilbert FJ, Astley SM, McGee MA, Gillan MGC, Boggis CRM, Griffiths PM, Duffy SW. Single Reading with computer-aided detection and double reading of screen-ing Mammograms in the United Kingdom National breast screening program. Ra-diology. 2006;241:47-53.
3 Gromet M. Comparison of computer-aided detection to double reading of screen-ing mammograms: review of 231,221 mammograms. Am J Roentgenol. 2008;190(4):854-859.
4 Gilbert FJ, Astley SM, Gillan MG, Agbaje OF, Wallis MG, James J, Boggis CR, Duffy SW; CADET II Group. Single reading with computer-aided detection for screening mammography. N Engl J Med. 2008;359(16):1675-84.
5 Leichter I, Lederman R, Ratner E, Merlet N, Fung G, Krishnapuram B, Bamberger P. Does a mammography CAD algorithm with varying filtering levels of detection marks, used to reduce the false mark rate, adversely affect the detection of small masses? In: Digital Mammography - IWDM 2008, LNCS 5116, Krupinski EA, ed. Heidelberg, Germany: Springer-Verlag Berlin; 2008:504-509.
6 Birdwell RL, Bandodkar P, Ikeda DM. Computer-aided detection with screening mammography in a university hospital setting. Radiology. 2005;236(2):451-457.
7 Khoo LA, Taylor P, Given-Wilson RM. Computer-aided detection in the United Kingdom National Breast Screening Programme: prospective study. Radiology. 2005;237(2):444-449.
8 Morton MJ, Whaley DH, Brandt KR, Amrami KK. Screening mammograms: inter-pretation with computer-aided detection--prospective evaluation. Radiology. 2006;239(2):375-383.
9 Warren Burhenne LJ, Wood SA, D'Orsi CJ, Feig SA, Kopans DB, O'Shaughnessy KF, Sickles EA, Tabar L, Vyborny CJ, Castellino RA. Potential contribution of computer-aided detection to the sensitivity of screening mammography. Radiology. 2000;215(2):554-62.
10 Lederman R, Buchbinder S, Leichter I. Minimizing the Recall Rate in Mammography due to CAD by Exploring the Frequently Encountered Types of False Marks. In: Proceedings of the 95th Scientific Assembly and Annual Meeting of The Radiological Society of North America, 2009: 664.

Neden Tomosentez?

Dr. Finn Lindhardt, Viborg Bölge Hastanesi Meme Merkezi Kıdemli Danışmanı

Dijital Meme Tomosentezi (DBT), meme kanserinin erken teşhisinde kullanılan tanısal radyolojik prosedürler arasında yer alıyor. Yapılan çalışmalar, vakaların yüzde 89'unda DBT tekniğinin, kitleleri ve yapısal bozuklukları tanımlamada, mamografi kadar iyi ve hatta daha iyi olduğunu gösteriyor. Ayrıca DBT, geri çağırma oranını da yüzde 40 azaltıyor. Makalede, DBT'nin klinik unsurları özetleniyor.

Meme kanseri, kuzey yarımkürede en sık görülen kanser türlerinden biridir. Bu bölgedeki kadınların yüzde 10'undan fazlası, hayatlarının herhangi bir noktasında bu hastalığın bazı belirtilerini taşıyabilirler. Her ne kadar erken teşhis ve daha iyi tedavi koşulları, bu hastalıktan kaynaklanan ölüm oranını son yıllarda azaltmış olsa da, meme kanseri olan kadınların halen yüzde 30'u hayatını kaybediyor. X-ray mamografi, halen meme kanseri araştırmalarında kullanılan altın standarttır. Dijital Mamografi de, özellikle genç kadınlarda ve daha yoğun memelerde teşhis kalitesini arttırmaktadır. CAD tekniğinin de bu konuda pozitif katkısının olduğu bilinmektedir. Kanserin erken teşhis olanağını arttırmak ve ölüm oranını azaltmak için her türlü çabaya ihtiyaç duyulduğu açıktır.
Mamografi tarama hassasiyeti, parankimal yoğunluk arttıkça azalır. Çok yoğun meme dokularında atlanan kanser vakası adedinin, toplam vakaların yüzde 52-76'sına kadar ulaştığı bildiriliyor(1, 2), analog tarama programlarında ise tespit edilebilir kanserlerin yüzde 30 kadar kısmı tespit edilemiyor.
Bu durumun birçok nedeni var. En önemli neden ise, 3 boyutlu bir objenin, 2 boyutlu görüntülemesi sırasında, üst üste gelen doku yapılarının neden olduğu "yapısal" ya da anatomik gürültüdür. Şekilsel bozukluk ve asimetrik yoğunlukların yanlış yorumlanmasıyla, kanserli dokuların üstüne gelen ve kanserli dokuların marjlarının görünmesini engelleyen fibroglandüler dokular, hatalı negatif sonuçlara neden olabilirler. Kanseri taklit eden hatalı pozitif bulgularda, bu artefaktlar ortaya çıkabilir. Sınırları düzgün tanımlanmamış bazı tümörlerin, dağınık büyüme modeli de özel bir problem olarak karşımızda duruyor.
Meme kanserinin erken teşhisi zorunludur. Bu sayede DCIS ile ilişkili küçük, invazif olmayan tümörler veya mikro kalsifikasyon kümeleri için teşhis çok daha iyi konabilecek ve tedavi çok daha az invazif olacaktır. Anatomik gürültüleri azaltabilecek tüm prosedürlerin, meme kanserinin erken teşhisini iyileştirme potansiyeli vardır.

Arka Plan

Tomografi, radyografi alanında çok iyi bilinen bir yöntemdir. Kadınların meme dokusunun analog tomografisi, kullanışlı bir yöntem değildir (hareketli sedye ve doz ayarlamadaki sorunlar nedeniyle). Dijital Meme Tomografisi (DBT), bu

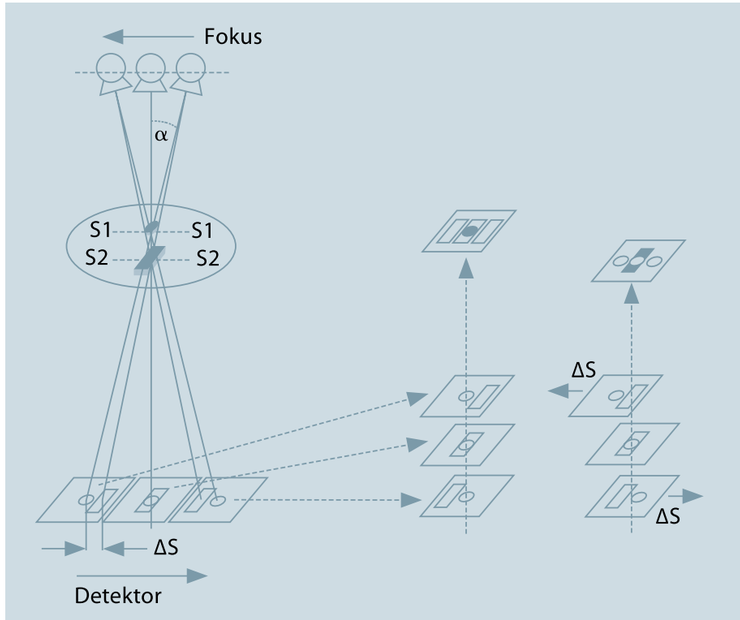

alanda yeni imkanları da beraberinde getirdi. Bu prosedür, ilk kez yaklaşık 25 yıl önce tanımlandı. Takip eden yıllarda, DBT yönteminin zorlukları ve olası avantajlarına yönelik, giderek artan sayıda rapor hazırlandı ve çalışma yapıldı. Yine de, PubMed ve Embase gibi halka açık literatür veri tabanlarında 2010 yılının Nisan ayında yapılan bir araştırma, son 2 yılda bu konu üzerinde sadece 100 tane makale ve rapor bulunduğunu ortaya koydu.
DBT, X-ray tüpü sabit detektör üzerinde bir yay çizerken, sınırlı açıda seri projeksiyon görüntülerinden, memede rastgele rekonstrüksiyon düzlemleri kümesi oluşturan, üç boyutlu bir görüntüleme tekniğidir (3, 4).
Bu teknik kullanılarak, tüm meme hacminin 3 boyutlu veri kümesi elde edilebilmektedir. Genelde 1 mm ebatlarında, seçilmiş bir kesit ayırımı/kesit mesafesi içinde "ilgi alanına" giren düzlemler, görüntünün geri kalanında ayrı bir şekilde görüntülenebilir ve böylece anatomik gürültülerin etkisi azaltılabilir. Meme dokusunun odak noktası dışında kalan kısımları bulanıklaşırken her bir kesit, lezyonun gelişimini göstermektedir.
Tüpün açısal uzunluğu, 50 dereceye (20-60) kadar varmaktadır ve genelde projeksiyon adedi 25 veya daha azdır. Kesitlerin açı ve adedinin arttırılması, daha fazla tanısal bilgi vermez; sadece inceleme süresini uzatır, hastanın maruz kaldığı dozu arttırır, hastanın hareketleri nedeniyle anatomik gürültü seviyesini yükseltir(5, 6). Tamamlayıcı bir unsur olarak, 1 cm kalınlığındaki kesitler, lezyonların, özellikle de tümörlerin daha iyi resmedilmesi nedeniyle ek bilgiler temin edebilir. Ayrıca bu özellik, 1 mm'lik kesitlere geçmeden önce tüm meme dokusuna daha hızlı göz atılmasını sağlar. Bu teknik, henüz değerlendirme aşamasındadır.
Kesitlerin rekonstrüksiyonu halen detektör düzlemine paralel bir şekilde gerçekleşmektedir. 3 boyutlu hacim kümesinde farklı rekonstrüksiyon düzlemlerinin seçimine imkan verecek, gelecekteki teknolojik ilerlemeler, söz konusu prosedürün tanısal değerini arttırabilir. Sınırlı sayıda görüntü alma açısı nedeniyle bu tekniğin sunduğu olanaklar, bilgisayarlı tomografi ile kıyaslanamaz.

Klinik açıdan değerlendirilmesi gereken unsurlar

Doz

CC veya MLO projeksiyonunda her bir DBT prosedürü için gerekli radyasyon dozu, genellikle çift görüntülemeli mamogram taraması için gerekli doza eşittir: Ortalama glandüler dozda (AGD) 1-2 mGy. Işın kalitesi, mamografideki ışın kalitesine benzer(4). Avrupa Birliği Talimatnameleri, 4,5 cm kalınlığındaki standart bir memeye uygulanan her bir mamografi prosedürü için gereken radyasyon dozunun 2,5 mGy seviyesinin altında tutulması gerektiğini öngörür(8). Anderson ve arkadaşları, emilen ortalama dozun (radyasyona maruz kalma açısı aralığı: 50 derece, 25 projeksiyon, tarama süresi: 20 saniye), tek görüntülemeli mamogram taramasındaki dozun iki katı olduğunu buldular, yani yaklaşık 1,6 mGy(9). Teertstra ve arkadaşları(22) ise, AGD seviyesinin 1,74 mGy olduğunu keşfettiler.
Bu nedenle DBT prosedüründeki radyasyon dozu, talimatnamelerde önerilen dozun çok altındadır. Gelecekte yapılacak araştırmalar, önemli tanısal bilgileri kaybetmeksizin dozun azaltılıp azaltılamayacağını gösterecek. Eğer DBT bir tarama ortamında kullanılıyorsa, en az bir tarama mamogramının yerine DBT prosedürü kullanılabilir. Bu, kadınlar için daha yüksek doz anlamına gelir. DBT tekniği, tüm tarama projeksiyonlarının yerini aldığında, tek görüntülemeli Tomosentez'in teşhis açısından yeterli olması koşuluyla, DBT tekniğinde uygulanacak radyasyon dozu, bugünküyle aynı seviyede olacaktır. Klinik bir takipte DBT, en az bir projeksiyonunun, belki de tüm projeksiyonların yerine kullanılabilecek. Tüm hastalar söz konusu olduğunda ise DBT, tarama prosedüründe kullanılması koşuluyla, daha az radyasyon dozu gerektirecektir (çok sayıda tetkik tekrarı ve detaylı mamografik incelemeler önlenebilirse).

Görüntü elde etme süresi/klinik verimlilik

DBT ile birlikte FFDM prosedürünün de gerçekleştirilmesi halinde, bir adet Tomosentez sisteminin verimliliği, saat başına 8-10 hastadır. Bu teknikte hastanın doğru konumlandırılması önemlidir. Tarama süresi, açısal aralığa ve projeksiyon adedine bağlı olarak maksimum 25 saniyedir.
Daha yüksek kalitede görüntüler ve daha fazla klinik veri almak için tarama süresiyle radyasyon dozunun dikkate alınması gerekir.
Bu nedenle, saat başına sadece birkaç hastanın inceleneceği klinik takiplerde, daha uzun bir inceleme (tarama) süresi daha uygundur. Ancak, tüm kadınların her bir memesi için bir veya iki adet DBT prosedürünün gerekli olduğu durumlarda, bu teknik tarama odasındaki tüm koşulları kesinlikle karşılayamaz.
DBT tekniğinin tek bir projeksiyonda (MLO) mı, her iki projeksiyonda mı kullanılacağına dair karar, gelecekte yapılacak deneme taramalarıyla belirlenecektir.
Taranan hastaların yüzde 25'inde meme dokusu yağlı olduğundan DBT prosedürünün bütün kadınlar için uygulanması uygun olmayabilir. Genel olarak, taranan hastaların birçoğu için DBT yönteminin önerilmesi, yüksek ekipman, oda ve personel yatırımı anlamına gelir.
Hâlihazırda DBT prosedürünü, hem takip taraması hem de ilk kez tarama yapılacak hastalarla, tarama programına katılmak isteyen, ancak erken dönem tarama prosedürü sırasında yüksek risk taşıyan ve/veya yoğun meme dokusu olan ya da yeni klinik semptomlar gösteren kadınlar için rezerve etmek uygun bir yöntem olarak görünüyor.

Sıkıştırma

Mamografi, can sıkıcı olabilir. Çünkü meme dokusunun sıkıştırılması acı vericidir. Hatta bazı kadınlar, daha fazla mamografi prosedürüne katılmak istemezler. DBT için 20 saniyelik bir tarama süresi gerekli olabilir (üst kısma bakınız). Bu da hastayı rahatsız edebilir ve bu nedenle yapay görüntülerin ortaya çıkmasına neden olabilir.
Bir fantom çalışmada, Saunders ve arkadaşları(10), sabit bir glandüler doz için kitle ve mikro kalsifikasyon belirginliğinin neredeyse sabit kalması gerektiğini ve böylece sıkıştırmanın yüzde 12'ye varan oranlarda azaltılmasının mümkün olduğunu buldular.
Förnvik ve arkadaşları(11), önemli herhangi bir tanısal veri kaybetmeksizin, radyasyona maruz kalmadan önce cihazlarca otomatik olarak tatbik edilen sıkıştırmanın kuvvetinin yarıya indirilebileceğini keşfettiler. Bu durum, meme dokusunun en kalın bölümünde (eğik projeksiyon, pektoral alan) daha fazla gürültüye neden olmakla birlikte görüntüyü değerlendiren uzman açısından herhangi bir zorluk çıkarmaz. Sıkıştırılma seviyesinin azaltılması, yüksek kontrastlı tomosentez (CE-DBT) tekniğinde de, memeye yeterli kan akışını sağlamak açısından büyük öneme sahiptir (12, 27).

Değerlendirme süresi

Tarama mamogramlarının değerlendirilmesi tanısal sürecine, herhangi bir aracın ilave edilmesi, değerlendirme süresini uzatacaktır. Yakın zamanda yapılan bir araştırmada(13), FFDM tekniğine ek olarak DBT yöntemi kullanıldığında, bir analizi gözden geçirme ve değerlendirme süresinin, aynı ortamda sadece FFDM görüntülerinin taranması için gerekli süreden yüzde 33 daha uzun olduğu sonucuna varıldı.
Good ve arkadaşları(14), küçük bir çalışmada, DBT analizlerinin değerlendirilmesi için gerekli sürenin, sadece FFDM analizlerinin değerlendirilmesi için gerekli sürenin neredeyse iki katı olduğunu ortaya koydular. Her ne kadar değerlendirmeyi yapan radyologlar arasında bariz farklar olsa da, genellikle malign vakalarda değerlendirme süreci, benign vakalara kıyasla bir miktar daha uzun sürer.
Gur ve arkadaşları(15)ise, FFDM + DBT analizlerindeki değerlendirme sürecinin, sadece FFDM analizine göre yüzde 50 daha uzun olduğunu söylediler. Kişisel bir görüşmede, İsveç'in Malmö şehrinden Ingvar Andersson, DBT analiz sürecinin FFDM analiz sürecinden yüzde 50 daha uzun olduğunu ortaya koydu ve bununla bağlantılı olarak asıl amacının, gelecekte yapılacak geniş çaplı bir tarama deneyinde saat başına 50 adet DBT analizinin yapılması olduğunu ifade etti. Ancak bu amacın gerçekleştirilmesi, büyük oranda radyologların eğitim durumu ve araştırmayı yapan birimin performans ve teknik kapasitesine bağlıdır.

Tomosentezin klinik avantajları

Geri çağırma oranı

DBT tekniğinin çekim tekrarlama oranı üzerinde bir etkisi olduğuyla ilgili bir fikir birliği gözleniyor. Yapıların üst üste gelen görüntüleri, DBT tekniği kullanılarak azaltılabilir. Tümör olsun ya da olmasın, 2 boyutlu görüntüler üzerindeki şüpheli lezyonların yanlışlığı kanıtlanabilir.
Rafferty(17), geçmişte yapılan bir pilot çalışmadan şu sonuca vardı: Radyologlar, DBT tekniğini kullanarak, kanser tespit oranında belirgin herhangi bir düşüş olmaksızın, hatalı pozitif tetkik tekrarlama oranını geleneksel mamografiye kıyasla yüzde 83 (!) azaltabilirler.
Poplack ve arkadaşları(18), DBT tekniğini FFDM tarama mamografisiyle karşılaştıran bir çalışmada, tetkik tekrarlama oranının yüzde 40 azaldığını keşfettiler. Bulgunun türü, kitleler ve görüntülerdeki yapısal bozukluklar tetkik tekrarlama oranını etkiledi. Poplack, son derece sınırlı bir hasta grubundan tarama amaçlı tetkik tekrarı istenen şüpheli vakalarda DBT tekniğini kullandı.
DBT yönteminin sonuçları, tetkik tekrarı kadınların oranına göre değişir(19, Poplack hakkındaki yorumlar). ABD'de, kadın hastaların yüzde 10'dan fazlasında tetkik tekrarı istenirken, Danimarka'da yürütülen tarama programlarından bazılarında bu oran yüzde 3'ten azdır. DBT'nin tetkik tekrarı oranı üzerindeki en büyük etkisi ABD'de görülebilir. Danimarka'da yürütülen herhangi bir tarama programında DBT tekniğini kullanarak tetkik tekrarı oranını düşürmek zor görünebilir. Ancak tabii ki DBT yöntemi sonucunda benign bulgular taşıdıkları saptanan bazı hastalar, planlanmış herhangi bir biyopsi işlemine ya da başka incelemelere tabi tutulmayacaklardır.

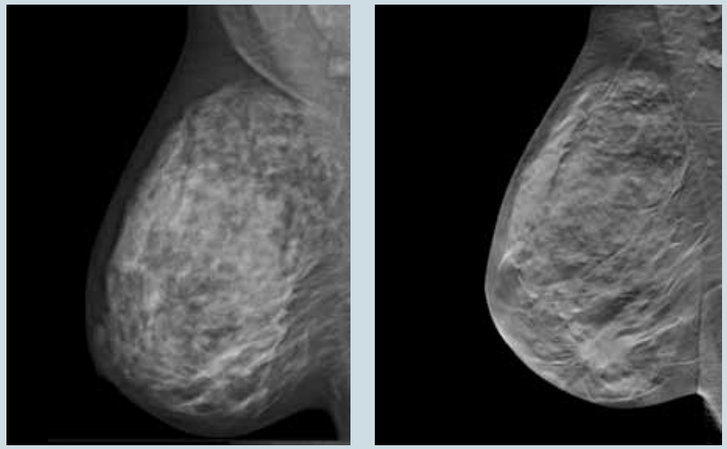

Şekil 2: Tomosentez kesiti 25 (sağ), 2,8 cm ebatlarında duktal karsinoma, seviye 3

Sağ memesinde, 2,8 cm ebatlarında ve 3. seviye invazif duktal karsinoması olan bir hasta, dijital mamografi ve meme tomosenteziyle görüntülendi. MLO dijital mamografi görüntüleri, memenin alt kısmında hafif bir yapısal bozukluğu olan yoğun bir meme dokusunu gösterir. MLO tomosentez kesiti, memenin alt kısmında spiküle bir kitlenin bulunduğunu gösterir (söz konusu bölgede uygulanan mamografi tekniğinden çok daha belirgin bir şekilde).

Malign ve benign vakalardan oluşan, geçmişe yönelik karma bir araştırmada, DBT tekniğini FFDM + DBT yöntemiyle kıyaslayan Gur ve arkadaşları(15), kanser olmayan vakaların analizlerinde tetkik tekrarı oranın yüzde 30 azaldığını keşfettiler. Sadece DBT tekniğinin kullanımı ise, tetkik tekrarı oranını yüzde 10 düşürür.

Tarama hassasiyeti ve doğruluğu

Gur(15) ve Gennaro(20), tarama hassasiyeti veya tarama doğruluğunda belirgin bir iyileşmeye rastlamadılar. Hatta Gennaro, DBT tekniğinin görüntü kalitesini ve lezyon belirginliğini (tarama doğruluğu) arttırsa da, bunun klinik performans (tarama hassasiyeti) üzerinde hiçbir etkisinin olmadığını gözlemledi. DBT tekniği kullanıldığında tespit edilen lezyon adedi değişmez, ancak radyolog bu sayede karar verirken kendine çok daha fazla güvenebilir. Birçok uzman DBT tekniğinin, tek veya çift görüntülemeli FFDM tekniğine kıyasla, tespit edilen kanser vakası sayısını arttırdığını ve lezyonların daha kolay tanımlanmasını sağladığını fark etti. 2007 yılında Rafferty, geçmişte yapılan ve DBT tekniğini çift görüntülemeli tarama mamografisiyle karşılaştıran bir çalışmada, radyologların vakaların yüzde 89'unda DBT tekniğinin, kitleleri ve yapısal bozuklukları tanımlamada mamografi kadar iyi ve hatta daha iyi olduğunu rapor etti(17). Vakaların yüzde 88'inde mikro kalsifikasyonlar, DBT tekniğiyle çok daha iyi gözlemlenebildi. Hafif kanserli vakaların incelendiği küçük bir araştırmada ise Andersson ve arkadaşları(9), tespit edilen kanserlerin 3/4'ünün DBT tekniğiyle çok daha iyi değerlendirildiğini ve bu vakaların yarısının BI-RADS sınıfına yükseltildiğini ortaya koydular. Tabii ki FFDM tekniğinde çift görünümlü analizler, tek görünümlü analizlere göre çok daha yüksek performanslıdır, ancak yine de tek görünümlü DBT tekniği kadar başarılı değildir.
Her ne kadar her bir kalsifikasyonun morfolojik detayları bulanıklaşmışsa da, mikro kalsifikasyon kümelerinin dağılımı yeterince kolay şekilde görüldü. Kanserli vakaların yüzde 10'u (4 hasta), hiçbir yöntemle tespit edilemedi. Bir hasta ise DBT tekniğinde, kanserli dokuların meme duvarına yakınlığı nedeniyle gözden kaçırıldı (yani yanlış konumlandırma nedeniyle).
Aynı gruptan Svahn(21), tek görünümlü DBT + tek görünümlü FFDM (genelde CC projeksiyonu) tekniklerinin kombinasyonunun, çift görünümlü FFDM'ye kıyasla önemli üstünlüklerinin bulunduğunu ortaya koydu.
Teertstra ve arkadaşları(22), kanser tespitinde hem DBT hem de FFDM tekniğinin tarama hassasiyetinin yüzde 93 ve tarama doğruluğunun ise yüzde 84-86 (BI-RADS 4+5) olduğunu keşfettiler.
Tümü invazif lobüler karsinoma olan, kanserli vakaların yüzde 3'ü, hiçbir teknikle tespit edilemedi. Vakaların yüzde 7'si, DBT tekniğiyle hatalı negatif sonuç verdi ve bu vakalar, doğal olarak sadece DBT tekniğinin ya da sadece FFDM tekniğinin kullanıldığı bir tarama ortamında gözden kaçırıldı. Patolojik bulgular, büyük miktarda ILC yönünde sonuç verirken geriye kalan bulgular, IDC ve DCIS sonucunu verdi. Biyopsiyle benign olduğu ispatlandı ve DBT tekniğinin başlangıçta lezyonları BI-RADS 4 veya 5 (hatalı pozitif sonuçlar) olarak sınıflandırdığı vakaların çoğunluğunda, iyi huylu mikro kalsifikasyonlar, birkaç kist ve bazı benign yapısal bozukluklar mevcuttu. Hatalı pozitif gruptaki hastaların üçte birinde, bazı kitle ya da yoğunlukların bulunduğundan şüphelenilmiş olsa da, tüm bu hastalarda biyopsi ve takip eden incelemeler sonucunda elde edilen sonuçların hepsi negatif çıktı.

Genel görünüm

DBT ve CAD

Tarama mamografisi alanında meme kanserinin teşhisinde radyologlar için faydalı olduğu bilinen CAD (bilgisayar destekli tanı veya teşhis) tekniği(23), DBT ile birlikte uygulanabilir. Amerikalı bazı gruplar, DBT + CAD kombinasyonunda kitle algılama hassasiyetinin yüzde 85 olduğunu ve bu kombinasyonun FFDM + CAD kombinasyonuna kıyasla daha düşük hatalı pozitif işaretleme oranı olduğunu keşfettiler(24-26).
DBT + CAD kombinasyonu, hiç şüphesiz, tek bir DBT analizinden elde edilen, yeniden yapılandırılmış birden çok kesit arasında dolaşmak gerektiğinde faydalı bir araçtır.

Yüksek kontrastlı DBT

CE-DBT kombinasyonu, meme dokusundaki herhangi bir kitleyle ilgili daha iyi bilgi edinmenin basit bir yolu olarak görünür. Bu kombinasyon sayesinde, meme dokusundaki anormal kan akışı, tümör uptake ve tümör sınırları görüntülenebilir. Tüm bu avantajların yanı sıra, X-ray dozu makul seviyelerde tutulur, hastanın hareketleri nedeniyle oluşabilecek yapay görüntüleri engellemek için meme dokusunun hafif bir şekilde sıkıştırılması yeterlidir(27).

Meme kanseri riski öngörüsü

DBT, yakın zamanda bu alanda önemli bir rol üstlenebilir. Risk değerlendirme, gelecek araştırmaların planlanmasında ve yüksek riskli kadınların tedavisiyle bu kadınlara uygulanabilecek önleyici tedavi stratejilerinin geliştirilmesinde kullanılabilecek bir araçtır. Kalıtsal faktörler, kaç kez doğum yapıldığı, çevresel faktörler ve hormon tedavileri, günümüzde bilinen potansiyel risk unsurlarıdır. Meme parankimasının yoğunluğu ve dokusal yapısı (özellikle retroareolar alandaki), kadınlarda meme kanserinin ortaya çıkma riskine işaret eder. DBT yöntemi, deri ve derialtı yağ dokusundan kaynaklanan anatomik gürültüyü azaltır ve dokuları mükemmel düzeyde görüntüler.
Ortalama bir FFDM analizinde maruz kalınan radyasyon dozunun sadece yüzde 20'siyle gerçekleştirilen bir merkezi DBT projeksiyonu, meme dokusunu FFDM tekniğine kıyasla daha yüksek bir yüzdeyle gösterir(28, 29).
İşte bu nedenle DBT, tarama programına katılan kadınlardan hangilerine gelecek taramalarda DBT yönteminin (tek bir veya ek prosedür olarak) önerilmesi gerektiğine yönelik kararlarda uzmanlara yardımcı olabilir.

Yine de günümüzde düzenli olarak MRI taramalarına tabi tutulan yüksek riskli kadınlardan bazılarının DBT tekniğinden de eşit derecede fayda görüp görmeyecekleri, halen cevabı belli olmayan bir soru olarak karşımızda duruyor.
MRI tekniğine kıyasla, DBT'de küçük lezyonları tespit hassasiyeti bir miktar düşük olabilir, ancak DBT tekniğinin ekonomik faydaları son derece somuttur.

Sonuç

Dijital Meme Tomosentezi'nin (DBT), bugün itibarıyla meme kanserlerinin erken teşhisinde kullanılan tanısal radyolojik prosedürler arasında faydalı bir araç olduğu ispatlanmıştır. DBT, memenin geleneksel 2 boyutlu görüntülemesinde karşılaşılan büyük sorunlardan birine çözüm getirir: Üst üste gelen doku unsurlarının neden olduğu yapısal ya da anatomik gürültü. Lezyon tespiti ve sınıflandırmasında hem tarama hassasiyeti hem de tarama doğruluğunda sağlanacak gelişmeler, yeni yayın ve raporların birçoğunda yer alır. Radyasyon dozu makul seviyelerdedir. Memenin sıkıştırılma düzeyi azaltılabilir. DBT'ye ilişkin görüntü elde etme ve tanısal çalışmalar, hızlı tarama prosedürlerine göre çok daha uzun sürdüğü için DBT tekniğini tarama merkezlerinde rutin bir uygulama olarak kullanmak halihazırda uygun görünmez. DBT'nin günümüz tarama yöntemlerini tamamlayıcı bir teknik olarak kullanılması halinde, söz konusu taramalarda tetkik tekrarı oranının büyük oranda azalması (örneğin, yüzde 30 ya da daha fazla) beklenmesine rağmen, bugün itibarıyla DBT tekniğinin, tarama için geri çağrılan hastaların klinik takibinde kullanılması gerekir (özellikle kanser bulgusu var olan kadınlar ile yüksek riskli meme kanseri geçmişi olan kadınlar için).
DBT tekniğinin uygulamaya girmesiyle biyopsi oranının azalması beklenir. Yine benzer şekilde, bazı MRI analizlerinin yapılmasına da gerek kalmaz. DBT, DBT görüntülerinin değerlendirilmesi sırasında karar verme sürecini hızlandıran CAD (bilgisayar destekli teşhis) yöntemiyle birlikte kullanılabilir. Gelecekte yapılacak büyük çaplı deneme taramaları, DBT'yi tek başına ya da FFDM ile birlikte tarama prosedürleri portföyüne dahil etmenin mümkün olup olmadığını gösterecek.

Referanslar

1 Holland R, Mravunac M, Hendriks JH, et al: So-called interval cancers of the breast. Cancer 49, 2527-2533, 1982
2 Kolb TM, Lichy J, Newhouse JH: Comparison of the performance of screening mammography, physical examination, and breast US and evaluation of factors that influence them: an analysis of 27,825 patient evaluations. Radiology 225, 165-175, 2002
3 Chen Y, Lo JY, Dobbins III JT: Importance of point-to-point backprojection correction for isocentric motion in digital breast tomosynthesis: Relevance to morphology of structures such as microcalcifications. Medical Physics 34, 3885-3892, 2007
4 Tingberg A: X-ray tomosynthesis: A review of its use for breast and chest imaging. Radiation Protection Dosimetry, 139, 100-107, 2010
5 Chawla AS, Lo JY, Baker JA, Samei E: Optimized image acquisition for breast tomosynthesis in projection and reconstruction space. Medical Physics 36, 4859-4869, 2009
6 Sechopoulos I, Ghetti C: Optimization of the acquisition geometry in digital tomosynthesis of the breast. Medical Physics 36, 1199-1207, 2009
7 Diekman F, Meyer H, Diekman S, Puong S, Muller S, Bick U, Rogalla P: Thick slices from tomosynthesis data sets: phantom study for the evaluation of different algorithms. J Digit Imaging, 22, 519-526, 2009
8 European Commission: European guidelines for quality assurance in breast cancer screeening and diagnosis, p 83, 2006
9 Andersson I, Ikeda DM, Zakrisson s; Ruschin M, Svahn T, Timberg P, Tingberg A: Breast tomosynthesis and digital mammography: A comparison of breast cancer visibility and BIRADS classification in a population of cancers with subtle mammographic findings. European Radiology 18, 2817-2825, 2008
10 Saunders RS jr, Samei E, Lo JY, Baker JA: Can compression be reduced for breast tomosynthesis? Monte Carlo study on mass and microcalcification conspicuity in tomosynthesis. Radiology 251, 673-682, 2009
11 Förnvik D, Andersson I, Svahn T, Timberg P, Zakrisson S, Tingberg A: The effect of reduced breast compression in breast tomosynthesis: Human observer study using clinical cases. Radiation Protection Dosimetry, 139, 118-123, 2010
12 Carton AK, Gavenonis SC, Currivan JA, Conant EF, Schnall MD, Maidment AD: Dual-energy contrast-enhanced digital breast tomosynthesis – a feasibility study. Br J Radiol 83, 344-350, 2010
13 Zuley ML, Bandos AI, Abrams GS, Cohen C, Hakim CM, Sumkin JH, Drescher J, Rockette HE, Gur D: Time to diagnosis and performance levels during repeat interpretations of digital breast tomosynthesis: Preliminary observations. Acad Radiol 17, 450-455, 2010
14 Good WF, Abrams GS, Catullo VJ, Chough DM, Ganott MA, Hakim CM, Gur D: Digital breast tomosynthesis: A pilot observer study. Am J Roentgenol 190, 865-869, 2008
15 Gur D, Abrams GS, Chough DM, Ganott MA, Hakim CM, Perrin RL, Rathfon GY, Sumkin JH, Zuley ML, Bandos AI: Digital breast tomosynthesis: Observer performance study. Am J Roentgenol 193, 586-591, 2009
16 Andersson I: Reading time for breast tomosynthesis. Private communication, 23th april 2010
17 Rafferty A, Rafferty MD: Breast tomosynthesis. Seminars in Breast Disease 9, 111-118, 2007
18 Poplack SP, Tosteson TD, Kogel CA, Nagy HM: Digital breast tomosynthesis: Initial experience in 98 women with abnormal digital screening mammography. Am J Roentgenol 189, 616-623, 2007
19 Gur D: Potential clinical role in breast imaging (comment on ref 19). Am J Roentgenol 189, 614-615, 2007
20 Gennaro G, Toledano A, di Maggio C, Baldan E, Bezzon E, La Grassa M , Pescarini L, Polico I, Proietti A, Toffoli A, Muzzio PC: Digital breast tomosynthesis versus digital mammography: A clinical performance study. Eur Radiol 20, 1545-1553, 2010
21 Svahn, T, Andersson I, Chakraborty D, Svensson S, Ikeda D, Förnvik D, Mattsson S, Tingberg A, Zakrisson S: The diagnostic accuracy of dual-view digital mammography, single-view breast tomosynthesis and a dual-view combination of breast tomosynthesis and digital mammography in a free-response observer performance study. Radiation Protection Dosimetry, 139, 113-117, 2010
22 Teertstra HJ, Loo CE, van den Bosch MAAJ, van Tinteren H,Rutgers EJT, Muller SH, Gilhuijs KGA: Breast tomosynthesis in clinical practice: Initial results. Eur radiol 20, 16-24, 2010
23 Karssemeijer N,Bluekens AM, Beijerinck D, Deurenberg JJ, Beekman M, Visser R, van Engen R, Bartels-Kortlan A, Broeders MJ: Breast cancer screening results 5 years after introduction of digital mammography in a population-based screening program. Radiology 253, 353-358, 2009
24 Schulz-Wendtland R, Fuchsjäger M, Wacker T, hermann KP: Digital mammography: An update. Eur J Radiol 72, 258-265, 2009
25 Chan HP: Computer-aided diagnosis in breast tomosynthesis and chest CT. Nippon Hoshasen Gijutsu Gakkai Zasshi 65, 968-976, 2009
26 Singh S, Tourassi GD, Baker JA, Lo JY: Automated breast mass detection in 3D reconstructed tomosynthesis volumes: A featureless approach. Medical Physics, 35, 3626-3636, 2008
27 Chen SC, Carton AK, Albert M, Conant EF, Schnall MD, Maidment AD: Initial clinical experience with contrast-enhanced digital breast tomosynthesis. Acad Radiol, 14, 229-238, 2007
28 Bakic PR, Carton AK, Kontos D, Zhang C, Troxel AB, Maidment AD: Breast percent density: Estimation on digital mammograms and central tomosynthesis projections. Radiology 252, 40-49, 2009
29 Kontos D, Bakic PR, Carton AK, Troxel AB, Conant EF, Maidment AD: Parenchymal texture analysis in digital breast tomosynthesis for breast cancer risk estimation: A preliminary study. Acad Radiol 16, 283-298, 2009

Siemens'ten meme kanserinde erken teşhisin önemini fark ettirecek pembe bir kampanya

Siemens, meme kanserinin erken teşhis edilmesini desteklemek amacıyla, "Şehrinizi pembeye bürüyün! İnsanları meme kanseri hakkında bilinçlendirin" sloganıyla bir kampanya başlattı. Kampanyanın web sitesine pembe rengin ön planda olduğu fotoğraf ya da video yükleyen katılımcılar, pembe Apple iPad kazanma şansı yakalayor.

Siemens, çağımızın hastalığı olan "kansere" karşı duyarlılığını gerçekleştirdiği kampanyalarla gösteriyor. Meme kanserinin erken teşhis edilmesini desteklemek amacıyla geçen yıl başarılı bir kampanya gerçekleştiren Siemens, bu yıl Ekim ayı itibarıyla yeni bir kampanyaya imza attı. "Şehrinizi pembeye bürüyün! İnsanları meme kanseri hakkında bilinçlendirin" sloganıyla başlatılan kampanya kapsamında dünya genelinde herkes, meme kanseri hastalarıyla dayanışmanın sembolü olan "pembe" rengin ön planda olduğu fotoğraf ya da video'larını, kampanyanın *www.siemens.com/pink* adresli web sitesine yüklemeye davet ediliyor. Katılımcıların, yaratıcılıklarını tümüyle özgür olarak kullanabilecekleri kampanyaya katılımın tek koşulu, fotoğraf ya da video'larda dünyada meme kanseri hastalarıyla dayanışmanın sembolü olması nedeniyle pembe rengin kullanılmış olması... Siemens, yüklenen her fotoğraf ya da video için kar amacı gütmeyen bir meme kanseri kuruluşuna 5 dolar bağış yapacak. Kampanya boyunca toplam 200 bin dolar tutarında bağış yapmak hedefleniyor.

Hediye pembe Apple iPad!

İnternet kullanıcıları, Ekim 2011-Temmuz 2012 tarihleri arasında, toplam 10 ay boyunca, kampanyanın web sitesinde ayın en iyi fotoğraf ya da video'su için oy kullanacaklar. Yarışmada, her ayın birincisi Siemens tarafından hediye edilecek pembe bir Apple iPad'in yanında, Ekim 2012'de Londra'da gerçekleştirilecek bağış törenine davetiye kazanacak.

www.siemens.com/pink adresli web sitesinde, yarışma katılım detaylarının yanı sıra, meme kanserinin erken teşhisi konusunda bireysel muayenenin ipuçları, tanı amaçlı görüntüleme teknikleri üzerine yazılmış makaleler ve meme kanseriyle ilgili bazı gerçekler gibi bilgilere yer veriliyor. Sosyal medya kullanıcıları kampanya hakkında daha fazla bilgi almak, tartışmalara katılmak ve arkadaşlarını kampanya konusunda haberdar etmek amacıyla *www.facebook.com/TurnYourCityPink* adresinden yararlanabilirler.

Geçen yıl 13 bin 500 kişi katıldı

Siemens tarafından geçen yıl gerçekleştirilen kampanyaya sadece bir ay içinde 109 ülkeden 13 bin 500 kişi katıldı. Kampanya boyunca iletilen tüm resimler bir araya getirilerek, dünyayı çevrelemeye yetecek uzunlukta sanal bir pembe kurdele oluşturuldu. Katılımcılar adına Siemens tarafından yapılan 100 bin Euro tutarındaki bağış, Mart ayında Siemens AG Yönetim Kurulu üyesi ve Kurumsal İnsan Kaynakları Müdürü Brigitte Ederer tarafından, Susan G. Komen Deutschland e.V'ye sunuldu. Kampanyaya bu yıl da çok sayıda kişinin katılması bekleniyor.

"3D Meme Tomosentezi ile Elde Edilen Klinik Deneyimler"

19 Aralık 2011 tarihinde düzenlenen "3D Meme Tomosentezi ile Elde Edilen Klinik Deneyimler" başlıklı web seminerinde Siemens müşterileri ile buluştu.

Dijital Meme Tomosentezi, mamografi tekniğinin avantajlarını, 3D görüntüleme özelliği ile birleştirerek fokal lezyonların tespit ve tanımlanması sürecini iyileştirmektedir. Bu web seminerinde, Tomosentez'in çalışma prensibi, Tomosentez ve 2D Mamografi tekniklerinin benzer ve farklı yönleri ve bu tekniğin potansiyel klinik uygulamalardaki kullanımı hakkında bilgiler verildi.
Dijital Meme Tomosentezi, mamografinin avantajlarını 3-boyutlu görüntüleme teknikleri ile birleştirerek fokal lezyonların tespiti ve tanımlanması kapasitesini geliştirmektedir. Bu web seminerinde de Tomosentez'in çalışma prensipleri, 2-boyutlu mamografiden farkları ve potansiyel klinik uygulama alanları hakkında bilgi verildi.
Web seminerimiz ücretsiz olarak, Almanya, Münih'te bulunan Mamografi Referans Merkezi Başkanı Prof. Dr. Sylvia H. Heywang-Köbrunner tarafından gerçekleştirildi.
Diğer seminerlerimiz hakkında detaylı bilgi için *www.siemens.com/clinical-webinars* *www.siemens.com/clinical-webinars* adresini ziyaret edin.

Memenin sonografik muayenesinde otomatik hacim tarama sisteminin kullanımı

Dr. D.A. Clevert, M.D. University of Munich - Grosshadern Campus

Hastanın geçmişi

66 yaşındaki kadın hasta, sol memesinde hissedilir bir kitle şikayetiyle geldi. Hastadan mamografi ve ultrason tetkiki istendi. Tetkik sonuçları yetersiz bulunduğu için tetkik tekrarı istendi. Yinelenen mamografi çekimi sonucunda meme dokusunda involüsyon ve mikrokalsifikasyon olan yeni bir nodül tespit edildi. Daha fazla bilgi elde edebilmek için otomatik meme hacim tarama işlemi gerçekleştirildi.

İmaj bulguları

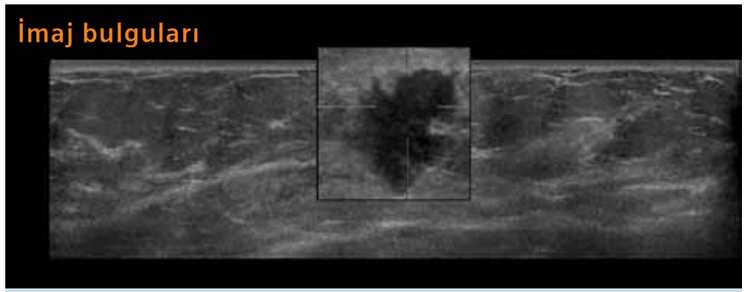

Sol memenin transvers incelemesinde düzensiz sınırlı solid bir lezyon tespit edildi (büyültmeyle).

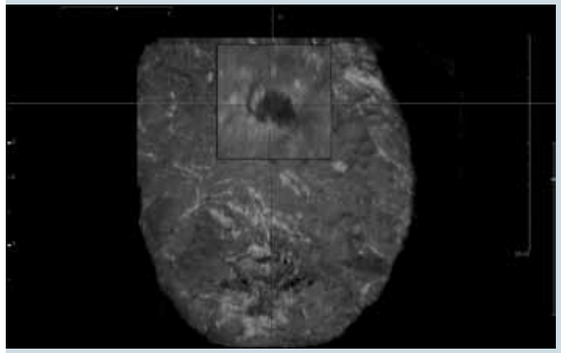

Koronal düzlem taramasında, spiküle kontürlü kitle açık bir şekilde gözleniyor (büyültme özelliği yardımıyla).

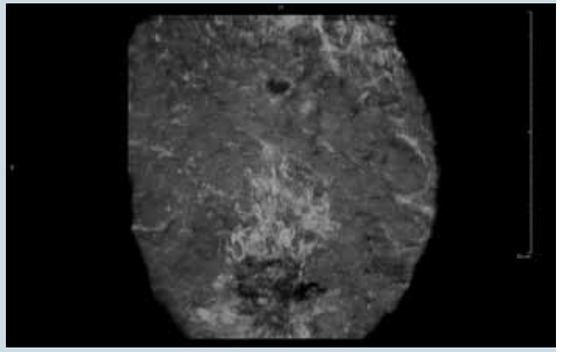

Koronal düzlem taramasında düzensiz sınırlara sahip bir kitle tespit edildi.

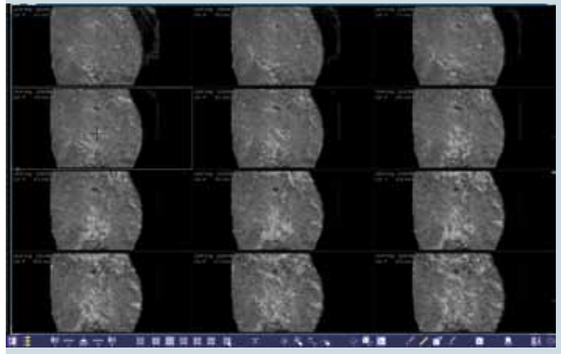

MultiSlice modunda inceleme yaparken, cilt düzeyinden göğüs kafesine kadar olan kesitler.

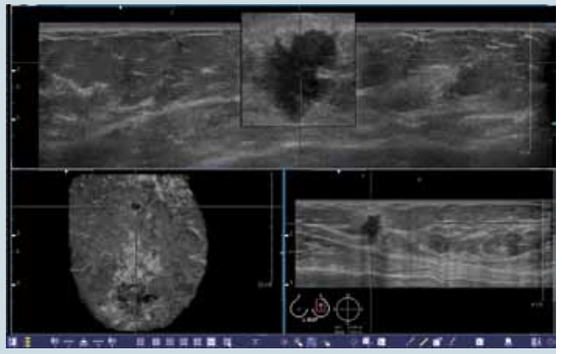

Lezyonun konumu marker ve saat pozisyonu ile açık bir şekilde gösterildi. Sol Superior görüntüde, lezyon saat 12 konumunda, cilt yüzeyinden 0.93 cm aşağıda ve meme ucundan 7.65 cm uzakta konumlandı. Üç ortogonal görüş düzlemi sayesinde, lezyonun hassas bir şekilde tarif edilmesi ve raporlanması için gerekli tüm bilgi sağlandı.

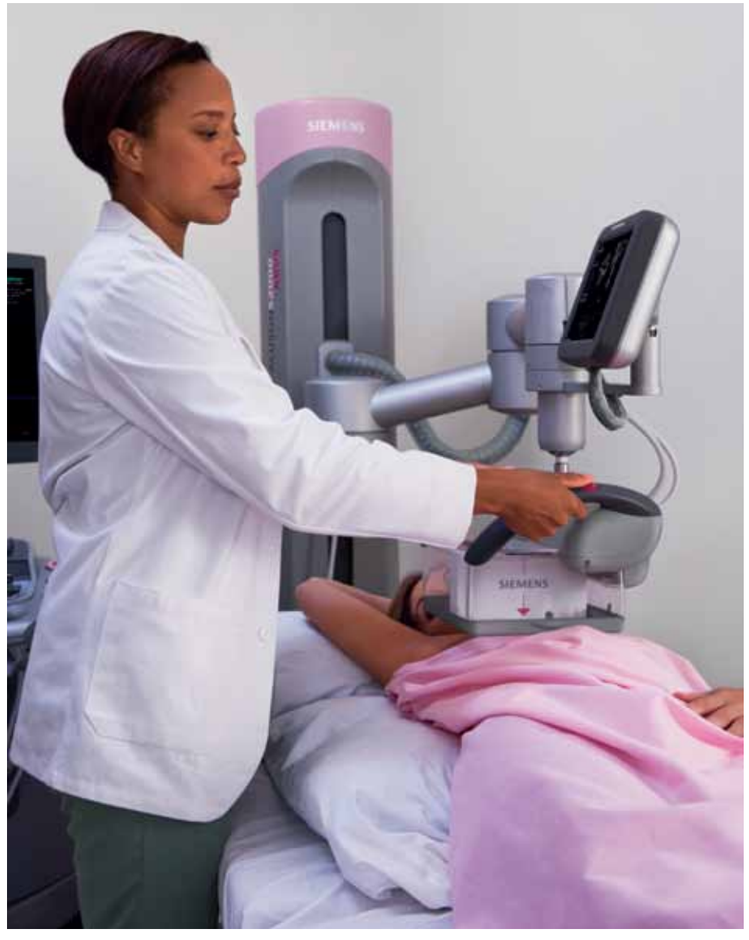

Klinik fayda

S2000TM Automated Breast Volume Scanner sonuçları meme kanseri için yüksek riski işaret ettiği için hasta doğrudan cerrahi müdahaleye gönderildi. 3-Boyutlu veri seti, lezyonun ilişkilendiği doku distorsiyonu ve spikülasyonuyla birlikte koronal düzlemde görüntülenmesini sağladı.

Bu sayede, nodülün doğrudan cerrahi yöntemle alınması kararının verilmesini mümkün kıldı. Başlangıçtaki histoloji, invazif lobular subtipten tam olarak ayırt edilemeyen adenokarsinomayı (meme kanserlerinin yüzde 5-10'u) gösteriyordu. Takip eden immünohistolojide, bu kanserin zor ayırt edilen invazif duktal kanser olduğu ortaya çıktı. Herhangi bir biyopsi gerçekleştirilmedi. Cerrahi yolla alınan nodülden tanı konuldu.

Çözüm

Amerikan Kanser Derneği, 2009 yılında ABD'de 212 bin 920 kadına, meme kanseri teşhisi konulduğunu bildirdi. Bundan daha fazla sayıda biyopsi yapıldığı açık. Amerikan Kanser Derneği, meme biyopsilerinin yüzde 80'sinin sonucunda bening kanser saptandığını raporlar. Daha hassas ve saptama kesinliği daha yüksek olan bir görüntüleme yöntemi, gereksiz biyopsileri azaltmaya yardımcı olacaktır. ACUSON S2000 ABVS, tekrar oluşturulabilir ve standardize olmuş meme görüntüleri elde eder. Üstelik, klasik meme ultrason düzlemlerine ek olarak koronal düzlemde görüntüler vererek, bu düzlemde çalışmaya alışkın cerrahlara katma değer yaratır. Hacimsel alınan veriyle mevcut bilgiden, çok daha fazla tanısal bilgi elde edilmesi sağlanır. Otomatik prosedür konforlu ve çok daha çabuktur. 20-30 dakikalık elle ultrason muayenesini, 8-10 dakikaya kadar düşürür. Azalan muayene süresi, hastanın stresinin azalmasını sağlar.

Bir sağlık profesyoneli olarak, hastalığı yenmenin en önemli kısmının, o hastalığı teşhis etmek olduğunu bilirsiniz. Problemi ne kadar çabuk belirlerseniz, tedaviye de o kadar çabuk başlayabilirsiniz. Böylece hastalarınız tamamen iyileşme yolunda büyük bir şans yakalar.

Siemens olarak, hastalarınızın sağlıkları için en iyi seçimi yapabilmeniz ve ihtiyacınız olan detaylı bilgiyi en doğru biçimde elde edebilmeniz amacıyla, teknoloji alanında sürekli devrim niteliğinde yeniliklere imza atıyoruz.

Tel: 444 0 633

E-posta: saglikinfo.tr@siemens.com

Siemens, olanaksızı olanaklı hale getirmek için ultrason sistemlerinde de öncülük yapıyor. Ultrason sistemlerimiz yüksek kaliteli görüntüleriyle, ihtiyacınız olan en kritik anlarda size tam bir güven sunuyor. Çünkü, hayat kurtarmadıkça, bir ultrason sisteminin diğer makinelerden farkı yoktur.

Siemens. Ultrasonda öncü.

Answers for life.

SIEMENS

Küçük hücreler, büyük sorunlara yol açmamalı.

Siemens, sağlık alanında sunduğu çözümlerle doktorların hastalıkları erken teşhis etmesini desteklerken tedavi masraflarını azaltıyor.

www.siemens.com.tr

Hastalıklarda erken tanı, hastalığın maddi ve manevi tüm etkilerini, herkes için hafifletiyor. Günümüzde sağlık harcamalarının çok büyük bir bölümü kanser ve kalp hastalıklarının geç aşamalarındaki tedavileri için yapılıyor. Siemens'in ileri tanı teknolojileri sayesinde doktorlar, bu tip kritik hastalıkları erken teşhis edebiliyor ve hastaların ihtiyaç duydukları tedaviye daha çabuk kavuşmasını sağlayarak hayat kurtarıyor. Aynı zamanda tedavi masraflarını azaltıyor. Her nerede sağlık sorunu varsa, biz çözümlerimizle oradayız.

siemens.com/answers