İnovasyon

Radyoloji Özel Sayısı

Kasım 2011
www.siemens.com.tr

SIEMENS

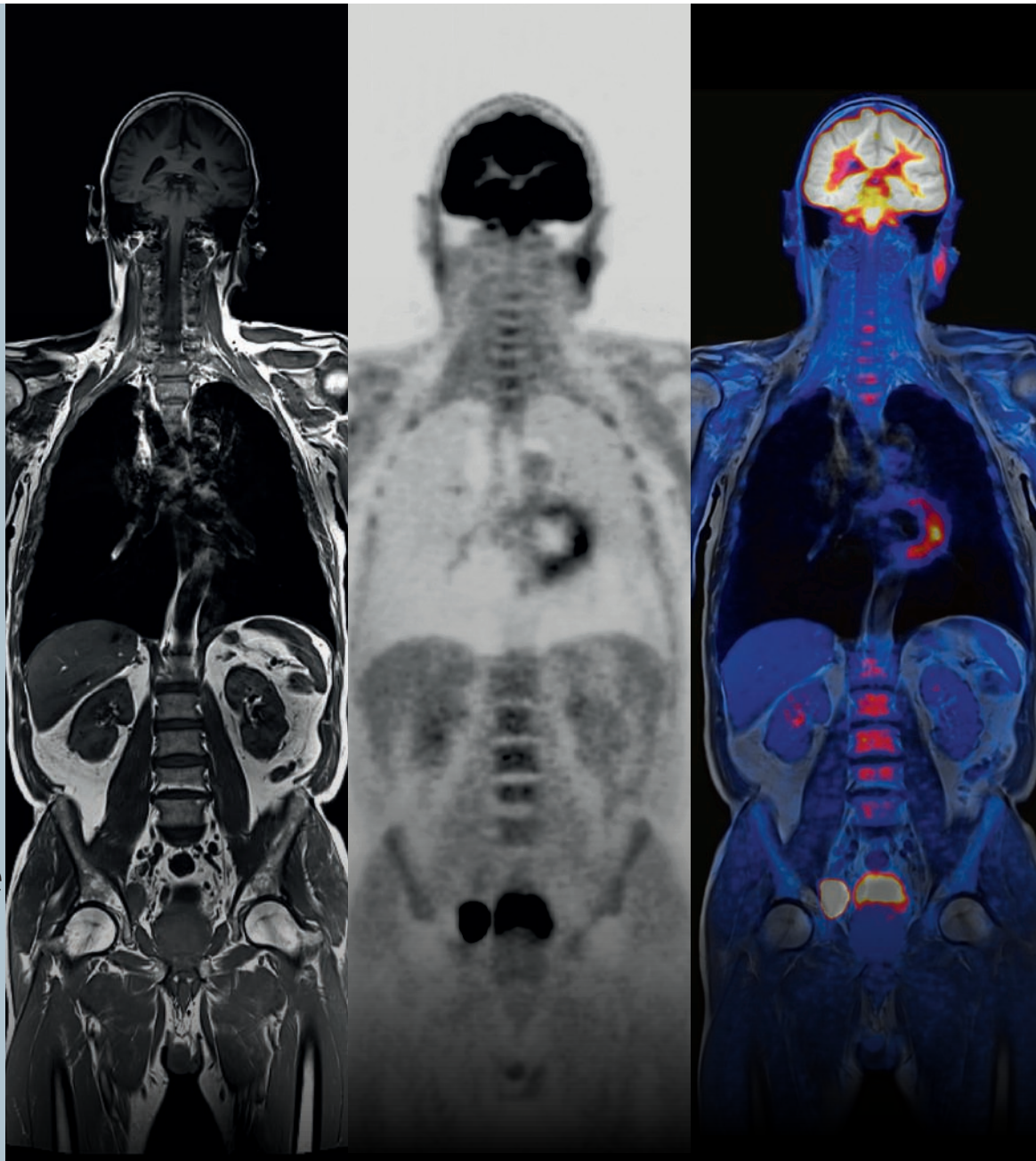

Tüm Vücut MR/PET Hibrit Görüntüleme

Sayfa 20

SOMATOM Tarayıcılarında ileri düzey doz yönetimi

Sayfa 04

Ultrasonografide yeni bir boyut - ARFI teknolojisi

Sayfa 36

04

SIEMENS

Aynı anda çekim yapan, tüm vücut moleküler MR'ı hizmetinizde!

www.siemens.com/mMR

İlk defa, teknoloji harikası 3T MRI ve modern moleküler görüntüleme sistemleri, tek sistemde bir arada sunulmaktadır: Biograph mMR. Hasta görüntüleme, teşhis, tedavi ve takip yöntemlerinizi yeniden tanımlayacak bu çığır açan sistemi sadece Siemens hizmetinize sunmaktadır.

Yeni araştırma alanları açacak ve sıradışı klinik uygulamalara imkan verecek olağanüstü netlikte görüntüler alma potansiyeli ile hayat anlayışınızı genişletecek. Ve tabii ki sağlık hizmeti sunma yöntemlerini yeni baştan yazacak.
Siz ilk olarak ne yapacaksınız?

Tel: 444 0 633
e-posta: saglikinfo.tr@siemens.com

Answers for life.

Sevgili Dostlarımız,

Her yıl Siemens olarak Ekim ayı itibarıyle, yeni mali yılımıza başlar ve Ekim sonu itibarıyle de sizlerle Türk Radyoloji Kongresi'nde bir araya gelme fırsatı buluruz. Bu bağlamda Türk Radyoloji Kongresi sizlere ürün ve hizmetlerimizdeki yenilikleri tanıtma imkanı vermektedir. Bu yıl da özellikle görüntüleme teknolojilerimizdeki en son gelişmeleri sizlerle paylaşmanın heyecanı içindeyiz.
Siemens olarak, erken teşhisteki inovasyonumuzu ve liderliğimizi devam ettiriyor ve bu alanda yenilikçi MR/PET, kuantifikasyonu karaciğer kistlerinde de mümkün kılan ARFI yazılımlı Acuson S2000 Ultrasonografi sistemi, radyoloji, kardiyoloji ve nükleer tıpta hasta bakımı ve görüntü kalitesinden ödün vermeden radyasyon seviyesinin düşürülmesini sağlayan Düşük Doz Çözümlerimiz ve bunlara ek olarak ileri düzey görüntü işleme ve otomatik süreçler sağlayan *syngo*.via ile pazarda öncü ve yenilikçi olmaya devam ediyoruz.
Dünyadaki diagnostik görüntüleme pazarına baktığımızda, Türkiye'de kişi başına düşen cihaz sayısı, gelişmiş ülkelere kıyasla oldukça düşük kalmaktadır. Örnek vermek gerekirse, birçok gelişmiş ülkede 1 milyon kişiye düşen ortalama BT sayısı, 2009'da 15'in üzerinde iken, Türkiye'de bu sayı 11,6'dır.
Türkiye diagnostik pazarındaki görüntüleme trendleri incelendiğinde, Türkiye'nin MR görüntülemelerinde 2007-2010 arasında, yüzde 29 oranında yıllık birleşik büyüme oranı gösterdiğini görmekteyiz. Yine aynı şekilde, bilgisayarlı tomografide görüntüleme sayısı, aynı yıllar içinde yıllık yüzde 17 büyüme kaydetmiştir. Büyümenin arkasındaki başlıca faktörler olarak sayabileceklerimiz, önleyici sağlık hizmetlerine ve erken teşhise verilen önemin ve hasta farkındalığının artmasıdır.
Bununla beraber Türkiye'de diagnostik görüntüleme arz ve talep dengesine bakıldığında, pazardaki büyümeye rağmen talebin halen karşılanamadığını görmekteyiz. Bunun sonucu olarak, cihazların aşırı yüklü halde çalıştırılması, doktor ve teknisyen sayısının yetersizliği ile birleşince, çıktı ve teşhis kalitesinin olumsuz etkilendiği görülmekte. İleri tetkik ve görüntülemelerde ise, ayrı bir geri ödeme sisteminin olmayışı, erken ve etkin teşhisin yapılmasını engellemekte ve toplam sağlık maliyetinin artmasına neden olmaktadır.
Bu ileri teknoloji sistemlerini, en verimli şekilde ve kesintisiz olarak kullanmamızın öneminin bilincindeyiz. Bu yönde yatırımlarımızı yoğun şekilde devam ettirmekteyiz. Bu konudaki memnuniyet düzeyinizi arttırmak en önemli misyonumuzdur.
Sizlerle buradan paylaşmak istediğim başka bir konu da, geçtiğimiz mali yılımızı sizlerin güveni ve desteğiyle pazardaki lider pozisyonumuzu daha da güçlendirerek tamamlamış olmamızdır. Yeni organizasyonumuz ile sizlere daha yakından ve hızlı destek vereceğimizi belirtmek isterim.

Saygılarımla,

T. Ufuk Eren
Siemens Sağlık Türkiye

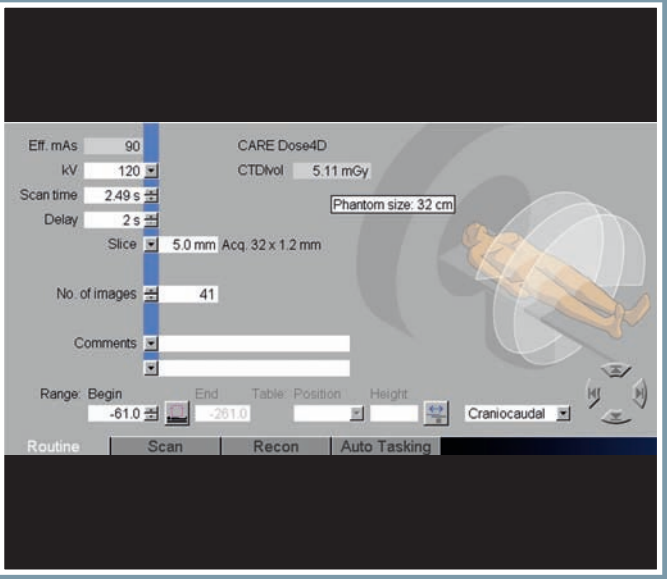

04
SOMATOM tarayıcılarında ileri düzey doz yönetimi

12
SOMATOM Definition Flash Motion-free Yenidoğan Toraks Taraması: Kemoterapi sonrası izlem çalışması

20
Tüm Vücut MR/PET Hibrit Görüntüleme ile ilgili dikkate alınması gerekenler ve ilk sonuçlar

04 SOMATOM tarayıcılarında ileri düzey doz yönetimi
08 Otopsi görüntülemede yeni dönem
11 SAFIRE ile Koroner BT Anjiyografi
11 *syngo* Tissue 4D
12 SOMATOM Definition Flash: Tek taramada tüm bilgiler elinizde...
14 SOMATOM Definition Flash: Tek taramada gerekli bilgileri temin eder
16 MRG teknolojisinde devrim - Prof. Dr. İlhan Erden ile Röportaj
18 UMRAM Siemens ile ortak çalışıyor
20 Tüm Vücut MR/PET Hibrit Görüntüleme ile ilgili dikkate alınması gerekenler ve ilk sonuçlar
33 İki olgu
34 *syngo*.via, rutin vakalarınıza hız, zor vakalarınıza güç katıyor...
35 Girişimsel onkoloji uygulamaları
36 Ultrasonografi'de yeni bir boyut ARFI – Acoustic Radiation Force Impulse teknolojisi
38 X-Ray çözümlerimiz
39 Katma Değerli Hizmetlerimiz
40 Sağlık Bakanlığı'nın en büyük anjiyo ve bilgisayarlı tomografi ihalesi Siemens'in

İnovasyon

Dergi Yönetim Yeri Adres: Yakacık Yolu No: 111 34870 Kartal-İstanbul **Telefon**: 444 0 633 **Faks**: 0216 459 20 31 **e-posta:** saglikinfo.tr@siemens.com **Yönetim:** Siemens Sanayi ve Ticaret A.Ş. Adına Sahibi Celal Savaş **Genel Yayın Direktörü (Sorumlu):** T. Ufuk Eren **Yayın Editörü:** Doç. Dr. Mehmet Ertürk **Yayın Türü:** Yerel-süreli-iki ayda bir **İçerik ve Tasarım Uygulama:** Konak Medya Selahattin Pınar Cad. Cemal Sahir Sk. Polat İş Mrk. **No:** 29 **Kat:** 4-5 **D:** 45 Mecidiyeköy / İstanbul **Telefon**: 0212 216 97 00 **Faks:** 0212 216 97 01 **e-posta:** inovasyon@konakmedya.com **Web:** www.konakmedya.com **Baskı ve Cilt:** Scala Basım Yayım, Tanıtım San. ve Tic. Ltd. Şti. Yeşilce Mah. Girne Cad. Dalgıç Sk. **No:** 3 4. Levent/İstanbul **Telefon**: 0212 281 62 00 www.scalamatbaa.com

Değerli Meslektaşlarım,

Siemens İnovasyon dergisinin bu yeni sayısında sizlerle birlikte olmak çok heyecan verici. Bu sayının Bilgisayarlı Tomografi (BT) ve Manyetik Rezonans Görüntüleme (MRG) alanındaki yeni gelişmeleri içermesini öngörmüştük. Somatom BT sistemlerinde özellikle doz yönetimi ve hız konularındaki gelişmeler dikkat çekici. Özellikle son yıllarda tüm dünyada olduğu gibi ülkemizde de BT incelemeleri hastanın maruz kaldığı radyasyon dozu anlamında masaya yatırılıyor. Bu incelemelerde fayda-zarar analizinin yapılması ve hastanın sağlığı için en doğru kararın verilmesi bir gereklilik elbette. Ama, teknolojideki gelişmelerin hastaların aldığı radyasyon dozunu her geçen gün biraz daha azalttığını da tespit etmeliyiz. Biz radyologlar mesleğimizin temellerinin x ışınları üzerine kurulu olduğunu ve radyolojinin gerçek çıkışının da BT'nin klinik olarak kullanılmaya başlanmasıyla gerçekleştiğini çok iyi biliyoruz. Doğru endikasyonlar ve SOMATOM cihazlarının kullandığı teknolojilere benzer ileri teknolojiler kullanılarak düşük dozlar ile yapılan BT incelemeleri hastalar için gerçek avantajlar teşkil etmektedir. BT'nin ülkemizde pek bilinmeyen bir uygulaması olan "sanal otopsi" konusunu da biraz açmak istedik. Sanal otopsi incelemelerde alınan radyasyon dozu için fazla endişelenmeye gerek olmadığına inandığımı da peşinen belirtmek isterim.

MRG alanında ise baş döndürücü bir teknik gelişme olan tüm vücut MR/PET üzerine yoğunlaştık. Tüm vücut MR/PET görüntülemenin altında yatan teknolojiyi ve aşılması gereken teknik güçlükleri okurken, radyolojinin ne kadar hızlı gelişen bir disiplin olduğunu bir kez daha göreceksiniz. Daha eski bir hibrit görüntüleme yöntemi olan PET-BT incelemelerinde hakim paradigma, incelemenin PET kısmının metabolik bilgi sağladığı, BT kısmının ise morfolojik bilgi sağlayıp, anatomik lokalizasyonun belirlenmesi için önemli olduğuydu. BT bilgisi aynı zamanda atenüasyon korreksiyonu için de kullanılıyordu. MR-PET sistemleri ise yepyeni bir paradigma yaratmış durumda. PET halen metabolik ya da fonksiyonel bilgi sağlamaya devam ediyor. Ama bu arada radyolojinin ağırlığı MR sayesinde kat kat artmış durumda. Çünkü MR morfolojik bilginin yanı sıra fonksiyonel bilgi de sağlayan bir görüntüleme yöntemi. MR difüzyon ve perfüzyon görüntüleme ya da MR spektroskopiden elde edilen bilgilerin PET bilgisi ile kombine edilmesi hastalıkların teşhisi ve takibinde yepyeni ufuklar açacaktır.

Ultrasonografi konusunda ARFI ve iş akışını optimize eden bir bilişim çözümü olarak da *syngo*.via, değindiğimiz diğer yeni konseptler oldu. ARFI teknolojisi doku sertliğini değerlendirmede yeni bir yöntem. *syngo*.via ise biz radyologların işini özellikle kolaylaştıracak bir çözüm gibi gözüküyor.

Bu sayıda ayrıca Ankara Üniversitesi Tıp Fakültesi'nden Prof. Dr. İlhan Erden ve Bilkent Üniversitesi Ulusal Manyetik Rezonans Araştırma Merkezi Yöneticisi Prof. Dr. Ergin Atalar ile yapılan röportajları bulacaksınız. Prof. Dr. Ercan Karaaslan'a da bizlerle paylaştığı iki olgu için teşekkür etmek isteriz.

İnovasyon'un yeni sayılarında buluşmak üzere saygılarımı sunuyorum.

Dr. Mehmet Ertürk
Yayın Editörü

SOMATOM tarayıcılarında ileri düzey doz yönetimi

BT taramalarında, radyasyon dozunun ölçümü ve hesaplanması, verimli doz yönetimi açısından önemlidir. CTDI, DLP ve etkin doz gibi nicelikler, doğru olarak kullanıldığında faydalıdır. Siemens, Yapılandırılmış Doz Raporları ve CARE Analizi gibi araçlarla doz yönetimini yepyeni bir boyuta taşıyor.

Stefan Ulzheimer, PhD, Christianne Leidecker, PhD ve Heidrun Endt

BT İş Birimi, Siemens Sağlık Sektörü, Forchheim, Almanya

Hastalara tatbik edilen radyasyon dozunun değerlendirilmesi ve yönetimi, Bilgisayarlı Tomografi sektöründe en çok tartışılan konulardan biridir. SOMATOM tarayıcılarda, Bilgisayarlı Tomografi Dozu Endeksi (CTDI) ve Doz Uzunluk Çarpımı (DLP) gibi standart doz parametrelerinin raporlanması uygulaması 1999 yılından beri süregeliyor. Her bir taramaya ait bilgiler, hasta protokolünde mevcut olarak DICOM görüntüsü formatında görüntülenip arşivlenebiliyor.
Yapılandırılmış Doz Raporları'yla (Dose SR), Siemens, radyasyon dozu açısından daha fazla şeffaflık sağlamada bir sonraki adımı atmış oldu. Ayrıca, CARE Analizi gibi araçlar da, Dose SR düzeyinin değerlendirilmesi işlemini kolaylaştırıyor.

Teknik doz parametreleri – $CTDI_{vol}$ ve DLP

BT sistemlerinde ana doz ölçümü konsepti olan CTDI, Uluslararası Elektroteknik Komisyonu (IEC) [1} tarafından tanımlandı ve Birleşik Devletler Gıda ve İlaç İdaresi (FDA) gibi çeşitli ulusal kuruluşlarca benimsendi. Ağırlıklı hacim BT Doz Endeksi olan CTDIvol ise, standart görüntüler için tarama hacmi içinde ortalama abzorbe edilen dozu gösterir. Kafa ve vücut analiz koşullarını birbirine yakınlaştırmak için bu sistemlerin çapları 16 ve 32 cm olarak ayarlandı. Bu nedenle görüntüler, kesit bölgeleri yeterince temsil etmez. Ancak CTDIvol, doğrudan ölçümlenen bir niceliğe dayalı objektif teknik bir doz parametresidir. Bu endeks, protokollere özgü parametreleri dikkate alır ve farklı BT tarayıcılarıyla tatbik edilen çeşitli tarama protokollerini kıyaslamak açısından faydalıdır.

Tarayıcı radyasyon dozu bilgi ekranından efektif doz miktarının hesaplanması

1

AbdomenRoutine
000000
*17-Sep-1960, O, 50Y

Anlagenzentrum
SOMATOM Definition Flash
CT 2010A

17-Sep-2010 13:44

Ward:
Physician:
Operator:

Total mAs 1365 Total DLP 274 mGycm

	Scan	kV	mAs / ref.	CTDIvol mGy	DLP mGycm	TI s	cSL mm
Patient Position H-SP							
Topogram	1	120	35 mA			5.3	0.6
Abdomen	2	120	190	12.71	274	0.5	0.6

1 CDoz miktarının hesaplanması. Söz konusu abdominal taramaya ilişkin Hasta Protokolü bilgi ekranında DLP değeri hesaplanabilir:

DLP = 274 mGy·cm
Abdominal taramalar için dönüştürme faktörünü kullanarak, 0,015 mSv/(mGy·cm) [3] etkin doz (E) değerinin E =
E = 274 mGy·cm · 0.015 mSv/(mGy·cm) = 4.1 mSv 4.1 mSv olduğu hesaplanabilir.

Pediatrik (çocuk) vücut taraması için tarayıcı doz bilgilerinden etkin doz miktarının hesaplanması

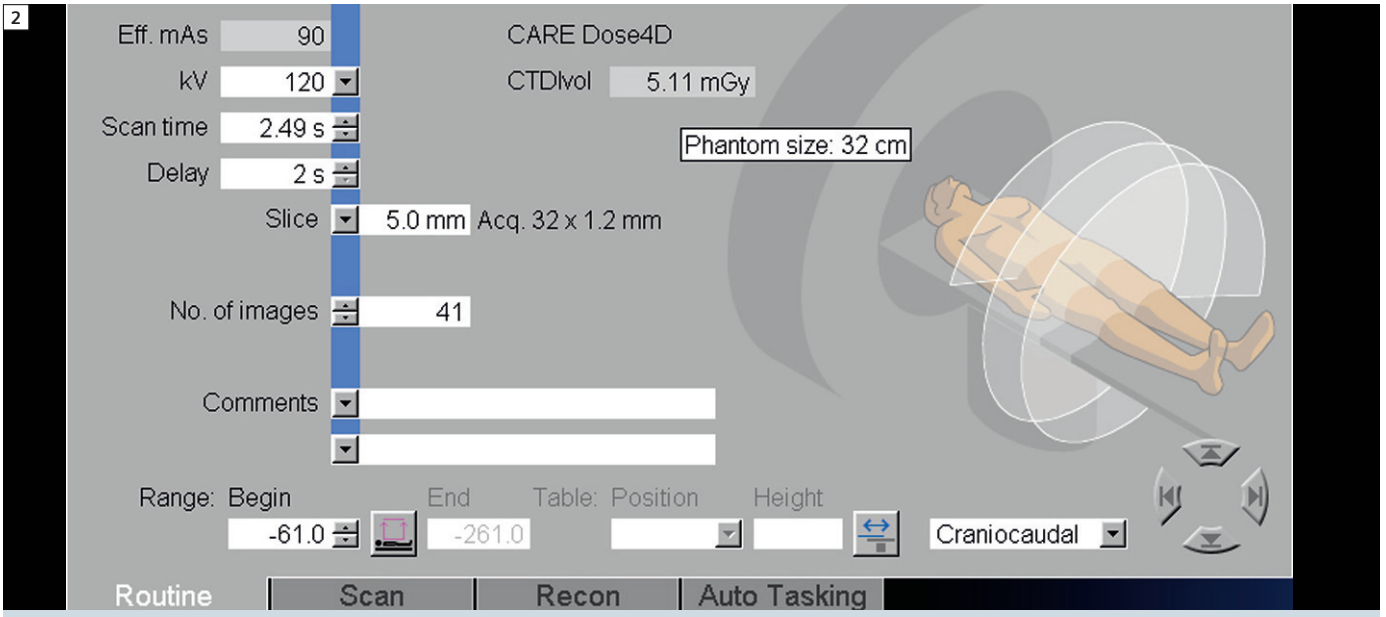

2 Çocuklar için etkin doz miktarının hesaplanması. Birinci örnekteki değerlerin aynılarını kullanırsak DLP değeri 274 mGy·cm olur. Önce DLP düzeyinin 32 cm'lik ya da 16 cm'lik CTDI görüntülerine ait olduğunu belirlemeniz gerekir. Bu durumda, DLP'nin 32 cm'lik vücut BT dozu ile elde edilen görüntülere ait olduğu raporlandı. Etkin dozu hesaplamak için Tablo 1'de yayınlanan pediatrik dönüşüm oranları kullanılacaksa bu değerin kafa BT dozu görüntüsüne dönüştürülmesi gerekir: DLP = 2,0 * 274 mGy.com = 548 mGy.cm. Not: Siemens tarayıcıları için standart değerler 2,0 ile 2,4 arasındadır. Söz konusu oranlar, Sistem Kullanıcı Kılavuzu'nda belirtildi. Etkin dozu belirlemek için dönüşüm oranlarını kullanmak, oldukça zor bir yöntem olduğu için genel olarak tüm tarayıcılar için 2,0'lık bir düzeltme oranının kullanımı uygundur. 5 yaşındaki bir çocuğun abdominal taramasında Edeğerini hesaplamak için 0,02 mSv/(mGy.cm) düzeyinde bir oran kullanılır (Tablo 1). E = 548 mGy.cm * 0,02 mSv/(mGy.cm) = 11 mSv. Eğer DLP değeri, sanki yeni bir tarayıcıdaymış gibi 16 cm'lik kafa görüntüsünde ölçümlenmişse, o halde, 2,0-2,4 arasındaki dönüşüm oranı kullanılmaksızın direkt olarak Tablo 1'deki dönüşüm oranları kullanılabilir.

Tablo 1

Anatomik bölge	DLP-Etkin Doz Dönüşüm Oranı [mSv / (mGy ·cm)]				
	0 yaş	1 yaş	5 yaş	10 yaş	Yetişkin
Baş ve boyun	0.013	0.0085	0.0057	0.0042	0.0031
Baş	0.011	0.0067	0.0040	0.0032	0.0021
Boyun	0.017	0.012	0.011	0.0079	0.0059
Göğüs	0.039	0.026	0.018	0.013	0.014
Abdomen ve pelvis	0.049	0.030	0.020	0.015	0.015
Gövde	0.044	0.028	0.019	0.014	0.015

Etkin doz hesaplaması: Çocuk ve yetişkinlerde farklı anatomik bölgelerde DLP değerleri. Çocuklar için verilen dönüşüm oranları, 16 cm çapındaki görüntülerde ölçülmüştür. Eski sistemlerde pediyatrik protokollerde kullanılan DLP, genelde 32 cm çapındaki görüntülerde hesaplanır. Bu nedenle, ek düzeltme oranı tatbik edilmelidir.

Bu nedenle, IEC standartları gereği, BT tarayıcısı konsolunda CTDIvol değerinin sürekli olarak görüntülenmesi gerekir.

Belirli bir tarama protokolünün genel doz oranını hesaplamak için

CTDIvol değeri, tarama alanıyla çarpılır ve bu işlemin sonunda DLP değeri bulunur.

Hastalar için uygun dozun değerlendirilmesi

"Radyasyon dozu nedir?" sorusu sorulduğunda, insanın aklına gelen ilk husus, "Bu incelemenin ne kadar riskli olduğudur." Ancak, hastalara özgü radyasyon dozuna ilişkin bilgiler, sistem ve analizin teknik parametrelerine ek olarak hastaya özgü nitelikler gibi çoklu parametrelere dayanır. Uluslararası Radyasyondan Korunma Komisyonu (ICRP), maruz kalınan radyasyonun kontrolü ve radyasyondan korunma optimizasyonu için riskli miktarı temsil eden etkin doz konseptini geliştirir. Bu değer, direkt olarak ölçülememekle birlikte tanımlanmış doz ölçüm

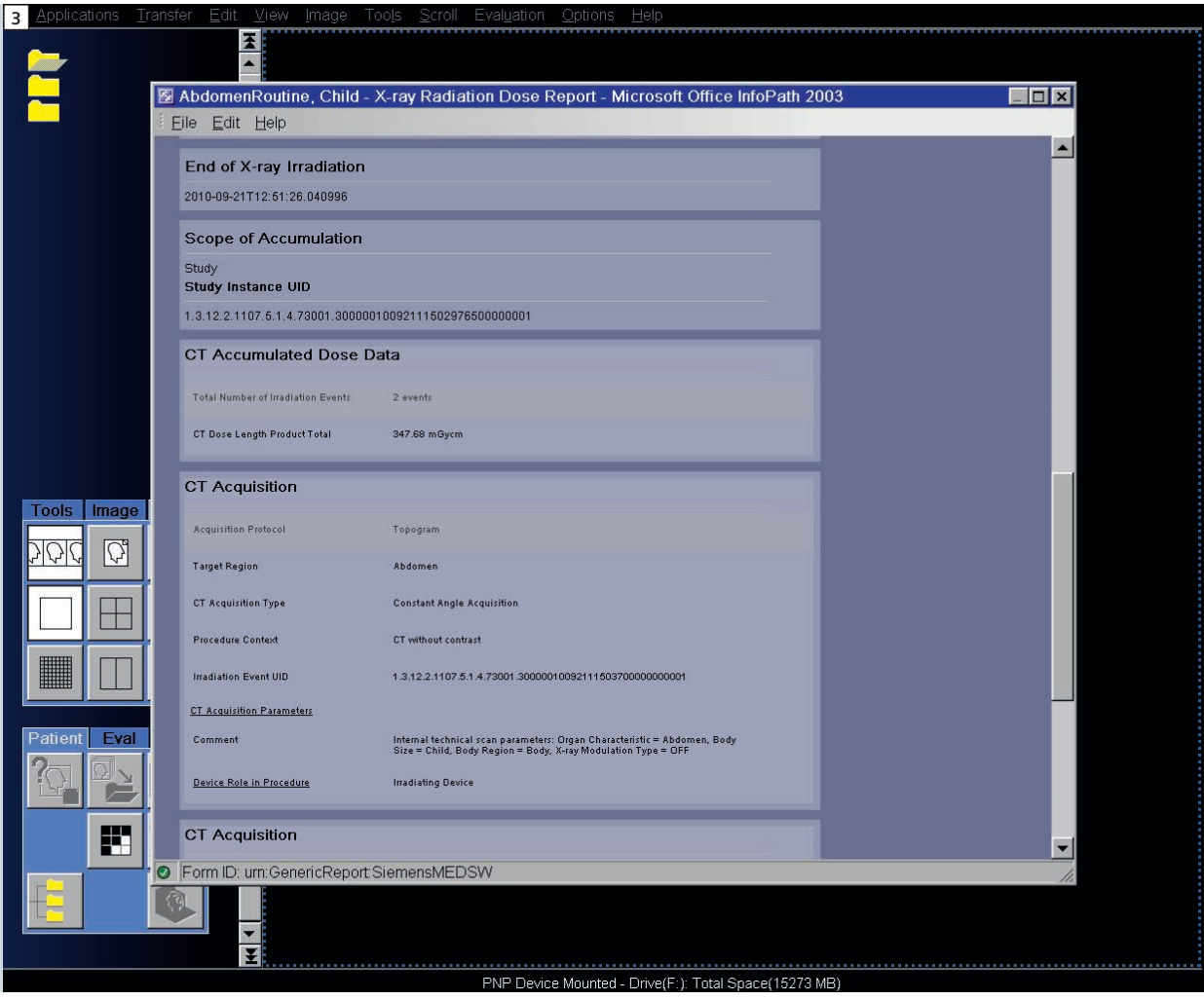

3 Dose SR düzeyi, tarayıcı konsolundan görüntülenebilir ve doz verilerini izlemek amacıyla PACS sistemine veya bağımsız bir sunucuya aktarılabilir.

modelleri kullanılarak hesaplanır. Yine de bu modeller, referans olarak alınan belirli insanlardan elde edilmiş olup, radyasyona maruz kalacak kişi için mevcut risklerle ilgili olarak yeterli düzeyde bilgi sağlamaz.

BT taramalarında etkin dozu belirlemenin pratik yöntemleri

BT taramalarında etkin dozu hesaplamak üzere birkaç yaklaşım incelendi. DLP değeri birçok sistemde kullanıldığı için herhangi bir taramanın [2] DLP düzeyinden etkin dozunu hesaplamak üzere genel bir yöntem önerildi. Çeşitli klinik taramalarda uygulanan etki doz seviyelerine ilişkin Monte Carlo hesaplamalarından DLP başına, normal etkin dozlara ilişkin dönüşüm oranları elde edildi. Bu oranlar, sadece taranan anatomik bölgeye (baş, boyun, toraks, abdomen veya pelvis) bağlıdır.

Şunu anlamak önemlidir: Bu yöntemi kullanarak etkin dozu hesaplamak, sadece gerçek etkin dozun kabaca hesaplanması anlamına gelir, çünkü etkin dozu etkileyen birçok parametre, hesaba katılmaz. Vücut ebatları ile taranan bölgenin radyasyona hassas organlara göre kesin pozisyonu, bu parametrelerden sadece ikisidir. Ancak genelde bu yöntem, etkin doz konseptinin geliştirilmesi için yeterlidir: Radyasyondan korunma sağlamak ve diğer radyasyon kaynaklarıyla da kıyaslanabilir, maruz kalınan toplam radyasyona dair tahmini bir hesaplama yapmak.

Örnek olarak, Şekil 1'de, Shrimpton ve arkadaşları tarafından yayınlanan dönüşüm oranları kullanılarak abdominal bir taramanın etkin doz değerinin nasıl hesaplanacağı gösteriliyor [Tablo 1].

Çocuklar için dikkate alınması gereken özel durumlar

Farklı yaşlardaki çocuklar için de dönüşüm oranları mevcuttur [Tablo 1]. Yayınlanan dönüşüm oranlarının BT dozuyla alınan kafa görüntülerinde raporlanan değerlere tatbik edildiği gerçeğine özellikle dikkat edilmelidir. Eski tip tarayıcılarda CTDI değerleri, hastanın yaşından bağımsız olarak kafa ve vücut BT taramalarından elde edilen görüntüler dikkate alınarak hesaplandı. Bu durum, pediatrik taramalar için herhangi bir talimat içermeyen orijinal IEC standartları ile uyumluydu. Bunun sonucu olarak, Şekil 2'de gösterildiği üzere, pediatrik vücut taramaları için

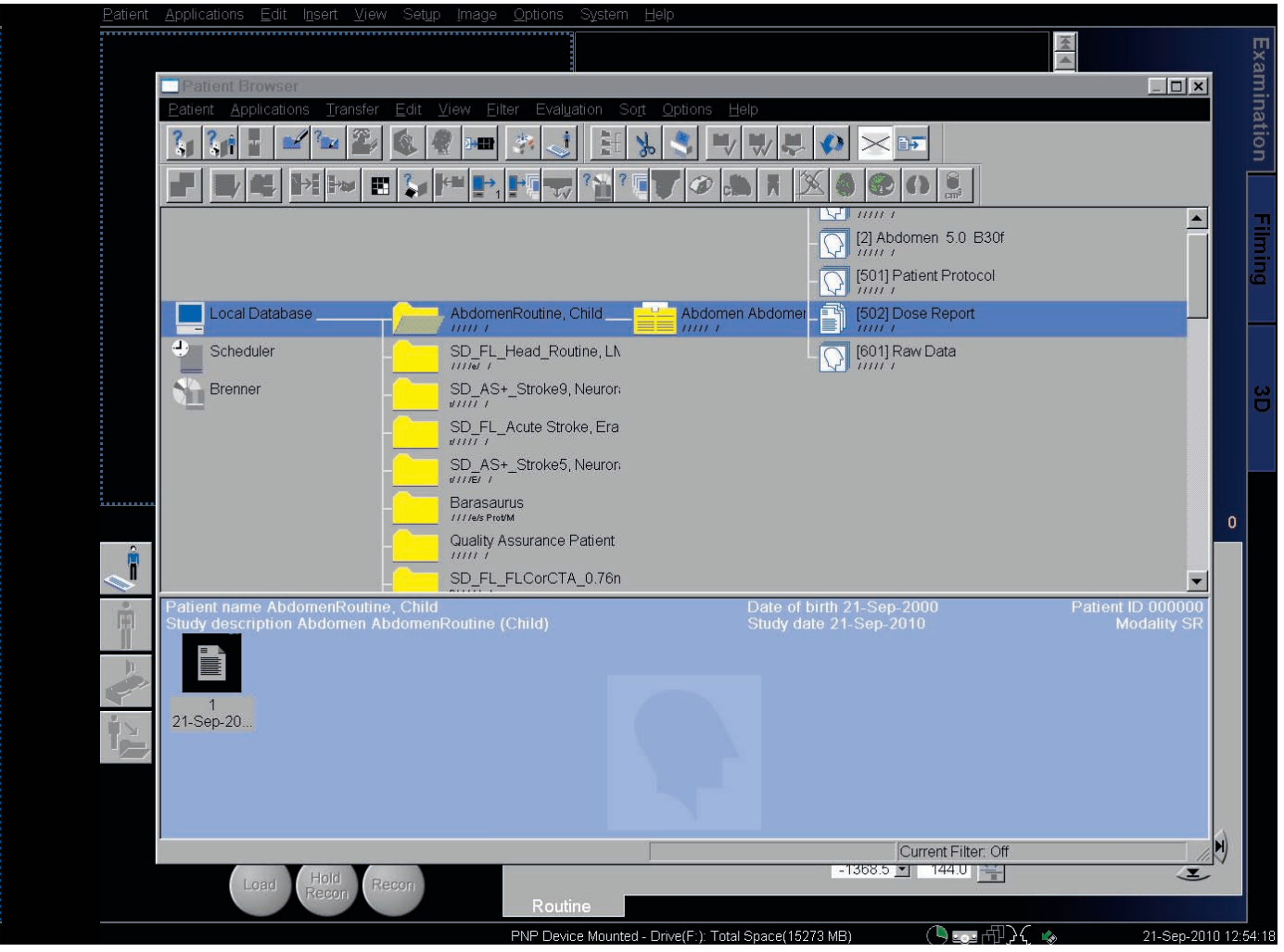

ilave bir hesaplamaya ihtiyaç vardı. Yukarıda gösterilen örnek, 5 yaşındaki bir çocuğun, aynı radyasyon düzeyine maruz kalan yetişkine göre yaklaşık 3 kat fazla etkin doza maruz kaldığını gösteriyor. Tamamen teorik olsa da, bu örnek, pediatrik hastaların görüntülenmesi sırasında, özellikle dikkat gösterilmesinin, son derece önemli olduğunu gösteriyor; özellikle de Care Dose4D ile birlikte özel pediatrik protokoller kullanılıyorsa... Pediatrik hastalar için doz raporlamasını standart hale getirmek için IEC standartlarının gelecek versiyonları, taranan anatomik bölgeden bağımsız olarak, pediatrik taramalarda kafa BT dozu görüntüleri için doz raporlamayı mecburi kılacaktır. Siemens, *syngo* CT 2011A yazılımıyla, bu gereksinimi hayata geçirmiş oldu. Bunun sonucu olarak, Tablo 1'de belirtilen dönüşüm oranları da direkt olarak pediatrik protokollere uygulanabilecek. Bu geçişi kolaylaştırmak üzere kullanıcı arabirimine BT dozu görüntü ebatları özelliği eklendi ve Doz SR'de raporlandı.

Yeni bir standart: Yapılandırılmış doz raporları

Dünyanın ilk BT üreticisi olan Siemens, artık yeni Doz SR formatını, BT ürün portföyünün hemen hemen tamamında uygulamaya koymuş durumda. Doz SR, her bir radyasyona maruz kalma durumu, biriken radyasyon dozu ve radyasyona ne şekilde maruz kalındığına dair bilgiler içeriyor. Bu bilgiler, elektronik formatta, geleneksel PACS sistemi veya iş istasyonları gibi, doz bilgilerini alan, bilgileri saklayan ve işleyen herhangi bir sisteme gönderilebilir.

Referanslar

1 IEC 61223-2-6 Medikal görüntüleme bölümlerinde değerlendirme ve rutin testler – Bölüm 2-6: Sabitlik testleri – Bilgisayarlı tomografi X-ray cihazlarının görüntüleme performansı

2 Jessen KA, Panzer W, Shrimpton PC, ve arkadaşları, EUR 16262: Bilgisayarlı Tomografi için Kalite Kriterlerine yönelik Avrupa Birliği Talimatları, Belge, Avrupa Toplulukları Resmi Yayınlar Bürosu'nda sunulmuştur: Lüksemburg, 2000.

3 Shrimpton PC, Hillier MC, Lewis MA, Dunn M. Birleşik Krallık'ta BT Dozlarına ilişkin Ulusal Araştırma: 2003. Br J Radiol Aralık 2006 79(948):968–980. [PubMed: 17213302]

Otopsi görüntülemede yeni dönem

Bilgisayarlı Tomografi veya diğer görüntüleme teknikleriyle otopsi görüntüleme, birçok ülkede çok yeni bir uygulama. Ancak İsviçre'de bulunan Zürih Üniversitesi Adli Tıp Enstitüsü'nde, cesetlerin taranması günlük rutin bir işlem. Bilgisayarlı Tomografi, otopsiyle tespiti zor olan pek çok bulguyu ceset üzerinde kolayca ortaya çıkarabiliyor. Siemens Çift Enerji Kaynaklı (Dual Energy Source) tarayıcı, bu noktada pek çok avantaj sunuyor.

Irène Dietschi

Sabahın erken saatlerinde mezarlıktan çıkarılan ceset, saat 9:00 civarında Zürih Üniversitesi, Adli Tıp Enstitüsü'ne getirilir. Tabut, sedye üzerine konup geniş giriş kapılarından içeri alınır, morg dolaplarının duvar boyunca dizildiği holden geçirilir ve doğrudan enstitünün yan taraftaki görüntüleme bölümüne getirilir. Burada beden, komple bir BT (Bilgisayarlı Tomografi) taramasından geçirilir. Bedeni, SOMATOM Definition Flash cihazının geniş ağzından içeri doğru itmek 10 dakikadan uzun sürmez. SOMATOM Definition Flash, bedeni, sanal olarak, bıçak inceliğinde binlerce dilime ayırır. Hem de tüm bu işlemler, ceset tabutun içindeyken gerçekleştirilir (Şekil 1). Saatler sonra, adli tıp uzmanı ve İsviçre,

1 78 cm çapındaki geniş gantri, tabut kapakları gibi büyük objelerin taranmasını mümkün kılar.

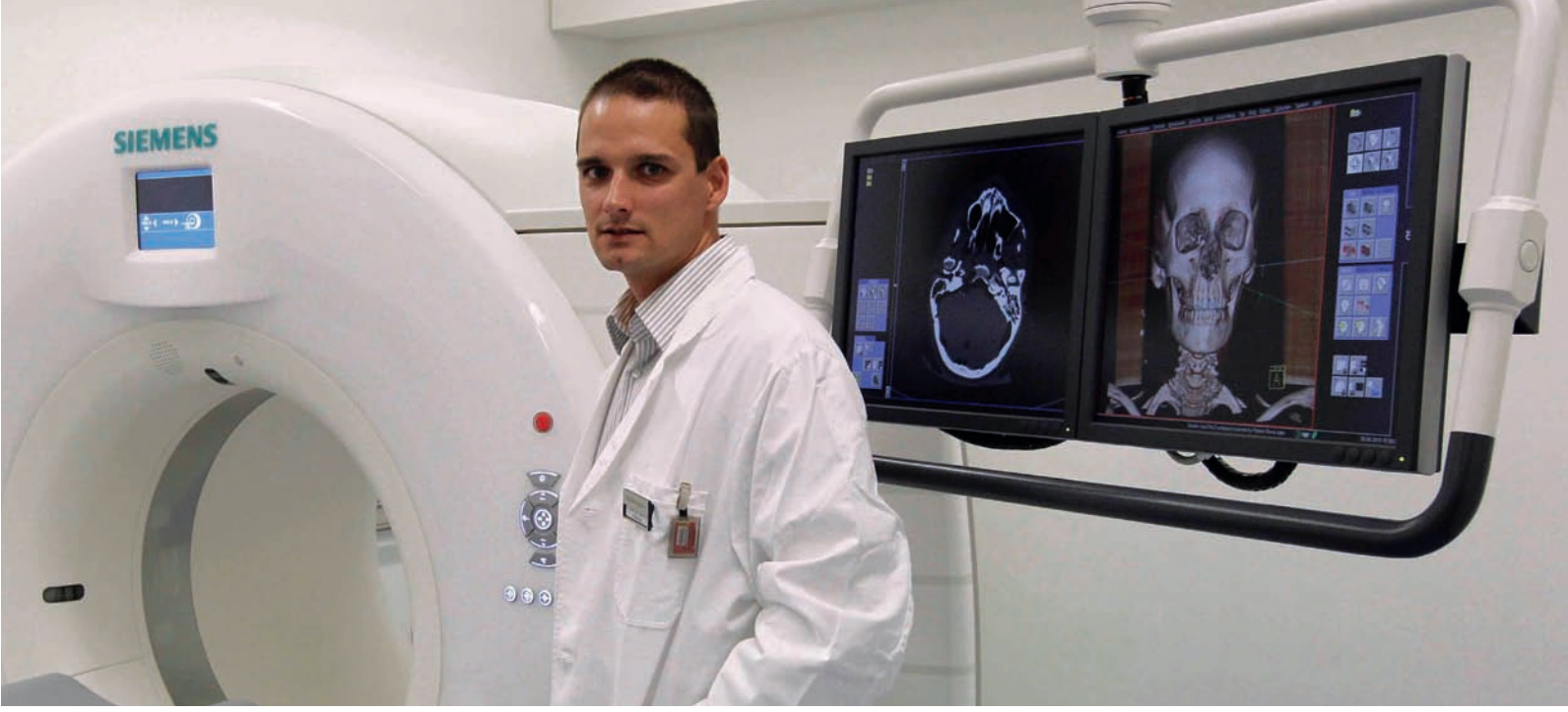

Doç. Dr. Christian Jackowski, Adli Tıp Uzmanı ve Zürih'teki Postmortem Imaging Center'ın şefi.

Zürih'te bulunan Otopsi Görüntüleme Merkezi'nin Şefi, 35 yaşındaki Doç. Dr. Christian Jackowski araştırma yapmaya ilgi duyan birisi olarak, tanısal bir sonuca varmak için büyük bir bilgisayarın başında üç boyutlu BT görüntülerini inceliyor. Dikkatini çeken yerleri döndürüyor, bakış açılarını ve renkleri değiştiriyor ve dikkatini çeken alanları yakınlaştırıyor. yapıyor. Doç. Dr. Jackowski, kısaca çok sıkı olan adli tıp faktörleri çerçevesinde cesedi analiz ediyor ve üzerinde değerlendirmeler yapıyor. Doç. Dr. Jackowski şu hususu belirtiyor: "Normal bir otopsiye kıyasla Bilgisayarlı Tomografi taramasında, çok daha fazla noktayı, çok daha açık bir şekilde görebiliyoruz."

İskelet ile ilgili Bulgular, Gaz Embolileri

Doç. Dr. Jackowski, BT taramasının özellikle iskeleti görüntülemek açısından faydalı olduğunu kırıklar, tümörler, kistler, çivi, vida, levha gibi yabancı cisimler ve cerrahi objeler ile kurşun, bıçak parçaları ve benzeri suç kanıtları göründüğünü söylüyor. Başta veya boğazdaki bir lezyon, çok tehlikeli olmasa da, damarlardan birine hava girmesine yol açabilir; eğer hava kalpte birikirse ve oradan akciğer atardamarına pompalanırsa (Şekil 2), kişi ölebilir. Doç. Dr. Jackowski, bu konuyla ilgili olarak şunu söylüyor: "Otopside bu durumun tespiti çok zor olmasına rağmen BT taramasında bunu kolayca görebilirsiniz. Otopside kalbi kestiğiniz an hava uçup gider. Ve eğer ölüm sebebi hava ise, o zaman en önemli kanıtınızı kaybetmiş olursunuz." 2010 yılının Eylül ayında Zürih Üniversitesi Adli Tıp Merkezi'ne, SOMATOM Definition Flash sistemi ile 3T manyetik rezonans görüntüleme tarayıcısı gibi benzer yüksek teknolojili görüntüleme sistemleri kuruldu. Çok cömert bir bağış sayesinde bu cihazlar satın alınabildi. Bu merkezde her yıl incelenen 500-600 cesedin yaklaşık üçte biri, MRI taramasından geçtiği için BT taraması, tüm cesetler için rutin bir prosedüre dönüştü. Jackowski bunu şöyle açıklıyor: "Bedenler üzerinde gerçek otopsi yapılmadan önce gerçekleştirilen BT taramaları, kesinlikle önemli bilgiler sunuyor." Siemens Çift Enerji Kaynaklı (Dual Energy Source) tarayıcı, adli tıpta son derece önemli bazı avantajlar sunuyor. Örneğin 780 mm çapındaki gantri, birçok BT tarayıcısındaki gantriden çok daha geniştir. Bu sayede, obez hastalar veya genel olarak kol ve bacakları şişmiş yangın kurbanları kolayca taranabiliyor. Tarayıcının sunduğu genişletilmiş görüş alanı, tüm vücudun yeniden yapılandırılmış görüntülere aktarılmasını sağlamakta olup bu durum, tüm "cesedin" görüntüsünün yeniden yapılandırılmasını ve beden çevresindeki hiçbir kısmın atlanmamasını sağlıyor. Bu özellik, z-ekseni için de geçerlidir. z-eksenindeki tarama mesafesi 2 metreye kadar ulaştığı için olan birçok vakada bedenler, pozisyonları değiştirilmeksizin boylu boyunca taranabiliyor.

Büyük Fark: Hounsfield Ölçü Skalası

Adli tıp açısından diğer bir önemli özellik ise, yüksek radyopasiteleri ölçme yeteneğidir: Normal bir BT tarayıcıda Hounsfield ölçü skalası, -1.000 HU (hava) ile +3.000 HU (kemikten daha yoğun) (0 HU – su) arasında değişirken bu skala, geliştirilmiş BT tarayıcılarda -10.000 HU ile +30.000 HU arasındadır. Genişletilmiş Hounsfeld ölçü skalası, klinik bir uygulamada çok da gerekli olmasa da bir adli tıp uzmanı için önemlidir. Neden mi? Bu soruya Doç. Dr. Jackowski şöyle cevap veriyor: "Çünkü diş dolgusu gibi yabancı maddeleri, herhangi bir ölçü cihazına ihtiyaç duymaksızın üç boyutlu olarak görüntüleyebiliyoruz." Bu fonksiyon, özellikle kimlik tanımlama süreçlerinde önemlidir (Şekil 3). Ayrıca genişletilmiş skala, silahla ölüm vakalarında önemli bilgiler sağlıyor; mermilerin tespitinin dışında, aynı zamanda adli tıp uzmanının, merminin ebatlarını, kalibresini ve hatta içerdiği metal miktarını kesin olarak belirlemesine olanak sağlıyor. Böylece polise davanın çözümüne yardımcı olabilecek hayati derecede önemli bilgiler sunuyor.
Doç. Dr. Jackowski, kendisinin ve arkadaş-

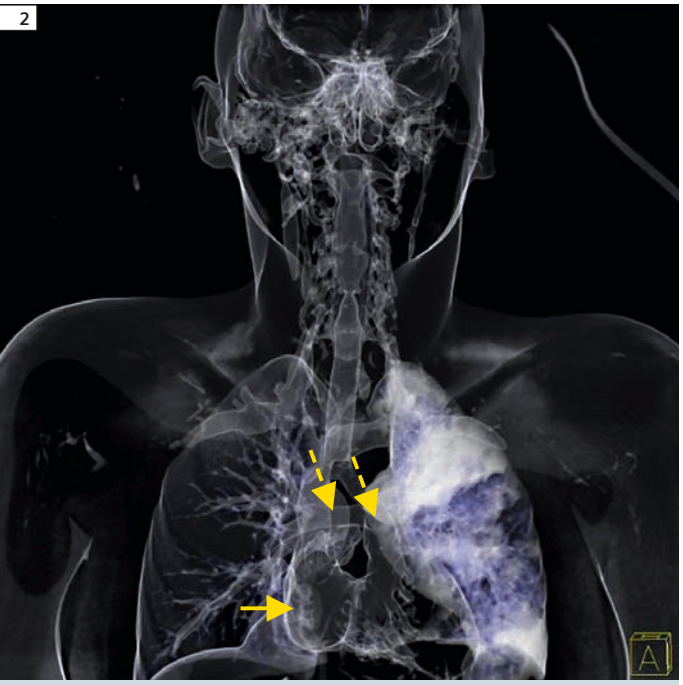

2 Silahlı yaralanmalı bir vakanın torasik BT verilerinin 3D olarak rekonstrüksiyonu. Sağ kulakçıkta (aralıksız ok) biriken hava ile ana ve sağ akciğer atardamarını dolduran (aralıklı oklar) havaya dikkat ediniz.

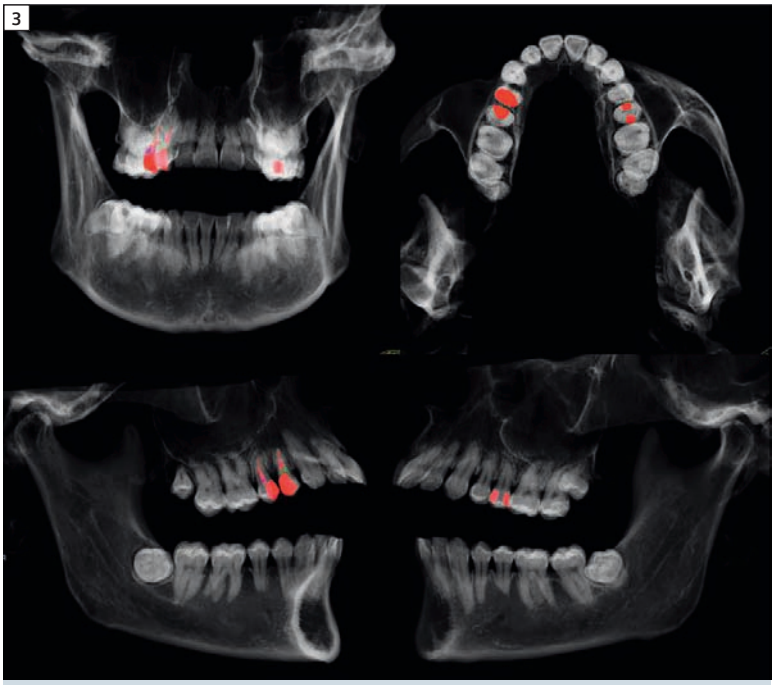

3 Dentisyon (dişlenme) (z-UHR, genişletilmiş BT skalası) durumunun üç boyutlu olarak hacimsel görüntülenmesi. Teşhis etmek amacıyla, dental restorasyonların yeri ve şeklinin tespiti.

larının SOMATOM Definition Flash sistemine sahip olmaktan çok gurur duyduklarını çünkü sistemin kendi çalışma sahalarına ilave birçok fayda getirdiğini söylüyor. Hatırladığı bir vakada, BT tarayıcısının omurganın derinliklerine saplanmış bir bıçak ucunu ortaya çıkardığını belirtiyor. Bu tür küçük bir parça, otopsi incelemesinde büyük ihtimalle gözden kaçırılmış olacaktı. Doç. Dr. Jackowski, sözlerine şöyle devam ediyor: "Ancak bu bıçak ucu önemliydi, çünkü polis bu parçayı zanlının üzerinde bulunan bıçak ile eşleştirebilirdi."

Katma değer üretse de otopsilerin yerini almayacak

Tüm bu avantajlar, beden tarama prosedürünün tamamen gerçek otopsilerin yerini alması anlamına mı geliyor? Doç. Dr. Jackowski, kafasını sallayarak bunu reddediyor ve şunları söylüyor: "Görüntüleme teknolojilerini, otopsi incelemelerinin yerini alacak bir alternatif olarak görmek yanlış. BT, otopsiye rakip bir yöntem olarak değil, bir bütünün parçası olarak mevcut prosedürleri tamamlayan ek bir unsur. BT tarayıcıları ile elde edilen görüntüler, ne kadar etkileyici olsa da, bilgisayar tarafından üretiliyor. Her ne kadar gerçekliği temsil etseler de, gerçek değiller." Hiç şüphesiz BT taramalarının da otopsiye göre avantajları var, otopsinin de kendine has avantajları var. Jackowski şunu belirtiyor: "Otopsinin, BT görüntülemeye kıyasla çok üstün olduğu birçok bulgu söz konusu." Bunun nedeni, bir adli tıp uzmanının bulgulara ulaşırken sadece gözlerinden değil, tüm duyularından faydalanması ve ellerini, parmak uçlarını, burnunu ve hatta kulaklarını kullanması. Örneğin, akciğer amfizemini bulmak için uzmanın dokunma duyusuna ihtiyacı vardır. Diğer bazı bulgular da belirli sesler ile tanımlanır – çatlama, cızırdama ve bunun gibi daha birçok ses. Eğer bir kişi zehirlenmişse beden, adli tıp uzmanının hatasız bir şekilde tanımlayabileceği belirli bazı kokular yayar.

Doç. Dr. Jackowski, tüm bu işlemlerin adli tıp için önemli olduğunu vurgulayarak şu açıklamayı yapıyor: "Modern görüntüleme sistemlerinin otopsinin yerini alması, bazı konularda daha iyi bir görüş sağlayan gözlük takmak demektir, ancak aynı zamanda diğer tüm duyuların kapatılması anlamına da gelir. Bu, açıkça kurumumuzda uygulamayı düşündüğümüz bir fikir değil." Doç. Dr. Jackowski'nin görüşüne göre görüntüleme, otopsinin güçlü bir ortağıdır. Her iki yöntemin de ortaklaşa gelişmesi gerektiğini düşünüyor.

Diğer ülkelerle kıyaslandığında İsviçre adli tıbbı, çok sayıda BT makinesine sahip. Zürih dışında, Bern ve Lozan'da birer tane olmak üzere iki tane daha üniversite enstitüsü var, bu enstitülerin her birinde, bir adet BT tarayıcısı bulunuyor. Otopsi BT taramaları, ABD, Avustralya, Almanya, Japonya ve Fransa'da da yapılıyor. Bunlar dışında kalan birçok ülkede, otopsi görüntüleme işlemi halen çok yeni bir uygulama. Bu teknolojinin adli tıp alanında halen büyük bir gelişme potansiyeli olduğu açık.

Irène Dietschi, *47, İsviçre'nin Olten şehrinde yaşayan, ödüllü bir bilim yazarıdır.*

www.siemens.com/SOMATOM-Definition-Flash

SAFIRE ile Koroner BT Anjiyografi

SAFIRE, Koroner BT Anjiyo uygulamalarında doz azaltımı ve yapaylık azaltıcı bir rekonstrüksiyon algoritması. SAFIRE ile, çok daha düşük dozda daha iyi görüntüler elde ediliyor ve yüzde 60'lara varan bir doz kazancı sağlanıyor.

BT uygulamalarında iteratif rekonstrüksiyon tekniklerinin bilimsel faydaları, oldukça uzun bir süredir tartışılıyor. Bu tartışmaların sonucunda iteratif rekonstrüksiyon tekniklerinin imaj kalitesinden ödün vermeden doz azaltımında umut vaad eden bir method olduğu aşikar. Siemens, bu konuda da bir adım önde olduğunu göstererek düşük doz görüntüleme için ilk ham veri bazlı iteratif rekonstrüksiyon uygulamasını geliştirdi. Bildiğiniz gibi BT görüntülemede en büyük zorluk, iki önemli parametrenin birbiriyle ilişkisini doğru kurabilmek: Görüntü kalitesi ve doz. Önemli olduğu kadar zor olmasının en büyük sebebi de, dozu azaltmanın görüntülerde gürültüye sebep olması, gürültünün de teşhisi etkilemesidir. Gürültüyü azaltmanın yolu da dozu artırmak. Bu nedenle iyi görüntü kalitesi ve doz arasında bir çelişki her zaman mevcut.

İteratif rekonstrüksiyon ve özellikle SAFIRE (Sinogram Affirmed Iterative

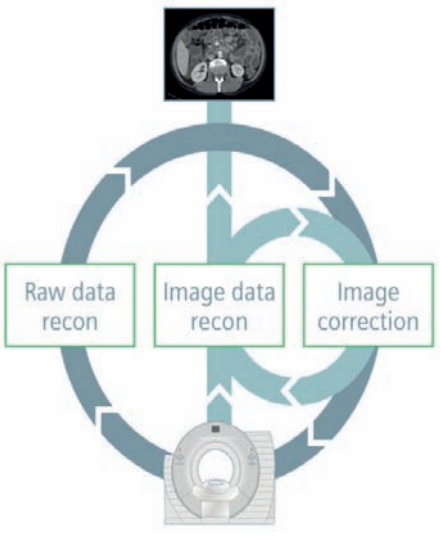

Reconstruction) ile daha düşük dozda görüntü elde edilmesi (bu görüntülerde daha çok gürültü olacaktır) ve daha sonra iterasyon işlemi, rekonstrükte edilmiş görüntülerde bu gürültünün ve yapaylıkların kaldırılması mümkün. Bu sayede çok daha düşük dozda daha iyi görüntüler elde ediliyor ve yüzde 60'lara varan bir doz kazancı sağlanıyor.

Daha az gürültü ve daha iyi kalite

SAFIRE'in rutin uygulamalarda kullanılmaya başlanmasıyla birlikte ilk klinik yayınlar da çıkmaya başladı. Uluslararası bir grup araştırmacı SAFIRE'in Koroner BT Anjiyo uygulamalarında doz azaltımı ve yapaylık azaltıcı bir rekonstrüksiyon algoritması olduğunu onayladı. Sonuçlar radyoloji alanında en çok bilinen dergilerden "European Radiology"de yayınlandı. [1]

Referanslar

1 Moscariello A et al. **Coronary CT angiography:** image quality, diagnostic accuracy, and potential for radiation dose reduction using a novel iterative image reconstruction technique-comparison with traditional filtered back projection. Eur Radiol. 2011 May 25.

syngo Tissue 4D

syngo Tissue 4D karaciğer gibi organlardaki tümor dokularının analizini kolaylaştırır. Dinamik, kontrastlı 3D veri gruplarının görüntülenmesi ve çekim sonrası işlenmesi için bir postprocessing yöntemidir. Bu yöntem iki değerlendirme seçeneği sunar:

- Standart eğri değerlendirmesi
- Farmakokinetik bir modele göre eğri değerlendirmesi

Görüntüleme özellikleri

4D görüntüleme (3D ve over time).

Parametrik haritaların renkli ekranı aşağıdaki gibi kontrast madde kinetiklerini tanımlıyor:

- Sürekli reflü (Kep)
- Sızıntı (ktrans)
- Eksra vasküler ekstra selüler hacim oranı (Ve)
- Plazma hacim oranı (Vp)
- İlk 60 saniye için Eğri Altındaki Başlangıç Alanı (iAUC) 2D veya 3D morfolojik veri gruplarının ilave görüntülemesi

Çekim sonrası işlemleme özellikleri

- Elastik 3D hareket düzeltme
- Çıkartılan görüntülerin tam otomatik hesaplanması

Farmakokinetik model

2-bölme modelini kullanarak pikseller taranarak farmakokinetik hesaplama. Hesaplama Tofts modeline dayanmaktadır. Çeşitli model işlevleri mevcuttur.

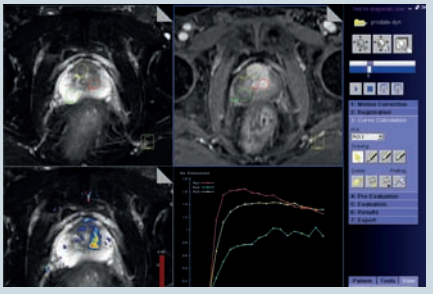

Nihai görüntülerde manuel bölümleme ve hesaplama

Aşağıdaki nihai görüntüler DICOM görüntüleri olarak kaydedilebilir:

- 3D hareket düzeltmeli, dinamik görüntüler
- Renkli görüntüler
- Hesaplanmış sonuçların kaydedilmesi
- Sonuçların uygun düzen formatında dışa aktarılması

SOMATOM Definition Flash Motion-free Yenidoğan Toraks Taraması: Kemoterapi sonrası izlem çalışması

Akciğer metastazı olan 3 yaşında bir erkek çocuğu, kemoterapi ile başarılı bir şekilde tedavi edildi ve CT'si izlendi. Sonuçta, ultra-hızlı toraks tarama modu toraks, herhangi bir metastatik lezyon ya da başka bir patolojik bulgu ortaya çıkarmadı.

Susann Skoog, MD, Nils Dahlström MD ve Petter Quick

Hasta geçmişi

Germ hücreli tümöre bağlı küçük (7-8 mm çap) akciğer metastazı olan 3 yaşında bir erkek çocuğu, kemoterapi ile başarılı bir şekilde tedavi edildi ve toraks CT'sinin izlenmesi için yönlendirildi. Daha önce sedasyonsuz, DLP 51.95 mGycm, 3.28 mGy CTDi hacim/140 mm tarama genişliği kullanılarak yapılan bir CT-muayene sürecinde hasta da yer aldı. Mevcut Flash taramasında, geride kalan hiçbir metastaz saptanmadı ve serum tümör markırı Alfa Fetoprotein (AFP) seviyesi normal çıktı.

Teşhis

Pitch değeri 3 olan, ultra-hızlı toraks tarama modu toraks, herhangi bir metastatik lezyon ya da başka bir patolojik bulgu ortaya çıkarmadı. Her iki akciğer de iyi perfüze edildi, herhangi bir genişlemiş lenf bezi belirtisine rastlanmadı. Timus büyüklüğü orta derecede arttı. Inverted Maximum Intensity Projection (MIP), regüler bir bronş ağacı gösterdi.

Yorumlar

Tedavinin etkisinin izlenmesi ve hastanın tam yanıtının belirlenmesi için CT muayenelerinin sürekli olarak izlenmesi gerekti. Yüksek-pitch değerinde spiral SOMATOM Definition Flash CT kullanılarak, hastaların standart CT protokollerine kıyasla büyük ölçüde düşürülmüş radyasyon dozu ile muayene edilmesi sağlandı. Bu durumda, sadece 0.54 mSv* uygulanması gerekiyordu. Hastanın toraksını sadece 0,42 saniyede elde eden hızlı tarama modu, pediatrik hastaya yatıştırıcı verilme ihtiyacını ortadan kaldırdı. Güvenilir bir tanı için değerli olan veriler ve görüntüler, ikinci bir taramaya gerek kalmadan elde edildi. Siemens'in CTDi'yi 32 cm CTDi fantom olarak hesapladığı dikkate alınırsa, ilave bir düzeltme faktörü (2) uygulanmalıydı.

Referanslar

1 McCollough CH et al Strategies for Reducing Radiation Dose in CT.

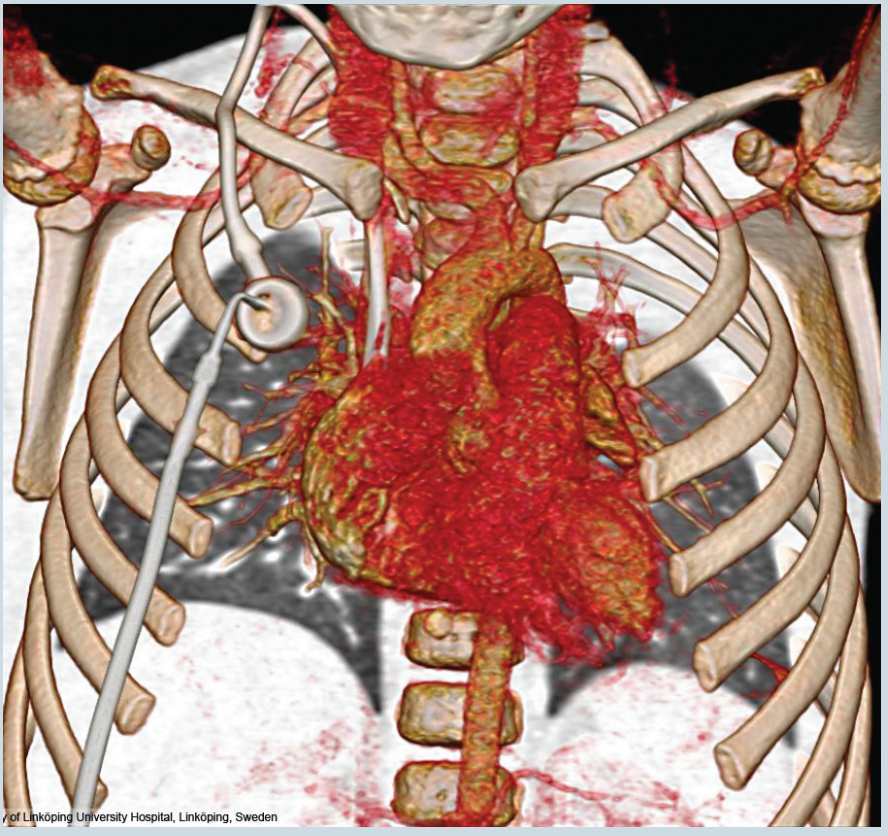

1 CT görüntüleme tüm göğsün kaynaşmış volume-rendered görüntüsünü verir.

Muayene protokolü

Tarayıcı		SOMATOM Definition AS 64	
Tarama modu	*Flash Spiral Thorax*	**Efektif Doz**	*0,54 mSv*
Tarama alanı	*Thorax*	**Pitch**	*3*
Tarama uzunluğu	*172 mm*	**Kesit kolimasyonu**	*128 x 0.6 mm*
Tarama yönü	*Kranio-kaudal*	**Kesit genişliği**	*0,75 mm*
Tarama süresi	*0,42 s*	**Rekonstrüksiyon inkrementi**	*0,6 mm*
Tüp voltajı	*120 kV*	**Rekonstrüksiyon filtresi (kernel)**	*B31f*
Tüp akımı	*20 mAs*	**Kontrast**	
Doz modülasyonu	*CARE Dose4D*	**Hacim**	*30 ml Ultravist® 370 mg/ml*
$CTDI_{vol}$	*1,23 mGy*	**Akış hızı**	*1 ml/s*
DLP	*30 mGy cm*	**Sonraki işlem**	*syngo InSpace4D*

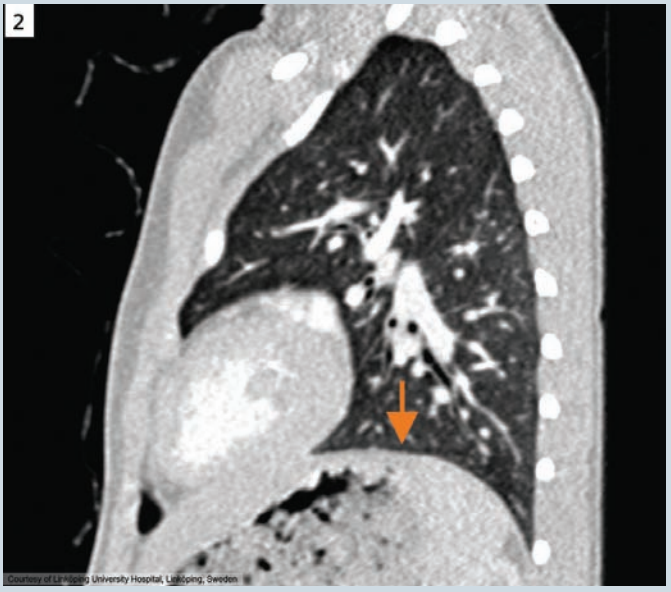

2 Sagital görüntüde, özellikle hastaların diyaframında (ok) görülebilen hareketsizlik parlak olarak gösterir.

3 Inverted Maximum Intensity Projection (MIP) regüler bir bronş ağacını gösterir.

4 Bu coronal görüntüde çift yönlü akciğer perfüzyonu saptanabilir.

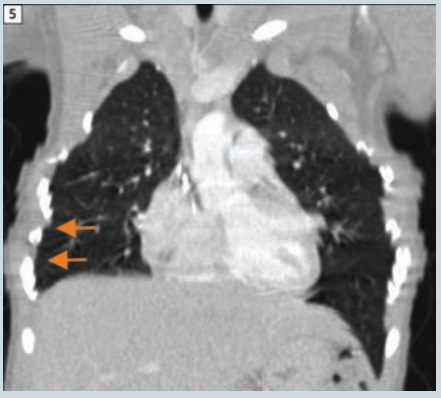

5 Önceki CT taramasına (51.95 DLP, oklar) ait koronal görüntü, solunuma bağlı hareket gösterdi.

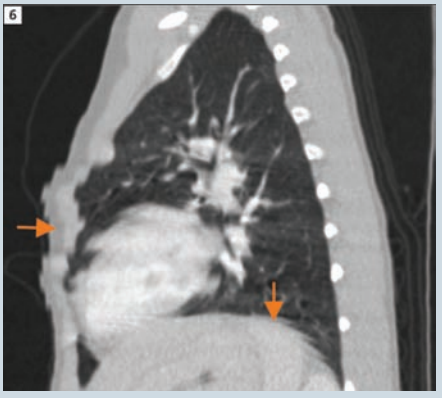

6 Soluyan hastanın CT taramasına (oklar) sagital görüntü tanısı koyulmasını zorlaştırdı.

SOMATOM Definition Flash: Tek taramada gerekli bilgileri temin eder

Junichiro Nakagawa, MD,* Osamu Tasaki, MD, PhD,* Tomoko Fujihara ve Katharina Otani, PhD****

**Travma ve Akut Kritik Hastalıklar Tedavi Merkezi, Osaka Üniversite Hastanesi, Osaka, Japonya*
***Pazarlama Birimi, Sağlık Sektörü, Siemens Japonya K.K., Tokyo, Japonya*

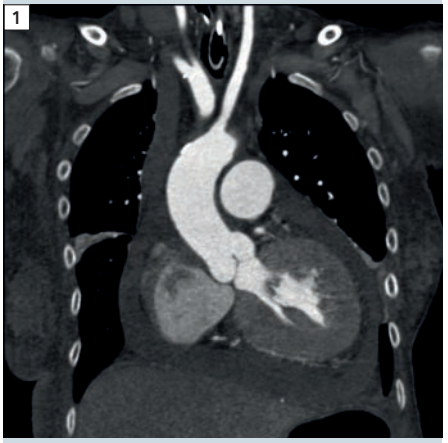

1 Çift Kaynaklı BT görüntüleri, hastada kalp büyümesi, perikardiyal efüzyon ve sol-ventrikülde miyokardiyal hipertrofi olduğunu ortaya koydu.

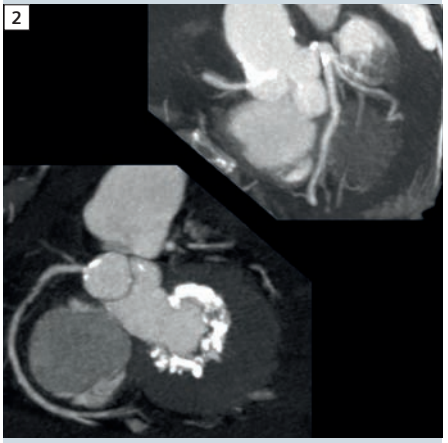

2 Üç ana koroner atardamarın hiçbirinde stenoz saptanmadı.

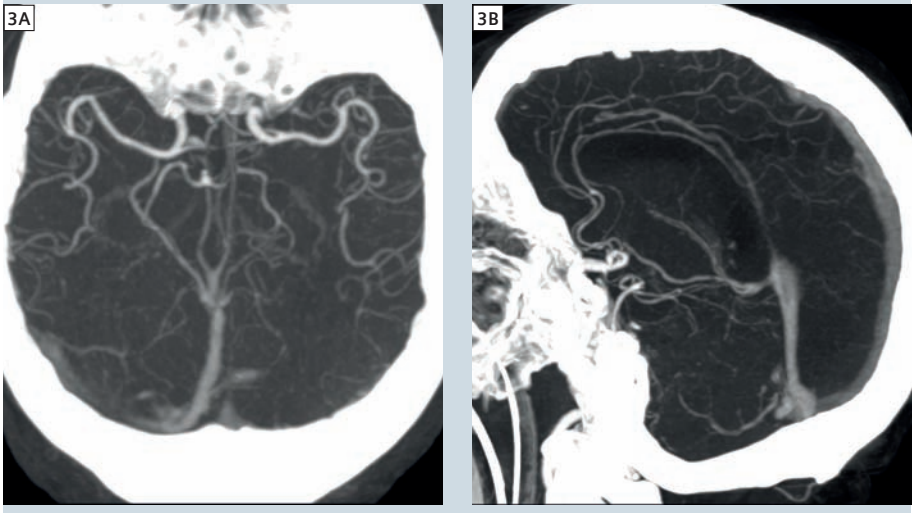

3 Büyük serebral arterlerin hiçbiri etkilenmedi.

Hasta geçmişi

89 yaşında kadın bir hasta, hafıza kaybı (DOC) ve solunum arresti nedeni ile Osaka Üniversite Hastanesi, Travma ve Akut Kritik Hastalıklar Tedavi Merkezi'ne getirildi. Hasta, hastaneye getirildiğinde şoktaydı, bilinçlilik düzeyi (LOC) E1V1M2 (Glasgow Koma Ölçeği – GCS) ve nabzı 74 idi; kan basıncı ise ölçülemiyordu. Hastanın geçmişinde yüksek tansiyon sorunu vardı ve hasta, şeker hastası olduğu için oral ilaç tedavisi görüyordu. Spontan solunumu geri gelmişti, ancak DOC durumu devam ediyordu ve bu nedenle, trakeal entübasyon uygulamamız ve vazopresör infüzyonu tatbik etmemiz gerekiyordu. Hasta şoktan çıktı.

Hastanın PA akciğer grafisi, kalpte büyümeyi gösterirken, konjestif, kalp yetmezliğine işaret ediyordu. Hastanın koroner atardamar hastalığı, aort hastalığını ve serebrovasküler lezyonlarını aynı anda görüntülemek için hastanın kafasından göğüs bölgesine kadar uzanan bir alanda Flash Spiral konumunda (EKG tetiklemesi olmayan konum), çift kaynaklı (tüp) kullanılan bir BT taraması gerçekleştirdik.

Teşhis

Çift Kaynaklı BT görüntüleri, hastada kalp büyümesi, perikardiyal efüzyon ve sol ventrikülde miyokardiyal hipertrofi olduğunu ortaya koydu (Şekil 1). Üç ana koroner atardamardan hiçbirinde, stenoz saptanmadı (Şekil 2) ve aort

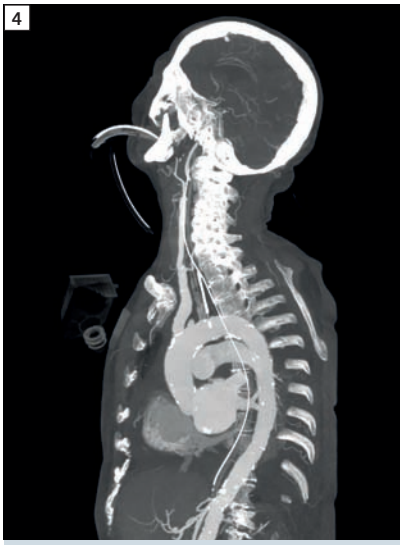

4 Aortta belirgin bir anormallik görülmedi.

5 Çift Kaynaklı BT Flash Spiral, geniş kapsamlı BT anjiyolografisi için kullanıldı.

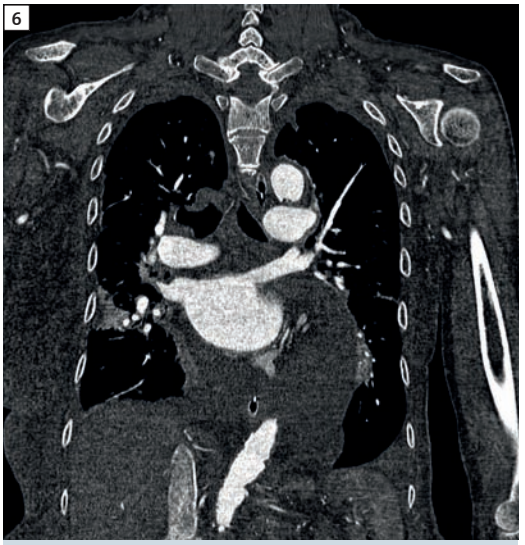

6 2,3 pitch değeri, nefeslerini tutamayan hastalarda hareketli ve serbest görüntülerin alınmasına imkan verir.

veya serebrovasküler bölgede (Şekil 3 ve 4) belirgin bir anormallik görülmedi. Bu sonuçlara göre, akut koroner sendrom, aortik diseksiyon ve kalp krizi ihtimalleri devre dışı bırakılabilirdi. Sol ventriküldeki miyokardiyal hipertrofi bulgusu ışığında, hastada hipertrofik obstrüktif kardiyomiyopatiden şüphelendik.

Hastanın kalp fonksiyonlarını ve solunum durumunu düzeltmek için diüretik ilaç kullanıldı ve işe yaradı. Trakeotominin ardından, hastanın solunum durumu kademeli olarak iyileşti ve hasta, hastanede 43 saat kaldıktan sonra solunum desteğinden ayırılabildi. Hastanın bilinç düzeyi E4VTM6 (GCS) seviyesine geri döndü ve oksijen desteğine ihtiyaç kalmadı. Hastanede geçirdiği 48 saatin sonunda hasta, rehabilitasyon için başka bir hastaneye nakledildi.

Yorumlar

Geniş kapsamlı BT Anjiyografisi için Çift Kaynaklı BT Flash Spiral kullanıldı (Şekil 5). Bu metot, hastada kritik akut koroner sendromu, torasik aortik diseksiyon ve serebrovasküler lezyonları ihtimal dışı bırakmamız için bize gerekli bilgileri temin etti. Flash Spiral konumu, tedavinin başlangıç aşamasında, kardiyak kateterizasyonu gibi, ek invazif işlemleri kullanmaksızın, özellikle hayati tehlike yaratan hastalıkları elemek açısından oldukça kullanışlı bir araçtır. Flash Spiral tarama konumu, standart olarak 2,3 (maksimum: 3,4) pitch değerine sahip olduğu için tanısal görüntüler, nefeslerini tutamayan hastalarda bile temin edilebilir, bu durum, özellikle Travma ve Kritik Hastalıklar Tedavi Merkezleri'nde sık kullanılır. (Şekil 6).

Muayene protokolü

Tarayıcı	SOMATOM Definition Flash
Tarama konumu	Flash Thorax
Tarama alanı	Kafa-Gövde arası bölge
Tarama uzunluğu	570,5 mm
Tarama yönü	Kaudo-kraniyal
Tarama süresi	2,07 saniye
Tüp gerilimi	120 kV / 120kV
Tüp akımı	162 eff. mAs
Doz ayarlama	CARE Dose4D
$CTDI_{vol}$	9.06 mGy
DLP	574 mGy cm
Rotasyon süresi	0.28 s
Pitch	2.3
Kesit kolimasyon aralığı	0.6 mm
Kesit genişliği	0.75 mm
Görüntü yeniden yapılandırma basamağı	0.6 mm
Yeniden yapılandırma çekirdeği	B35f
Kontrast	
Hacim	95 ml
Akış hızı	4.0 ml/saniye
Başlangıç gecikmesi	28 saniye Bolus Takibi

MRG teknolojisinde devrim

Radyoloji alanına yön veren kişilerden birisi olan Ankara Üniversitesi Öğretim Üyesi Prof. Dr. İlhan Erden, 3 Tesla ve 70 cm gantrili MR sistemlerini kullanarak bu konuda öncülük yaptı. Prof. Dr. Erden, bu tür teknolojik gelişmelerin kendisini gerçekten şaşırttığını ve mutlu ettiğini söylüyor.

Ankara Üniversitesi Öğretim Üyesi Prof. Dr. İlhan Erden, radyoloji üzerine çalışmalar yapıyor, bu konudaki gelişmeleri yakından takip ediyor. Prof. Dr. Erden, Ankara Üniversitesi'nin radyoloji alanındaki son gelişmeleri içeren ve sağlık hizmetinde önemli yeri olan projeleri her zaman desteklediğini, dekanlarının radyoloji cihazlarının yenilenmesi için büyük destek verdiğini söylüyor. Bu kapsamda 3 Tesla MRG teknolojisini de kullanarak bu konuda öncülük eden Prof. Dr. Erden, meslektaşlarına, teknolojik gelişmeleri ve yeni ürünleri yakından takip etmelerini öneriyor. Prof. Dr. Erden ile radyolojinin geleceği ve yeni teknolojiler konusunda bir röportaj gerçekleştirdik.

Siz hem Ankara Üniversitesi'nde öğretim üyesisiniz hem de radyoloji camiasına yön veren kişilerden birisiniz. Radyolojinin geleceğini nasıl görüyorsunuz? Bu gelecekte Ankara Üniversitesi'nin yeri ve rolü ne olacaktır?
Radyolojinin geleceğini iyi görüyorum. Şöyle ki, radyologların tıp camiasında seçkin bir yeri vardır ve radyoloji, tıpta anahtar bir rol oynamadır. Radyoloji geçmişte vardı; bugün de var; gelecekte daha da güçlü olarak var olacaktır. Teknolojik gelişmeler diğer klinik branşlara göre bizi daha avantajlı konuma getirecektir ve uzmanlık alanımıza duyulan ihtiyaç her geçen gün artacaktır. Yeter ki, genç meslektaşlarım işlerini iyi yapsınlar, işlerine dört elle sarılsınlar, işlerinden heyecan duysunlar. Radyoloji alanlarını sıkıca sahiplensinler, cihazları hakkıyla ve en üst kapasitede kullansınlar. Teknolojik gelişmeleri çok yakından ve ilgiyle takip etsinler, nanoteknoloji, moleküler görüntüleme ve girişimsel tedavinin yeni formlarına hazır olsunlar. Radyolojinin geleceğini teknolojiye ilgi duyan ve informatikte uzmanlaşan radyologlar belirleyecektir. Ankara Üniversitesi köklü bir üniversitedir, Tıp Fakültesi de cumhuriyetin ilk kurulan tıp fakültesidir. Hem mezuniyet öncesi hem mezuniyet sonrası eğitimde çok iyi bir yere sahiptir, lider konumdadır. Üniversitemiz, 3 Tesla MRG cihazıyla ilgili projeyi kabul etti ve fakültemizin son teknolojiye sahip bu cihaza kavuşmasını sağladı. Ankara Üniversitesi, radyoloji alanındaki son gelişmeleri içeren ve sağlık hizmetinde önemli yeri olan projeleri her zaman destekliyor, fiziki mekanların iyileştirilmesi için elinden gelen çabayı gösteriyor. Bunun yanı sıra, dekanımız, radyoloji cihazlarının yenilenmesi için büyük destek veriyor. Ankara Üniversitesi radyoloji alanındaki yeniliklere hep açık oldu ve diğer kurumlara örnek teşkil etti. Yakın gelecekte, PET/MRG ve fonksiyonel görüntüleme gibi konular gündemimizin öncelikli konuları arasında yer alacak. Radyolojiye güç katacak bu konularda eğitime ağırlık vermeyi hedefliyoruz.

Teknolojiye öncülük eden bir kimliğiniz olduğunu biliyoruz. Özellikle 3 Tesla ve 70 cm gantrili MR sistemleri konusunda öncülük ettiniz. Bu bakış açısıyla, bu teknolojiyi kullanan bir radyolog olarak, bu ve benzeri yeni teknolojilerle ilgili yeni alımlar yapacak radyolog meslektaşlarınıza ne gibi tavsiyeleriniz olabilir?
Bu konuyu birkaç yönden ele almak gerekir: Cihazı alacak kurumun yapısı ve firmanın teknik servis hizmetleri. Alım yapacak kurumun üniversite veya eğitim ve araştırma hastanesi olması ya da özel sektöre ait bir kurum olması, cihaz seçiminde belirleyici olacaktır. Çünkü ilkinde, eğitim ve araştırma ön plandadır. Bu kurumlara alınacak cihazların son teknolojiyi içermesi

Ankara Üniversitesi Öğretim Üyesi Prof. Dr. İlhan Erden

"Teknolojiyi yakından takip eden bir radyoloji uzmanı olarak, 70 cm gantri açıklığının MRG teknolojisinde bir devrim olduğunu söyleyebilirim"

Meslektaşımız 3 Tesla MR cihazının yanında.

gerek. Diğer sağlık kurumlarında veya görüntüleme merkezlerinde rutin amaçlı kullanılacak cihazlarda ise "maliyet/etkinlik oranı" öncelikle dikkate alınmalıdır. Fiyat politikasının yanı sıra, son derece karmaşık ve üstün teknolojiyle donatılmış cihazların alımlarında bir diğer faktör, teknik servis konusudur. Hatta, neredeyse cihazdan çok teknik servis hizmetleri ön plana çıkar. Teknik servis konusunda çok ciddi sorunlar yaşayabilir; üzülebilirsiniz ya da çok memnun kalabilirsiniz. Kısacası cihaz seçerken üretici firmanın servis niteliğine dikkat edilmesi gerekir.
Teknolojiyi yakından takip eden bir radyoloji uzmanı olarak, 70 cm gantri açıklığının MRG teknolojisinde bir devrim olduğunu söyleyebilirim. Nitekim diğer firmalar da, 70 cm gantri açıklığına sahip MR cihazlarının üretimine hız veriyorlar. Mükemmel veriler sağlamasına rağmen, kapalı sistemler hasta konforu açısından oldukça sıkıntılıdır. 70 cm'lik gantrili sistemler ile bu sorun, görüntüleme kalitesinden taviz verilmeksizin aşıldı. Gözlemlerimize göre, hastaların tercihleri de geniş gantrli sistemler yönünde oluyor.
Meslektaşlarımıza, cihaz alma hazırlığında olsunlar ya da olmasınlar, teknolojik gelişmeleri ve yeni ürünleri yakından takip etmelerini öneriyorum. Dijital mamografi, BT, ultrasonografi ve MRG cihazlarında inanılmaz derecede teknik gelişmeler oluyor. Bu teknolojik gelişmeler beni gerçekten şaşırtıyor ve aynı oranda da mutlu ediyor.

Peki, radyoloji sektöründe yer alan üretici firmalara nasıl bir mesaj vermek istersiniz?

Firmaların teknik gelişmeleri, cihazların artı ve eksi değerleri dahil, hiçbir şeyi saklamaksızın, çok açık bir şekilde radyologlara aktarmaları gerekiyor. Bu teknik gelişmeleri, yurtiçinde bilimsel toplantılarda anlatmalılar. Firmalar, kongrelerde temel ve ileri uygulamaları, kullanıcılara "iş başında" aktarılabileceği "alanlar" kurmalılar. Buna benzer uygulamaları, RSNA, ECR gibi büyük uluslararası kongrelerde görüyoruz. Bunların benzerlerinin, ulusal kongrelerde de yer almasını öneriyorum. Böylelikle firmalar ürünlerini tanıtma fırsatı bulurken hekimlerimiz de farklı uygulama alanlarında eğitim almış olacaklar. Örneğin, bir kardiyak MRG incelemesini ele alalım. "Kardiyak MRG nasıl çekilir", "Çekim öncesi ve sonrasında yapılması gereken işlemler (postproses) nelerdir?", "Kullanılan sekanslar hangileridir?" gibi bilgiler, konuyu yeterince bilmeyenler için çok aydınlatıcı olacaktır.
Ayrıca, meslektaşlarımıza, firmalar tarafından fırsatlar yaratılarak fabrika üretim alanlarının gezdirilmesini tavsiye ederim. Böylece çok etkileyici ve motive edici bir ortam görmüş olacak, karşılıklı kazanımlar sağlayacak ve ufuk açıcı bir deneyim yaşayacaklardır.

Siemens Sağlık Sektörü ile ilgili neler söylemek istersiniz?

Siemens Sağlık satış ekibinin bilgi paylaşımı çok iyi. Ürünleriyle ilgili bütün bilgileri aktarıyor, teknoloji konusunda ayrıntılı, derin ve doyurucu bilgi veriyorlar. Bu konuda da son derece güvenilir bir politika uyguluyor, yeterli ve doğru yönlendirmede bulunuyorlar.
Daha önce bahsettiğim gibi, satış sonrası servis çok önemli ve ciddi bir konu. Biz kurum olarak, şu ana kadar servis konusunda Siemens'le herhangi bir sorun yaşamadık. Şunu söyleyebilirim, genellikle alışılagelen durum, biz kullanıcılar için teknik servisi arayarak taleplerimizi, sıkıntılarımızı ve arızalarımızı bildirmek ve sonrasında akışı takip etmektir. Siemens firması için bunun tersinin söz konusu olduğunu söyleyebilirim. Garanti süresi içinde, henüz bizim dikkatimizi çekmeyen arızalar bize ulaşıp bildiriliyor ve sorun büyümeden gideriliyor. Yani, "Onlar bizi takip ediyor" diyebilirim.

UMRAM Siemens ile ortak çalışıyor

Bilkent Üniversitesi Ulusal Manyetik Rezonans Araştırma Merkezi (UMRAM) Yöneticisi Prof. Dr. Ergin Atalar, merkezi kurmadaki temel amaçlarının, görüntü teknolojilerini geliştirebilecek araştırmacıları yetiştirmek olduğunu söylüyor. Siemens'ten destek aldıklarını belirten Prof. Dr. Atalar, geliştirdikleri teknolojileri Siemens ile paylaştıklarını dile getiriyor.

UMRAM'ı neden kurdunuz?
Manyetik Rezonans Araştırma Merkezi'nin kurulmasının temel amacı, görüntü teknolojilerini geliştirebilecek araştırmacıları yetiştirmek ve klinisyenler ile temel görüntü araştırmacılarının birlikte çalışabilecekleri bir ortam oluşturmaktır. Ayrıca ülkemizi görüntü teknolojisi kullanan konumdan, görüntü teknolojilerini üreten konuma getirmek için ilk adımların bu merkezden çıkmasını umuyoruz. Bunlara ek olarak bu merkez, yurtdışında yetişen araştırmacılara yurda dönme olanağı verecek.

Siemens'le işbirliğiniz nasıl gelişti?
Merkezimizin kurulması konusunda Devlet Planlama Teşkilatı'ndan istediğimiz desteği sağladıktan sonra, işbirliği yapabileceğimiz bir üretici firma bulmak için yaklaşık 1 yıl çalışma yaptık. Bu çalışmada, almayı planladığımız cihazların fiyatı ve özellikleri gibi bilinen temel kriterlerin yanında, üretici firmanın cihaz için sağlayacağı olanaklar çok önemliydi. Şu anda gelinen noktada Siemens, cihazın hem donanımında hem de yazılımında değişiklik yapmamıza olanak sağlıyor. Gerekli olduğu zaman bu konuda çalışan araştırmacılarımıza eğitim veriyor ve sorularımıza çözüm üretiyor. Ayrıca henüz satışa çıkmayan, sadece araştırmacılara açık olan bazı yazılımlar merkezimize geliyor. Buna karşılık biz de geliştirdiğimiz teknolojileri Siemens ile paylaşıyoruz. Kuruluşumuzun ikinci yılını tamamladığı-

1 Magnet odası

Ergin Atalar kimdir?

Prof. Dr. Ergin Atalar, 1991 yılında doktora eğitimini Bilkent Üniversitesi'nde tamamladıktan sonra, doktora-sonrası çalışmalar yapmak üzere aynı yıl ABD'deki Johns Hopkins Üniversitesi (JHU) Biyomedikal Mühendisliği Bölümü'ne katıldı. JHU'nun Radyoloji ve Radyolojik Bilimler Anabilim Dalı'nda, Biyomedikal Mühendisliği ve Elektrik-Elektronik Mühendisliği Bölümleri'nde görev yapan Prof. Dr. Atalar, ayrıca Girişimsel Manyetik Rezonans Merkezi'nin Direktörlüğü'nü üstlendi. 2004 yılında Türkiye'ye Bilkent Üniversitesi Elektrik-Elektronik Mühendisliği bölümünde görev yapmaya başladı. TÜBİTAK Bilim Ödülü (2006) sahibi olan Prof. Dr. Atalar, girişimsel MR ve MRG güvenliği konularına yaptığı katkılardan dolayı bu yıl ISMRM (International Society for Magnetic Resonance in Medicine) tarafından "ISMRM-fellow" olarak ilan edildi. Adına çıkan 26 Amerikan patenti olan Dr. Atalar'ın, 90 makalesi uluslararası bilimsel dergilerde yayınlandı. 2009 yılında Devlet Planlama Teşkilatı'nın desteğiyle Bilkent Üniversitesi bünyesinde kurduğu Ulusal Manyetik Rezonans Araştırma Merkezi'nin (UMRAM) yöneticiliğini yapıyor.

mız bugüne kadar, doktora öğrencilerimiz tarafından geliştirilen iki fikrin patentinin alınması için gerekli bütün masrafları Siemens karşıladı. Fikir sahibi olan öğrencilerimiz patent sahibi oluyorlar. Bu fikirlerin kullanım alanı bulunması durumunda, fikir sahibi olan araştırmacılar, maddi olarak da fayda sağlayabilecekler. Anlaşmamıza göre Siemens'in bu fikirler üzerinde bazı kullanım hakları vardır.

Merkezinizde klinik ve teknik birikimin birlikte çalışması için neler yapılıyor?
Klinisyenler ile temel görüntü araştırmacılarını bir araya getirmek merkezin en önemli misyonlarından birisidir. Bu amaçla merkezimizi kullanmak isteyen klinisyenlere, sadece merkezimizdeki cihazların kullanımını sağlamıyoruz, aynı zamanda araştırmaları için gerekli olduğu zaman personel desteği de veriyoruz. Ayrıca bu araştırmalarda ihtiyaç duyulan yazılım ve donanımın sağlanması için Siemens ile ortak çalışıyoruz. Bu bağlamda şu ana kadar Ankara Atatürk Eğitim ve Araştırma Hastanesi, Başkent ve Hacettepe Üniversiteleri'nin Tıp Fakülteleri'ndeki klinisyen araştırmacılara hizmet verdik. Bunun daha da artırılması en önemli hedefimizdir. Tüm dünyada olduğu gibi, klinik yüklerinin yoğunluğu, klinisyenlerin araştırmaya yeteri kadar zaman ayıramamasına sebep oluyor. Klinisyenlerin zamanlarının belirli bir kısmını araştırma merkezlerinde geçirebilmeleri için özel destek programlarına ihtiyaç var. Kalkınma Bakanlığı'ndan aldığımız bir desteği, bu amaç için kullanmayı planlıyoruz.

Tıp teknolojilerinde gelecek öngörüleriniz neler?
Bu soruya ancak benim çalıştığım konular çerçevesinde cevap verebilirim. Günümüzde kullanılan ultrason, BT, PET ve MRG radyolojik görüntüleme tekniklerinin herhangi birinin yakın zamanda kullanımdan kalkabileceğini öngörmek mümkün değil. Bu tekniklerin hepsinde önemli gelişmeler oluyor ve bunlar sayesinde teşhis çok daha kolaylaşıyor. Manyetik rezonans görüntülemesi ve 3 Tesla cihazlarla görüntülemede halen bazı sorunlar olmasına karşın, bu sorunların azaltılıp, önümüzdeki yıllarda 3 Tesla cihazlarla görüntülemenin daha da yaygınlaşmasını bekliyorum. Ayrıca 7 Tesla üzerine yapılan çalışmalar da heyecan verici önemli sonuçlar ortaya koyuyor. 7 Tesla cihazların markete girmesi zaman alacaktır.
Üzerinde uğraşılan en önemli sorun olan görüntü homojenitesinin bozulması probleminin, verici sargı dizileriyle çözülmesi öngörülüyor. Ben verici sargı dizilerinin 3 Tesla ve hatta 1.5 Tesla cihazlar için de çok önemli faydalar sağlayacağını düşünüyorum. Bu sebeple merkezimizde, Siemens ile yaptığımız araştırma anlaşması çerçevesinde, verici sargı dizisini kullanma yeteneği olan bir cihazımız bulunuyor.

2 Yazılım laboratuvarı

3 Donanım laboratuvarı

Ayrıca günümüzde minimal invaziv ameliyatların kullanımları artıyor. Bu tip ameliyatların başarılı bir şekilde yapılmasında görüntüleme teknolojilerinin rolü çok önemli. Her bir ameliyat türü için ayrı bir çözüm bulmak gerekiyor. Bu alandaki gelişmelere katkıda bulunmak merkezimizin araştırma alanlarından birisidir. Üzerinde uzun süredir çalıştığımız, implant bulunduran hastaların manyetik rezonans görüntüleme cihazlarından faydalanabilmeleri için bu implantların MR uyumlu hale getirilmesi konusunda önemli ilerlemeler oldu. Üretici firmalar, MR uyumlu implantlarını piyasaya sürmeye başladı. Henüz üzerinde çalışılması gereken bazı sorunlar olmasına karşın, yakın bir gelecekte sorunların ortadan kalkacağını tahmin ediyorum.
Yakın gelecekte fonksiyonel MR görüntüleme teknolojisinin rutin klinikte kullanıma geçeceğini düşünüyorum. Psikoloji ve nörobilim konusunda çalışan araştırmacılar için bu teknoloji çok önemli faydalar sağlıyor. Fonksiyonel MR'ın kullanım alanının artacağını tahmin ediyorum. Bu nedenle, merkezimizde bu teknoloji üzerine yatırım yaptık ve bu konuda bilgili elemanlar yetiştiriyoruz.

Tüm Vücut MR/PET Hibrit Görüntüleme ile ilgili dikkate alınması gerekenler ve ilk sonuçlar

Harald H. Quick, PhD[1]; Ralf Ladebeck, PhD[2]; Jens-Christoph Georgi, PhD[2]

Siemens, İzo Merkezi'nde tüm vücut bir MR hibrit sistemi olan Biograph mMR cihazını geliştirerek yakın zamanda piyasaya sürdü. Bu cihaz, eş zamanlı tüm vücut MR/PET taramasına olanak veriyor. Sistemin ilk entegrasyon testi yapıldı. Gelişi uzun süredir beklenen, bu hibrit görüntüleme tekniği, klinik arenaya girdi. Yazıda, teknik ve uygulamasıyla ilgili bilgileri bulacaksınız.

Medikal Fizik Enstitüsü (IMP), Friedrich-Alexander Üniversitesi Erlangen-Nürnberg, Erlangen, Almanya
Siemens AG Sağlık Sektörü, Erlangen, Almanya

MR/PET – Yeni bir hibrit görüntüleme tekniğinin gelişimi

Günümüzde, eşzamanlı tüm vücut MR/PET taraması olarak bilinen yeni ve heyecan verici bir hibrit görüntüleme tekniğinin klinik arenaya girmesine şahit oluyoruz. Mükemmel yumuşak doku kontrastı, yüksek spatiyal ve temporal çözünürlük, MR ve PET sisteminin yüksek hassasiyeti ile sunabileceği, fonksiyonel doku parametrelerini hayal eden araştırmacılar ve sektör, "entegre edilemez" olduğuna inanılan iki görüntüleme tekniğinin entegrasyonu üzerinde çalışmak amacıyla farklı teknik yaklaşımlar sergilediler. Siemens, İzo Merkezi'nde tam tümleşik bir PET detektörü bulunan 3,0 Tesla gücündeki tüm vücut bir MR hibrit sistemi olan Biograph mMR cihazını geliştirerek yakın zamanda piyasaya sürdü. Gantri açıklığı 60 cm çapında olan bu cihaz, eş zamanlı tüm vücut MR/PET taramasına olanak veriyor.
Araştırmacılar, radyologlar ve nükleer tıp uzmanları, uzun zamandır bekledikleri bu hibrit görüntüleme tekniğinin gelişimi üzerinde aktif olarak çalışıyorlardı [1–3]. Sistemin getirdiği ön klinik gelişmeler ve MR ve PET sistemlerini birleştirmenin altında yatan mantık ile eşzamanlı taramaya imkan vermek amacıyla bu görüntüleme tekniklerinin entegrasyonu için gerekli adımları da kapsayan, detaylı bir genel bakış, Beyer ve arkadaşları tarafından kaleme alınan ve MAGNETOM Flash'ın Mart 2010 tarihli RSNA sayısında, "MR/PET – Önümüzdeki On Yılda Hibrit Görüntüleme" başlığıyla yer alan makalede sunuldu. Tüm vücut MR/PET sistemi artık klinik uygulamalarda yer aldığına göre, bu tekniğin tam klinik potansiyelini değerlendirmek, yeni görüntüleme tekniklerini araştırmak ve geçerli kılmak ve nihai olarak bu görüntüleme tekniğini, onkolojik, nörolojik, kardiyolojik ve daha birçok hastalığın erken teşhisinde kullanmak için bir başlangıç noktamız var demektir.

Önümüzdeki aylarda ve yıllarda bu tekniği, giderek daha fazla sayıda araştırma ve klinik merkezi kullanmaya başlayacağı için önce bu teknolojiye bir göz atalım ve söz konusu bu tümleşik MR/PET hibrit sisteminin getirebileceği avantajları keşfedelim. Daha sonra, MR/PET tüm vücut hibrit taraması iş akışının detaylarını öğrenebilir ve klinik bulgulardan ilk görüntüleme örneklerini sunabiliriz.

MR ve PET sistemlerinin teknik entegrasyonu

Biograph mMR hibrit görüntüleme sistemi, MR ve PET görüntüleme tekniklerini tek bir görüntüleme sistemleri içinde tam olarak entegre eder. Bu tip yüksek düzeyde bir entegrasyonu gerçekleştirmek için fiziki ve teknik çok sayıda ön koşulu gerçekleştirmek ve zor-

Bu QR kodu, PET teknolojisini MRI teknolojisine entegre etmenin tarihi ile bu çabanın altında yatan düşünce ve bunu gerçekleştirmek için üstesinden gelinmesi gereken zorlukları anlatan, Thomas Beyer tarafından kaleme alınmış makaleye direkt olarak ulaşmanızı sağlar. Bu makaleye şu adresten de ulaşabilirsiniz: www.siemens.com/magnetom-world

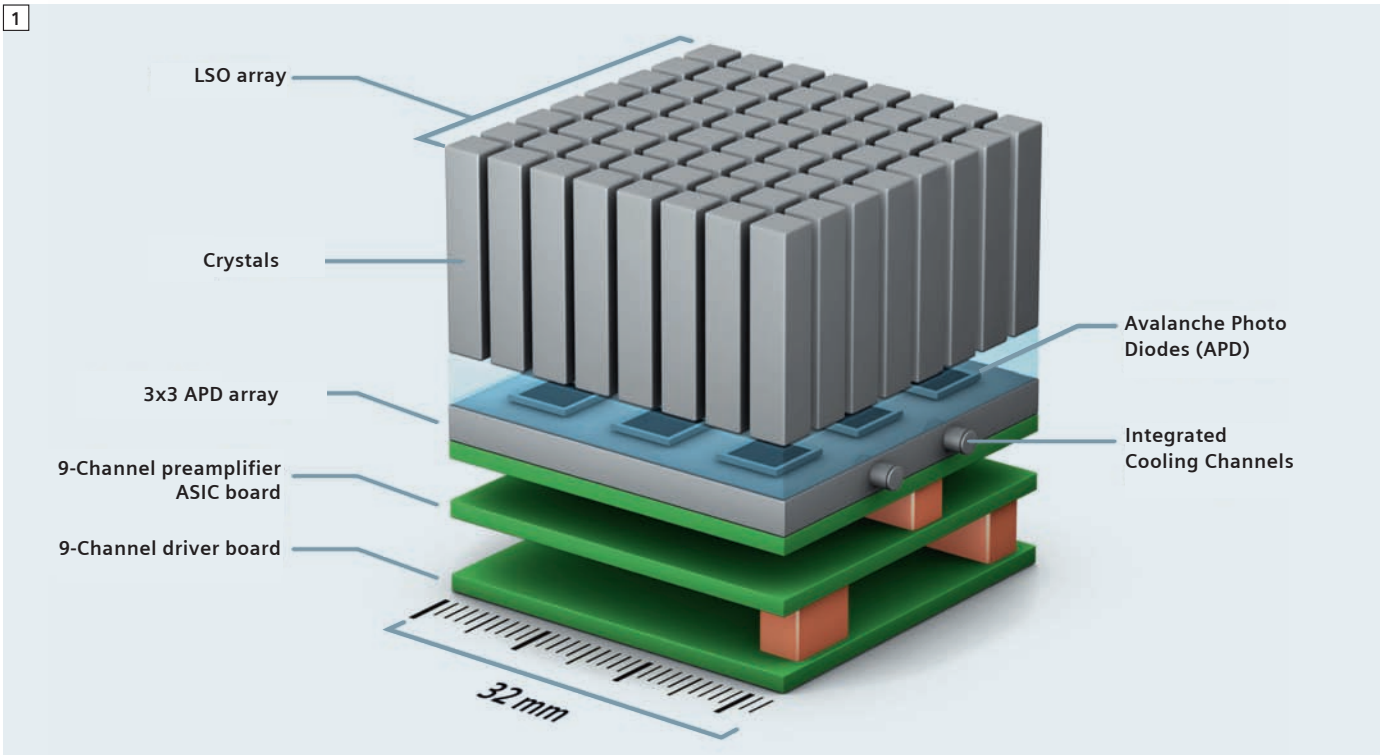

1 mMR için PET detektörü montajı. 64 adet Lütesyum Oksiortosilikat (LSO) kristali, 511 keV büyüklüğünde gamma kuantumunu ışık flaşlarına dönüştüren bir blok oluştururlar. LSO kristallerindeki ışık parlamaları, 3x3'lük avalanche foto diyotları (ADP) dizisi ile tespit edilir. 9- kanallı preamplifikatörler ve sürücü kartları ile tümleşik su soğutma sistemi, her bir detektör blogunu tamamlar. Bu detektör kurulumu, küçük boyutlarıyla tanımlanır, manyetik unsurlardan bağımsız olarak tasarlanabilir; buna karşın cihaz, güçlü manyetik alanlar oluşturur. Yukarıda belirtilen bloklardan 56 tanesi, bir detektör halkası oluşturur. Halkalardan 8 tanesi ise, 25,8 cm'lik uzunlamasına görüş açısına (FOV) sahip Biograph mMR cihazındaki he PET detektörünü oluşturur.

luğu aşmak durumunda kaldık. Her iki tekniğin her iki yöndeki (MRI üzerinde PET ve PET üzerinde MRI) potansiyel fiziki etkileşimleri çok fazlaydı. Bir PET sisteminin, bir MRI ortamına tam entegrasyonu için, üç grup potansiyel elektromanyetik etkileşim açısından teknik çözümlere gereksinim duyuluyordu:
1) Spin hizalama için güçlü statik manyetik B0- alanı,
2) Spatiyal sinyal şifrelemesi için gradyan sisteminin (Gxyz) değişken elektronmanyetik alanları ve
3) MR sinyali çıkışı ve MR sinyalinin okunması için radyofrekans (RF) B1-alanı.
Öncelikli olarak, PET donanımları ve PET sinyalinin bu manyetik alanların hiçbiri tarafından engellenmemesi gerekiyordu. Aynı derece önemli bir diğer husus da, tam ve sınırsız MRI sistemi performansı elde etmek için PET sisteminin, bu elektronmanyetik MR alanları ve sinyallerini engellememesiydi.
Buna bağlı olarak, PET sisteminin, MRI sistemine entegrasyonu için çok sayıda teknik çözüm gerekliydi. En önemli teknoloji unsuru, güçlü manyetik bir alanın içinde madde anilasyonunu takiben 511 keV büyüklüğündeki PET gamma kuantumunu algılayabilen detektör ve foto diyotların gelişimiydi. Kurulu PET ve hibrit PET/BT sistemlerinde, kristal sintilasyon bloklarının algılanmasını sağlayan foton çoğaltıcı tüplerin (PMT), manyetik alanlara son derece hassas olmaları nedeniyle, MR/PET entegrasyonunda başka bir teknoloji ile değiştirilmesi gerekiyordu. Eşzamanlı MR/PET taraması için bulunan detektör çözümü, güçlü manyetik alanlarda dahi gamma kuantumunu tespit edebilen ve tespit edilen bulguları sintilasyon ışığından elektrik sinyallerine dönüştürebilen Lütesyum Oksiortosilikat (LSO) kristalleri ile Avalanche Foto Diyoarları'nın (APD) kombinasyonuydu (Şekil 1A) [4]. PMT'ye kıyasla LSO kristalleri ile APD diyotları kombinasyonunun bir diğer avantajı da bunların, çok fazla alan gerektirmemesi ve herhangi bir MRI cihazının ağız kısmının içine entegre edilebilmesidir.
Siemens tarafından geliştirilen 70 cm çapındaki manyetik silindir teknolojisi de, PET detektörlerinin herhangi bir MRI sisteminin sınırlı alanı içine entegre edilebilmesinin ve aynı zamanda tüm vücut taraması için gerekli 60 cm çapındaki boşluğu bırakabilmenin (ki bu, geçmişten beri MRI manyetik silindir çapı için bir klinik standardı olarak kabul edilir) bir diğer ön koşuluydu. Biograph mMR hibrit sisteminde, her biri 32 x 32 mm^2'lik alana sahip 56 adet LSO-APD detektör blogu, bir PET detektörü halkası oluşturmak üzere dairesel olarak dizilir. Bu halkalardan 8 tanesi ise, z-yönünde 25,8 cm'lik

2

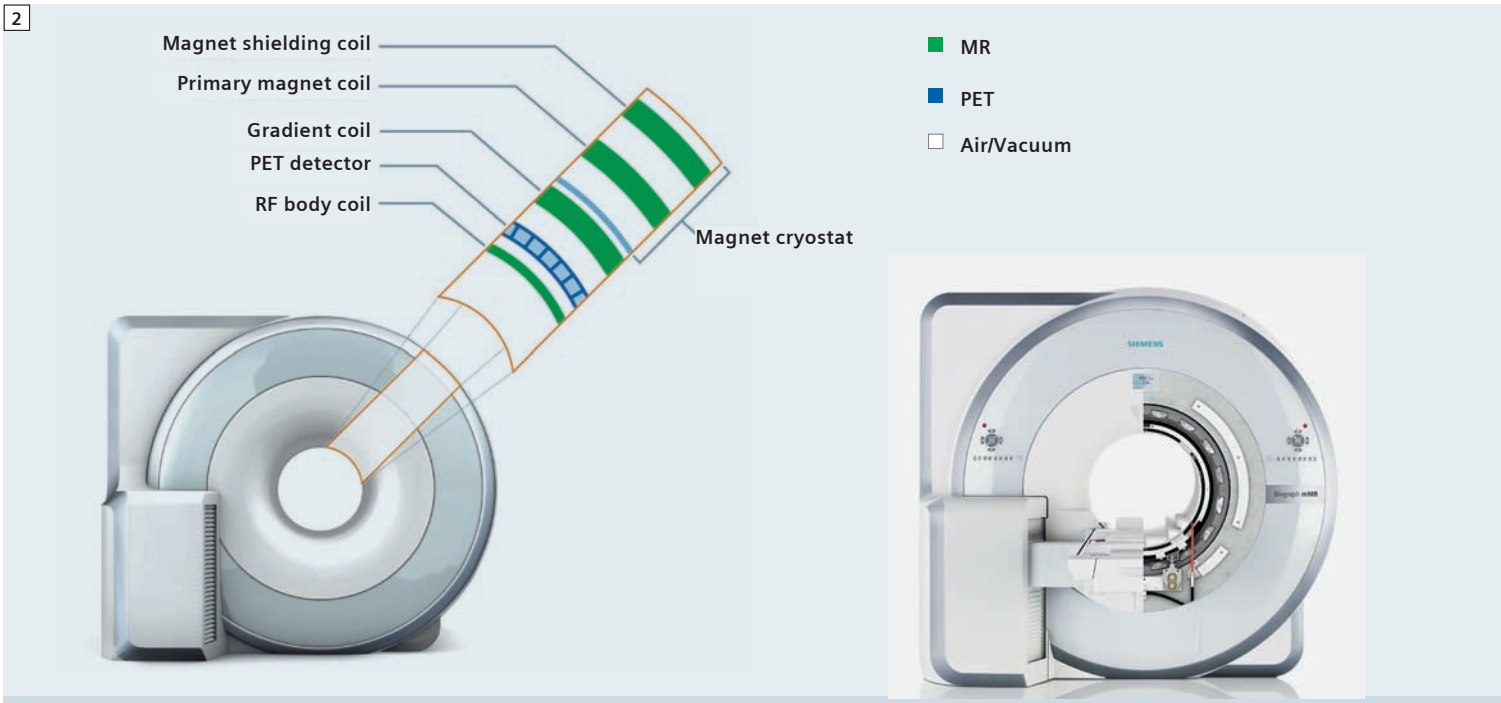

2 PET detektörlerinin, Biograph mMR cihazındaki MR donanımı yapısı içine entegrasyonunu gösteren şematik çizim ile fotoğraf. İçeriden dışarıya doğru şu parçalar bulunur: RF ana alıcı-verici bobini, PET detektörü, gradyan bobin takımı, ana mıknatıs bobini ve mıknatıs kalkanlama bobini. Ana mıknatıs bobini ile mıknatıs kalkanlama bobini, helyum ile doldurulmuş mıknatıs kriyostatı. Şekilde gösterilen MR/PET entegrasyonu, PET detektörünün güçlü statik ve dinamik manyetik alanlarda çalışmasını ve ilgili elektromanyetik MR alanlarını engellemesini gerektirir. PET detektörü ise, statik B0- alanı, gradyan alanlarını ve RF sinyali gönderimi ve alımını engellememelidir. Ayrıca, bu konfigürasyonda RF gövdesi bobini, çok düşük düzeyde gamma kuantum atenüasyonu olacak ve "şeffaf PET" sistemini destekleyecek şekilde tasarlanmalıdır.

görüş açısına (karşılaştırma için: geleneksel/standart PET-BT sistemleri, 20 cm'den az eksensel bir görüş açısına (FOV) sahiptir; günümüzde kullanılan son teknoloji PET-BT sistemleri ise, yaklaşık 22 cm'lik bir FOV'ye sahiptir) sahip komple bir PET detektörü ünitesi oluşturur. LSO-APD bloku oluşturmak üzere yan yana konan her bir LSO kristali, 4 x 4 x 20mm^3'lük ebatlara sahip ve bu değerler, piyasada mevcut klinik PET sistemleri içinde en küçük kristal ebatlarını ifade eder, kristal boyutlarının, elde edilebilir PET çözünürlüğü üzerinde doğrudan bir etkisi mevcuttur.
PET detektör ünitesinin, MR ortamına entegrasyonu teknik açıdan nasıl gerçekleştirildi? Hastadan gönderilen sinyaller açısından bakacak olursak hibrit sistemin donanım katmanı yapısı şu şekildedir: Mıknatıs silindirinin en iç katmanında, RF kalkanı olan ve RF bobinini, silindir ağzı içindeki diğer yapılara karşı koruyan sinyal gönderici ve alıcı RF ana bobini bulunur. PET detektörü halkaları, RF bobini ile RF kalkanı arkasında yer alır. PET detektör ünitesinin altındaki katmanda ise, spatiyal MR sinyalinin, tarayıcının koordinat sisteminde üç boyutlu olarak şifrelenmesini sağlayan gradyan bobinlerinin oluşturduğu gradyan bobini takımı bulunur. Dış katman yapısı ise, mıknatısın soğutulmasında kullanılan ve sıvı helyum içeren mıknatıs kriyostatı ile 3,0 Tesla gücünde statik manyetik B0- alan üreten, süper iletken manyetik sargıdan oluşur (Şekil 2).
Tüm donanım parçaları ile genel donanım yapısı, MR ve PET sinyali algılanacak şekilde ve her iki yönde de sinyalde herhangi bir parazit olmayacak şekilde optimum hale getirildi. Bu gereksinimleri karşılamanın teknik ön koşullarından biri de RF ana bobininin "şeffaf PET" sistemini desteklemesiydi; yani, hastanın yaydığı gamma kuantumun, RF donanımı tarafından azaltılmaması gerekiyordu. Diğer bir koşul ise, PET detektörlerinin, hızlı anahtarlama gradyan alanlarının lineerliğini bozmamak için manyetik olmaması ve gradyanın "şeffaf" olmasıydı. PET detektörleri, zaman içinde, 20°C civarında stabil sıcaklıklara ihtiyaç duyar. Bu gereksinim de, APD'lere bir su soğutma ünitesi yerleştirilerek karşılandı (Şekil 1). Analog elektrik sinyalleri ve su soğutma işlemi, mıknatıs silindirinin İzo Merkezindeki PET detektöründen, MR/PET sisteminin arka ucuna doğru gerçekleşir. Tüm PET detektörü *elektroniği, zayıf MR RF sinyallerini potansiyel olarak engelleyebilecek veya genel RF gürültü düzeyinde artışa neden olabilecek ve bunun sonucunda, MRI ölçümlerindeki sinyal-gürültü oranının (SNR) azalmasına yol açabilecek RF sinyalleri yaymak için hava geçirmez bir kalkanla korunur. Bir MRI ortamında var olan üç grup elektromanyetik alanla girilebilecek potansiyel etkileşime karşı, PET detektörü ve elektronik parçalarının tamamen antimanyetik olması, RF kalkanına sahip olması ve eddy akımlarına yöne-

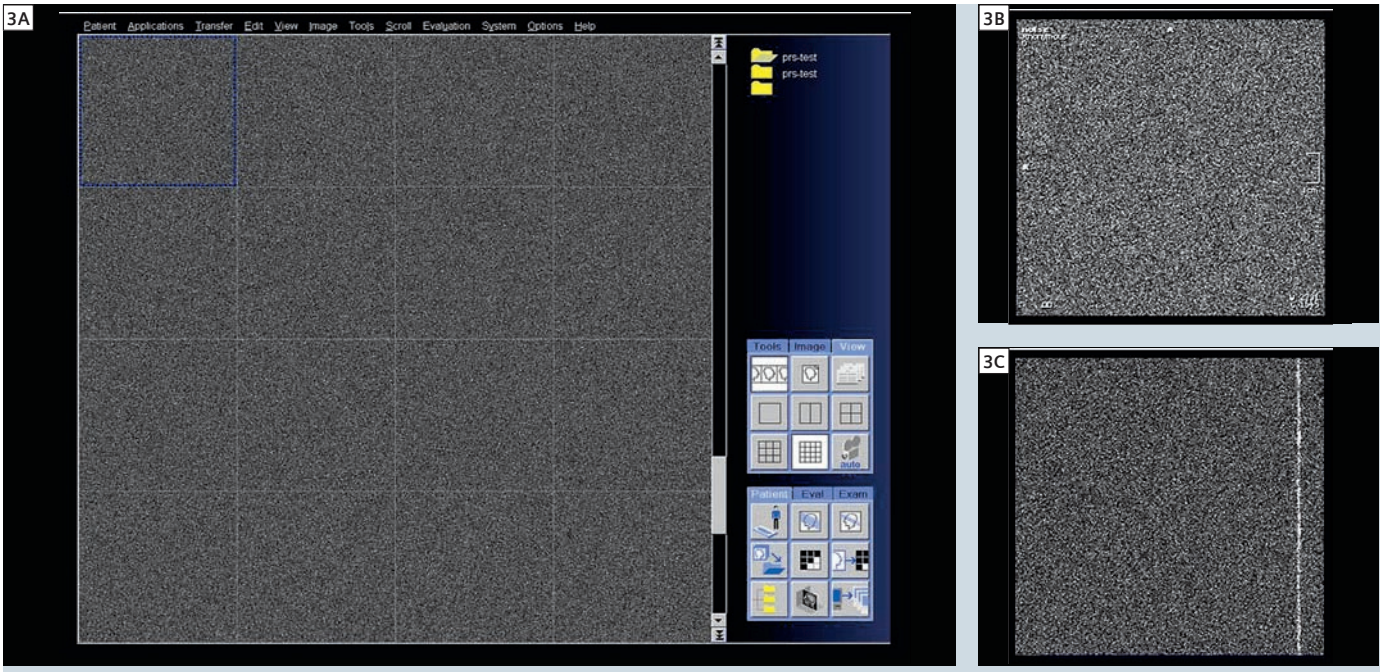

3 Sistem entegrasyon testleri: RFgürültü kontrolü. Şekil 3A'daki resimler, PET detektörü ünitesi devredeyken MRI görüntülemesi sırasında yapılan bir RF gürültü algılama testinin sonuçlarını gösterir. Bu gürültü kontrolünde MR sisteminin RF alıcıları, Larmor merkez frekansı çevresinde, -250 kHz ile +250 kHz arasında değişken bir bant aralığında,10 kHz'lık adımlarla arttırılarak devreye sokuldu. Şekil 3A'daki panel, her biri 10 kHz'lik frekans aralığını temsil eden 4x4'lük görüntüleri gösterir. Yine aynı şekildeki münferit ses görüntüleri, ne artan gürültü seviyesini ne de başka bir münferit değişimi gösterir. Zumlama (Şekil 3B): RF gürültü kontrolünün sonucu, MR sisteminin tüm alıcı bant aralıklarında, elektronik PET unsurlarının güçlü bir kalkan ile koruma altında olduğunu gösterir. Parazit yaratan RF gürültüsünün etkisini kanıtlamak amacıyla Şekil 3C'de, ölçüm sırasında RF kabininin iki kapısı açılarak tetiklenen münferit bir RF sinyali tarafından engellenen özel bir ölçüm gösteriliyor (görüntünün sağ tarafında görülen dikey çizgi).

limi devre dışı bırakacak şekilde optimum hale getirilmesi gerekir. Eddy akımları, uzaysal MR sinyali şifrelemesinde güçlü ve hızlı anahtarlamalı manyetik gradyan alanları ile potansiyel olarak etkileşime girebilir. Lorenz' indüksiyon kanununa göre gradyan alanların değişimi sırasında eddy akımları, yakındaki elektriği ileten yapıları indükler. Bunun sonucunda, istenmeyen eddy akımları, hızlı anahtarlamalı lineer gradyan alanlarının etkileriyle etkileşime girebilir ve bunun sonucunda yükselme süresinin, amplitütün kısalmasına ve gradyan lineerliğinin azalmasına neden olabilir. Bunun sonucunda, gradyan performansı düşer ve MRI görüntülemede lineer olmayan geometrik bozulmalar meydana gelir.

Sistem entegrasyonu testi

Biograph mMR hibrit MR/PET sisteminin ilk sistem entegrasyon testleri, Almanya'da bulunan Erlangen Üniversitesi, Medikal Fizik Enstitüsü (IMP) tarafından, Almanya, Erlangen merkezli Siemens Sağlık Sektörü ile yakın işbirliği halinde gerçekleştirildi. Sistem entegrasyonunun başarılı olup olmadığının, çok sayıda sistematik teknik ve görüntüleme test ve deneyinde araştırılması, onaylanması gerekir. Bu durum, şu sorulara cevap vermek üzere her iki yönde (MR'den PET'e, PET'ten MR'ye) çeşitli testler yapılmasını gerektirir:

PET performansı, MR cihazının varlığından etkilenir mi? MR performansı, PET cihazının varlığından etkilenir mi? MR testleri, MR cihazının RF, B0 ve Gxyz ve ilgili yapay objeler ile potansiyel etkileşimlerinin araştırıldığı testleri de içerir. PET testleri ise, sayma hızları, detektör performansı, sinyal homojenliği ve yapay objeler ile etkileşim açısından yürütülen testlerden oluşur[5].

Şekil 3'te, MRI'da rutin bir sistem performans testi olan RF gürültü testi gösterilir. Bu testte RF alıcı zinciri, daha yüksek bir çekim gücüne ayarlanmış olup, daha sonra 3,0 Tesla gücündeki MR sisteminin Larmor merkez frekansı çevresinde, -250 kHz ile +250 kHz arasında değişken bir bant aralığında, 10 kHz'lık adımlarla arttırılarak devreye sokulur. Bu işlem, iki kez gerçekleştirildi: İlkinde PET sistemi kapatıldı; ikincisinde ise açıldı. Böylece, PET sistemiyle birlikte ve PET sistemi olmaksızın, genel gürültü seviyesi ile münferit RF gürültü frekanslarındaki hassas farklar tespit edilebildi.

Statik manyetik B0 alanı homojenlik testleriyle, sistem içinde PET cihazıyla birlikte ve PET cihazı olmaksızın statik manyetik alan homojenliğinin ölçümü kast edilir. İki ölçüm arasındaki fark, üç boyutlu spatiyal ortamda B0 farkı alan haritalarında görselleştirildi ve değerlendirildi. Böylece, B0 statik manyetik alanı homojenliğindeki hassas farklar, ppm ölçüm düzeyinde algılanabildi ve görüntülenebildi. Biograph mMR sisteminde manyetik alan homojenliği, x-y düzleminde 50 cm'lık çap ve z yönünde

4

4 Erlangen Üniversitesi, Medikal Fizik Enstitüsü'nde Biograph mMR sisteminin kurulumu. Her iki görüntüleme tekniği (MR ve PET), tek bir hibrit MR/PET sistemi içinde komple entegre edildi.

5

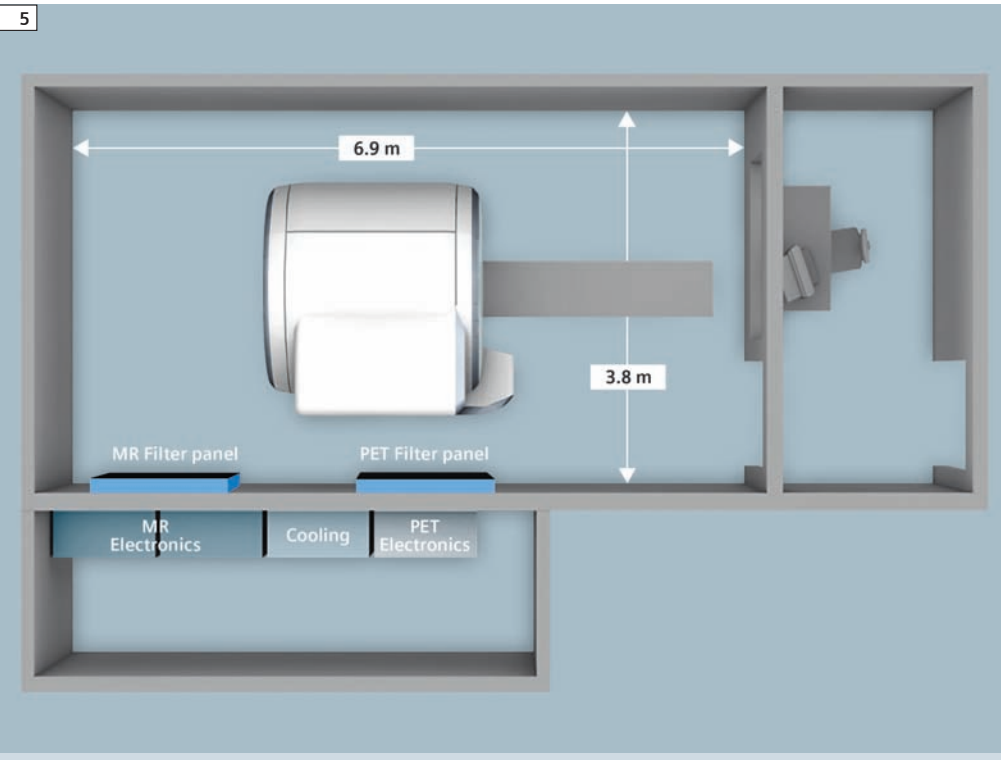

5 Biograph mMR sistemi ile sistemin donanım unsurlarının kompakt pozisyonunu gösteren şematik çizim. Sadece MR cihazının bulunduğu sistemlere kıyasla MR/PET kurulumunda elektronik PET unsurlarının kurulum alanına monte edilmesi için fazladan sadece bir panel ve bir kabin yerleştirilir.

45 cm'lik bir uzunluktan oluşan eliptik bir hacim üzerinden ≤6 ppm'lik standart sapma Vrms (hacim etkin değeri karesi) ile belirlendi. Ayrıca, amplitüt (mT/m), yetişme hızı (T/m/s) ve genel lineerliği gibi parametreleriyle birlikte gradyan sisteminin performansının da, gradyan sistemi özelliklerinden olası sağmaları tespit etmek üzere, PET sistemiyle birlikte ve PET sistemi olmaksızın toplamda iki kez değerlendirilmesi gerekiyordu. Ölçümler, Biograph mMR sistemindeki gradyan sisteminin performansının belirlenen teknik özellikler dahilinde olduğunu kanıtladı: Üç gradyan ekseni için maksimum 45 mT/m'lik amplitüt, 200 T/m/s'lik yetişme hızı. Bu özellikleriyle sistem, PET cihazı mıknatıs silindirine entegre edilmemiş bir sisteme çok benziyordu. Bu özellik, PET ile toplu ve birleşik veri temininde, eş zamanlı olarak anatomik ve fonksiyonel doku bilgisi gönderen, çok sayıda tüm vücut görüntüleme sekanslarının tüm avantajlarını kullanabilmek açısından son derece önemli bir ön koşuldur.
Bu tekniklerden ilk akla gelenler şunlardır: Difüzyon Ağırlıklı Görüntüleme (DWI), Difüzyon Tensor Görüntüleme (DTI), Arter içi Spin Etiketleme (ASL), Fonksiyonel MRI (fMRI), MR Spektroskopi, Time-of-Flight Anjiyografi (TOF-MRA), Dinamik Kardiyak Görüntü Alma. Sonuç olarak PET sistemi performansının da, güçlü manyetik alanın potansiyel etkileri açısından gradyan alanları veya RF etkileşimleri kullanılarak test edilmesi gerekir. MRI sisteminin içinde ve dışında iki kez olmak üzere ve sistem entegrasyonu testleri sırasında, NEMA standartlarına [5] göre gerçekleştirilen bu testler, MRI cihazı olmaksızın PET performansındaki herhangi bir sapma olduğunu ortaya koyar.

Konumlandırma özellikleri

Bu yeni nesil hibrit görüntüleme sistemlerinde, radyasyon yaymayan görüntüleme tekniği MRI ile nükleer tıp alanında kullanılan bir görüntüleme tekniği olan PET'i birleştirmek amacıyla, söz konusu hibrit sistemin konumu ile ilgili bir dizi teknik ve lojistik unsurun dikkate alınması gerekir. Biograph mMR

gibi bir cihazda var olan yüksek düzey sistem entegrasyonu, sistem kurulumu için gerekli alanı azaltmaya yardımcı olur. Bu durum, tarayıcı odası için geçerli olduğu kadar teknik ekipman odası için de geçerlidir. Tarayıcı, elektronik parçalar ve konsol odası için sadece 33m^2'lik (minimum) bir alana ihtiyaç vardır. Şekil 4'te, Almanya, Erlangen Üniversitesi, Medikal Fizik Enstitüsü'nde (IMP) kurulan Biograph mMR cihazı gösteriliyor. Sadece MR cihazının bulunduğu geleneksel sistemlere kıyasla MR/PET hibrit sistemi, tarayıcı odasında ek alana ihtiyaç duymaz, buna karşın teknik ekipman odasında sadece ek bir kabine ihtiyaç duyar (Şekil 5). Su soğutma altyapısı, gradyan sistemi ile PET detektörlerince ortaklaşa kullanılır. Teknik ekipman odasındaki ek kabinde, sinyalleri işleyen elektronik PET unsurları ile görüntüleri yeniden yapılandıran bilgisayarlar bulunur. MR/PET hibrit sistemi kurulumu için bir diğer gereksinim de, PET sinyallerini ve ilgili kabloları, sistem odası ile teknik ekipman odası arasında beslemek için gerekli ikinci bir filtre planelidir. MR/PET sisteminin Erlangen Üniversitesi, Medikal Fizik Enstitüsü'nde (IMP) kurulumu sırasında,
RF kabinine ikinci bir RF kapısı monte edildi. IMP'de kullanılan bu kapı, zorunlu olmasa da, hastanın "aktif bekleme" kontrollü alanından, doğrudan tarayıcı odasına getirilmesine olanak verir ve tarayıcı odası bu şekilde geçici bir kontrol alanına dönüşerek operatör odasının hiçbir zaman radyasyondan etkilenmemesini sağlar. Böylece, tarayıcı odasında hasta değişimi sırasında hastane personeli, araştırmacılar ve potansiyel ziyaretçiler, operatör odasında bekleyebilirler.

RF bobinleri ve ilgili atenüasyon düzeltme

Sadece MR cihazlarının bulunduğu sistemler gibi Biograph mMR MR/PET hibrit sistemi de, komple bir RF bobin seti ve ilgili RF mimarisi ile donatıldı - bütün kullanıcılarca tanınan Tim teknolojisi (Tim: Toplam görüntüleme matrisi, Siemens Sağlık Sektörü). Tim RF sistemi, hastanın başından ayak parmağının ucuna kadar tüm vücudunu mükemmel bir şekilde saran tümleşik yüzey bobinlerine sahiptir (Şekil 6). Tüm bobinler, yüksek SNR alımında yüksek bobin elemanı yoğunluğu sunan ve üç boyutlu uzaysal ortamda yüksek hızlandırma faktörlerine sahip paralel görüntüleme yapabilen çoklu RF bobin kanalları ile donatıldı. Günümüzde bu tümleşik RF yüzey bobini konsepti MRI sistemlerinde çok iyi yapılandırılmış olsa da, bu konseptin birleşik MR/PET hibrit görüntüleme sisteminde kullanımı yeni bir uygulamadır ve mükemmel tüm vücut MR/PET görüntüsü almanın ön koşullarından biridir. Optimum MR sinyali için hastanın tüm vücudunu kaplayan RF yüzey bobinleri, aynı zamanda PET detektörlerinin görüş açısında (FOV) bulunur. Bunun sonucu olarak, PET sistemlerinden optimum performans elde etmek için tüm RF yüzey bobinlerinin PET şeffaflığı sağlayacak şekilde optimum hale getirilmesi gerekir. Yani, bobinlerin gamma kuantumu düşük bir seviyeye kadar azaltması lazımdır. Bu

6

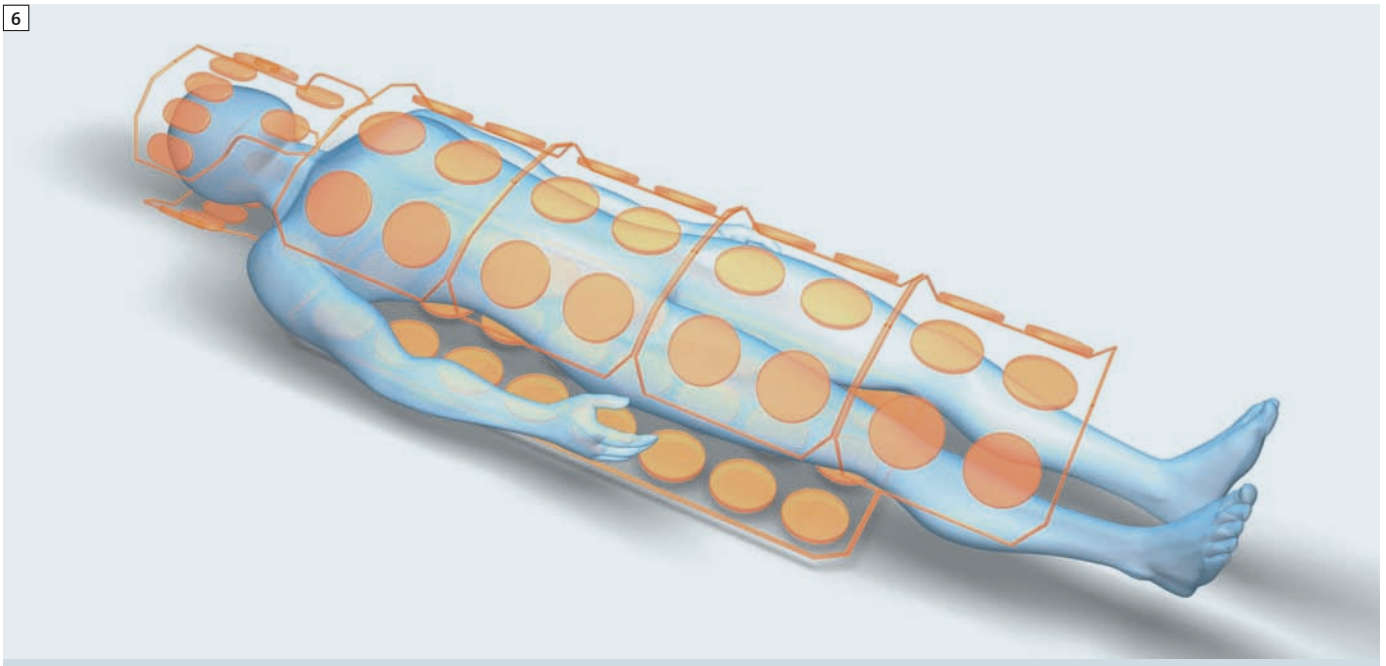

6 Biograph mMR, hastanın başından ayak parmağının ucuna kadar çoklu tümleşik yüzey bobinlerinden oluşan ve 32 adede kadar RF alıcısına bağlanabilen maksimum 102 adet RF bobini unsurunu destekleyen Tim (toplam görüntüleme matrisi) RF bobini teknolojisi ile donatıldı. Bu çok kanallı fazlı RF bobin takımı konfigürasyonu, optimum düzeyde sinyal-gürültü oranı (SNR) performansıyla paralel görüntülemeye ve tüm vücut MR veri teminine imkan sağlar. Eş zamanlı MR/PET hibrit görüntülemede RF yüzey bobinleri, radyoaktivite yayan hasta ile PET detektörleri arasında bulunur. Sonuç olarak RF bobinlerinin mümkün olabildiğince şeffaf PET sistemini destekleyecek şekilde tasarlanması gerekir.

7A

7B

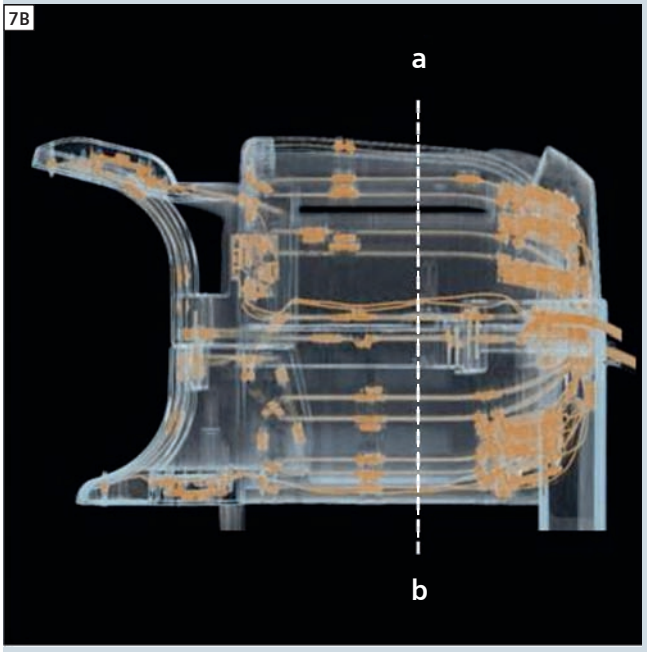

7C

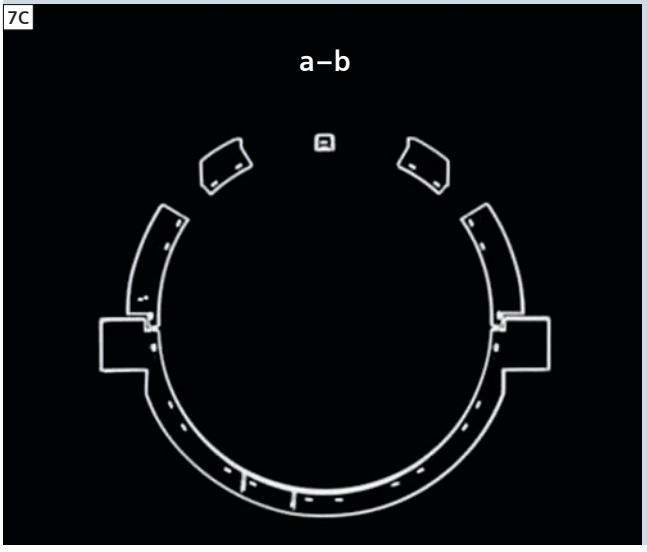

7 (A): Eşzamanlı MR/PET hibrit görüntülemede kullanılmak üzere, PET şeffaflığını sağlayacak şekilde tasarlanan ve optimum hale getirilen bir baş/boyun RF bobini. Bu RF bobini, hasta sedyesine göre olan pozisyonunda sabit olan 'katı' bir donanım unsuruna en güzel örneklerden biridir. **(B):** Bu 'katı' RF bobininin 3-boyutlu BT taraması. Bu tip bir BT taraması, PET'e eşdeğer bir atenüasyon haritası (μ-haritası) ortaya çıkarmak amacıyla, BT'nin 100 keV'lik enerji seviyesinden PET'in 511 keV'lik enerji seviyesine dönüştürülen donanım atenüasyon değerlerini ortaya çıkarır (bakınız Şekil 7C). Şekil 7C'de gösterilen μ-haritası, Şekil 7B'de gösterilen a-b seviyesinde oluşturuldu.

durum, PET'in görüş alanında hareket ederken hastanın vücuduna potansiyel olarak eşlik eden, MR ve PET cihazlarına ait diğer tüm donanım ve unsurlar (RF yüzey bobinleri, hasta sedyesi, kablolar, konnektörler, hasta izleme cihazları v.b.) için de geçerlidir [6]. Burada herhangi biri, hasta sedyesi, omurga boyunca dizilen RF bobinleri, RF baş bobini gibi "sabit ve katı"ekipmanlar ile esnek RF Gövde Matrisi bobin takımı gibi "esnek ve hareketli" ekipmanlar arasındaki farkı anlayabilir. "Katı" terimi, kendi biçimi ve geometrisi içinde "stabil" anlamına gelir. Bu bağlamda "sabit" terimi, tarayıcı silindiri içinde hareket ederken, zamanın herhangi bir anında, görüntüleme koordinat sistemince pozisyonu sabitlenen hasta sedyesine göre hareket etmeyen objeleri tanımlamak için kullanılır.
PET sinyali atenüasyonu ile sabit ve katı ekipmanların dağılımı, direkt atenüasyon düzeltme (AC) yöntemleriyle telafi edilebilir. Örneğin, Şekil 7A'da gösterilen RF baş bobini, bir kereleğine BT (bilgisayarlı tomografi) sisteminde tarandı ve buna bağlı olarak atenüasyon değerlerinin 3-boyutlu haritası çıkarıldı (Şekil 7B). Genel olarak, X-ray (röntgen) bazlı BT atenüasyon değerleri, yaklaşık 70-120 kEv'lik enerji aralığındadır bu nedenle, PET sisteminden yayılan gamma kuantumun 511 kEv'lik enerji düzeyine çekilmelidir. Böylece, 511 kEv'lik enerji düzeyine göre elde edilen atenüasyon değerlerinin "μ-haritası" 3-boyutlu temsili grafiği oluşturulabilir (Şekil 7C). 3-boyutlu atenüasyon değerlerinin BT-tabanlı olarak kaydedildiği bu işlem, her bir "katı" donanım unsuru için bir kez gerçekleştirilir. Böylece, ilgili μ-haritası, PET görüntü yeniden yapılandırma prosesinin bir parçası haline gelir. RF omurga veya RF baş bobinlerinin pozisyonu, hasta sedyesinin pozisyonuna göre sabitlendiğinde sedyenin her bir pozisyonuna ait ilgili AC μ-haritası, PET görüntüsü yeniden yapılandırma işlemi için sistem tarafından otomatik olarak seçilir. Hastanın tüm vücudunu kapsayan, esnek ve hareketli Vücut Matrisi RF bobin takımının atenüasyonu, aynı şekilde düzeltilemez. Burada, çeşitli yapıların atenüasyonunu yapan bobin-

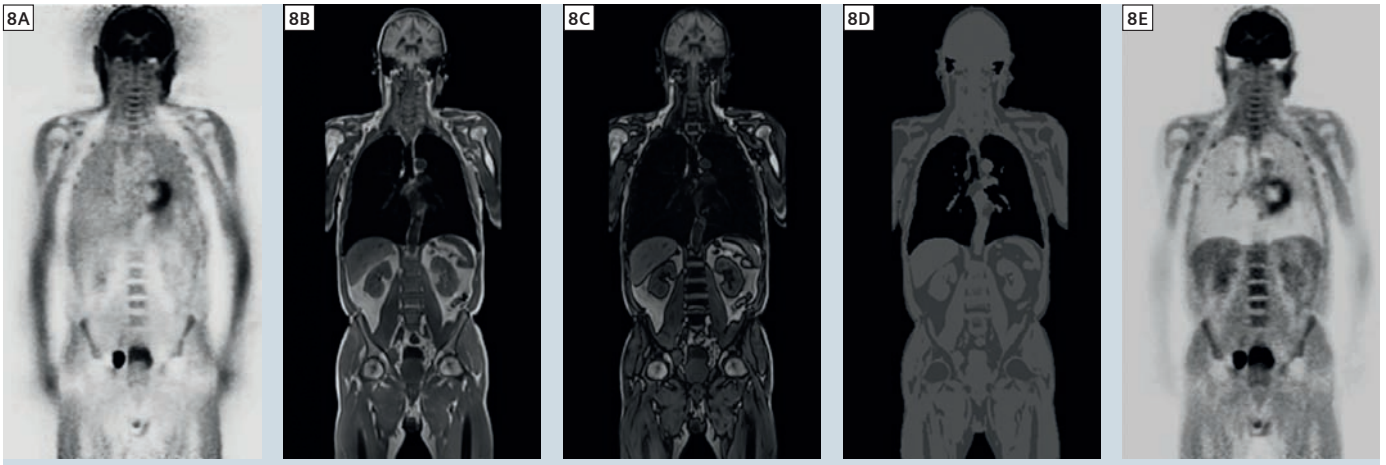

8 MR görüntülemeye dayalı yumuşak doku atenüasyon düzeltmesi (AC). **(A):** Hastanın akciğerlerinde ve dış kontürlerinde nispi olarak ileri düzey aktivite gösteren, düzeltilmemiş tüm vücut PET taraması. **(B ve C):** Yumuşak doku ayrışımı için temel teşkil eden, su ve yağ dokusunu "fazda" ve karşı fazda" olarak ayrı ayrı gösteren Dixon MR sekansı. **(D):** 511 keV'lik atenüasyon haritalarına atanabilir ayrışık doku grupları (hava, akciğerler, kas ve yağ dokuları) **(E):** Başlangıç veri kümelerinin (A), tüm vücut PET taraması sonucunda atenüasyonu düzeltilmiş hali.

ler konum ve şekilleri, hastanın anatomik yapısına ve hasta analizine özgü koşullara bağlı olup, bu nedenle MR görüntüleme tekniğiyle kolayca öngörülür. Burada asıl odak noktası, RF bobinlerini, PET işlemini mümkün olduğunca şeffaf kılacak esnek ve hareketli RF bobinlerini tasarlamaktır. Biograph mMR sistemindeki ilgili RF bobinleri, bu açıdan çok daha ileri düzeyde optimum hale getirildi. RF bobin optimizasyonu için gerekli potansiyel tasarım parametreleri, malzeme seçimi, malzemelerin şekli ve genel sistemin yapısıdır. Bu tarz bir RF bobini tasarım optimazyonu sürecinin nihai hedefi, MR taraması sırasında SNR ve sinyal performansını maksimum seviyeye çıkarırken, aynı zamanda PET görüntüleme sürecinin aksamamasını sağlar.

Dokular için atenüasyon düzeltme

PET-tabanlı görüntülemenin temel gereksinimlerinden biri, sadece PET görüş açısındaki donanımlardan (hasta sedyesi, yukarıda açıklanan RF bobinleri v.b.) değil, aynı zamanda hastanın vücudundan (yani, yumuşak dokuların anatomik dağılımı, hastanın vücudunda bulunan hava v.b. ile hastanın kemik yapısı) kaynaklanan atenüasyon ve görüntü dağılımını düzeltir. Bu tip dokuların atenüasyon düzeltmesi, eskiden, sadece PET cihazlarından oluşan sistemlerde, geleneksel olarak, 511 keV'lik radyoaktif 68Ge kaynağının hasta çevresinde döndürülmesi ve zayıflayan gönderi sinyallerinin hastanın "arka tarafında" tespit edilmesiyle yapılmaktaydı. Çok sayıda projeksiyondan, atenüasyon değerlerinin topografisi (μ-haritası) oluşturulmaktaydı. Bu, nispeten çok büyük zaman kaybına yola açan bir prosedürdü, çünkü her bir projeksiyon açısı için belirli bir sayım hızı elde etmek amacıyla 68Ge kaynağının hasta çevresinde nispeten düşük hızda döndürülmesi gerekiyordu.
Modern PET/BT hibrit sistemlerinde ise donanım (hasta sedyesi v.b.) ile hasta dokusu μ-haritaları, direkt olarak, sisteme tümleşik BT tarayıcısıyla hızlı bir şekilde elde edilen 3-boyutlu BT taramasının (potansiyel olarak düşük dozlu) sonuçlarından oluşturulur. Atenüasyon değerleri, 70-120 keV'lik enerji seviyesinden 511 keV'lik seviyeye dönüştürülür ve böylece PET sisteminin görüş açısında bulunan hasta ile herhangi bir donanımın AC μ-haritası hızlı ve güvenilir bir şekilde oluşturulur.
Birleşik bir MR/PET hibrit sisteminde ise doku atenüasyonunun tamamen farklı bir şekilde elde edilmesi gerekir. Bu tür bir hibrit sistemde, BT benzeri herhangi bir atenüasyon verisi mevcut olmadığı için, PET görüntünün yeniden yapılandırılması için gerekli doku atenüasyon düzeltmesinin, MR görüntüleri temelinde yapılması gerekir. Buradaki sorun, dokudaki radyasyon atenüasyonundan öte proton yoğunlukları ile T1 ve T2 gevşeme parametrelerine dayalı MR görüntülemesinin radyasyona neden olmayan yapısıdır. Dokuların MR bazlı atenüasyon düzeltmesi de, hava ve kemiklerin siyah görüntülenmesi ve MR görüntüleme sekanslarının birçoğunun hava ile kemiği birbirinden ayırt edilemez hale getirmesi problemlerine yol açar. Diğer yandan, BT ve PET görüntüleme teknikleri, hava ve kemiklere ait minimum ve maksimum atenüasyon değerlerini gösterir. Dokular için MR-bazlı atenüasyon düzeltme prosedürü ile ilgili olarak tıp literatüründe yakın zamanda farklı yöntemler tanımlanır [7-9]. Bu yöntemler, atlas-bazlı veya atlas-destekli yöntemler olarak ayrılır (görüntü ayrıştırma bazlı çabalar). Kullanılan sekansa bağlı olarak, hava, akciğerler, yağ, kas ve kemik dokuları, doğru PET düzeltme değerleri kullanılarak ayrıştırılıp ortaya çıkarılabilir. Biograph mMR sisteminin mevcut uygulamalarında ise, doku atenüasyonu ve doku dağılımının düzeltilmesi işlemleri ikişer kez yapılır. Baş-boyun bölgesinin atenüasyon düzeltmesi, bu kısımlarda görüntülenen hacmin büyük bir kısmını kaplayan kemik dokusunun ayrıştırılma-

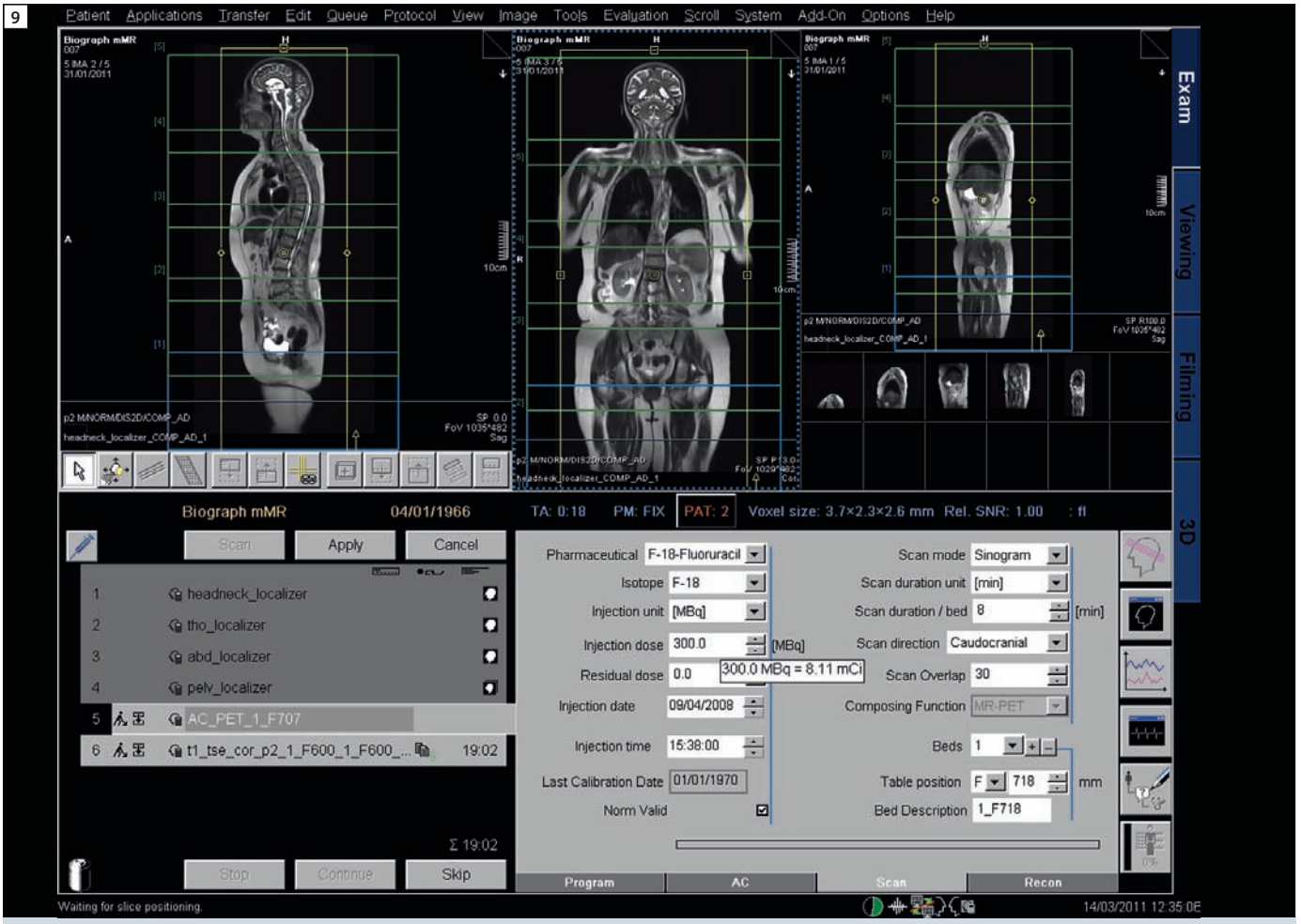

9 MR/PET taraması planlaması sırasında kullanılan *syngo* arabiriminin ekran resmi. Görüntü paneli, sagital (sol-sağ) ve koronal (orta) yönde yerleştirilen, çok istasyonlu MR yerseyicilerini gösteriyor. Sağ çerçeve ile gösterilen, doku atenüasyon düzeltmesinde kullanılan AC MR sekansının görüş açısıdır. Yeşil ve mavi renkli çerçeveler ise, MR ve PET veri temini için özel sedye pozisyonlarının grafiksel planlamasını gösteriyor. Ekranın alt yarısında, MR/PET görüntü temininin planlaması halihazırda devam ediyor.

sını da sağlayan bir UTE (ultra kısa yankılanma süresi) sekansının yardımıyla gerçekleştirilir. Vücudun diğer kısımlarının atenüasyonu ise, su ve yağ dokusunun "fazda" ve "karşı fazda" olduğu iki görüntü temin eden Dixon yöntemiyle düzeltilir. Bu teknik, sadece yağ dokusu, sadece su ve sadece su-yağ dokusu olmak üzere üç farklı formattaki görüntülerin yeniden yapılandırılmasına olanak sağlar ve hava, akciğerler, kas ve yağ dokuları olarak dokuları ayrıştırır (Şekil 8) [8]. Bu yaklaşımda, kemik dokusu dikkate alınmaz. Hasta görüntülemede elde edilen ilk bulgular, bu yaklaşımın güvenli bir şekilde işe yaradığını ve aynı hastadan PET/BT tekniği kullanılarak alınan, düzeltilmiş görüntülere benzer sonuçlar ürettiğini gösterir. Bu ve diğer MR-bazlı atenüasyon düzeltme yöntemlerinin, PET-bazlı standart giriş değerlerinin (SUV) ölçümlenmesi ve belirlenmesi üzerindeki nihai etkisi, henüz keşfedilmedi, ancak devam eden analizler ile ileri düzey araştırma çabalarının temel konusunu oluşturuyor.

Görüntüleme iş akışı

Yöntemsel bir açıdan bakılacak olursa, Biograph mMR ile gerçekleştirilen tüm vücut MR/PET analizinin görüntüleme iş akışı, birçok yönden tüm vücut MRI taramasına benzer. Öncelikle hasta, hasta sedyesi üzerinde iken hazırlanır. Bunun için, yukarıda açıklanan özel mMR Tim RF bobinleri (baş ve boyun bobinleri, omurga bobini ve maksimum dört adet vücut matrisi bobini), sırayla hastanın vücudunun altına, üzerine ve çevresine yerleştirilir. Bu açıdan bakıldığında Tim RF bobin teknolojisi, RF bobin değişimine ve hastanın yeniden konumlandırılmasına gerek kalmadan mükemmel tüm vücut taraması için bir ön koşuldur.

Hastanın hazırlanmasını takiben analiz edilecek bölgeyi kapsayan bir yerseyici MR taraması gerçekleştirilir. *Syngo* yazılımının işlevselliği kullanılarak, yerseyici tarama ile diğer MR taramaları, sürükle-bırak fonksiyonuyla, önceden tanımlanmış bir protokol listesinden yüklenebileceği gibi, kullanıcının ihti-

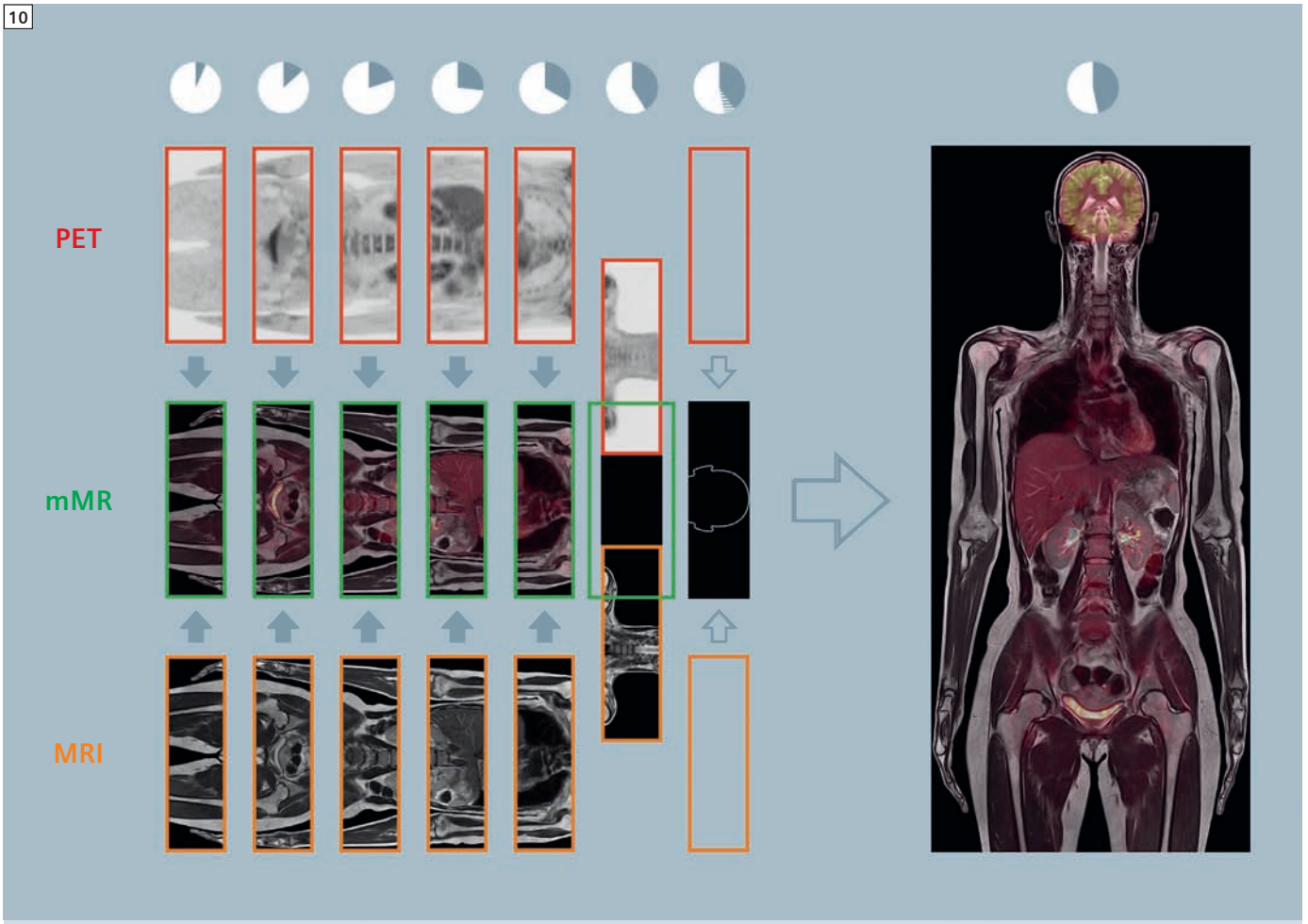

10 Eş zamanlı MR/PET görüntülemesi iş akışı. MR ve PET veri temini, tüm vücut taraması için 6-7 yatış pozisyonlu, çok adımlı inceleme sırasında eş zamanlı olarak gerçekleşiyor. Seçilen MR görüntüleme sekanslarına bağlı olarak, söz konusu tüm vücut MR/PET hibrit görüntüleme çalışması, normalde yaklaşık 20-30 dakika içinde tamamlanır.

yaçlarına göre ayarlanıp, MR protokollerinin kişiselleştirilmesi gibi bireyselleştirilmiş protokoller olarak kaydedilebilir. Birleşik MR/PET taraması, yerseyici tarama baz alınarak planlanır.
Şekil 9'da, analiz planlamasına ilişkin kullanıcı arabirimi gösteriliyor. Grafiksel dilim konumlandırma bölümündeki sarı renkli kutular, atenüasyon ve dağınık görüntüleri düzeltmede kullanılan MR sekanslarına ait veri alma hacmini gösterir. Yeşil ve mavi renkli kutular ise, ilgili PET yatış pozisyonlarına ait veri alma hacmini işaret eder. Yatak pozisyonlarının görüntüde üst üste gelme oranları değiştirilebilir. AC sekansının planlaması sona erdiğinde ve tarama işlemi başladığında, PET görüntülerinin eşzamanlı olarak alınması işlemi de otomatik olarak başlar ve her yatak pozisyonunda anatomik ve fonksiyonel bulgular için eşzamanlı PET, MR AC ve diğer MR taramaları gerçekleştirilir (Şekil 10). Anatomik ve fonksiyonel bulguların değerlendirilmesi için yapılan ilave MR sekansları (AC taramalarının dışında), her bir yatış pozisyonu için ayrı ayrı seçilebilir. Tümör staging (evreleme) işlemi için 18F-FDG kullanılarak gerçekleştirilen standart bir MR/PET analizi için genel tarama süresi, sadece, analiz alanını kapsamak üzere yatak ve istenen yatış pozisyonu başına düşen PET görüntüsü elde etme süresiyle tanımlanmaz; PET/BT sisteminin aksine MR taraması için gerekli görüntü elde etme süresi, mMR analizinin toplam tarama süresi açısından sınırlayıcı bir unsur olabilir. Ancak, bu durumda, ek MR tarama süresi boşa gitmez: Ek MR sekansları, belirli bir yatak pozisyonunda genel görüntü elde etme süresine katkıda bulunabilir. Bu ek süre, daha sonra daha uzun gerçekleşen PET veri temininde direkt olarak kullanılabilir ve bu durum da, sadece PET görüntüsünün kalitesini arttırmakla kalmaz, aynı zamanda dinamik PET verilerinin toplanmasına (PET verilerinin geçitlenmesi/tetiklenmesi dahil olmak üzere) imkan verebilir. Beyin üzerinde yapılacak dinamik MR/PET çalışmaları gibi eş zamanlı MRI ve PET taramasını gerektiren tek yatış pozisyonunda veri temini,

11 Penis kanseri geçmişi olan ve ardından lenf düğümü metastazı oluşmuş bir hasta. Şekil **11A**, **11B** ve **11C**'de sırasıyla T1 ağırlıklı tüm vücut MR görünüşü **(A)**, atenüasyon düzeltilmiş PET görüntüsü **(B)** ve koronal yönden MR/PET hibrit görüntüsü **(C)** gösteriliyor. Tüm bu görüntüler, çok terminalli, çok yatak pozisyonu görüntü alma konumunda eş zamanlı olarak elde edildi. Tüm vücut taramasında **(A)** MRI, ince detayları ve mükemmel yumuşak doku kontrastıyla anatomik yapıları gösteriyor. PET **(B)** ve koronal yönde birleşik MR/PET hibrit görüntüleri **(C)** ise, hastanın sağ tarafındaki bir lenf düğümünde yüksek izleyici madde aktivitesi olduğunu gösteriyor. MR/PET hibrit verilerinin eksensel ve sagital yeniden biçimlendirilmiş formatları **(D ve E)** da, hastanın sağ tarafında bulunan iki lenf düğümünde daha yüksek izleyici madde aktivitesi olduğunu ortaya çıkarıyor.

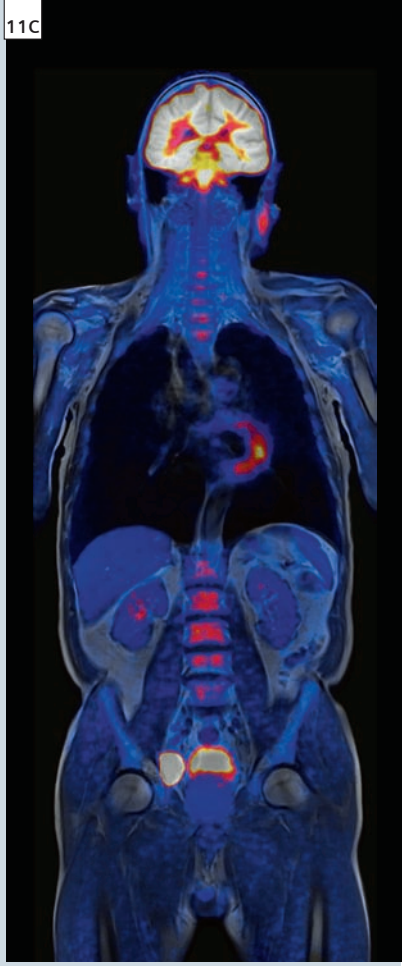

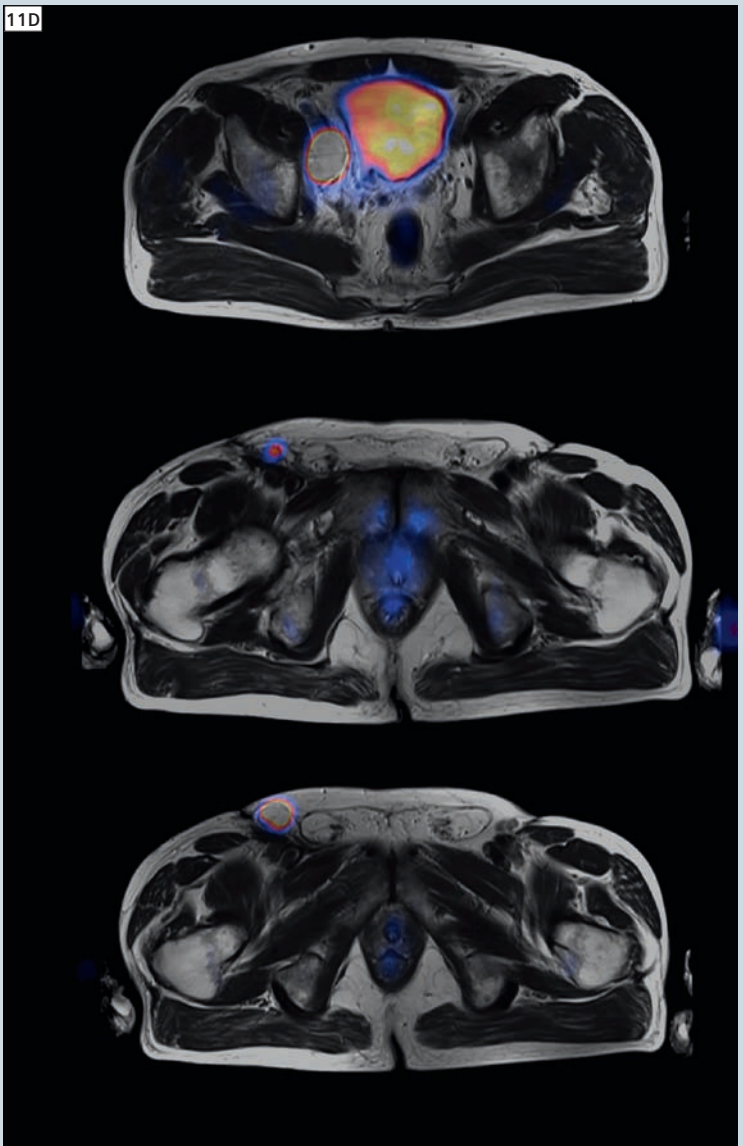

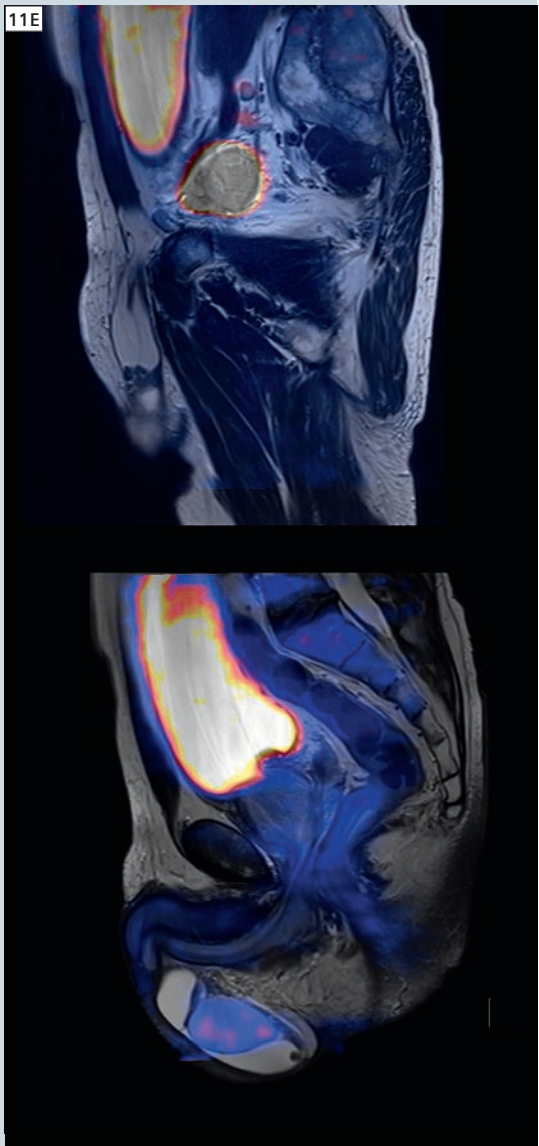

klinik açıdan gerçekleştirilebilir, bu durum, aynı zamanda PET detektörlerinin z-eksenini büyük oranda kaplamasının direkt bir sonucudur. Bu durum, hastayı daha uzun bir zaman sürecinde yeniden konumlandırmaya gerek kalmaksızın tüm beynin veya karaciğerin taranmasına olanak sağlar.
PET verilerini ve çoklu MR sekanslarını birleştirmek, görüntü miktarını arttıracak ve sadece tüm vücut uygulamalarında değil tüm taramalarda verilerin okunması işlemini karmaşık bir hale getirecektir. Bu nedenle, mMR analizlerini değerlendirmek için tarayıcı donanımlarına paralel olarak sezgisel ve güçlü bir araç geliştirildi. MR/PET verilerinin alınmasının ardından, Biograph mMR sistemiyle birlikte temin edilen, *syngo*.via bazlı bu özel mMR okuyucusu, görüntüleri okumak ve teşhis koymak için kullanılabilir. Bu okuyucu, yeni görüntüleme tekniğinin klinik iş akışlarına verimli ve mükemmel bir şekilde entegrasyonu için geliştirilir; söz konusu entegrasyon, tüm vücut taraması ile belirli anatomik bölgelere ait görüntülerin, sadece MR, sadece PET veya birleşik MR/PET sisteminde otomatik olarak yüklenmesi ve görüntülenmesini de içerir. Müşteri sunucusu tabanlı yazılım, birçok açıdan görüntülerin MRI ve PET uzmanı tarafından yorumlanması ve teşhis konmasını destekler (bulgular arasında ileri düzeyde inceleme yapılmasına ve ayrı ayrı bulguların tek bir ortak rapor oluşturacak şekilde otomatik olarak birleştirilmesine imkan vermek suretiyle).

İlk klinik örnekler

İlk çalışmalar, Erlangen merkezli Siemens AG Sağlık Sektörü'nün işbirliğiyle, Erlangen Üniversitesi Medikal Fizik Enstitüsü'nde (IMP), 2010 yılında başlatıldı. Bu çalışmanın amacı, sistem entegrasyonunu test etmek ve ilk hastalar üzerinde tarama yaparak sistem performansını ve sistemin tüm işlevselliğini göstermekti. İlk görüntüleri almak için gerçekleştirilecek çalışmanın hazırlıkları şu şekilde yapıldı: PET/BT taramasına katılacak hastalar, Erlangen Üniversite Hastanesi'nin yakınındaki Nük-

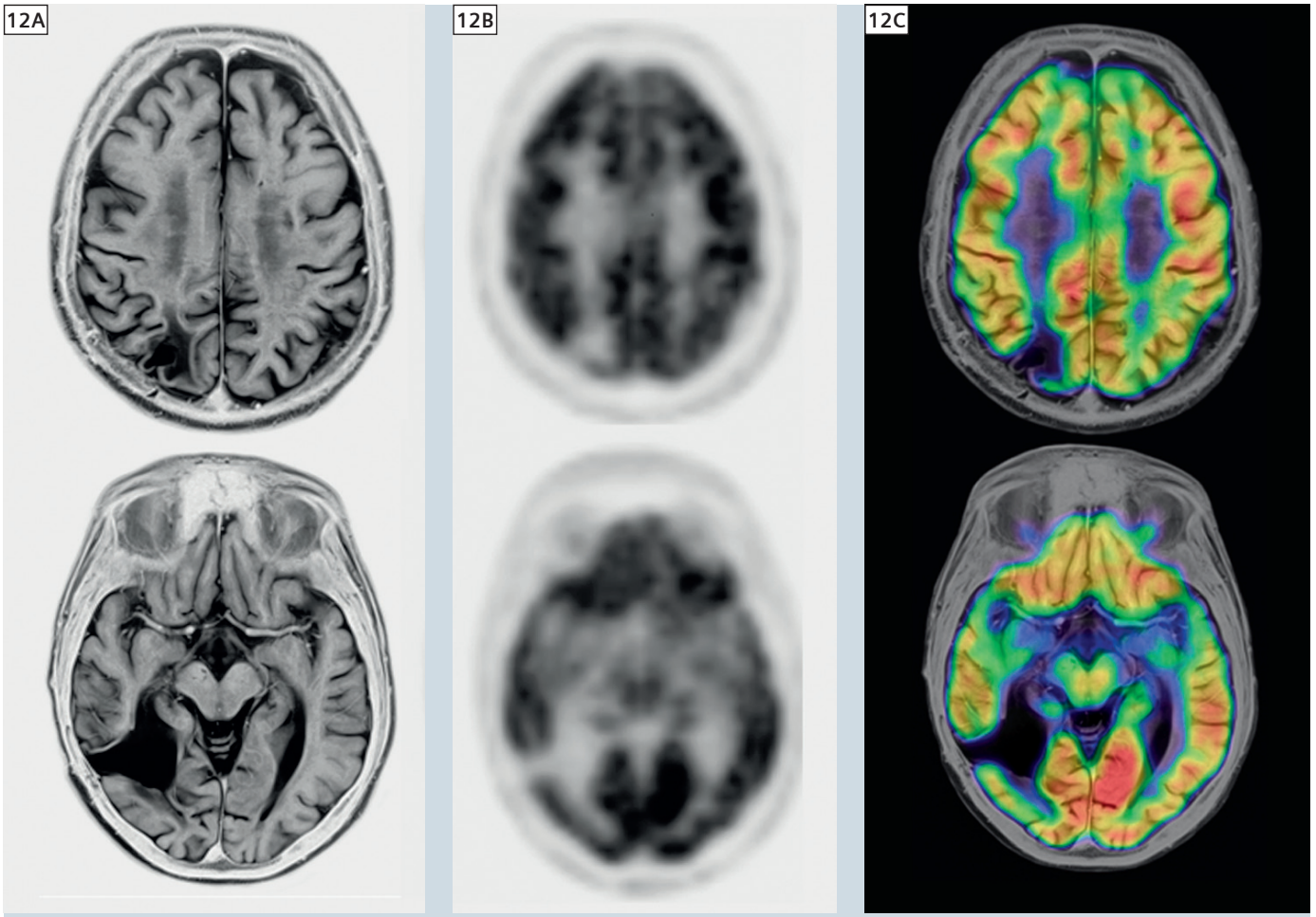

12 Akciğer kanserine yakalanmış ve beyin metastazı (her iki tarafta) nedeniyle 2 kez ameliyat olmuş, ancak tedavisi başarıyla tamamlanmış bir hasta. Ameliyatla alınan beyin metastazının her iki yanından eş zamanlı olarak elde edilen MR **(A)** ve PET **(B)** görüntülerinin eksensel kesitleri. T2-ağırlıklı, ters çevrilmiş MR veri seti **(A)**, anatomik yapıları tüm detaylarıyla ve mükemmel yumuşak doku kontrastıyla gösteriyor. PET görüntüleri **(B)** ile ortaya çıkan MR/PET veri seti **(C)**, hastalığının nüksettiğine dair herhangi bir işaret vermiyor.

leer Tıp Merkezi'nden seçildi. Hastalara, radyoaktif bir izleyici madde olan 18F-Florodeoksiglikoz enjekte edildi ve hastalar, MR/PET hibrit görüntüleme prosedüründen hemen önce PET/BT taramalarından geçirildi. Tasarlanan bu çalışma, önceden yapılan PET/BT analizinin, daha sonra gerçekleştirilen MR/PET taraması için bir "altın standart" olarak kullanılmasını beraberinde getirdi. İlave bir FDG enjeksiyonuna veya radyasyon dozunun arttırılmasına gerek yoktu. Ancak önce PET/BT taramasının yapılmasına bağlı olarak bu çalışmaya katılan hastaların MR/PET analizleri, FDG enjeksiyonundan yaklaşık 120 dakika (ortalama) sonra gerçekleştirildi. Bu süre, 18F-FDG enjeksiyonundan itibaren PET taramasına kadar geçen süreden yaklaşık olarak 60 dakika daha uzundur. 18F-FDG için öngörülen 108 dakikalık yarı ömür dikkate alındığında bu durum, PET/BT taramasından itibaren izleyici madde aktivitesinin ve sayım hızının düşmesi ve ayrıca FDG'nin normalden daha uzun bir zaman penceresi içinde metabolize olması sonucunu doğurdu. Çalışmamızda, izleyici maddenin azalan aktivitesi, yatak pozisyonu başına düşen PET ölçüm süresini uzatarak (yatak pozisyonu başına 2-3 dakika yerine 6 dakika) telafi edildi.

Şekil 11'de, penis kanseri olan, tümöründe R0 rezeksiyonu yapılan ve halihazırda tümörünün nüksetmesinden (lenf düğümü metasazı) şüphelenilen bir hastaya yapılan tüm vücut MR/PET taraması gösteriliyor. Bu vakada MR/PET analizi, PET ve MRI cihazlarında tüm detaylarıyla görüntülenebilen, kalça ve kasık bölgesindeki lenf düğümlerinde çoklu metastaz bulunduğunu tespit etti. Bu bulgular, ilk yapılan PET/BT analizinin (şekilde gösterilmedi) bulgularıyla uyumludur.

Şekil 12'de, akciğer kanseri olan ve beyin metastazı nedeniyle 2 kez ameliyat olmuş bir hasta üzerinde, tedavinin etkinliğini ölçmek üzere yapılan bir beyin MR/PET çalışması gösteriliyor. Ne PET ne de MR görüntülerinde, hastalığın nüksetmesi durumu veya kötü huylu herhangi bir tümör tespit edilemedi. Bu durum da, ilgili PET/BT taramasının (şekilde gösterilmedi) bulgularıyla uyumludur.

Mevcut durum ve genel bakış

Gelişi uzun süredir beklenen, eş zamanlı tüm vücut MR/PET görüntülemesini mümkün kılan hibrit görüntüleme tekniği, klinik arenaya girmiş durumda. PET görüntüleme için MR-bazlı donanım ve doku atenüasyon düzeltmesi (AC) ile MR-bazlı hareket düzeltmesi (MC), araştırmaların halihazırda devam ettiği diğer alanlardır. Sadece hedeflenen tanısal uygulamalar ve MR görüntüleme performansı için kullanılacak olmaları değil, PET şeffaflığı sağlamaları açısıdan da önemli RF bobinlerinin geliştirilmesi, diğer bir araştırma alanıdır. Klinik görüntüleme düzeyinde bu yeni hibrit görüntüleme tekniğinin, klinik değerlendirmeye tabi tutulması, özellikle de iki görüntüleme tekniğinin entegrasyonuyla elde edilen yeni tanısal bilgilerin zenginliği düşünüldüğünde zorunludur. Burada, eş zamanlı MR ve PET görüntüleme iş akışlarının modernizasyonu ve optimizasyonu, ilgilenilmesi gereken özel bir alandır. Nihai hedef, mümkün olan en kısa sürede temin edilebilen, çok teknikli tanısal bilgilerin maksimizasyonunu sağlamaktır.

Teşekkürler...

Makalenin yazarları, kendileriyle yaptıkları derinlikli sohbetler ve bu makalede kullanılan resim ve şekillerin hazırlanmasındaki destekleri nedeniyle, Dr. Matthias Lichy, Dr. Jürgen Kampmeier ve Heike Weh ile Almanya, Erlangen'da bulunan Siemens Sağlık Sektörü'nün tüm çalışanlarına teşekkürlerini iletiyorlar.

Yazarlar ayrıca hasta seçimindeki yardımları ve kişisel destekleri için Prof. Dr. Torsten Kuwert, Prof. Dr. Michael Uder ve Dr. Michael Lell ile Almanya'da bulunan Erlangen Üniversitesi çalışanlarına ve ayrıca ISI Erlangen'da görevli Dr. Alexander Cavalaro'ya müteşekkirler.

Referanslar

1 Pichler BJ, Judenhofer MS, Wehrl HF. PET/MRI hibrit görüntüleme: cihazlar ve ilk sonuçlar. Eur Radiol. 2008; 18:1077-86. Gözden geçirme.

2 Antoch G, Bockisch A. Birleşik PET/MRI: onkolojik tüm vücut görüntülemede yeni bir boyut mu? Eur J Nucl Med Mol Imaging. 2009; 36 Ek No. 1:S113-20. Gözden geçirme.

3 Wehrl HF, Sauter AW, Judenhofer MS, Pichler BJ. Combined PET/MR imaging--technology and applications. Technol Cancer Res Treat. 2010; 9:5-20.

4 Pichler BJ, Wehrl HF, Kolb A, Judenhofer MS. Pozitron emisyon tomografi/manyetik rezonans görüntüleme: çok teknikli yeni nesil görüntüleme? Semin Nucl Med. 2008; 38:199-208. Gözden geçirme.

5 Delso G, Martinez MJ, Torres I, Ladebeck R, Michel C, Nekolla S, Ziegler SI. Klinik tüm vücut MR/PET tarayıcısının sayım hızı performansının Monte Carlo standartlarına göre simülasyonu. Med Phys.2009; 36:4126-35.

6 Delso G, Martinez-Möller A, Bundschuh RA, Ladebeck R, Candidus Y, Faul D, Ziegler SI. MR cihazlarının, tüm vücut PET/MR tarayıcısında kullanımı açısından atenüasyon özelliklerinin değerlendirilmesi. Phys Med Biol. 2010; 55:4361-74.

7 Beyer T, Weigert M, Quick HH, Pietrzyk U, Vogt F, Palm C, Antoch G, Müller SP, Bockisch A. Torso-PET/MR görüntüleme için MR-bazlı atenüasyon düzeltme: MR verisinin BT verisine örtüştürülmesindeki zorluklar. Eur J Nucl Med Mol Imaging. 2008; 35:1142-6.

8 Martinez-Möller A, Souvatzoglou M, Delso G, Bundschuh RA, Chefd'hotel C, Ziegler SI, Navab N, Schwaiger M, Nekolla SG. Tüm vücut PET/MRI taramasında atenüasyon düzeltme için potansiyel bir yaklaşım olarak doku sınıflandırması: PET/BT verileriyle değerlendirme. J Nucl Med. 2009; 50:520-6.

9 Schulz V, Torres-Espallardo I, Renisch S, Hu Z, Ojha N, Börnert P, Perkuhn M, Niendorf T, Schäfer WM. Tüm vücut PET/MR verileri için MR-bazlı, üç boyutlu, otomatik atenüasyon düzeltme. Brockmann H, Krohn T, Buhl A, Günther RW, Mottaghy FM, Krombach GA. Eur J Nucl Med Mol Imaging. 2011; 38:138-52.

10 Waldman A, Rees JH, Brock CS, Robson MD, Gatehouse PD, Bydder GM. Ultra short echo-time pulse sekanslar ile beyin MR'ı. Neuroradiology. 2003; 45:887-92.

11 Robson MD, Bydder GM. Kemik ve diğer bağ dokularının, ultra short echo-time klinik görüntülemesi. NMR Biomed. 2006; 19:765-80. Gözden geçirme.

İletişim için:
Prof. Dr. Harald H. Quick, PhD
MR-Görüntüleme Direktörü
Institute of Medical Physics (IMP)
Friedrich-Alexander-University (FAU)
Harald.Quick@imp.uni-erlangen.de

İki olgu

Meslektaşımız Prof. Dr. Ercan Karaaslan bizimle iki olgusunu paylaşıyor. Her iki olguda da elde edilen yüksek görüntü kalitesi heyecan verici.

Tüm Vücut MR -Nörografi

33 yaşında, kadın, hikayesinde sağ bacakta ağrı ve yürüme zorluğu var.
Bulgular: Bilateral sağda daha geniş üst ve alt ekstremitlerde distal kadar devam eden pleksiform nörofibrom ile uyumlu solid kitle lezyonları izlendi.
Teşhis: NF- I ile uyumlu bilateral yaygın pleksiform nörofibromlar mevcuttur.
Cihaz: Magnetom Avanto 76x18 SQ Engine
Kullanılan coiller: head+neck+body matrix+spine+PAA coil
Ortalama çekim süresi: 50 dakika

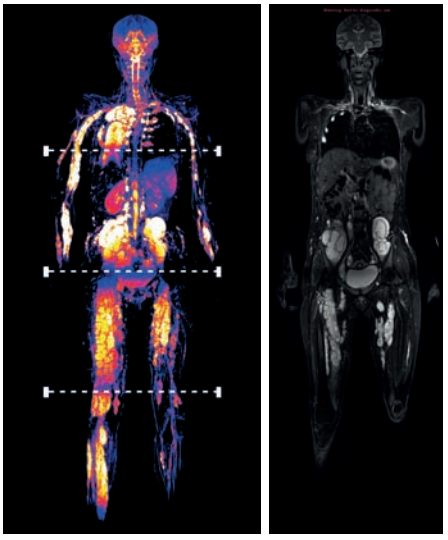

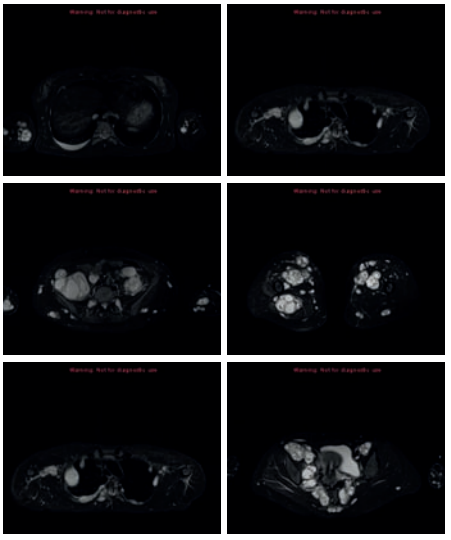

Koroner BTA

47 yaşında, erkek, aile geçmişi pozitif, koroner arter rahatsızlığı için BT tarama
Teşhis: Normal Koroner BTA
Cihaz: Flash CT. Söz konusu tarama, düşük kv ve tüp akımına ile yapılmıştır (80 kv ve 168/240 mAS/ref).
Hastanın ağırlığı: 72 kg, boy: 179 cm (vücut-kütle endeksi: 22.7)
CCTA dozu: 0,18 msv (DLP 13). Görüntü kalitesini arttırmak için IRIS kullanılmıştır.

Protokol

Tüp 1 gerilimi (kV)	80
Tüp 2 gerilimi (kV)	0
Tüp 1 akımı (mAs/rot)	168
Tüp 2 akımı (mAs/rot)	0
Enjekte edilen kontrast maddesi miktarı (ml)	80
Akış hızı (ml/saniye)	6
mSv'de etkin doz	0,182
DLP (mGy.cm)	13
CTDIvol (mGy)	0,78



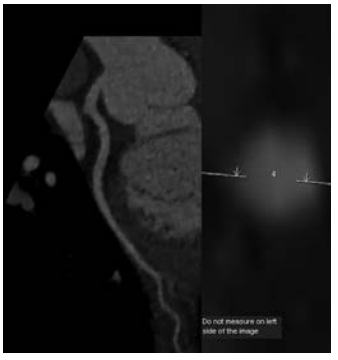

syngo.via, rutin vakalarınıza hız, zor vakalarınıza güç katıyor

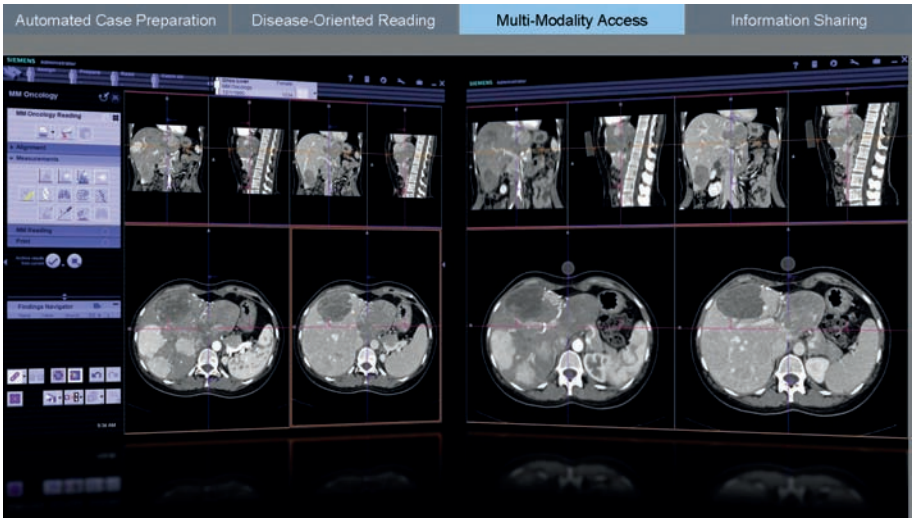

Kardiyo-vasküler BT günümüzde çoğu hastanede özellikle koroner kalp hastalıkları, tüm kardiyak inceleme, perifer damarların stenoz değerlendirmesi ve stent planlaması için rutin çekim hale geldi.
Siemens'in yeni ileri düzey görüntüleme iş istasyonu olan syngo.via, yeni BT Kardiyo-vasküler Motoru sayesinde BT anjiyo görüntülerinin ve perifer damarların otomatik anatomik değerlendirmesi, hesaplamaları ve fonksiyonel analizlerini bir arada sunuyor.
Kardiyak incelemenizi açar açmaz Otomatik Vaka Hazırlanması özelliği ile önceden sizin için işlenmiş imajlarınızı size en uygun görünüm ile inceler, sadece sizin için gerekli olan değerlendirme araçlarına ulaşırsınız. Bu sayede koroner damarlarınızı anında değerlendirmeye başlar, fonksiyonel parametreleri ve önceden hazırlanmış kalsiyum skorlama verilerine erişirsiniz. Ayrıca syngo.via ile artık SOMATOM CT'nin Min-Dose verilerini fonksiyonel analizlerde kullanabilir, böylece %50 daha az dozla tüm standart prosedürü tamamlayabilirsiniz.
syngo.via, Kardiyo-vasküler BT için geliştirilmiş akıllı algoritmalar ve araçlarla her zaman teşhisiniz için gerekli bilgilere ulaşmanızı sağlar. Sağ ventrikül analizi , miokardiyal fonksiyon değerlendirmeleri, BT miyokardiyal perfüzyon, kalsifiye alanları ve stentleri daha net görmek için daha keskin imajlar sağlayan ve BT üzerinde yeni bir rekonstrüksüyona gerek duymadan zaman kazandıran Image Sharpening (Görüntü Keskinleştirme) algoritması gibi uygulamalar syngo. via'nın rakiplerinden ayırıcı özelliklerinden sadece birkaçı... syngo.via ile:

Vakalarınız hazırlandı:

- Otomatik Vaka hazırlanması ile koroner kalp hastalıklarının tespiti bir dakikadan kısa sürede elinizde.
- Tüm kardiyak değerlendirme için fonksiyonel parametrelerin otomatik hesaplanması dört dakikadan kısa sürede hazır.
- VesselSURF özelliği ile 3 boyutlu damarların aksiyal kesitler ve cross-section ile değerlendirilmesi mümkün
- Vasküler analizler için entegre Dual Enerji anjiyo BT çalışmaları yapılabiliyor

Çalışma yerleriniz birbirine bağlandı:

- Ultrason, anjiyo, BT Perfüzyon ve MR görüntüleri bir arada görüntülenir.
- Bulgu Yönetimi ile ölçümlerin, sonuçların ve bulguların kolay paylaşımı ve sunumu sağlanır.
- Aynı uygulamaya birden fazla kişinin erişimi ile, politravma hastalarında BT verilerine erişim kolaylığı sağlanır.

İhtiyaçlarınız karşılandı:

- syngo.via Servis anlaşması ile sisteminiz daima güncel ve güvenli uygulamaları kullanır.
- En son yazılım versiyonu ile hep yeni yazılım özelliklerine sahip olursunuz. Destek ihtiyacınız olduğunda size özel kontak kişiler ile servis ihtiyaçlarınız karşılanır.



Girişimsel onkoloji uygulamaları

Metastatik Karaciğer Kanseri Radyoembolizasyonu

Tıp Doktoru John Fritz Angle,
Leanne Doré Lessley, Tıp Doktoru Alan H. Matsumoto,
Girişimsel Radyoloji Bölümü Virginia Üniversitesi Charlottesville, VA, ABD

Hastanın geçmişi

Karaciğer predominant metastatik karsinoid bulunan 60 yaşında erkek. Hasta son zamanlarda orta şiddette embolizasyon yaşadı, ancak şu anda IV ve VIII no'lu segmentlerde yeni hastalık ortaya çıktı. Hastanın sağ lobunda yttrium-90 (Y90) mikroküre tedavisi uygulandı.

Tanı

Kesitsel görüntüleme ve planlama anjiyogramında, sağ lobda baskın bir kitle ile birlikte multipl hipervasküler kitleler görüntülendi. Karaciğer sağ lob hacmi, bir Artis zeego cihazında alınan geniş hacimli *syngo* DynaCT ile hesaplandı.

Tedavi

Karaciğer sağ lobuna, hepatik arter enjeksiyonu yoluyla Y90 mikroküre uygulandı. Y90 embolizasyonundan önceki ve sonraki uyumlu DSA alımlarının *syngo* iFlow analizi; karaciğerin normal kısımlarının perfüzyonunda gözle görülür bir değişim olmazken, geniş sağ lobda yer alan tümörlü perfüzyonunda büyük oranda azaldığını gösteriyor. Gelecekte; *syngo* iFlow, girişimsel radyoloji uzmanlarına Y90'ın tümöre ve normal karaciğere dağılımını incelemede yardımcı olabilir.

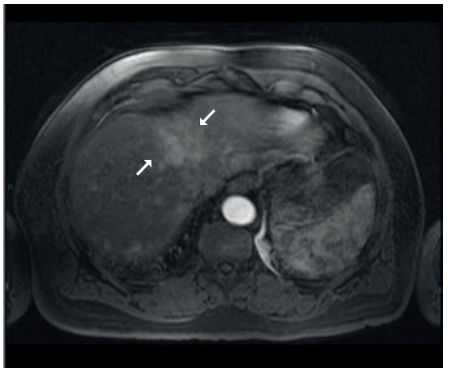

Arteryal fazda VIBE dizisi segment IV'te vasküler bir kitleyi gösteriyor.

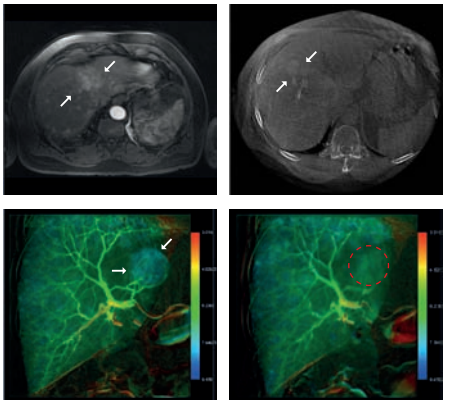

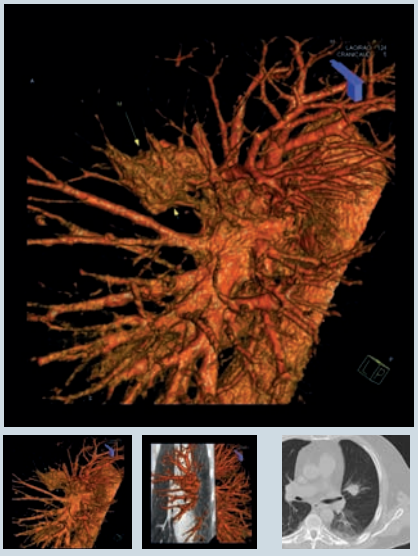

syngo InSpace 3D, besleyen arterleriyle birlikte tümörü görüntülüyor.

Selektif Pulmoner Arter Kemoembolizasyonu

Tıp Doktoru Thomas J. Vogl,
Tanısal ve Girişimsel Radyoloji,
Johann Wolfgang Goethe Üniversitesi, Frankfurt/M, Almanya

Hastanın geçmişi

56 yaşında, erkek

Tanı

Sol akciğer metastazları

Tedavi

Sol akciğerdeki metastazlar kolorektal kanserden kaynaklanıyor. Selektif sol pulmoner kemoembolizasyonu 5 French pigtail kateter yardımıyla gerçekleştirildi.

Selektif İnternal Radyasyon Tedavisi (SIRT)

Tıp Doktoru Tobias Jakobs,
Radyoloji Bölümü
Münih Ludwig Maximilian Üniversitesi,
Grosshadern Kampüsü
Münih, Almanya

Tanı

Nöroendokrin Tümörden (NET) kaynaklanan tedaviye dirençli karaciğer metastazları

Tedavi

Karaciğerde segment 4'ü besleyen segmental arter içine süperselektif enjeksiyon yapıldı. Falsiform arterle sonuçlanabilecek belirgin bir damara rastlandı. Falsiform arteri ortadan kaldırmak için, geniş hacimli *syngo* DynaCT kullanıldı. Aksiyal ve koronal reformatlar, şüpheli damarın falsiform arter olmadığını ve abdominal duvar içinde kontrast uptake'in bulunmadığını açık olarak gösteriyor.

DSA görüntüsü, karaciğerde segment 4'ü besleyen segmental arter içine yapılan bir süperselektif enjeksiyonu gösteriyor.

Ultrasonografide yeni bir boyut ARFI – Acoustic Radiation Force Impulse teknolojisi

Acoustic Radiation Force Impulse (ARFI) görüntüleme teknolojsi ultrason kullanım alanını genişletiyor. Münih Ünversitesi Hastanesi Disiplinlerarası Ultrason Merkezi'nden Dr. Dirk-André Clevert, dokuların strain analitiğinin sunduğu imkanları ve bunun karaciğer hastalıklarının saptanmasında, tanısının konmasında ve tedavisinin yapılmasında kullanılma yollarını araştırıyor.

Dr. Clevert, "ARFI görüntüleme teknolojisi ile ultrasonografi bilgisine yeni bir boyut kazandırılıyor. B-Mod ve Doppler Mod ile elde edilen bilgiye ek olarak, sadece fiziksel palpasyon aracılığıyla elde edebildiğimiz bilgiye, dokunun strain analitiklerini elde eden bu uygulama ile ulaşabiliyoruz" diyor.
Dr. Clevert, Virtual Touch™ Tissue Quantification ve Virtual Touch Tissue Imaging uygulamalarının, günümüzde karaciğer hastalıklarının tanısında, tedavisinde ve terapisinde ultrasonografinin kullanımını yeniden tanımlayacak önemli teknolojik adımlar olduğunu belirtiyor.
Virtual Touch Tissue Imaging and Virtual Touch Tissue Quantification teknolojileri, ses dalgalarını kullanarak, dokunun mekanik sertlik (mechanical stiffness of tissue) özelliklerini resimleyen, elde eden ve ölçen uygulamalara sahiptir. Dokunun mekanik sertliğindeki artış çoğunlukla bir patoloji ile ilişkilendirilir. İlgilenilen bölgeye (Region-of-Interest, ROI), uyarıcı bir ultrason darbesi gönderilir ve dokunun göreli yer değiştirmesi hesaplanabilir. Bu yerdeğiştirme miktarı, dokunun spesifik sertlik özelliklerine (specific stiffness properties of tissue) göre değişir. Dr. Clevert bunu şu şekilde açıklıyor: "Sert doku yumuşak doku kadar yer değiştirmez. ARFI uygulamaları bize bu fiziksel durumun görsel ve rakamsal bilgisini getirir. Böylece, daha önce elde edemediğimiz çok değerli ek tanısal bilgi parametreleri toplamamıza imkan tanınmış olur."
Dr. Clevert uygulamayı nasıl yaptığını anlatıyor: "Karaciğer kapsülünün yakalşık 4 cm altına ROI penceremi yerleştirerek işe başlıyorum. Sonra 10 ayrı ölçüm alıyorum. Sistem birbirinden bağımsız 10 ölçümün ortalama değerini veriyor. Bu değer, dokunun sertliğini ya da yumuşaklığını gösteriyor ve konvansiyonel B-mod imajında bugüne kadar görülemeyen bir bilgiyi gözler önüne seriyor."

Günlük iş akışına entegre edilmesi

B-mod ve Doppler görüntüleme kullanılarak gerçekleştirilen karaciğer muayenesi, karaciğer dokusunun genel durumuyla ilgili bilgi verdiği gibi hepatik ve portal venler ve diğer damarlardaki kan akışıyla ilgili de bilgi toplanmasını sağlar. Dr. Clevert, "Bu sayede, karaciğer hastalığı belirtileri olabilecek anormallikler, fibrotik ve sirotik değişimler, sıvılar, açık damarlar, genel kan akış, hakkında bilgi alabilirim" diyor. Bu bilgileri, Virtual Touch Tisssue Quantificaiton uygulaması ile ölçülecek ve doku sertliğinin sınıflandırılmasına imkan tanıyacak sayısal değerler tamamlayacaktır. Dr. Clevert, " B-modda standart bir lezyon görürsem, örneğin bir hemanjiyoma, Virtual Touch Tissue Imaging ile hemen bunun sert mi yumuşak mı olduğunu saptıyabilirim." Manuel kompresyona bağlı bilgi edinen elastografiden farklı olarak, Virtual Touch Tissue uygulamaları değerleri otomatik hesaplayan akıllı algoritmalar kullanılır. Virtual Touch Imaging uygulamaları, kullanıcıya bağımlılık ve değişkenlik ile ilgili zorluklara, dolayısıyla tutarlılık ve tekrar elde edebilme konularında çözüm getiriyor. Dr. Clevert, "Bu büyük bir avantaj ve strain görüntüleme uygulamalarını günlük klinik işleyişe entegre etmek için yerine getirilmesi gereken kesin bir önkoşul zaten" diyor.

Üçüncü Bilgi Boyutu

Dr. Clevert'e göre, doku strain analitiği, Doppler görüntüleme yönteminden beri geliştirilen en önemli yöntem. Dr .Clevert, "Görsel ve işitsel bilgiye ek olarak, artık dokuya sanal olarak dokunabiliyor, dokunun tekstürünü saptayabiliyorum. Buna ek olarak, Virtual Touch Tissue Quantification, gördüğümün ne olduğunu tam olarak belirleyebilmem ve bunu teyit edebilmem için bana sayısal değerler elde etme imkanı da tanıyor" diyor. Dr. Clevert, bu imkanın, sadece görüntü bilgisi sağlayan konvansiyonel elastografi görüntüleme yöntemine göre büyük bir avantaj olduğunu belirtiyor.
Dr. Clevert, "Bu yöntem, bizi, konvansiyonel elastografi ile elde edilen 'biraz kırmızı, biraz mavi' gibi açıklamaların ötesine taşıyor. İlgilenilen bölgedeki hastalığın gelişimini ve evresini belirleyebileceğimiz doku sertliği ile ilgili sayısal değerlere ulaşmamızı sağlıyor" diyor.
B-Mod ve Doppler ultrason görüntüleme yöntemleri ile sağlanan görsel bilgi, günümüzde, karaciğer hastalığı tanısı koymada değerli ve vazgeçilmez bir araç. Ancak yine de sınırlamaları var. Çoğu kez, ultrasonografide görünür anormallikler olmasa da laboratuvar verileri tersini göstermeye devam edebi-

liyor. Dr. Clevert, "Virtual Touch Tissue Quantification, karaciğer parankimasındaki anormalliklere işaret edecek doku sertliğindeki artışları, daha B-Mod imajlarında görünür hale gelmeden önce ölçmemize imkan tanıyor" diyor. Karaciğer sertliklerini tayin eden diğer mevcut yöntemlerle Virtual Touch Tissue uygulamalarının sonuçlarını karşılaştıran çalışmalarda yer alan Dr. Clevert, "Virtual Touch uygulamarı ile ne yaptğımızı görebilme avantajı sağlayan çok güvenilir ve hızlı bir araca sahibiz. Sayısal değerlerle kan akışı ve doku bilgisini sağlayan görsel ultrasonografiyi harmanlayarak ilgilendiğimiz bölgeyi tüm hatlarıyla değerlendirdiğimizden emin oluyoruz" diyor. Tüm bunlara ek olarak, Virtual Touch Tissue uygulamaları, ileri veya belirgin portal hipertansiyon vakaları dahil, çok geniş hasta yelpazesinde kullanılabiliyor.

Terapi Kontrol

Karaciğer sertliğinin saptanması ile ilgili hekimlerden her geçen gün daha fazla talep geliyor. Dr. Clevert, "Virtual Touch Tissue, karaciğerdeki anormallikleri çok erken dönemde, henüz standart ultrasonografide bir şey görülemezken saptamamızı sağlıyor. Karaciğerin fibrotik mi sirotik mi olduğunu gösteriyor" diyor. Kendisi, kronik ve akut Hepatit C tedavisinde kullanılan Interferon terapisinin başarısını görmek için de Virtual Touch Tissue teknolojisini kullanıyor. Dr. Clevert, "Interferon terapisi pahalı bir terapi; her hastada yanıt vermeyebiliyor ve yan etkiler ortaya çıkabiliyor. Virtual Touch, tedavinin başarısını gözlemeye ve eğer gerekiyorsa vites değiştirmemize imkan tanıyor." Yakın bir gelecekte, doku strain analitiğinin, günlük klinik iş akışının bir parçası olacağını düşünen Dr. Clevent, deneyimli bir kullanıcının tüm ölçümleri üç dakikadan daha az bir sürede tamamlayabileceğini söylüyor: "Eğer hızlı ve karışık olmayan bir yöntemle elde edilebiliyorsa kim ek bilgileri kullanmayı istemez ki?" O ve araştırma ekibi, zor saptanır renal tümörlerin sınıflandırılmasında ARFI ve kontrast maddeli ultrasonografi kullanımı ile ilgili çalışmalarının sonuçlarını yayımladılar. Dr. Clevent, "Net görülemeyen renal kitlelerin karakterize edilmesinde ve görüntülenmesinde her iki yöntem de başarılı" diyor. ARFI'nin daha düşük ve daha yüksek frekanslı problara uyarlanmasıyla diğer uygulama alanlarına ilişkin, özellikle memede, araştırmalar hız kazandı. Dr. Clevent, "Bu gerçekten üstün bir teknik, kullanımının yaygınlaşması hem hastalara hem de hekimlere yarar sağlayacak" diyor.

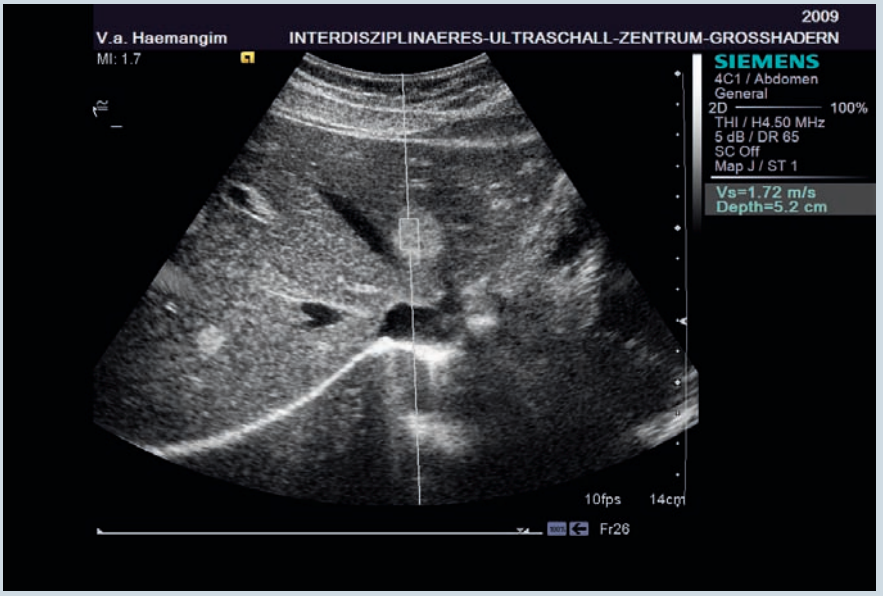

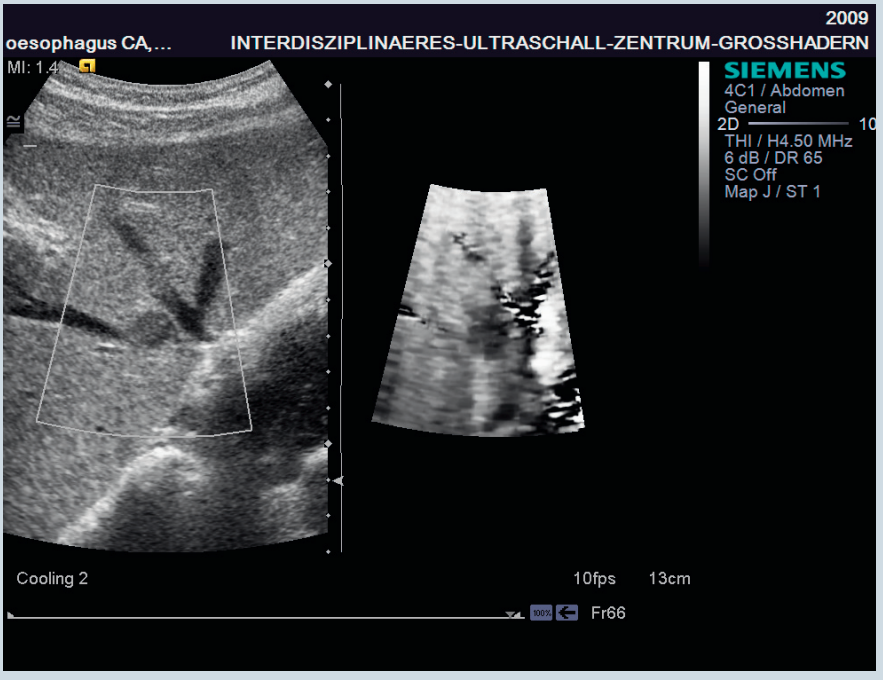

Karaciğer hemanjiyomunun Virtual Touch Tissue kantifikasyonu.

http://www.siemens.com.tr/virtualtouch

X-Ray çözümlerimiz

3D Tomosentezli Dijital Mamografi:

Dijital Mamografi teknolojisine yeni bir pencere getiren geniş açılı Siemens 3D Tomosentez inovasyonu, analog mamografilerde ortaya çıkan, yoğun meme dokusu ve üst üste binmiş yapılar nedeniyle gizlenmiş kanser dokusu ve false positive sonuçları ortadan kaldırmak için geliştirildi. Türkiye pazarına 2010 yılında sunduğumuz bu teknoloji, ikinci yılı olan 2011'de kurulan 15 adet dijital mamografimizin önemli bir bölümünde de yine tercih unsuru oldu. Gerek üniversiteler gerekse özel kurumlar, diyagnostik teşhis güvencelerini arttıran ve sektörün en geniş açısıyla benzersiz detayda veri sağlayan, 3D Tomosentez özellikli Mammomat Inspiration modelimizle çalışmanın, hasta ve kullanıcılar açısından da büyük kolaylık ve faydalar sağladığı konusunda hemfikir. Mammomat Inspiration ile dilerseniz hemen şimdi, dilerseniz daha sonra istediğiniz gün, Tomosentez'e upgrade edebileceğiniz en yeni nesil dijital mamografi sistemini bugünden kullanmanız mümkün. Konuyla ilgili detaylı bilgiye www.siemens.com/tomosynthesis adresinden ulaşabilirsiniz.

Dijital Röntgen'de ilk tercih: Multix Select DR:

Filmsiz ortam, yüksek performans, hız ve sınırsız esnekliği, beklenenden de uygun fiyatla arayanlar için Siemens'in Dijital Radyografi'de yeni segmentinin tanıtımı 2011 yılı içinde yapıldı. Multix Select DR ile, masa içine entegre jeneratör sayesinde, alandan maksimum tasarruf sağlanırken, yüksek anod ısı kapasitesi ve üst düzey iş istasyonu ile, diyagnostik kaliteden ödün verilmiyor. 7 metrelik kablolu, yüksek çözünürlüklü dijital dedektör, gerek akciğer grafisi, gerek masa, gerekse sedye/tekerlekli sandalye gibi mobil çekim ihtiyaçlarına yanıt verecek şekilde kullanıcılarımıza danışılarak tasarlandı. Her seviyede ihtiyacınıza yanıt vermek için Siemens X-Ray ürün portföyümüz genişlemeye 2012'de de devam edecek.

Mobil Röntgen teknolojisinde son nokta - Mobilett Mira:

X-Ray'de inovasyonun öncüsü Siemens'ten, dijital mobil teknolojisine yeni bir açılım da Mobilett Mira ile 2011 yazında geldi. Dünyanın en gelişmiş wireless dedektör teknolojisi, 35 kW ile sektörün en yüksek mobil röntgen gücünü birleştiren Siemens, her yöne rotasyon özellikli hareketli kol, dokunmatik ekran, ECO-mode ile, yüzde 25 batarya tasarrufu sağlayan çevreci yaklaşımını bu yeni modelde birleştirdi. Bu yenilikçi yaklaşımların üzerine, aşağıdaki imajın, bir mobil röntgenden alındığına inanır mısınız? En yeni ve en üstün teknolojiye yatırım yapan Acıbadem Grubu doktor ve teknisyenleri buna inanıyor.

Katma değerli hizmetlerimiz

Utilization Management

Günümüzün gelişmiş görüntüleme sistemleri, yüksek değerlerinden dolayı en yüksek verimlilikte kullanılmalıdır. Her çekim, maddi açıdan önemli olduğundan cihazınızın en uzun zamanda ve en verimli olarak çalıştırılması istenir. Siemens Utilization Management (UM), sisteminizin maksimum potansiyele ulaşmasını sağlayarak bu amaca ulaşmanıza yardımcı olur. Utilization Management, sisteminizden online olarak verilerin toplanması ve bu verilerden nasıl faydalanacağınıza dair net bir tablo çizmek ve nasıl daha iyi yapılanabileceğinizi göstermek için raporlama yapıyor. Buna ek olarak, raporlanan bu değerleri benzer kuruluşların değerleri ile de kıyaslayabiliyor.
Siemens Utilization Management için 2 paket tercihinden birini yapabilirsiniz:
-UM Temel Rapor (Basic)
-UM Gelişmiş Rapor (Advanced)

• CT: VB20 (Emotion: Duo, 6; Sensation: 40, 64, Open), VB27 (Spirit), VB28 (Emotion 16; Sensation: 10,16, 16 Cardiac), VA10 (Definition)
• MR: *syngo* MR2004A (VA25A): Harmony, Symphony, Sonata, Concerto, Trio, Allegra
syngo MR2004V/C/E: Avanto (VB11D), C! (VA26C), Espree (VB12A)
syngo MR C11: Essenza (VC 11A)
syngo MR B15 V: Verio (VB15B)
4VD11: Aera, Skyra



• XP: Inspiration (VB20B (AWS VB30B))
• MI: VA60A (Symbia E, S, T, T2, T6, T16), VA46A (e.cam)

Virüs koruma

Her geçen gün artan bilgisayar tabanlı iletişim ve elektronik bilgi transferi ile klinik ağlar ve tıbbi sistemler, artan bir şekilde virüslerin ve benzeri tehlikeli yazılımların saldırılarına daha çok maruz kalıyor. Bunun sonucunda tıbbi sistemler için özel olarak geliştirilmiş virüs koruma yazılımlarına ihtiyaç doğuyor. İşte bu noktada Siemens Sağlık Sektörü size gerekli korumayı Siemens Virüs Koruma ile sağlıyor. Virus Protection ile bilinmeyen bir virüsten kaynaklanan herhangi bir zarar halinde, size en etkili desteği sunmak ve sisteminizi en kısa sürede yeniden ayağa kaldırmak için yanınızdayız.
Siemens Virüs Protection, sistemlerimizin çoğu için mevcuttur. Uygunluğu tıbbi cihazın yazılım seviyesine de bağlıdır. Detaylar için lütfen merkezimize danışın.
Siemens Virüs Koruma için 2 paketten birini tercih edebilirsiniz:
-VP Select
-VP Premium

Guardian Programı

"Girişimsel Sistemler", tıbbi cihazlarınızın sürekli çalışır halde bulunması için güvenilir bir çözüme ihtiyaç duyar ki, bu özellikle kritik görevlerin üstlenildiği bir ortamda çok daha büyük bir önem kazanır. Guardian Programı, sürekli sistem görüntüleme teknolojisi sayesinde sistem erişilebilirliği sağlar. Proaktif bir şekilde sisteminizi gözlemlediği için, birçok işletim hatası ve sistem bozuklukları elimine edilebiliyor. Sisteminizde bir arıza olması durumunda, hızlı bir merkezi bildirim mekanizması sayesinde, sizleri tüm kritik fazlar hakkında bilgilendiriyor ve yönlendiriyor. Guardian Programı, sisteminize yüksek erişilebilirlik (UPTIME) ve güvenlik sağlayan bir hizmet opsiyonudur. SOMATOM Definition ve Biograph mCT ailesi için sunulan TubeGuard opsiyonlu Guardian Programı tüp arızasının önceden tespit edilmesini sağlayan proaktif bir çözümdür.

• AX: Artis (VB11/VB22/VB30), Sensis (VC03C), Artis zee (VC12), Artis zeego (VC13), ACOM.Net (VC21)
• CT: Definition (VA10), Sensation (VB20), Emotion (VB20), Spirit (VB27)
• MI: Symbia S and T (MIappl2009A / VA50B / esoft v8.1 / Symbia v4.1), Biograph TruePoint 16 (MI.PET/CT 2009B / VA35C / v6.5), Biograph TruePoint 6,40,64 (MI.PET/CT 2009A / VA35B / v6.01), Biograph mCT (MI.PET/CT 2009C / VG20A)
• MR: *syngo* MR2004A (VA25A): Harmony, Symphony, Sonata, Concerto, Trio, Allegra *syngo* MR2004V: Avanto (VB11D), C! (VA26C), Espree (VB12A), Verio (VB15B), Essenza (VC11A)
4VD11: Aera, Skyra
• XP: Inspiration (VB20B (AWS VB30B)), Aristos (VB20), Luminos dRF (VF10A), Ysio wi-D (VA20

"Siemens'i, servis konusunda farklı kılan çağrı merkezi. Birçok firma bu hizmete başlasa da önemli olan müşterinin arıza bildirimini müteakip o arızayı bir numara ile ilişkilendirerek bütün süreci onun üzerinden takip etmeye yarayan bir sistemin olması. Bu noktada Siemens'in çağrı merkezi uzun yıllara dayanan deneyimiyle diğer sistemlerden ayrılıyor. Bunun dışında, UM sistemi ve Guardian da Siemens'in servis hizmetleri konusunda fark yarattığını düşündüğüm başlıklar..."

Hakan Evsine–Acıbadem Hastaneleri Satınalma Koordinatörü

Sağlık Bakanlığı'nın en büyük anjiyo ve bilgisayarlı tomografi ihalesi Siemens'in

Siemens, Sağlık Bakanlığı'nın daha kaliteli ve yaygın hizmet vermek amacıyla düzenlediği, 24 anjiyo ve bilgisayarlı tomografi ihalesini kazandı.

Sağlık Bakanlığı'nın, Türkiye genelinde sunduğu sağlık hizmetlerinin daha yaygın ve kaliteli olması amacıyla düzenlediği ihaleyi Siemens kazandı. Toplam 24 adet anjiyo ve 24 adet bilgisayarlı tomografi cihazlarının tedarik ve kurulumunu kapsayan ihale, aynı zamanda bugüne kadar tek bir ihalede yapılan en büyük alım olmasıyla da, Sağlık Bakanlığı'nın düzenlediği diğer ihalelerden farklılaşıyor. En son teknolojik yenilikleri içeren flat panel dedektörlü Artis zee Floor anjiyografi sistemi, kateter laboratuvarlarında hem hastaların hem de hekimlerin memnuniyetini sağlıyor. Vaka sırasında hastaya ulaşmakta kolaylık sağlayan özel dizaynı, esnek pozisyonlama kabiliyetiyle farklılık yaratan Artis zee Floor sisteminde, ergonomik kontrol paneliyle hastanın yanından ayrılmadan her türlü işlem yapılabiliyor. Yüksek görüntü kalitesi sağlayan CLEAR özelliklerine sahip Artis zee, en düşük seviyelerde radyasyon dozu sunan CARE paketiyle donatıldı. Siemens, hastanın durumunu anlık takip edebilen entegre AXIOM Sensis XP hemodinami sistemi ile birlikte kardiyoloji merkezlerinin işini kolaylaştırıyor. Artis zee Floor, görüntülerin dijital olarak arşivlenmesi ve istendiğinde ulaşılabilir olmasına imkan veren *syngo* Plaza arşiv ünitesiyle birlikte kuruldu.

Somatom Emotion, dünyanın en popüler BT sistemi. Üstün kalitede görüntü almayı sağlayan Ultra Fast Ceramic (UFC) dedektöre sahip SOMATOM EMotion 16 sistemi minimum dozla en iyi görüntüyü vermeyi amaçlıyor. Bin 476 adet efektif dedektör kanalı bulunan bu sistem, Siemens'in tam otomatik, gerçek zamanlı doz yönetim programı olan CARE Dose4D içeriyor. Bu uygulamayla tüp akımında gerçek zamanlı doz modülasyonu yapılarak, hastaya verilen doz miktarı yüzde 68 oranında azaltılabiliyor.

SIEMENS

Küçük hücreler, büyük sorunlara yol açmamalı.

Siemens, sağlık alanında sunduğu çözümlerle doktorların hastalıkları erken teşhis etmesini desteklerken tedavi masraflarını azaltıyor.

Hastalıklarda erken tanı, hastalığın maddi ve manevi tüm etkilerini, herkes için hafifletiyor. Günümüzde sağlık harcamalarının çok büyük bir bölümü kanser ve kalp hastalıklarının geç aşamalarındaki tedavileri için yapılıyor. Siemens'in ileri tanı teknolojileri sayesinde doktorlar, bu tip kritik hastalıkları erken teşhis edebiliyor ve hastaların ihtiyaç duydukları tedaviye daha çabuk kavuşmasını sağlayarak hayat kurtarıyor. Aynı zamanda tedavi masraflarını azaltıyor. Her nerede sağlık sorunu varsa, biz çözümlerimizle oradayız.

siemens.com/answers

SIEMENS

Ne görmek istediğini bilenlere...

Ne görmek istiyorsam, CLEAR ve Artis zee ile tam istediğim şekilde.

www.siemens.com/CLEAR

Görüntüleme sistem ve uygulamalarında yeniliklerin öncüsü olarak, tüm klinisyenlerin görüntüleri nasıl görmek istediklerini kendilerinin seçebilmeleri gerektiğine inanıyoruz. Bu yüzden mevcut ve gelecekteki Artis **zee** kullanıcılarına CLEARchoice ile, en iyi sonucu verecek görüntü seçim olanağı sunuyoruz.

CLEAR ile mümkün olan en düşük dozda sağladığımız üstün görüntü kalitesiyle amacımız, kardiyovasküler bakımın daha etkin, verimli ve sürdürülebilir olmasına yardım etmek. Sizin, hastalarınız ve tesisiniz için.

Answers for life.