İnovasyon

MR Kongresi Özel Sayısı

Mayıs 2017
www.siemens.com.tr/inovasyon

SIEMENS Healthineers

Manyetik Rezonans Parmak İzi'ne (fingerprinting) genel bakış
Sayfa 04

Prof. Dr. Akhan: "İnanıyorum ki teknoloji bize hastaya özel tanı ve tedavi döneminin kapılarını çoktan açtı"
Sayfa 14

Egzersizle MRG uygulaması – Compressed Sensing kullanılan bir klinik gerçeklik
Sayfa 39

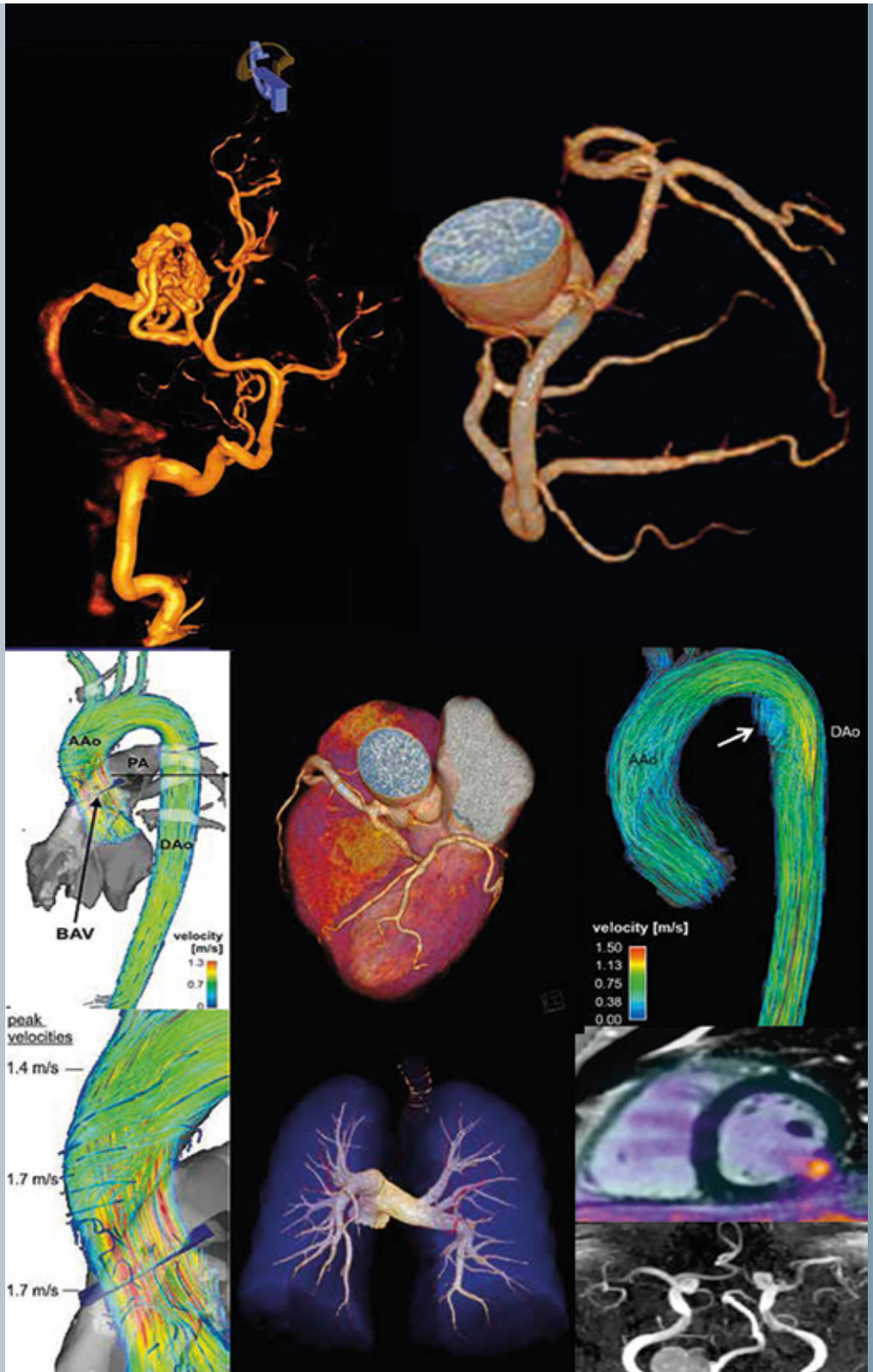

25

SIEMENS

MAGNETOM Amira

1.5T'da akıllı seçimler: Tetkik imkanlarını arttırıp sonuçlarınızı iyileştirirken, yıllık işletme giderlerinizi azaltın

siemens.com/amira

A91MR-9385-A1-5A00

Dünyanın her yerinde sağlık kuruluşları ve sektör paydaşları, sağlık sistemlerinin verimliliğini artırmaya çalışıyor. Hedef: Hasta sonuçlarını iyileştirmek.

MAGNETOM Amira klinik yetkinliği artırmak ve kapsamlı, gelişmiş bir MR görüntüleme teknolojisi sunmak üzere özel olarak geliştirildi.

MAGNETOM Amira, daha kaliteli hizmet sunmaya, hasta deneyimini iyileştirmeye ve süreç verimliliğini artırmaya yardımcı oluyor. Üstelik tarama başına daha düşük maliyetlerle!

MAGNETOM Amira ile:

- Quiet Suite özelliği sayesinde hasta konforunu artırın
- FREEZEit teknolojisiyle diagnostik değer kazanın
- 10 dakikalık taramalarla işlemlerinizi hızlandırın
- Eco-Power özelliği sayesinde %30* enerji tasarrufu sağlayın

*Bekleme modunda. Yayımlanmamış veriler; sonuçlar farklılık gösterebilir.

Sevgili dostlarımız,

Sağlık, hızlı ve kesin tanıların hayati önem taşıdığı bir alan. Dolayısıyla, hastaların ve hekimlerin sağlık teknolojilerinden en büyük beklentileri de hız, hassasiyet ve kesinlik oluyor. Bu beklentileri karşılamakta en büyük payın Ar-Ge ve inovasyona ait olduğuna inanıyorum. Bu nedenle, Siemens Healthineers olarak, attığımız her adımda insan odaklı faydayı esas alıyor, inovatif yaklaşımlarla her zaman daha iyisini sunmaya çalışıyoruz.

Bu bağlamda en çok önemsediğimiz konulardan biri de tıbbi araştırmalar; çünkü bu araştırmalar sağlık hizmetlerini daha da geliştirmek ve henüz anlayamadığımız ya da iyileştiremediğimiz hastalıklara karşı mücadelede bir adım öne geçmek açısından büyük değer taşıyor. Tıbbi araştırmalarda kullanılan cihazlarımızdan MAGNETOM Terra 7T bu anlamda önemli bir örnek. Anatomik detayları ve fonksiyonel bilgileri daha önce hiç olmadığı kadar iyi şekilde görselleştirmek için sunulan MAGNETOM Terra MR cihazımız, ultra-derinlikli görüntülerle nörolojik bilimleri ve klinik araştırmaları destekliyor. Açık bir platform olarak tasarlanan MAGNETOM Terra bilimsel işbirliğini teşvik ediyor; teknolojide, araştırmalarda ve klinik uygulamalarda yeni trendleri belirliyor.

MR görüntüleme konusunda fark yaratan cihazlarımızdan bir diğeri de ilk kez RSNA 2016'da tanıttığımız MAGNETOM Sempra (1.5T). Düşük işletme maliyetleri, yenilikçi teknolojileri ve entegre Siemens Healthineers servis konsepti sayesinde MAGNETOM Sempra, orta ve küçük ölçekli hastanelerin yanı sıra radyolojik muayenehanelerin ve grupların da endüstrideki büyüyen maliyet baskısına rağmen kârlı bir şekilde çalışmalarını sağlıyor. Cihazın sunduğu standartlaştırılmış iş akışları da kurumların tutarlı ve kullanıcıdan bağımsız kalite elde etmelerine yardımcı oluyor. Yazılım platformu aynı zamanda, MRG taraması sırasında ses basıncını azaltan Quiet Suite teknolojisini de içeriyor. Optimize edilmiş gradyan anahtarlama, karşılaştırılabilir görüntü kalitesiyle beyin ve muskoskeletal muayenelerde ses basıncını %97'ye varan oranlarda azaltıyor. Bu, özellikle MR taramalarında huzursuz olan hastalar için faydalı oluyor ve muayenelerde daha olumlu bir hasta deneyimi sunuyor.

Elbette ki BT, anjiyografi, ultrason gibi cihazlarımız da sağlık hizmetleri açısından aynı derecede değerli. Fakat bu sayımızda özelikle MR üzerinde durmamızın önemli bir nedeni var: Dergimiz, Türkiye'de sağlık hizmetleri ve teknolojileri anlamındaki en önemli sivil toplum kuruluşlarından biri olan Türk Manyetik Rezonans Derneği'nin 22. Yıllık Bilimsel Toplantısı'nda (MR Kongresi) sizlerle buluşuyor. Ülkemizin radyoloji alanındaki en önemli etkinliklerinden biri olan MR Kongresi'nde yine en yeni teknolojilerimizi ve radyolojiye öncülük eden uygulamalarımızı sizlerle paylaşmanın mutluluğunu yaşıyoruz. Kongre süresince ürün ve çözümlerimizle yanınızda olacak, her türlü sorunuzu yanıtlamaktan memnuniyet duyacağız.

İnovasyon'un bu sayısında, teknolojik gelişmelerin ve yurt dışı kaynaklı olguların yanı sıra Başkent Üniversitesi'nden gelen olguları da sizlerle paylaşıyoruz. Bu sayıya değerli zamanlarını ayırarak röportajlarla katkıda bulunan değerli hocalarımız Prof. Dr. Okan Akhan ve Prof. Dr. Muhteşem Ağıldere'nin verdikleri bilgilerden de hepimizin çok faydalanacağına inanıyoruz. Dergimizi geri bildirimlerinizle daha da zenginleştirmek isterseniz, tüm yorum ve değerlendirmelerinizi nesrin.kalay@siemens.com adresine iletmenizden mutluluk duyacağız.

Saygılarımızla,

Şevket On
Siemens Healthineers Türkiye

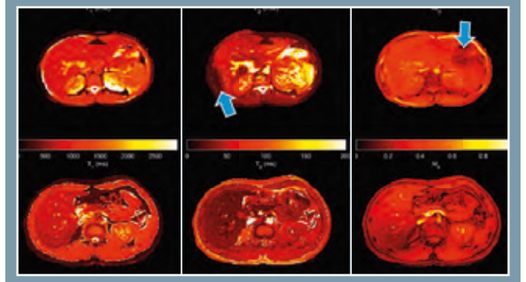

4
Manyetik Rezonans Parmak İzi'ne (fingerprinting) genel bakış

14
Prof. Dr. Akhan: "İnanıyorum ki teknoloji bize hastaya özel tanı ve tedavi döneminin kapılarını çoktan açtı"

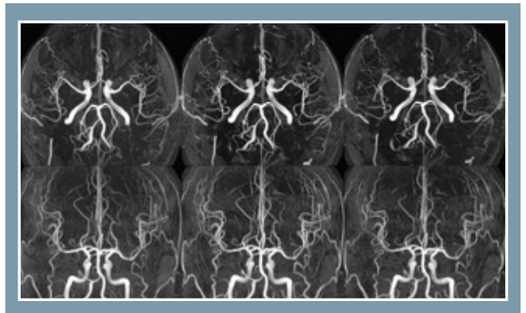

27
Compressed Sensing: ToF MR anjiyografisi uygulaması

4 Manyetik Rezonans Parmak İzi'ne (fingerprinting) genel bakış
14 Prof. Dr. Akhan: "İnanıyorum ki teknoloji bize hastaya özel tanı ve tedavi döneminin kapılarını çoktan açtı"
18 Muskoloskeletal sistemin yüksek çözünürlüklü izotropik 3D CAIPIRINHA SPACE MR görüntülenmesi
27 Compressed Sensing: ToF MR anjiyografisi uygulaması
30 Miyokard hastalığının tanısal çalışmasında kombine ^{18}F-FDG PET-MR
32 Üçlü eleme (triple-rule-out) için tek kontrast enjeksiyonlu Double Flash tarama
34 İntestinal kanamaya neden olan stromal tümör – BT'nin kullanıldığı tanısal bir çalışma
36 Klodikasyonun ayırıcı tanısı: Popliteal arterin sistik adventisyal hastalığı – MR anjiyografisi ve anatomik sekansların birleşimiyle tanı
39 Egzersizle MRG uygulaması – Compressed Sensing kullanılan bir klinik gerçeklik
44 Zaman çözünümlü 3D görüntüleme ile karmaşık anjiyo mimarilerini anlamak – *syngo* Dyna4D ile bireyselleştirilmiş tedavi planlamasına doğru bir adım daha
46 "Görüntüleme teknolojilerinin gereklilik ve uygunluğunun en iyi şekilde yapılandırılması önemli"
48 Tiroid nodülü olan olgunun Acoustic Radiation Force Impulse (ARFI) elastografi ile değerlendirilmesi
50 Meme karsinomlu olgunun Acoustic Radiation Force Impulse (ARFI) ile değerlendirilmesi
52 İdiyopatik granülomatöz mastitli olgunun Acoustic Radiation Force Impulse (ARFI) ile değerlendirilmesi
54 İmplant ile erken meme rekonstrüksiyonu sonrası oluşan nadir bir komplikasyon: Yalancı anevrizmanın renkli doppler US ile değerlendirilmesi
56 Kolesistitin nadir komplikasyonu: Ultrasonografi ile tanı koyulan safra kesesi perforasyonu
58 AVM tedavi planlanması - *syngo* Dyna4D destekli
60 Anormal sol ana koroner arter: Koroner BT anjiyografisi kullanılarak malign varyant ihtimalinin elenmesi
62 Kontrastlı Dual Energy mamografi
68 4D Flow MRG – Güncelleme
74 Çocuklarda Dual Energy BT akciğer perfüzyon görüntülemesi

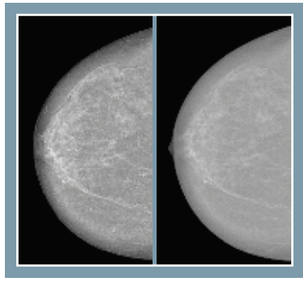

62
Kontrastlı Dual Energy mamografi

İnovasyon
Dergi Yönetim Yeri: Yakacık Yolu No: 111 34870 Kartal-İstanbul **Telefon**: 444 0 633 **Faks**: 0216 459 20 31 **e-posta:** saglikinfo.tr@siemens.com
Yönetim: Siemens Healthcare Sağlık A.Ş. Adına Sahibi Soley Güzel **Genel Yayın Direktörü (Sorumlu):** Şevket On
Yayın Editörü: Prof. Dr. Mehmet Ertürk **Yayın Türü:** Yaygın-süreli-üç ayda bir
İçerik ve Tasarım Uygulama: Konak Medya Cebesoy Sokak Aziz Apt. No: 13 Daire: 4 34734 Sahrayıcedit-Kadıköy / İstanbul
e-Posta: bilgi@konakmedya.com **Telefon**: 0216 350 03 03 **Web:** www.konakmedya.com
Baskı ve Cilt: Özgün Ofset Aytekin Sok. Yeşilce Mah. No: 21 34418 4. Levent / İstanbul **Telefon:** (0212) 280 00 09 **Faks:** (0212) 264 74 33

Değerli meslektaşlarım,

İnovasyon dergisinin bu sayısını, halihazırda başkanlığını yürüttüğüm Türk Manyetik Rezonans Derneği'nin 25-27 Mayıs tarihleri arasında Ankara'da düzenlenen 22. Yıllık Bilimsel Toplantısı'na yetiştirmeye çalıştık. Bu satırları kongre sırasında okuyorsanız, başarılı olduk demektir.

Ülkemizde radyoloji alanında faaliyet gösteren en büyük ve önemli bilimsel sivil toplum örgütü, hepimizin bildiği gibi Türk Radyoloji Derneği (TRD). Türk Manyetik Rezonans Derneği ya da kısaca TMRD ise hem üye sayısı hem de faaliyet çeşitliliği anlamında TRD'nin hemen ardında, ikinci sırada yer alıyor. TMRD'nin yıllık toplantıları meslektaşlarımızın ilgisini çekmekte ve beğenisini kazanmakta. Bu toplantılarda genç meslektaşlarımızın ihtiyaç duyduğu başlangıç seviyesinde konuşmaların yanı sıra, daha deneyimli arkadaşlarımızın ilgiyle takip ettikleri ileri konuları içeren sunumlar da yer almakta.

Manyetik rezonans (MR) görüntüleme teknolojisi baş döndürücü bir hızla ilerliyor. Paralel görüntüleme teknikleri çok daha etkin bir şekilde kullanılmaya başladı. Simultane çok kesitli (multislice) çekim yaklaşımları, difüzyon ağırlıklı görüntülemeye bambaşka bir çehre kazandırabilir. MR görüntüleme geçmişte hiç olmadığı kadar hızlanacak gibi görünüyor. Bu hızlanmanın elbette çok önemli klinik yansımaları olacak. Bilgisayarlı tomografinin, MR görüntülemeye göre en önemli avantajının hız olduğunu iddia etmek çok yanlış olmaz. Ama unutmayın "iyonizan radyasyon" gibi kolay kolay göz ardı edilemeyecek bir dezavantajı da var. MR görüntülemenin hızlanmasının doğal sonucu olarak bilgisayarlı tomografi ile gerçekleştirilen tetkiklerinin önemli bir kısmı MR'a yönlenmiş olacak. Bu duruma hazırlıklı olmak, özellikle uzmanlık eğitiminin içerisine MR ile ilgili hem teorik hem de pratik bilgileri daha etkin bir şekilde entegre etmek gerekiyor. TMRD olarak en önemli hedeflerimizden birinin bu olduğunu belirtmek isterim.

MR görüntülemenin geleceğine ilişkin çok heyecan verici yaklaşımlardan biri de "MR fingerprinting", yani dokuların ve patolojilerin MR "parmak izlerinin" tespit edilmesi. Parmak izi bu manada kabaca T1 ve T2 zamanları ve proton dansitesi olarak düşünülebilir. Bu değerleri ve oluşturulmuş "veri kütüphanelerini" kullanarak patolojilere çok daha kesin tanılar koymak yakın bir gelecekte mümkün olacak gibi gözüküyor. Ayrıca yine bu değerler kullanılarak, biz radyologların alıştığı konvansiyonel MR görüntülerinin oluşturulması da (sentetik görüntüleme) heyecan verici ve süreçleri hızlandırıcı bir diğer yaklaşım.

Son olarak günlük hayatımıza giren bir diğer kavram olan "cloud computing"den (bulut bilişim) söz etmek isterim. Önümüzdeki yıllarda her geçen gün daha fazla sayıda MR görüntüleme uygulamasının "cloud based" olduğunu göreceksiniz.

TMRD'nin 22. Yıllık Bilimsel Toplantısı tüm bu yeniliklerin yanı sıra MR görüntülemeye dair hem temel hem de ileri klinik uygulamaları dinleyebileceğiniz, tartışabileceğiniz kompakt bir toplantı olarak tasarlandı. Ankara'da buluşmak üzere...

Prof. Dr. Şükrü Mehmet Ertürk
Yayın Editörü

Manyetik Rezonans Parmak İzi'ne (fingerprinting) genel bakış

Simone Coppo[1]; Bhairav B. Mehta[1]; Debra McGivney[1]; Dan Ma[1]; Yong Chen[1]; Yun Jiang[2]; Jesse Hamilton[2]; Shivani Pahwa[1]; Chaitra Badve[1]; Nicole Seiberlich[1]; Mark Griswold[1,2]; Vikas Gulani[1]

Radyoloji[1] ve Biyomedikal Mühendisliği Bölümleri[2], Case Western Reserve Üniversitesi, Üniversite Hastaneleri Tıbbi Olgu Merkezi, Cleveland, OH, ABD

Giriş

Manyetik Rezonans Görüntüleme (MRG), kullanıcının çeşitli türde bilgileri irdelemesine ve ölçmesine (T1, T2, B_o, difüzyon, perfüzyon vs.) izin verdiği için diğer görüntüleme modalitelerine kıyasla çok yönlü bir niteliğe sahip olduğundan güçlü bir tanı, prognoz ve tedavi değerlendirme aracı. Ancak MRG, diğer tanısal araçlara kıyasla yavaş olmak gibi bir dezavantaja sahip ve tekil dokulardan mutlak ölçümler yerine dokular arasındaki kontrastın altta yatan patolojiyi karakterize etmekte kullanılan birincil bilgi kaynağı olduğu durumlarda genellikle kalitatif. Bu bilginin tanı, prognoz ve terapötik değerlendirme için son derece değerli olduğunun görülmüş olmasına rağmen, kantifikasyonun eksikliği, hedef değerlendirmeyi sınırlandırıyor, yorumlamada değişkenliğe yol açıyor ve bazı klinik senaryolarda teknolojinin faydalılığını potansiyel olarak sınırlandırıyor.

Bu sınırlandırmayı aşmak üzere T1 ve T2 relaksasyon süreleri gibi doku özelliklerini ölçebilen kantitatif yaklaşımlar geliştirmek için büyük bir çaba gösterildi. Doku özelliklerinin kantifiye edilmesi, standart ağırlıklı görüntülemeye kıyasla doktorların mutlak bir şekilde sağlıklı ve patolojik doku [1] arasında daha iyi ayrım yapmalarına izin veriyor, takip eden araştırmalarda farklı muayeneleri objektif bir şekilde karşılaştırmayı kolaylaştırıyor [2] ve hücresel seviyede altta yatan değişiklikleri daha iyi temsil edebiliyor [3, 4].

Kantitatif görüntüleme, kardiyak diffüz fibrozis [5], demir [6] veya karaciğerde yağ birikintisi [7] gibi güç algılanan özellikler ortaya koyan hastalık ortamlarının değerlendirilmesinde kritik öneme sahip. Buna ek olarak, T1, T2, difüzyon vs. gibi çoklu özelliklerin sinerjik bir şekilde biraraya geldiği ve tanı, prognoz ve/veya terapötik değerlendirmeye ilişkin bilgileri önemli ölçüde iyileştirdiği çeşitli klinik ortamlar bulunuyor.

Kantitatif görüntülemenin MR kullanıcılarının uzun süredir hedefi olmasına rağmen, erken konvansiyonel kantitatif görüntülemede karşılaşılan dezavantaj, kalitatif görüntülemeye kıyasla düşük olan zaman verimliliğiydi. T1 ve T2 haritalaması için erken kovansiyonel yaklaşımlar her seferinde tek bir parametreyi ölçmeyi kapsıyordu. Bu teknikler, diğerleri sabit tutulurken her bir görüntü için değişkenlik gösteren bir spesifik edinim parametresine sahip olan birçok görüntünün edinilmesini temel alıyordu (Şekil 1A). Elde edilen görüntüler bunun ardından bir ilgi parametresini, örneğin relaksasyon süresini (T1) [8] veya sinyal bozulması süresini (T2) [9] tahmin etmek için bir matematiksel modele uyarlanıyordu (Şekil 1B). Bu işlemin her bir parametresi için tekrar edilmesi gerekiyordu. Bir sekans parametre hariç tümünün sabit tutulması ihtiyacı ve her seferinde bir parametreyi değerlendirme sınırlaması, uzayan tarama süresi nedeniyle bu yaklaşımları zaman açısından son derece verimsiz kılıyordu ve bu nedenle taramalar arası hareketin bu türden yaklaşımların fizibilitesini ortadan kaldırabildiği bir klinik ortam için uygunsuz kılıyordu. Yakın zamanlarda, edinim süresini kısaltmak için [10-13] veya tek bir edinim içerisinde kombine T1 ve T2 ölçümleri [14-18] sağlamak için birçok yaklaşım teklif edildi. Ancak, başta eşzamanlı hızlı ve doğru kantifikasyon ihtiyacı olmak üzere, bu yöntemin klinik olarak benimsenmesinin önünde önemli engeller bulunmaya devam ediyor.

Kantitatif görüntülemenin yaygın dezavantajlarını aşmak için kısa süre önce Manyetik Rezonans Parmak İzi (MRF) (1) geliştirildi. Bu teknik T1, T2, nispi spin dansitesi, B_o inhomojenitesi (off-rezonans frekans) gibi çoklu parametrelerin eşzamanlı ölçümlerini tek ve kısa sürede edinimle sağlamayı amaçlıyor. MRF, geleneksel tekniklerden tamamen farklı bir yaklaşımla, kantitatif MRG'nin uygulanma biçimini tamamen değiştiriyor. Bir tanesi hariç tüm sekans parametrelerinin sabit tutulduğu bir edinim yerine, MRF her bir dokunun özgün bir sinyal evrimi üretecek biçimde psödorandom şekilde bilinçli olarak değişen edinim parametrelerini temel alıyor. Sözlük adı verilen veritabanında bir araya getirilen geniş doku parametresi kombinasyonları için farklı fiziksel modeller kullanılarak birinci ilkelerden sinyal evrimleri simüle etmek mümkün oluyor. Edinimin ardından, her bir vokselin edinilen sinyal evrimini en iyi temsil eden sözlük girişini bulmak için bir patern tanıma algoritması kullanılıyor. En iyi eşleşmeyi uyarmak için kullanılan parametreler daha sonra voksele atanıyor. Bu süreç, şüpheli şahısları tespit etmek için adli tıp uzmanları tarafından kullanılan parmak izi tespiti işlemine benziyor. Edinilen sinyal evrimi her bir doku için özgün oluyor ve tespit edilmesi gereken toplanmış parmak izi olarak görülebiliyor. Sözlük, bilinen tüm parmak izlerinin, her bir şahısla ilgili tüm bilgilerle birlikte depolandığı bir veritabanına eşdeğer. Adli tıpta her bir parmak izi, ilişkili kişinin isim, boy, kilo, göz rengi, doğum tarihi gibi özelliklerinin tespit edilmesini sağlıyor. Benzer şekilde, MRF örneğinde de sözlükteki her bir parmak izi T1, T2, nispi spin dansitesi, B_o, difüzyon gibi ilişkili dokunun MR ile bağlantılı tespit edici özelliklerine işaret ediyor. Edinimden sonra, bir vokselin içerisinde yer alan parmak izi sözlükteki tüm girişlerle karşılaştırılıyor. Edinilen parmak iziyle en iyi eşleşen sözlük girişi, vokselde temsil edilen dokunun tespit edildiği anlamına gelecek şekilde bir pozitif eşleşme olarak kabul ediliyor. Daha sonra, söz konusu parmak iziyle ilişkili tüm bilinen parmetreler sözlükten geri alınabiliyor ve voksele atanabiliyor. Farklı sinyal bileşenlerinin özgünlüğü ve sözlüğün ne kadar doğru simule edildiği, doku parametrelerinin doğru tahmini için hayati öneme sahip iki öğe.

Bu makale, MRF'nin temel kavramlarını açıklamayı ve bazı klinik uygulamaları ortaya koymayı amaçlıyor.

Edinim sekansı

Standart kantitatif MR görüntüleme yaklaşımları, Fourier alanındaki (aynı zamanda k-alanı olarak da adlandırılır) tüm gerekli veriler elde edilene kadar radyo frekansı uyarma açısı (ters açı, FA), tekrar süresi (TR) ve gradyan paternleri gibi, her biri sürekli aynı edinim paternini tekrar eden birçok edinim gerektiriyor. Her bir görüntü daha sonra Fourier transformu kullanılarak rekonstrükte ediliyor ve her bir voksele lineer olmayan bir donatı işlemi uygulanıyor. MRF ile ise ters açı, TR ve gidişizi (Şekil 2A, B) edinim sırasında psödorandom şekilde değişiklik gösteriyor; doğru şekilde uygulamaya geçirildiğinde, her bir doku için korele olmayan sinyaller üretiyor ve dokuyu tanımak için kullanılan özgün parmak izleri sağlıyor. MRF'nin ilk uygulamaya geçirilmesi [19] T1, T2 ve off-rezonans frekansa olan hassasiyeti nedeniyle ve bu sekansın ürettiği sabit durum sinyali iyice araştırılmış olduğu [22] için dengeli bir sabit durum serbest presesyona (bSSFP veya TrueFISP) dayalıydı. FA (Şekil 2), 0 ile 60 derece ve 250 zaman noktası veya görüntü süresi ile alternatif olarak 0 ile 30 derece arasında değişiklik gösteren magnetizasyonun geçici durumunu sorunsuzca değiştirmek için sinusoidal bir şekilde değişiklik gösteriyor. Bu sinyalin üzerine, benzer parametrelere sahip dokulardan zaman evrimlerindeki farkları tetiklemek için bir rastgele varyasyon ekleniyor. Her bir yarım dönemin ardından (250 görüntü), sinyal geri kazanımı sağlamak için 50 ters açı 0 dereceye ayarlanıyor. TR varyasyonları ise 9,34 ms ile 12 ms arasında değişiklik gösteren Perlin gürültüsüne [23] dayanıyor. Bunlar, parametrelerin rastgele bir şekilde nasıl değiştirilebileceğiyle ilgili örnekler. MRF'nin belirlenmiş bir parametre seti ile sınırlı olmadığını gösteren diğer rastgele paternler de test edilmiş bulunuyor [19, 24].

Bir inversiyon geri kazanım pulse'ı, dokular arasındaki T1 farklılıklarını geliştirmek için edinim sekansının başında çalıştırılıyor (Şekil 2B). Her bir TR için, yüksek oranda düşük örneklenmiş bir görüntü rekonstrükte ediliyor (Şekil 2C). Taban görüntü serilerinin kendi başlarına nasıl faydalı olmadıkları ve her bir vokselin daha sonra eşleşme (tespit etme) için kullanılacak olan bir imza parmak izi içerdiği fark edilebiliyor. Edinilen görüntülerin toplam sayısı (aynı

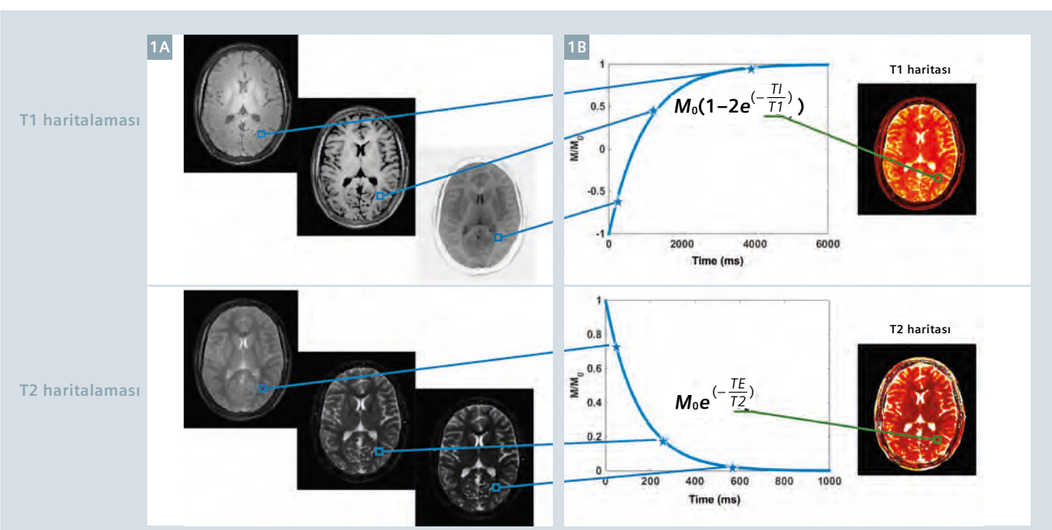

1 Geleneksel parametrik haritalama yaklaşımları. Geleneksel T1 (yukarıda) ve T2 (aşağıda) haritalama tekniklerinin örnekleri. (1A) Farklı inversiyon süresine (T1 için) veya eko süresine (T2 için) sahip birçok tam örneklenmiş görüntüler birbiri ardına alınıyor. (1B) Bir üssel donatım her bir vokselin çoklu değerleri kullanılarak gerçekleştiriliyor ve relaksasyon veya bozunma süresi en iyi donatımı sağlayan oluyor.

1 Ürün hâlâ geliştirilme aşamasındadır ve henüz ticari satışta değildir. Gelecekte satışa sunulacağı da garanti edilemez. Ön geliştirme aşamasındaki bir araştırma konusu olduğu için, burada gösterilen tüm sonuçlar ön sonuçlardır ve genellemelere veya sonuç çıkarımına izin vermemektedir. Üründe tasarım değişikliği yapılabileceği için ürünün ve özelliklerinin hayata geçirilmesi konusunda güvence verilemez.

zamanda “zaman noktaları” olarak da anılıyorlar) edinimden edinime değişiklik gösterebiliyor ve görüntü çözünürlüğünün, düşük örnekleme oranının, kullanılan eşleşme yaklaşımının vs. fonksiyonu olarak 1000 [19] ile 2500 [21] arasında değişiyor. Çoğu olguda, minimum zaman gradyanı ve edinim için sıfır an telafisine sahip olacak şekilde tasarlanmış bir değişken dansiteli spiral gidişizi kullandık. Örneğin, k-alanının merkezini tam olarak örneklemek için bir interleaf ve k-alanının dış bölgesini tam olarak örneklemek için 48 interleaf gerektiren 128x128 matris boyutu için bir gidişizini başarıyla kullandık. 256x256 matris söz konusu olduğundaysa iç bölgeyi tam olarak örneklemek için 24 interleaf ve dış bölgeyi tam olarak örneklemek için 48 interleaf gerektiren bir gidişizi kullanılabilir. Her bir TR’nin içerisinde bir interleaf ediniliyor ve bir görüntüyü (veya zaman noktasını) rekonstrükte etmek için kullanılıyor. Aşağıdaki TR daha sonra öncekine kıyasla 7,5° (≈ 2π/48) ile döndürülüyor.

MRF çerçevesi sadece bir TrueFISP-tabanlı edinimle sınırlı değil ve her türden sekansa uygulanabiliyor. Örneğin MRF çerçevesi, geniş görüş alanı taramalarında veya bir yüksek alan gücüne sahip tarayıcıda belirebilen banding artefaktlarını önlemek için sabit durum presesyon sekansında (FISP) uygulandı. FISP sekansı T1 ve T2 bileşenlerine karşı hâlâ hassastı ancak off-rezonans frekansa karşı hassasiyeti azalmıştı. Buna, her bir TR’nin içerisinde bulunan ve sekansı banding artefaktlarına karşı bağışık kılacak şekilde sinyalin bir vokselin içerisindeki spinlerin toplamı olmasıyla sonuçlanan dengelenmemiş gradyan neden oluyor. Ancak, dengelenmemiş gradyan, FISP sekansının TrueFISP’e kıyasla daha kısa bir geçici duruma sahip olmasına yol açıyor. Bu nedenle, psödrandom FA varyasyonunun, sinyal ve düşük

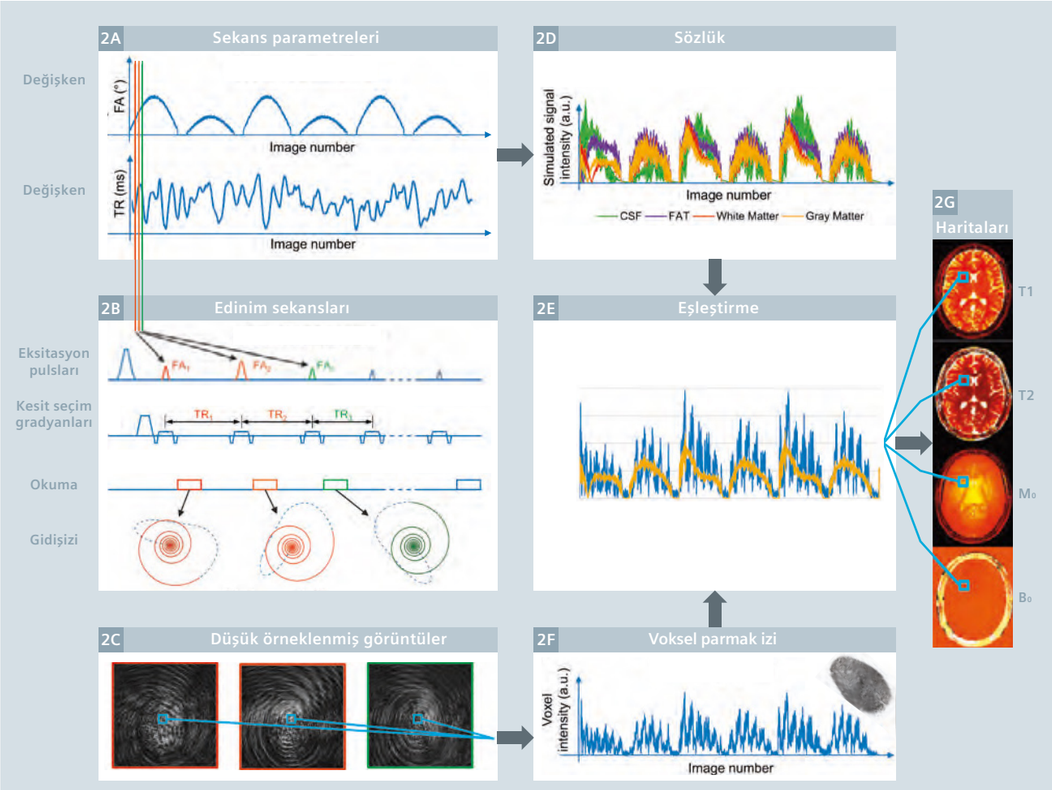

2 MRF çerçevesinin akış şeması. (2A) TrueFISP edinimi için kullanılan değişken FA ve TR örnekleri. (2B) Her bir TR için eksitasyon pulslarını, kesit seçim gradyanlarını, okumasını ve k-alanı gidişizini gösteren sekans şeması; (2C) Üç farklı TR’de edinilen üç düşük örneklenmiş görüntü örneği. (2D) Dört ana dokuyu temsil eden dört sözlük girişi örnekleri: serebrospinal sıvı (CSF) (T1 = 5000 ms, T2 = 500 ms), yağ (T1 = 400 ms, T2 = 53 ms), beyaz madde (T1 = 850 ms, T2 = 50 ms), gri madde (T1 = 1300 ms, T2 = 85 ms); (2E) Söz konusu vokselin temsil ettiği doku özelliklerini çağırmaya izin veren sözlükteki en yakın girişe sahip voksel parmak izinin eşleşmesi; (2F) Düşük örneklenmiş görüntüler boyunca bir vokselin yoğunluk varyasyonu (parmak izi); (2G) her bir voksel için olan eşleşme işlemini tekrar ederek elde edilen parametre haritaları.

örnekleme artefaktları arasındaki tutarsızlığı sürdürmek ve altta yatan parmak izini tespit edebilmek için TrueFISP sekansı örneğindekine kıyasla biraz farklı bir şekilde üretilmesi gerekiyor.

FA varyasyonu böylece her bir yarım dönem için maksimum FA’nın 5 ile 90 derece arasında rastgele değiştiği sinusoidal varyasyona dayalı olarak üretiliyor. TR varyasyonu her zaman 11,5 ms ile 14 ms arasında değişiklik gösteren Perlin gürültü paternine dayalı oluyor.

Sözlük üretilmesi

Sözlük, MRF yapısının merkezi olarak görülebilir. Edinimde gözlemlenebilen ve her bir voksel içerisindeki dokuyu tanımayı mümkün kılan fizyolojik açıdan olası tüm sinyal evrimlerini içeren bir veritabanı şeklinde tanımlanabilir. MRF, adli tıp parmak izi tespiti işlemine benzer bir şekilde, sadece tüm potansiyel adayları içerecek kadar büyük bir veritabanı mevcut olduğunda etkili oluyor. MRF’de sözlük, edinim sırasında spin davranışını simule eden ve böylece gerçekçi sinyal evrimini tahmin eden algoritmalar kullanan bir bilgisayarda üretiliyor. Bir TrueFISP tabanlı edinim söz konusu olduğunda, ilgili doku parametreleri kümesi kullanarak spinler üzerindeki edinim sekansının çeşitli etkilerini simüle etmek için Bloch denklemleri [26] kullanılıyor (Şekil 2D). MRF ile çağrılabilen bilgi, böylece hangi fiziksel etkilerin nasıl simüle edildiğiyle ilişkilendiriliyor. Geliştirmenin ilk evrelerinde MRF, T1, T2 ve off-rezonans simülasyonunu içeriyor ancak parsiyel hacim [19], difüzyon [27] ve perfüzyon [28] gibi daha fazla doku özellikleri de simüle edilerek alınabiliyor.

Sözlüğün kritik bir yönü de boyutu: Edinimdeki her türlü olası doku parametresinin tespitini sağlamak için geniş bir T1, T2 ve off-rezonans frekans kombinasyonunun simüle edilmesi gerekiyor. Tablo 1’de gösterilen parametre aralıklarına sahip bir standart TrueFISP sözlüğü toplamda 363.624 olası kombinasyon sağlıyor ve insan vücudunda yaygın olarak bulunan parametre değerlerini

	TrueFISP			FISP		
Parametre	**Min. değer**	**Maks. değer**	**Adım boyutu**	**Min. değer**	**Maks. değer**	**Adım boyutu**
T1 (ms)	100	2000	20	20	3000	10
	2000	5000	300	3000	5000	200
T2 (ms)	20	100	5	10	300	5
	100	200	10	300	500	50
	200	1900	200	500	900	200
Off-rezonans (Hz)	-250	-190	20			
	-50	50	1			
	190	250	20			

Tablo 1: Bir TrueFISP sekansı (sol) veya FISP sekansı (sağ) örneğinde sözlük oluşturmak için kullanılan aralıklar ve adım boyutları.

içeriyor. 1000 zaman noktası için bu türden bir sözlüğün hesaplanması bir C++ tabanlı komut dizisi kullanan ve 2,5 GB bellek boyutuna ulaşan standart bir masaüstü bilgisayarda yaklaşık 2,5 dakika sürüyor. Sözlük boyutunda ve/veya çözünürlüğünde ek bir artış, rekonstrüksiyon süresinde ve bellek gereksinimlerinde bir artışa neden olmak pahasına elde edilen haritaların doğruluğunu artıracaktır [19].

Bir FISP ediniminin simülasyonu, yukarıda açıklanana kıyasla, farklı bir şekilde hesaplanıyor. FISP edinimi daha sonra birleştirilen farklı frekanslardaki çoklu izokromatların simülasyonunu gerektirdiği için, Bloch denklemleri aracılığıyla simülasyon işlemi zaman alabiliyor. Alternatif ve zaman verimliliği sağlayan bir simülasyon, genişletilmiş faz grafisi (EPG) formalizmi [29]. Burada, sekanstan etkilenen spin sistemi, dengelenmemiş gradyanlar tarafından güçlü bir şekilde defaze edilmiş olan spinlerin sinyal evrimini simüle etmek için ideal olan diskret faz durumları seti şeklinde temsil edilebiliyor. FISP sekansı, TrueFISP edinime kıyasla off-rezonans etkilere daha az duyarlı, bu nedenle ilgili sözlük ilgi parametreleri olarak sadece T1 ve T2 relaksasyon sürelerini içeriyor (Tablo 1). Bu, standart bir masaüstü bilgisayarda yaklaşık 8 dakikada hesaplanabilen ve yaklaşık 1,2 GB’lık bir sözlük üreten 18.383 sözlük girişiyle sonuçlanıyor.

Hangi sekansın kullanıldığından bağımsız olarak, sözlüğün önceden sadece bir defa hesaplanması gerekiyor. Daha sonra, simüle edilmiş olan sekans parametreleriyle alınmış her bir MRF edinimini rekonstrükte etmek için tarayıcıda kullanılabiliyor.

Eşleştirme

Veri ediniminin ardından, her bir vokselin parmak izi (Şekil 2F), ünite normuna göre normalize ediliyor ve belirli bir vokseldeki dokuyu tespit etmek için tüm normalize edilmiş sözlük girişleriyle karşılaştırılıyor (Şekil 2E). Eşleştirmenin en basit versiyonu, voksel sinyali ve her bir simüle edilmiş parmak izi sinyali arasındaki iç ürünü alarak gerçekleştiriliyor; en yüksek değeri getiren girişin, doku özelliklerini en iyi temsil eden olduğu kabul ediliyor ve ilgili T1, T2 ve off-rezonans değerleri voksele atanıyor (Şekil 2G). Nispi spin dansitesi (M_o) haritası ile edinilen ve simüle edilen parmak izleri arasındaki ölçeklendirme faktörü olarak hesaplanıyor. İç ürünün, sağlam bir operasyon olduğu ve düşük örnekleme nedeniyle düşük SNR söz konusu olduğunda ve sınırlı miktarda hareket artefaktlarının mevcudiyetinde bile dokuları doğru bir şekilde sınıflandırabildiği görüldü [19].

Bu yaklaşım aynı zamanda farklı sinyal evrimleri arasındaki tutarsızlık sayesinde tek bir voksel içerisinde mevcut olan farklı doku bileşenlerini ayırt etme potansiyeline de sahip

(parsiyel hacim etkisi). Farklı doku içeren bir vokselin parmak izi (S) farklı bileşenlerin (D) ağırlıklı toplamı (w) olarak görülebiliyor: S = Dw. Eğer farklı bileşenler apriori olarak bilinirse, önceki denklemin uygun ters çözümünün - (D)-1S = w, burada (D)-1 , D'nin sözde tersini temsil etmektedir – her bir voksel için her bir farklı dokunun ağırlığını sağlayacağı kanıtlandı [19, 31].

Her bir algoritma için tarayıcıda patern tanıma gerçekleştiriliyor, bu nedenle MR çerçevesinin klinik faydalılığı için bu operasyonun makul bir süre içerisinde gerçekleştirilmesi büyük önem taşıyor. İç ürünü kullanan direkt eşleştirmenin doğru olmasına rağmen, 128x128 baz çözünürlüğüne, 1000 zaman noktasına sahip bir 2D kesitinin 363 624 girişli bir sözlükle eşleştirmesi yaklaşık 160 saniye alabiliyor. Benzer bir şekilde, bir 2D görüntüyü, bir FISO rekonstrüksiyonu için 256x256 voksele, 1000 zaman noktasına ve 18.838 sözlük girişiyle bir 2D görüntüyle eşleştirmek de 30 saniye sürüyor.

Eşleştirme potansiyel olarak sözlüğü zaman boyutunda veya parametre kombinasyonları boyutunda sıkıştırarak ve böylece gerçekleştirilmesi gereken toplam karşılaştırma sayısını azaltarak hızlandırılabiliyor. Tekil değer dekompozisyonunun (SCD) zaman boyutunda sözlüğü sıkıştırmak ve bir TrueFISP sözlüğü için eşleşme süresini 3,4 kat ve bir FISP sözlüğü için de 4,8 kat kadar azaltmak için uygulanabileceği kanıtlandı [31]. SVD tabanlı sözlük sıkıştırma, tahmin edilen parametrelerin doğruluğunda %2'den az bir düşüşe neden oluyor. Bu yaklaşımda, sözlük SVD'den elde edilen ilk 25-200 tekil vektör tarafından uzatılan daha düşük boyutun alt alanının içerisinde yansıtılıyor. Edinilen parmak izi aynı alt alana yansıtılıyor ve yansıtılan sinyal ve sıkıştırılmış sözlük kullanılarak eşleştirme gerçekleştiriliyor. Bu çerçeve, hesaplamaların sayısını azaltıyor ve böylece alt alan üzerinde veri yansıtmasının neden olduğu ek operasyona rağmen nihai hesaplama süresini kısaltıyor.

Eşleştirme için hesaplama süresini kısaltmaya yönelik alternatif bir yaklaşım da parametre kombinasyonu boyutunun azaltılması. Güçlü korelasyonlara sahip sözlük girişlerinin birlikte gruplandığı ve grubu en iyi şekilde temsil eden yeni bir sinyalin üretildiği hızlı bir grup eşleştirme algoritması [32] geliştirildi. Eşleştirme böylece iki adıma bölünüyor; önce, edinilen parmak izi her bir grubun temsilci sinyaliyle eşleştiriliyor ve sadece en yüksek korelasyonu veren gruplar dikkate alınıyor. Daha sonra, parametrelerin atanması için kalan sözlük girişleri ve parmak izi arasındaki en iyi uyuşmayı bulmak için eşleştirme kullanılıyor. Bu algoritma, SVD sıkıştırmasına kıyasla bir büyüklük kademesi ve doğrudan eşleştirmeye göre de iki büyüklük kademesi oranında eşleştirme hesaplama hızını düşürüyor ve eşleştirmenin kalitesinde önemli bir kayba neden olmuyor. Bunun gibi teknikler, MRF'nin klinik bir şekilde uygulamaya geçirilmesini fizibiliteye sahip bir durum kılıyor.

Düşük örnekleme ve hareket

MRF'de elde edilen parametre haritaları, konvansiyonel rekonstrüksiyon tekniklerinin aksine, bir patern tanıma algoritmasının sonucu oluşuyor ve bu da MRF'nin çeşitli görüntü artefaktlarına karşı daha dayanıklı olmasını sağlıyor. Bu etki, sadece farklı dokulardan parmak izlerini ayırt etmeyi amaçlamayan, aynı zamanda parmak izleri arasındaki tutarsızlığı da artırmayı amaçlayan FA, TR ve gidişizinin rastgele varyasyonu tarafından da güçlendiriliyor. Eşleştirme, gürültü veya düşük örnekleme artefaktları sinyalle tutarsız olduğu sürece, düşük sinyal-gürültü veya hızlandırılmış koşullarda bile altta yatan sinyal evrimlerini tanıyabiliyor. Buna ek olarak, tıpkı adli tıp parmak izinde bulanık veya kısmi parmak izlerinin kullanımıyla bile doğru bir tespit mümkün olduğu gibi, bunun MR karşılığı da hareket nedeniyle kısmi olarak bozulmuş bir parmak izi söz konusu olduğunda herhangi bir artıksal hareket artefaktı olmadan parametrik haritalar sağlayabiliyor [19].

Gönüllü çekimleri

MRF edinimleri, 2D beyin, abdominal ve kardiyak taramalarda gönüllülerde test edildi. Tüm in vivo deneyler Kurumsal Değerlendirme Kurulu rehber kuralları uyarınca gerçekleştirildi ve tüm hastalar veri edinimi öncesinde bilgilendirilmiş hasta rıza formunu imzaladı. Taramalar, 20 kanallı baş coil'ine veya bir fazlanmış dizine, 18 kanallı vücut coil'i ve omurga coil'ine sahip 3T MAGNETOM Skyra sisteminde gerçekleştirildi. Beyin taramaları için değişken edinim parametreleri (FA ve TR) yukarıda açıklandığı şekilde ayarlandı ve 3000 zaman noktası edinildi; FOV 300x300 mm, kesit kalındığı 5 mm ve matris boyutu 256x256 idi. Edinimi süresi, bir 2D TrueFISP kesit için 38 s ve FISP edinimi için de 41 s idi. Kardiyak MRF taramaları, orta diyastole veri toplanmasını önlemek için ECG tetiklemesine sahip bir modifiye edilmiş pulse sekansı kullanılarak edinildi [35]. FOV 300x300 mm, kesit kalınlığı 8 mm ve matris boyutu 192x192 olarak 250 ms'lik bir tarama penceresi kullanılarak 16 kalp atımı nefes tutması boyunca toplam 768 zaman noktası edinildi [35]. Abdominal ve kardiyak görüntüleme için gidişizi ve edinim protokolleri, referanslarda [21, 35] açıklandığı şekilde adapte edildi. Sözlükler yukarıda açıklandığı şekilde hesaplandı ve parametre tahmini için SVD tabanlı eşleştirme kullanıldı.

Şekil 3; beyindeki (Şekil 3A), abdomendeki (Şekil 3B) ve kalpteki (Şekil 3C) gönüllü taramalarında elde edilen haritaları gösteriyor. Hem FISP hem de TrueFISP MRF, karşılaştırılabilir yüksek çözünürlüklü çoklu parametrik doku haritaları sunuyor. FISP edinimi, off-rezonans bilgiler vermemek gibi bir dezavantaja sahip olmasına rağmen banding artefaktlarına karşı duyarsız olma avantajına sahip. Bu nedenle FISP MRF, keskin duyarlılık geçişlerinin ve büyük bir görüş alanı ihtiyacının dengeli bir SSFP edinimiyle banding artefaktlarına yol açacağı vücut görüntülemesi için avantajlı.

MRF haritalarıyla elde edilen değerler genellikle Tablo 2'de gösterildiği gibi standart haritalama teknikleriyle [20]

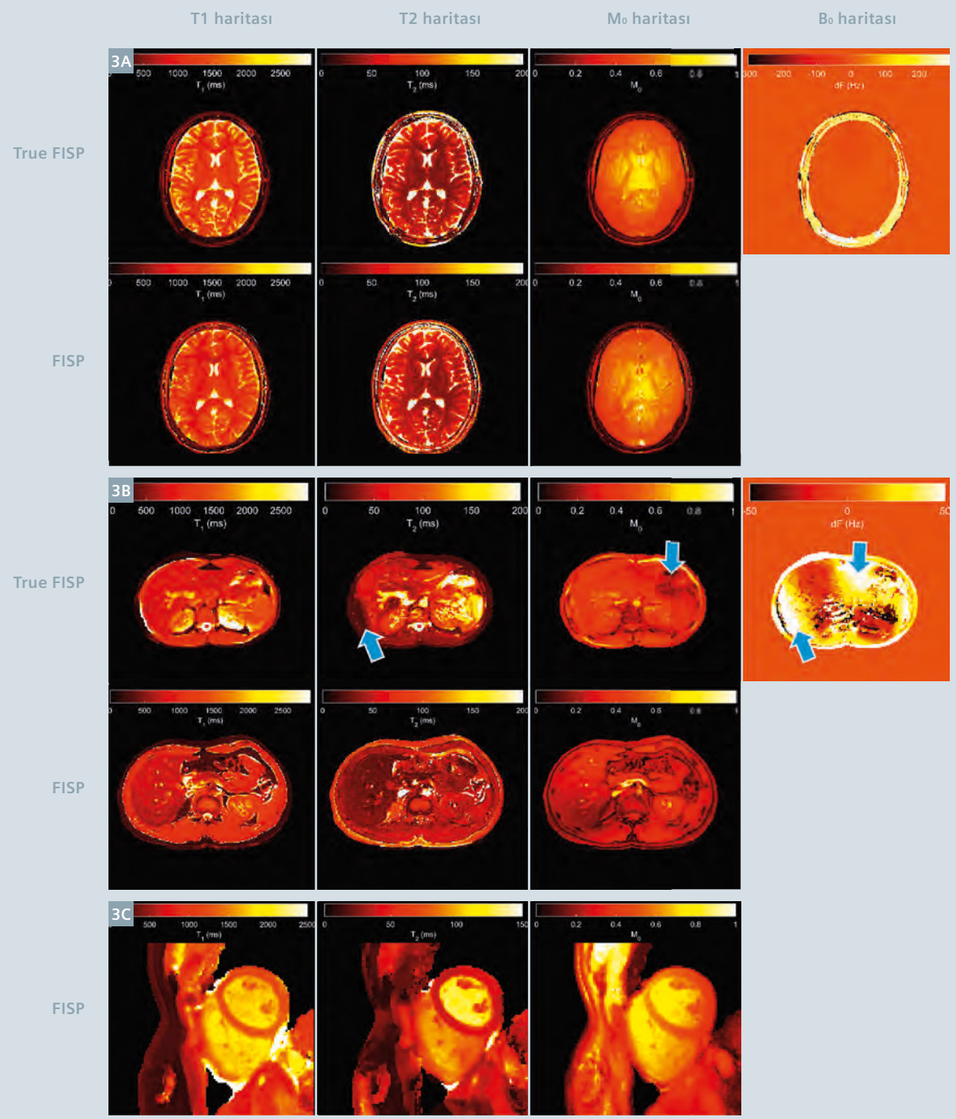

3 TrueFISO ve FISP edinimiyle iki gönüllüden edinilmiş T1, T2, nispi spin dansitesi (M_0) ve off-rezonans (B_0) haritaları. (3A) Bir baş taramasının tekil 2D kesiti. (3B) Bir abdominal taramanın tekil 2D kesiti. (3C) Kısa aks görünümünde diyastolik kardiyak taramasının tekil 2D kesiti. TrueFISP ediniminde elde edilen T2 ve B_0 haritasında, alan homojensizliğinden kaynaklanan banding artefaktları görülüyor (mavi oklar).

	T1 (ms)		T2 (ms)	
Literatür	**MRF**	**Literatür**	**MRF**	**Literatür**
Beyaz madde	685 ± 33 [19]	608–756 [34, 40–42]	65 ± 4 [19]	54–81 [34, 40–42]
	781 ± 61 [20]	788–898 [43]	65 ± 6 [20]	78–80 [43]
Gri madde	1180 ± 104 [19]	998–1304 [34, 40–42]	97 ± 5,9 [19]	78–98 [34, 40–42]
	1193 ± 65 [20]	1286–1393 [43]	109 ± 11 [20]	99–117 [43]
Serebrospinal sıvı	4880 ± 379 [19]	4103–5400 [34, 40–42]	550 ± 251 [19]	1800–2460 [34, 40–42]
Karaciğer	745 ± 65 [21]	809 ± 71 [44]	31 ± 6 [21]	34 ± 4 [44]
Böbrek medüllası	1702 ± 205 [21]	1545 ± 142 [44]	60 ± 21 [21]	81 ± 8 [44]
Böbrek korteksi	1314 ± 77 [21]	1142 ± 154 [44]	47 ± 10 [21]	76 ± 7 [44]
İskelet kası	1100 ± 59 [21]	1017 ± 78 [45]	44 ± 9 [21]	50 ± 4 [46]
Yağ	253 ± 42 [21]	343 ± 37 [45]	77 ± 16 [21]	68 ± 4 [44]

Tablo 2: Farklı dokular için MRF ile ölçülen T1 ve T2 relaksasyon sürelerinin listesi ve literatürde mevcut olan değerle karşılaştırılması.

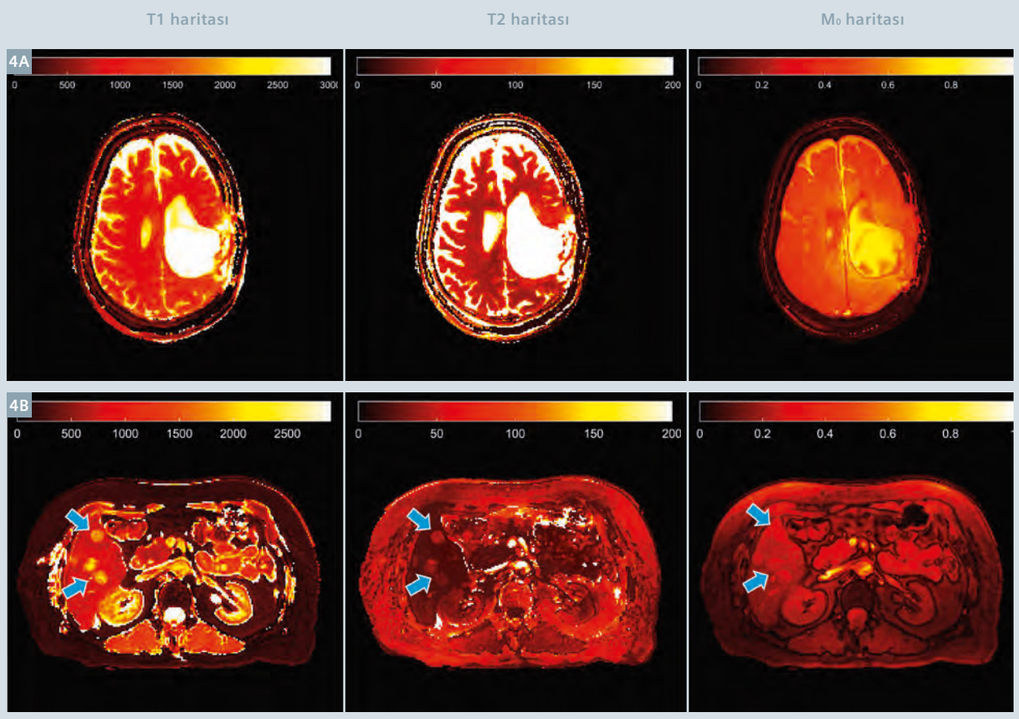

4 Hasta sonuçlarının örneği. Beyin [16] ve abdomen edinimleri [20} için FISP protokolü kullanılarak elde edilen kantitatif T1, T2 ve nispi spin dansitesi (M_o) haritaları. (4A) Beyin tümörü olan bir hastanın haritaları, (4B) metastaz yapmış meme kanseri olan 69 yaşında hasta. Metastaz (mavi oklar), çevreleyen dokulara kıyasla tüm doku parametrelerinde bir artış ortaya koyuyor.

ve doku parametrelerinin literatür değeriyle uyuşuyor. Ancak, CSF ve yağ değerleri arasında bir uyumsuzluk olduğu fark edilebiliyor. MRF ve literatür değeri arasındaki uyuşmazlık, sıvının, sözlük simülasyonunda dikkate alınmamış olan düzlem boyu hareketiyle açıklanabilir [19]. Yağ T1 uyuşmazlığı ise söz konusu araştırma için kullanılan 100-600 ms aralığı için bilinçli bir şekilde düşük T1 sözlük çözünürlüğünden (100 ms) kaynaklanıyor.

MRF verimliliği, geleneksel haritalama yaklaşımlarının [19-21] yanı sıra DESPOT gibi hızlı kombine T1 ve T2 haritalama yöntemlerine [19, 36] kıyasla da son derece yüksek. MRF çerçevesinin yüksek verimliliği ve doğruluğu, parametrik haritalamanın bilgi kaybı olmadan klinik olarak ilgili bir edinim süresinde gerçekleştirilmesini mümkün kılıyor. Böylece, çoklu parametrik haritalama klinik ortama çevrilebiliyor.

Hasta edinimleri

MRF çerçevesi hastalar üzerinde de başarıyla test edildi. Şekil 4, klinik ortamda beyin ve abdominal MRF'nin fizibilitesini gösteriyor. Veriler, beyin tümörüne ve karaciğere metastaz yapmış meme kanserli hastalarda daha önce açıklanan FISP edinimleriyle edinildi (Şekil 4). Çevreleyen dokulara kıyasla metastaz yapan bölgelerde daha uzun T1 relaksasyon süresi gözlemlenebiliyor. Metastatik adenokarsinoma sahip altı hastada, metastatik adenokarsinomdaki ortalama T1 ve T2 değerlerinin 1673±331 ms ve 43±13 ms mertebesinde olduğu görüldü. Bu değerler, çevreleyen dokulardakilerden önemli ölçüde daha yüksek (840±113 ms ve28±3 ms) [21]. Yakın zamanlı araştırmalar, doku relaksasyon sürelerini kullanarak tümörün tedaviye vereceği yanıtı tahmin etme olasılığını inceliyor; yani T1 relaksasyon süresi potansiyel olarak kemoterapi yanıtının bir parametresi olabiliyor [35, 36]. Böylece hızlı parametrik haritalama, belirlenen patolojilerin koşullarının ve evrimlerinin daha derin karakterizasyonu ve anlayışına izin verebilen bir çoklu özellikli alanın oluşturulmasının yolunu açabiliyor.

5 Geleneksel görüntülerin sentetik üretimi. Şekil 3 ve 4'teki FISP MRF haritalarından elde edilen T1, T2 ve M_o haritalarından başlanarak rekonstrükte edilen sağlıklı bir gönüllünün ve beyin tümörü olan bir hastanın T1 ağırlıklı ve T2 ağırlıklı görüntü örnekleri.

Sentetik ağırlıklı görüntüler

Ayrıca "standart" ağırlıklı görüntüleri, bir MRF taramasından elde edilen çoklu parametre haritalarından geriye dönük olarak hesaplamak ve tahmin etmek de mümkün. Şekil 5, yukarıda gösterilen gönüllü ve hasta baş taramalarının FISP T1 ve T2 haritalarından hesaplanan T1 ağırlıklı ve T2 ağırlıklı edinimin bir örneğini gösteriyor.

Sonuçlar

Manyetik rezonans parmak izi, pulse sekansı tasarımının görüntüler edinmeyi değil, doku özelliklerini doğrudan ölçmeyi hedeflediği yeni bir MRG çerçevesi.

MRF'de sekans, her bir farklı doku için özgün sinyal evrimleri veya parmak izleri üretiyor ve tek bir edinim içerisindeki birçok doku özelliğini ölçmek için bunu bir dizi teorik sinyal evrimiyle eşleştiriyor. Doku özellikleri ölçüldüğünde, sinerjik bir şekilde tanı, prognoz ve/veya terapötik değerlendirmeyi iyileştirmek için gerekli olan tüm bilgileri sağlayabilen birçok doku-spesifik özelliği doğrudan bilmek mümkün oluyor. Bu çalışmada sadece iki MRF uygulaması gösterildi ancak MRF çerçevesi, parametreler rastgele bir şekilde değiştirilebildiği için standart MRG sekanslarına kıyasla sekans tasarımında daha fazla özgürlük sağlama potansiyeline sahip. Bu özgürlük sayesinde, topluluğumuzun keşfetmesi için yeni özellikleri irdeleyebilen ve ölçebilen geniş bir rekonstrüksiyon ve edinim stratejileri dünyası önümüzde kapılarını açmış bulunuyor.

Bu makale, T1, T2, M_o ve B_o karakterizasyonuna odaklandı ancak MRF bununla sınırlı değil; MRF'nin potansiyelinden faydalanmak için birçok çalışma yürütülüyor: Difüzyon, [27], arteriyal spin imlemesi [28, 42, 43] ve kimya alışverişi [44].

MRF'nin patern tanıma niteliği; edinimi düşük örnekleme ve hareket gibi artefaktlara karşı dayanıklı kılıyor ve çoklu parametrik haritalama

tekniğinin klinik ortama başarılı bir şekilde entegrasyonu için kritik öneme sahip olan yüksek verimlilik, doğruluk ve dayanıklılığı sağlıyor. Buna ek olarak, standart MR görüntüleme yaklaşımlarına kıyasla artan verimlilik ve artefaktlara karşı dayanıklılık, MRG muayenelerinin süresini ve maliyetlerini düşürme ve böylece diğer görüntüleme modalitelerine kıyasla daha makul fiyatlı ve rekabetçi kılma potansiyeline sahip bulunuyor.

Referanslar

1 Larsson H, Frederiksen J. Assessment of demyelination, edema, and gliosis by in vivo determination of T1 and T2 in the brain of patients with acute attack of multiple sclerosis. Magn Reson Med [Internet]. 1989;348:337–48. Available from: http://onlinelibrary.wiley.com/doi/10.1002/mrm.1910110308/abstract

2 Usman AA, Taimen K, Wasielewski M, et al. Cardiac magnetic resonance T2 mapping in the monitoring and follow-up of acute cardiac transplant rejection: a pilot study. Circ Cardiovasc Imaging [Internet]. 2012;5(6):782–90. Available from: http://www.ncbi.nlm.nih.gov/pubmed/23071145

3 Payne AR, Berry C, Kellman P, et al. Bright-blood T 2-weighted MRI has high diagnostic accuracy for myocardial hemorrhage in myocardial infarction a preclinical validation study in swine. Circ Cardiovasc Imaging. 2011;4(6):738–45.

4 Van Heeswijk RB, Feliciano H, Bongard C, et al. Free-breathing 3 T magnetic resonance T2-mapping of the heart. JACC Cardiovasc Imaging [Internet]. 2012 Dec;5(12):1231–9. Available from: http://www.ncbi.nlm.nih.gov/pubmed/23236973

5 Iles L, Pfluger H, Phrommintikul A, et al. Evaluation of Diffuse Myocardial Fibrosis in Heart Failure With Cardiac Magnetic Resonance Contrast-Enhanced T1 Mapping. J Am Coll Cardiol. 2008;52(19):1574–80.

6 Hernando D, Levin YS, Sirlin CB, Reeder SB. Quantification of liver iron with MRI: state of the art and remaining challenges. J Magn Reson Imaging [Internet]. 2014 Nov;40(5):1003–21. Available from: http://www.pubmedcentral.nih.gov/articlerender.fcgi?artid=4308740&tool=pmcentrez&rendertype=abstract

7 Reeder SB, Cruite I, Hamilton G, Sirlin CB. Quantitative assessment of liver fat with magnetic resonance imaging and spectroscopy. J Magn Reson Imaging [Internet]. 2011 Oct;34(4):729–49. Available from: http://www.ncbi.nlm.nih.gov/pubmed/21928307

8 Look DC, Locker DR. Time saving in measurement of NMR and EPR relaxation times. Rev Sci Instrum. 1970;41(2):250–1.

9 Huang TY, Liu YJ, Stemmer A, Poncelet BP. T2 measurement of the human myocardium using a T 2-prepared transient-state trueFISP sequence. Magn Reson Med. 2007;57:960–6.

10 Mehta BB, Chen X, Bilchick KC, Salerno M, Epstein FH. Accelerated and navigator-gated look-locker imaging for cardiac T1 estimation (ANGIE): Development and application to T1 mapping of the right ventricle. Magn Reson Med. 2015;73(1):150–60.

11 Zhu DC, Penn RD. Full-brain T1 mapping through inversion recovery fast spin echo imaging with time-efficient slice ordering. Magn Reson Med. 2005;54(3):725–31.

12 Cheng H-LM, Wright GA. Rapid High-Resolution T1 Mapping by Variable Flip Angles: Accurate and Precise Measurements in the Presence of Radiofrequency Field Inhomogeneity. Magn Reson Med. 2006;55:566–76.

13 Doneva M, Börnert P, Eggers H, Stehning C, Sénégas J, Mertins A. Compressed sensing reconstruction for magnetic resonance parameter mapping. Magn Reson Med. 2010;64(4):1114–20.

14 Deoni SCL, Rutt BK, Peters TM. Rapid combined T1 and T2 mapping using gradient recalled acquisition in the steady state. Magn Reson Med. 2003;49(3):515–26.

15 Blume U, Lockie T, Stehning C, et al. Interleaved T1 and T2 relaxation time mapping for cardiac applications. J Magn Reson Imaging. 2009;29:480–7.

16 Warntjes JBM, Dahlqvist O, Lundberg P. Novel method for rapid, simultaneous T1, T2*, and proton density quantification. Magn Reson Med. 2007;57(3):528–37.

17 Schmitt P, Griswold MA, Jakob PM, et al. Inversion recovery TrueFISP: quantification of T(1), T(2), and spin density. Magn Reson Med. 2004;51(4):661–7.

18 Ehses P, Seiberlich N, Ma D, et al. IR TrueFISP with a golden-ratio-based radial readout: Fast quantification of T1, T2, and proton density. Magn Reson Med. 2013;69(1):71–81.

19 Ma D, Gulani V, Liu K, et al. Magnetic resonance fingerprinting. Nature [Internet]. 2013;495(7440):187–92.

20 Jiang Y, Ma D, Seiberlich N, Gulani V, Griswold M a. MR fingerprinting using fast imaging with steady state precession (FISP) with spiral readout. Magn Reson Med [Internet]. 2014;. Available from: http://www.ncbi.nlm.nih.gov/pubmed/25491018

21 Chen Y, Jiang Y, Pahva Shivani, et al. MR Fingerprinting for Rapid Quantitative Abdominal Imaging. Radiology. 2016;000(0):1–9.

22 Schmitt P, Griswold MA, Gulani V, Haase A, Flentje M, Jakob PM. A simple geometrical description of the TrueFISP ideal transient and steady-state signal. Magn Reson Med. 2006;55(1):177–86.

23 Perlin K. An image synthesizer. ACM SIGGRAPH Comput Graph. 1985;19(3):287–96.

24 Ma D, Pierre EY, Jiang Y, et al. Music-based magnetic resonance fingerprinting to improve patient comfort during MRI examinations. Magn Reson Med [Internet]. 2015; Available from: http://doi.wiley.com/10.1002/mrm.25818

25 Lee JH, Hargreaves B a., Hu BS, Nishimura DG. Fast 3D Imaging Using Variable-Density Spiral Trajectories with Applications to Limb Perfusion. Magn Reson Med. 2003;50(6):1276–85.

26 Bloch F. Nuclear induction. Phys Rev. 1946;70:460–85.

27 Jiang Y, Wright KL, Seiberlich N, Gulani V, Griswold MA. Simultaneous T1, T2, diffusion and proton density quantification with MR fingerprinting. In: In proceedings of the 22nd annual meeting of ISMRM meeting & exhibition in Milan, Italy. 2014. p. 28.

28 Wright KL, Ma D, Jiang Y, Gulani V, Griswold MA, Luis H-G. Theoretical framework for MR fingerprinting with ASL: simultaneous quantification of CBF, transit time, and T1. In: In proceedings of the 22nd annual meeting of ISMRM meeting & exhibition in Milan, Italy. 2014. p. 417.

29 Weigel M, Schwenk S, Kiselev VG, Scheffler K, Hennig J. Extended phase graphs with anisotropic diffusion. J Magn Reson. 2010;205(2):276–85.

30 Deshmane AV, Ma D, Jiang Y, et al. Validation of Tissue Characterization in Mixed Voxels Using MR Fingerprinting. In: In proceedings of the 22nd annual meeting of ISMRM meeting & exhibition in Milan, Italy. 2014. p. 0094.

31 McGivney D, Pierre E, Ma D, et al. SVD Compression for Magnetic Resonance Fingerprinting in the Time Domain. IEEE Trans Med Imaging. 2014;0062(12):1–13.

32 Cauley SF, Setsompop K, Ma D, et al. Fast group matching for MR fingerprinting reconstruction. Magn Reson Med [Internet]. 2014;00. Available from: http://dx.doi.org/10.1002/mrm.25439

33 Hamilton JI, Jiang Y, Chen Y, et al. MRF for Rapid Quantification of Myocardial T1, T2, and Proton Spin Density. Magn Reson Med. 2016;In press.

34 Deoni SCL, Peters TM, Rutt BK. High-resolution T1 and T2 mapping of the brain in a clinically acceptable time with DESPOT1 and DESPOT2. Magn Reson Med. 2005;53(1):237–41.

35 Jamin Y, Tucker ER, Poon ES, et al. Evaluation of Clinically Translatable MR Imaging Biomarkers of Therapeutic Response in the TH- MYCN Transgenic Mouse Model of Neuroblastoma. Radiology. 2012.

36 Weidensteiner C, Allegrini PR, Sticker-Jantscheff M, Romanet V, Ferretti S, McSheehy PM. Tumour T1 changes in vivo are highly predictive of response to chemotherapy and reflect the number of viable tumour cells - a preclinical MR study in mice. BMC Cancer. 2014;14(1):88.

37 Christen T, Pannetier NA, Ni WW, et al. MR vascular fingerprinting: A new approach to compute cerebral blood volume, mean vessel radius, and oxygenation maps in the human brain. Neuroimage [Internet]. 2014 Apr 1 [cited 2015 Nov 19];89:262–70. Available from: http://www.pubmedcentral.nih.gov/articlerender.fcgi?artid=3940168&tool=pmcentrez&rendertype=abstract

38 Pan S, Mao D, Peiying L, Yang L, Babu W, Hanzhang L. Arterial Spin Labeling without control/label pairing and post-labeling delay: an MR fingerprinting implementation. In: In proceedings of the 23rd annual meeting of ISMRM meeting & exhibition in Toronto, Canada. 2015. p. 0276.

39 Hamilton JI, Deshmane AV, Stephanie H, Griswold MA, Seiberlich N. Magnetic Resonance Fingerprinting with Chemical Exchange (MRF-X) for Quantification of Subvoxel T1, T2, Volume Fraction, and Exchange Rate. In: In proceedings of the 23rd annual meeting of ISMRM meeting & exhibition in Toronto, Canada. 2015. p. 0329.

40 Vymazal J, Righini A, Brooks RA, et al. T1 and T2 in the Brain of Healthy Subjects, Patients with Parkinson Disease, and Patients with Multiple System Atrophy: Relation to Iron Content. Radiology. 1999;211(2):489–95.

41 Whittall KP, MacKay AL, Graeb DA, Nugent RA, Li DK, Paty DW. In vivo measurement of T2 distributions and water contents in normal human brain. Magn Reson Med. 1997;37(1):34–43.

42 Poon CS, Henkelman RM. Practical T2 quantitation for clinical applications. J Magn Reson Imaging. 1992;2(5):541–53.

43 Wansapura JP, Holland SK, Dunn RS, Ball WS. NMR relaxation times in the human brain at 3.0 tesla. J Magn Reson Imaging. 1999;9(4):531–8.

44 de Bazelaire CM, Duhamel GD, Rofsky NM, Alsop DC. MR imaging relaxation times of abdominal and pelvic tissues measured in vivo at 3.0 T: preliminary results. Radiology. 2004;230(3):652–9.

45 Chen Y, Lee GR, Aandal G, et al. Rapid volumetric t1 mapping of the abdomen using three-dimensional through-time spiral GRAPPA. Magnetic Resonance in Medicine. 2016 Apr;75(4):1457-65.

46 Stanisz GJ, Odrobina EE, Pun J, et al. T1, T2 relaxation and magnetization transfer in tissue at 3T. Magn Reson Med [Internet]. 2005/08/09 ed. 2005;54(3):507–12. Available from: http://www.ncbi.nlm.nih.gov/pubmed/16086319.

İletişim

Dr. Vikas Gulani
Radyoloji Bölümü
Case Western Reserve Üniversitesi
Üniversite Hastaneleri Tıbbi Olgu Merkezi
11100 Euclid Ave
Bolwell Building, Room B120
Cleveland, OH 44106
ABD
vxg46@case.edu

“İnanıyorum ki teknoloji bize hastaya özel tanı ve tedavi döneminin kapılarını çoktan açtı”

Prof. Dr. Okan Akhan

Girişimsel radyoloji söz konusu olduğunda akla ilk gelen isimlerden biri, ülkemizde pek çok “ilk”e imza atmış, farklı dönemlerde Türk Radyoloji Derneği ve Türk Kardiyovasküler ve Girişimsel Radyoloji Derneği başkanlıkları da yapmış olan Prof. Dr. Okan Akhan.

Türkiye’de girişimsel radyolojinin geçmişi 1980’lerin ortalarına dayanıyor. Radyolojideki diğer uygulamalara kıyasla çok daha genç olan bu alandaki çalışmalarıyla tanınan Prof. Dr. Okan Akhan da gerek bu alt dalın gerekse “girişimsel radyoloji” teriminin ülkemize kazandırılmasına büyük emek vermiş bir isim. Halen Hacettepe Üniversitesi Tıp Fakültesi Radyoloji Anabilim Dalı Öğretim Üyesi ve Bayındır Hastanesi Radyoloji Bölüm Başkanı olarak görev yapan Prof. Dr. Akhan ile girişimsel radyolojinin ve dolayısıyla bu alanda kullanılan cihazların Türkiye’deki tarihsel gelişimini ve tıbbi uygulamalar açısından önemini ele aldık.

Uzmanlık alanı olarak neden radyolojiyi tercih ettiniz?

Aslında bu, tahmin edilenin dışında, ilginç bir öyküdür. Hacettepe Üniversitesi’nde tıp eğitimimi aldıktan sonra İngiltere’ye gittim. Hedefim, toplum hekimliği alanında uzmanlaşmak ve Dünya Sağlık Örgütü’nde çalışmaktı. Babamın vefatı üzerine Türkiye’ye döndüm ve tam da aynı döneme rastlayan 12 Eylül sürecinde tekrar yurt dışına çıkma imkanı bulamadım. Uzmanlığımı Türkiye’de yapmak durumunda kalınca seçim aşamasına geldim. Radyolojide günde 5 saat mesai yapıldığını öğrendim ve bunun dışında kalan vaktimi kendi ilgi alanlarıma göre düzenleyebileceğim vehmine kapılarak radyolojiyi seçtim. Kısa bir süre sonra, durumun hiç de böyle olmadığını anladım elbette. Kağıt üzerinde 5 saat olan bu işin, aslında bir hayat tarzı olduğunu, günde en az 12 saat çalışılması gerektiğini gördüm. Çünkü benim radyolojiye başlamamla teknolojik devrim eş zamanlı oldu. Bu aynı zamanda, 1980 sonrasında Türkiye’nin dünyaya açılma süreciyle de çakıştı. O güne kadar sadece konvansiyonel radyoloji vardı, yani direkt ve indirekt filmler ve incelemeler söz konusuydu. Teknolojik devrimle birlikte, radyoloji çok hızlı bir şekilde değişti, gelişti.

Girişimsel radyolojiyle nasıl tanıştınız?

İlk kez asistanlığımın ikinci yılında ultrasonografi cihazı ile karşılaştım. Asistanlığımın sonuna doğru ise bilgisayarlı tomografi gündemdeydi. O dönemde bunlar, Hacettepe Üniversitesi Tıp Fakültesi’ndeki en yeni teknolojili cihazlardı. Yine aynı dönemde, çeşitli yabancı yayınlarda “girişimsel radyoloji” diye bir kavram olduğunu okudum. Tabii adı Türkçe değildi, “interventional radiology” olarak geçiyordu. 1986’da İsveç’e giderek Lund Üniversitesi’nde girişimsel ve abdominal radyoloji çalıştım. Orada girişimsel radyolojinin dünyadaki en önde gelen isimleriyle çalışma şansı buldum. Böylece Türkiye’de, özellikle non-vasküler girişimsel radyoloji konusunda ilk eğitimli kişi oldum. Döndükten sonra “girişimsel radyoloji” terimini kullanmaya başladım ve bu terim yerleşti.

Uzmanlığınızı aldığınız dönemden bugüne, radyoloji teknolojilerinde neler değişti?

Zaman içerisinde teknolojik dönüşüm Türkiye’de çok hızla yayıldı. Ülkede kimsenin bilmediği yeni teknolojileri bizim kuşağımız el yordamıyla öğrenmek zorunda kaldı. Örneğin ultrasonografi geldiğinde cihazı kullanmayı bize öğretecek bir uzman, bir kitap, dergi ya da kitapçık yoktu. Bilgisayarlı tomografide de aynı şeyi yaşadık.

1990’ların başından itibaren daha fazla kaynak bulabilir hale geldik. Hem teknolojik gelişim, hem dünyaya

açılmanın getirdiği bilimsel yayınlarla tanışma imkanı hem de dünyada bu alanda tanı ve tedavide yaşanan hızlı değişiklikler bizi daha fazla öğrenmeye, uygulamaya ve öğretmeye sevk etti.

1990’ların başında Türkiye MR’la tanıştı. İlk MR cihazı 1989’da 9 Eylül Üniversitesi Tıp Fakültesi’nde kuruldu ve kullanımı hızla yaygınlaştı. Ben 1997’de abdominal MR öğrendim. O zaman Belçikada Katolik Leuven Üniversitesi tarafından misafir öğretim üyesi olarak davet edilmiştim. Orada hem günlük hasta hizmetini hem de akademik işleri yaparken, bir yandan da abdominal MR çalıştım. Genç arkadaşlarıma sık sık söylediğim bir söz var: Bugün, asistanlığımda öğrendiğim hiçbir şeyi yapmıyorum. Yaptığım her iş, asistanlıkta öğrendiklerimin üstüne koyduğum şeyler. Bu sonsuz bir süreç. Teknoloji geliştikçe hep yeniden öğreneceksiniz ve yeniden uygulayacaksınız. Öğrenme ve uygulama, hep birlikte var olan ve birlikte giden bir süreç.

Şunu anlamamız gerekiyor: Teknolojinin değişmesi demek, sadece cihaz değişimi değildir, aslında bilginin değişimi demektir. Ve kaçınılmaz bir şekilde bilgi değişir, araştırmalar değişir, sonuçlar değişir. Bu değişim dalga dalga tüm sağlık profesyonellerini ve tüm hastaları etkiler. Teknoloji değişimini sadece fizik prensiplerle, yeni bulgular ve bunun teknolojilere yansıması olarak veya mühendislik olarak anlayabiliriz ama bu eksiktir. Bize yansıyan çok önemli bir başka boyut var: Bilgi değişiyor, uygulama değişiyor. Hastalar bundan daha fazla fayda görüyor. O nedenle teknoloji bizim açımızdan olmazsa olmaz bir şey. Ama teknolojiyi yapan şey aslına bilimdir. Bilgi üretim sürecidir ve bu da temel bilimlerle ilgilidir. Bunun ülkemizde eksikliğini çektiğimizi belirtmek zorundayız. Teknoloji ürünlerini satın almakla teknolojiyi

üretecek bilgi donanımına sahip olmak iki ayrı kavram.

Bu değişim içinde sizce en önemli teknolojik gelişme hangisiydi?

Elbette bu anlamda pek çok milattan söz edebiliriz. Örneğin, ultrasonografi monitöründe ilk kez karaciğer ve safra kesesini gördüğümde, o gece heyecandan uyuyamadığımı hatırlıyorum. İlk defa bir insanın içini görmüştüm, bu çok heyecan verici bir şeydi. O güne kadar, konvansiyonel radyolojide dolaylı görüntüler alıyorduk. Karaciğerin gölgesini görüyorduk, içini değil. Sonrasında BT, MR ve füzyon görüntülemeler gibi gelişmeler, çok farklı açılardan yeni bilgiler elde etmenin yollarını bize gösterdi. Eskiden "var-yok" üzerinden konuşurduk. "Karaciğerde lezyon var ya da yok" gibi. Bugün ise elimizdeki teknolojiyle sadece duyarlılık değil, yüksek özgüllükle de çalışıyoruz. Yani bir lezyonun olup olmadığının farkındayız, ayırıcı tanısını yapabiliyor, daha sonra tek tanıya ulaşabiliyoruz. Tek tanı koyamadığımız durumlarda da görüntü kılavuzluğunda biyopsi ile histopatolojik tanıya ulaşabiliyoruz. Doksanlı yılların başında modalite bazlı bir uygulama söz konusuydu. Öğretim üyeleri de buna göre uzmanlaşırdı. Oysa en büyük sakınca, hastaya tek bir modalitenin gözünden bakmak. Hayatta çoğulculuk nasıl farklı fikirlere ve daha kaliteli bir demokrasiye yol açıyorsa, hastalarımıza multimodaliter yaklaşımla tanı koymaya çalışmak da daha kaliteli bir hizmet anlamına geliyor.Bu nedenle multimodaliter çalışmak, yani her modaliteyi bilmek ve uygulamak bizim alanımız için önemlidir.

Girişimsel radyolojinin bundan sonra teknolojiden en büyük beklentisi nedir?

Elbette ki hastalarımız için bütün teknolojileri istiyoruz. Meslek hayatının son on yılında olan biri olarak, bugüne dek yaşadığım süreç çok heyecan vericiydi. Teknolojinin ne kadar hızla değiştiğini gördüm. Ultrasonu öğrendiğim cihaz şu anda müzede ve biz bugün en yeni teknoloji ürünü ultrason cihazlarını kullanıyoruz. Ya da bilgisayarlı tomografideki teknolojik süreci düşündüğümde çok heyecanlanıyorum. Çünkü biliyorum ki dünyanın ilk BT cihazlarından biri 1974-75 yıllarında Hacettepe'de kuruldu. O dönemde sadece beyin görüntülemekte kullanılan ve 4-5 dakikada 1 kesit alan bir cihazdı. Sonraki süreçte çok çeşitli jenerasyonlarda cihazlar çıktı. Spiral BT sonrası, 2000 yılında o eski cihazların hepsi söküldü ve yeni bir dönem başladı.

Her 10 yılda bir yeni görüntüleme teknolojileri çıkıyor. 1970'lerde ultrason, 80'lerde BT, 90'larda MR, 2000'lerde PET-BT, PET-MR... Bu süreç elbette durmayacak. Örneğin şimdi moleküler görüntüleme üzerinde çalışıyoruz. İnanıyorum ki teknoloji bize hastaya özel tanı ve tedavi döneminin kapılarını çoktan açtı. Gelişkin MR cihazlarının farklı sekanslarını kullanıyor, PET-BT ve PET-MR'ın füzyon görüntüleme imkanlarından yararlanıyor, sintigrafiyi değişik düzeylerde entegre ediyoruz. Artık görüntüleme olmadan bir hastaya tanı koymak ya da tedavi planlamak mümkün değil.

Kısacası değişim her zaman sürecek ve 2020'li yıllarda meslektaşlarım, bugün kullandığımız teknolojileri, benim ilk ultrasonu anlattığım gibi anlatacak.

Çeşitli uluslararası derneklere üyeliği olan ve uluslararası ödüller kazanmış bir isim olarak ülkemizde girişimsel radyolojinin durumunu nasıl değerlendiriyorsunuz?

Girişimsel radyoloji konusunda Avrupa ve ABD ne durumdadır, bunu çok iyi bildiğimi söyleyebilirim. Arada çok ciddi bir fark olduğunu düşünmüyorum. Türkiye'deki benimseme ve kullanım düzeyi, dünyadaki benzerlerinden hiç de aşağıda değil. Hatta bazı alanlarda öncü çalışmaların yapıldığı yerler var. Örneğin Hacettepe Üniversitesi Radyoloji Bölümü'nde non-vasküler, vasküler ve nörogirişimsel olmak üzere 3 ayrı ekip çalışıyor. Yüksek hasta kapasitesi ve yüksek bilimsel üretim söz konusu.

Türkiye'de girişimsel radyoloji 1980'lerin ortasından itibaren hızla yaygınlaştı. 1980'lerin sonu ve 1990'ların başında, elimde her birinde 200'er slayt olan 2 çantayla, Türkiye'nin hemen hemen bütün illerini dolaştım, girişimsel radyolojiyi anlattım. Çünkü bilinmeyen bir kavramdı, biz Hacettepe'de yeni yeni asistan yetiştirmeye başlamıştık. Diğer yandan da Malatya'dan Gaziantep'e, Adana'dan Bursa'ya kadar her yeri dolaşıp bu alanı anlatıyorduk. Artık bunlara ihtiyaç yok, çünkü Türkiye'nin en az 20 üniversitesinde, en az 10-15 büyük devlet hastanesinde, bazı vakıf üniversitelerinin hastanelerinde yerleşik iş yapan girişimsel radyoloji üniteleri var. Buralarda çalışan iyi eğitimli meslektaşlarımız var.

Ülkemizde girişimsel radyolojinin daha da gelişeceğini, bu alandaki işlemlerin hastaların tanı ve tedavisi için vazgeçilmez bir alternatif olduğunu biliyorum. Minimal invazif tedavi tarzı, hastaların yararına bir uygulama. Bu alanda çalışan kişilerin yüksek bilgi ve beceriye sahip olması ve dünya standardında uygulamalar yapması gerekiyor. Girişimsel radyolojinin uyguladığı işlemlerin bazılarını başka klinisyen meslektaşlarımız da yapmaya çalışıyor. Bu ABD'den Avrupa'ya, oradan da bize yayılan bir trend. Girişimsel radyolojide format değişebilir, ama bilimsel üretim ve hasta hizmetleri iyileşerek devam edecektir.

Prof. Dr. Okan Akhan kimdir?

Hacettepe Üniversitesi Tıp Fakültesi Radyoloji Anabilim Dalı Öğretim Üyesi ve Bayındır Hastanesi Radyoloji Bölüm Başkanı olan Prof. Dr. Okan Akhan, 1981 yılında Hacettepe Üniversitesi Eskişehir Tıp Fakültesi'ni bitirdi. Bir süre İngiltere'de kaldıktan sonra, 1982 yılında Hacettepe Üniversitesi Tıp Fakültesi'nde Radyoloji Uzmanlığı eğitimine başladı. Bu sırada, İsveç'teki Lund Üniversitesi'nde girişimsel ve abdominal radyoloji alanında çalışmalar yaptı. 1987'de uzmanlık eğitimini tamamlayan Prof. Dr. Akhan, girişimsel ve abdominal radyoloji eğitim ve uygulamalarının Türkiye'de tanınması ve yaygınlaşması için Türkiye'nin hemen hemen her noktasını dolaştı. Kariyerinin büyük bölümünde Hacettepe Üniversitesi Tıp Fakültesi'nde görev yapan Prof. Dr. Okan Akhan, 1997'de de Belçika'daki Katolik Leuven Üniversitesi'nde Misafir Profesör olarak dersler verdi. Türk Radyoloji Derneği ve Türk Kardiyovasküler ve Girişimsel Radyoloji Derneklerinde çeşitli dönemlerde başkanlık yaptı. Türkiye Bilimler Akademisi (2011 yılında TÜBA'ya siyasal atamalar yapılınca istifa etti), Türk Tıbbi Ultrasonografi Derneği, Radiological Society of North America (RSNA) ve Bağımsız "Bilim Akademisi" gibi yerli ve uluslararası kuruluşların üyesi olmanın yanı sıra Alman Radyoloji Derneği, Macar Radyoloji Derneği, Sırp Radyoloji Derneği, Bosna-Hersek Radyoloji Derneği, İran Radyoloji Derneği gibi pek çok kuruluşun da Onur Üyeliği ile ödüllendirildi. Aynı zamanda Avrupa Bilim ve Sanat Akademisi Üyesi olan Prof. Dr. Okan Akhan çok sayıda yerel ve uluslararası bilimsel makaleye imza atmanın yanı sıra, bilimsel çalışmalarıyla da 25'e yakın ödül kazandı. Avrupa Kardiyovasküler ve Girişimsel Radyoloji Derneği ve Avrupa Gasrointestinal ve Abdominal Radyoloji Derneği gibi meslek derneklerinde de "fellow" unvanıyla yer alan Prof. Dr. Akhan, Eylül 2017'de Kopenhag-Danimarka'da, Avrupa Girişimsel Radyoloji Derneği'nin Andreas Gruentzig anısına her yıl düzenlediği özel oturumda bir konferans verecek. Dr. Akhan Türkiye İnsan Hakları Vakfı'nın kurucularından olup 1990-2009 yılları arasında vakfın Yönetim Kurulu üyeliğini yapmıştır. Prof. Dr. Akhan aynı zamanda "İşkence Atlası" kitabının yazarlarından biri olup 1993-2009 yılları arasında uluslararası bir İnsan Hakları örgütü olan IRCT'nin (International Rehabilitation Council for Torture Victims) Konsey Üyesi olarak çalışmıştır. Evli ve bir çocuk babasıdır.

MR Kongresi Özel Sayısı

Muskoloskeletal sistemin yüksek çözünürlüklü izotropik 3D CAIPIRINHA SPACE MR görüntülenmesi

Dr. Gaurav K. Thawait; Dr. Rushyuan J. Lee; Dr. Derek F. Papp; Dr. Jan Fritz

Johns Hopkins Üniversitesi Tıp Fakültesi, Baltimore, MD, ABD

Giriş

Manyetik rezonans görüntüleme (MRG), kemik, eklem, bağ, tendon ve kasların travması, dejenerasyonu, enflamasyonu ve enfeksiyonu dahil olmak üzere, muskoloskeletal sistemi etkileyen birçok hastalığın tanısında, karakterizasyonunda ve takibinde önemli bir rol oynuyor.

Natif ve kontrastlı MRG'nin yüksek kontrastlı çözünürlüğü, birçok hastalığın çoklu parametrik karakterizasyonunu mümkün kılıyor. Muskoloskeletal yapıların morfolojik analizi ve ince detaylar; ligamentöz yırtılmalar, kıkırdak defektleri, kas-tendon ünitesi yaralanmaları, kemik çatlamalarının yanı sıra kemik iliği anomalileri, koleksiyonlar ve neoplastik hastalık gibi anomalilerin tespiti ve karakterizasyonu için büyük öneme sahip.

Teknik hususlar

Birçok anomali, yağ baskılama ve STIR olmaksızın (Short Tau Inversion Recovery) orta ağırlıklı MR görüntüleri veya yağ baskılamalı T2-ağırlıklı MR görüntülerinin bir kombinasyonuyla doğru bir şekilde karakterize ediliyor. Mevcut uygulamada, bu genellikle iki boyutlu (2D) turbo spin eko (TSE) pulse sekanslarının kullanımıyla sağlanıyor. 2D MR görüntüleri, örneğin 0,5x0,5 mm^2 piksel boyutuyla, yüksek düzlem içi uzamsal çözünürlükle edinilebiliyor; ancak, yeterli miktarda MR sinyali elde etmek için 2-4 mm'lik bir katman kalınlığı gerekli oluyor ve bu da katman boşluklarıyla birlikte kısmi hacim etkileri üretiyor. Anizotropik voksel boyutu nedeniyle çoklu düzlem reformasyonlarındaki yetersizlik sebebiyle de aksiyal, sagittal ve koronal oryantasyondaki görüntülerin ayrı ayrı edinilmeleri gerekiyor ve bu da zaman alıcı bir süreç olabiliyor.

2D TSE'ye kıyasla, SPACE (Sampling Perfection with Application optimized Contrast using different flip angle Evolutions) kullanan üç boyutlu (3D) TSE hacim eksitasyonuna dayanıyor ve bu nedenle önemli ölçüde daha fazla MR sinyali veriyor. Z-yönünde yüksek sayıda faz şifreleme adımıyla birlikte 3D SPACE'in kullanılması, çok daha ince kesit bölümlemelerinin hesaplanmasını ve izotropik voksel boyutuna sahip 3D MRG veri setlerinin üretilmesini mümkün kılıyor.

Yeterli oranda küçük voksel boyutuna sahip bu türden izotropik veri setleri tüm kısmi hacim etkilerini ortadan kaldırıyor ve küçük anatomik ayrıntıların iyileştirilmiş görüntülenmesi için bir fırsat sağlıyor. Buna ek olarak, tüm görüntüleme düzlemleri, standart aksiyal, sagittal ve koronal MR görüntülerinin yanı sıra oblik ve eğimli düzlemsel reformasyonlar ve 3D hacim renderlenmiş MR görüntüleri dahil olmak üzere ana veri setlerinden yeniden formatlanabiliyor (Şekil 1).

Bu konseptin, 2D TSE MRI'a eşit veya daha iyi tanısal doğrulukta fizibiliteye sahip olduğunun kanıtlanmış olmasına rağmen [1-3], mevcut 3D TSE teknikleri, kıkırdak ve sıvının sınırlı oranda göze çarpmasına [4] ve uzun eko trenleri ve genel olarak uzun edinim süreleri sırasında T2 bozulmasıyla bağlantılı görüntü bulanıklığına [5] yol açabilecek düşük kontrast-gürültü oranları (CNR) ile sınırlı olabiliyor.

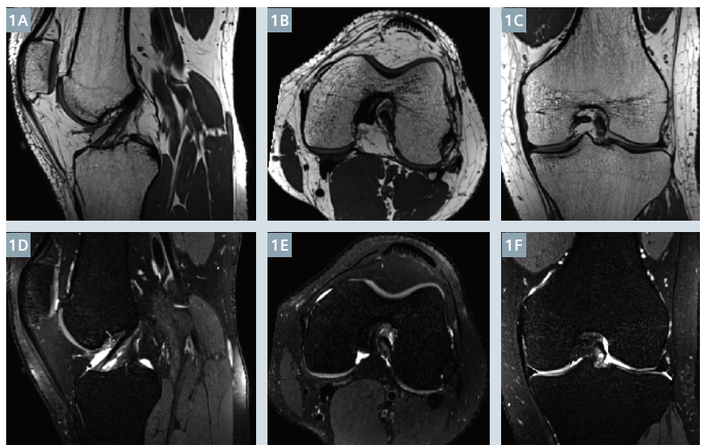

1 37 yaşında sağlıklı bir erkeğin normal sol dizi. Standart aksiyal (1B ve E) ve koronal (1C ve F) reformatlarına sahip sagittal izotropik 0,5 mm ara ağırlıklı ve 0,6 mm T2 SPAIR ağırlıklı 3D CAIPIRINHA SPACE kaynak MR görüntüleri (1A ve D).

3D TSE görüntü ediniminin hızını artırmak için, bir faz şifreleme yönünde az örneklem gerçekleştirerek görüntüleme süresini kısaltan tek boyutlu paralel görüntüleme teknikleri başarıyla uygulandı. Ancak, 3D TSE'de hızlandırma, daha yüksek tek yönlü hızlandırma faktörlerinin, bozucu artefaktların gerçekleşmesiyle görüntü kalitesini bozması nedeniyle, bir 2 faktörüyle tipik olarak sınırlandırıldı [6].

CAIPIRINHA (Controlled Aliasing In Parallel Imaging Results IN Higher Acceleration) örnekleme paterni, hem faz hem de partisyon şifreleme yönlerinde iki boyutlu paralel görüntüleme hızlandırmasını mümkün kılıyor ve bu da coil hassasiyetlerinin optimize edilmiş kullanımı aracılığıyla bozucu artefaktları ve görüntü gürültüsünü önemli ölçüde azaltıyor [7, 8]. Çoklu araştırmalar, GRAPPA gibi standart paralel görüntüleme tekniğine kıyasla CAIPIRINHA'yı kullanan gradyan eko MR görüntüleme tekniklerinin daha iyi görüntü kalitesine ve daha yüksek sinyal-gürültü oranlarına sahip olduğunu gösterdi [9].

CAIPIRINHA SPACE[1], 4 katı hızlandırmayı ve geleneksel 3D SPACE ve geleneksel 2D TSE sekanslarına kıyasla benzer ya da daha iyi görüntü kalitesine sahip yüksek kaliteli 3D TSE veri edinimini mümkün kılan yeni nesil 3D TSE pulse sekansı [10]. CAIPIRINHA'nın sağladığı yüksek paralel görüntüleme hızlandırma, homojen SPAIR (SPectrally Adiabatic Inversion Recovery) yağ baskılamalı veya baskılamasız T1, orta ve T2-ağırlıklı görüntü kontrastlarına izin veren yüksek sinyal ve kontrast-gürültü oranlarına sahip yüksek çözünürlüklü izotropik veri setlerinin edinimini mümkün kılıyor. 4 kat hızlandırma, veri edinimi için gerekli olan süreyi önemli ölçüde kısaltıyor ve çoklu muskoloskeletal uygulamaların kapsamlı değerlendirmesi için izotropik, yüksek uzamsal çözünürlüklü 3D MRG protokollerini mümkün kılıyor.

Klinik uygulamalar

Aşağıdaki klinik olgular, yetişkin ve pediatrik[2] hastalarda çeşitli muskoloskeletal hastalıkların değerlendirilmesi için hızlı bir yüksek çözünürlüklü 3D CAIPIRINHA SPACE puls sekansı protokolünün uygulanmasını ortaya koyuyor. 10 dakikalık izotropik 3D CAIPIRINHA SPACE protokolü, yağ baskılaması olmayan orta ağırlıklı MR görüntülerinden ve parametre ayrıntıları Tablo 1'de verilmiş yağ baskılamalı T2-ağırlıklı MR görüntülerinden oluşuyordu. Tüm araştırmalar, son teknoloji ürünü olan ve 15 kanallı iletim/alım diz coil'inin (QED, Mayfield Village, OH, ABD), 18 kanallı vücut matrisinin ve 16 kanallı bilek ve ayak sadece alım coil'inin (Siemens Healthineers) kullanıldığı 3 Tesla MR görüntüleme sisteminde (MAGNETOM Skyra, Siemens Healthineers, Erlangen, Almanya) gerçekleştirildi.

Fizeal barlar

Fizeal barlar, prematüre fokal fizeal arestiden kaynaklanır ve epifiz ve metafiz arasında bir kemiksi veya fibröz köprünün oluşması kaynaklı normal büyüme kıkırdağında kesintilere neden olur. Bunlar, fizeal kıkırdak katmanlarının zarar görmesi veya bir fraktür sonucu displasman gerçekleşmesi nedeniyle epifiz ve metafiz arasında temas olduğunda gerçekleşebilir. Fizeal barlar, üst ekstremiteye kıyasla alt ekstremitede daha sık görülürler ve proksimal tibiyada yaygındırlar [11].

MRG, fizeal barların değerlendirilmesi için en çok tercih edilen yöntem. MR görüntüleme boyutu ve konumu doğru bir şekilde tanımlayabiliyor ve kıkırdaksı, fibröz ve kemiksel bileşenleri ayırt edebiliyor. Erken fibröz barlar, orta ağırlıklı MR görüntülerinde düşük sinyal yoğunluklu yapılar olarak görünüyor, kemiksi fizeal barlar ise kemik iliği içeriyor ve bu nedenle yağ

1 WIP, CAIPIRINHA SPACE şu anda geliştirme aşamasındadır ve ABD ve diğer ülkelerde satılmamaktadır. Gelecekte satılacağı da garanti edilemez.

2 MR taramasının fetüsleri ve iki yaşın altındaki infantları görüntülemek için güvenli olduğu kanıtlanmamıştır. Sorumlu doktorun, diğer görüntüleme prosedürlerine kıyasla MR muayenesinin faydalarını değerlendirmesi gerekmektedir.

Parametreler	Orta ağırlıklı 3D CAIPIRINHA SPACE	T2-SPAIR 3D CAIPIRINHA SPACE
Oryantasyon	Sagittal	Sagittal
Tekrar süresi (ms)	900	1100
Eko süresi (ms)	28	110
Eko tren uzunluğu	52	44
Alıcı bant genişliği (Hz/piksel)	422	399
Bakış alanı (mm)	160x160	160x160
Voksel boyutları (mm)	0,5x0,5x0,5	0,63x0,63x0,63
Kesit sayısı	240	190
Düzlem içi frekans şifreleme yönü	Anteriordan posteriora	Anteriordan posteriora
Edinim süresi	5 dakika	5 dakika

Tablo 1: 10-dakikalık 3D CAIPIRINHA SPACE izotropik ortopedik MR görüntüleme protokolü.

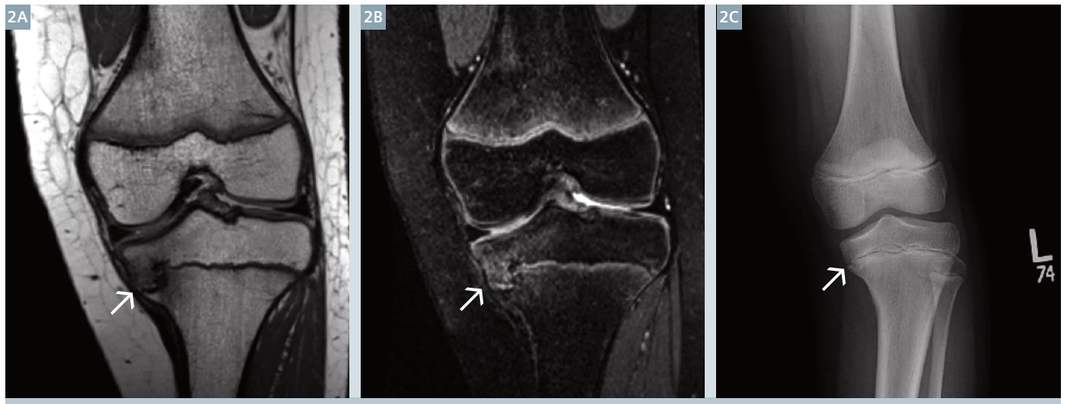

2 Sol diz ağrısı ve sol proksimal tibiyada hafif deformasyonu olan 9 yaşında kız çocuğu. İzotropik 0,5 mm orta ağırlıklı (2A) ve 0,6 mm T2 SPAIR-ağırlıklı (2B) 3D CAIPIRINHA SPACE MR görüntüleri, matür kemik iliği sinyali ve hafif ödem paterni ile proksimal tibiyal büyüme kıkırdağının medyal yanı boyunca bir fizeal bar (beyaz oklar) gösteriyor. Daha büyük görüş alanı antero-posterior radyografi (2C) hafif sol tibiya vara deformitesi gösteriyor (Blount hastalığı).

baskılama ile sinyal düşüklüğü gösteren orta ağırlıklı MR görüntülerinde epifizeal ve metafizeal ilik arasında hiperintens köprüler olarak görünüyorlar. Kıkırdaksı içerikler, fizeal kıkırdağın karakteristiklerini izliyor ve orta ağırlıklı MR görüntülerinde orta sinyal yoğunluğu ve yağ baskılanmış T2-ağırlıklı MR görüntülerinde yüksek sinyal yoğunluğu gösteriyorlar.

Tedavi stratejileri, konuma ve büyüme arestisine göre değişiklik gösteriyor. Örneğin, eğer en az 2 yıl veya 2 cm büyüme tahmin ediliyorsa ve bar, fizeal alanın <%50'si ise, bar eksizyonu öneriliyor. Eğer bar, fizeal yüzeyin %50'sinden fazlasını içeriyorsa, bir epifizyodez ile arestinin tamamlanması endike edilebiliyor [12].

Menisküs kovasapı yırtığı

Menisküs kovasapı yırtıkları yaygın olmamakla birlikte, tipik olarak travmatik bir olaydan sonra gerçekleşen dikey uzunlamasına karakteristik yırtıklardır ve örnek olayların %80'inde medial menüsküs de söz konusudur. Yırtılan merkezi meniskal fragman genellikle eklemin merkezine doğru yer değiştiriyor ve bu da ağrıya ve kilitlenme semptomlarına neden olabiliyor. Menisküs kovasapı yırtıkları genellikle anterior çapraz bağ (ACL) yaralanmalarıyla ilişkilendiriliyor [13]. MR görüntülemede, çift posterior çapraz bağ (PCL) işareti, yer değiştirmiş bir kovasapı yırtığının tanısı için son derece spesifik (%98-100) [14]. Medial menisküs yırtığı merkezi olarak yer değiştirdiğinde ve böylece ikinci, daha küçük bir PCL'yi taklit edecek şekilde anteroinferioru konumlandırdığında sagittal oryantasyonlu MR görüntülerinde bir çift PCL işareti görünüyor. Nadiren, deplase olmuş bir lateral menisküs kovasapı yırtığı, genellikle yırtılmış bir ACL ile ilişkilendirilen bir çift PCL işaretini oluşturabiliyor. Dikkatli MR görüntülemesi, çift PCL işaretlerini aksesori meniskofemoral ve medial oblik meniskomeniskal bağ dokulardan

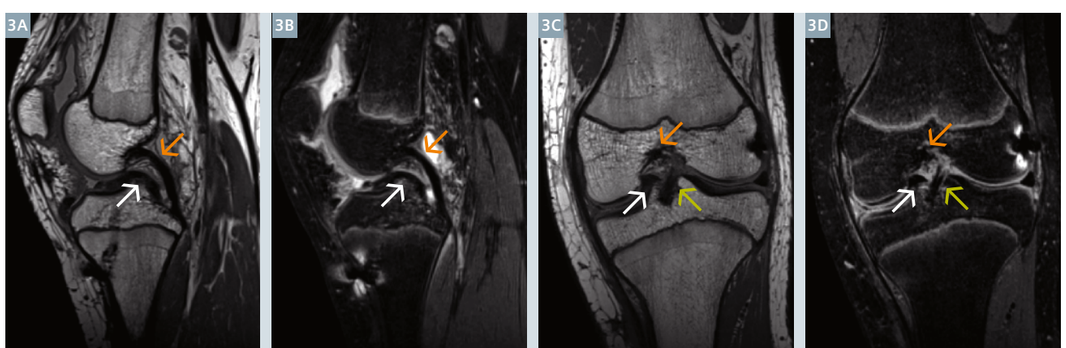

3 İyileşmiş anterior çapraz bağ rekonstrüksiyonu ardından sol diz ağrısı olan 14 yaşında ergen. İlgili koronal reformatlara sahip sagittal oblik izotropik 0,5 mm orta-ağırlıklı (3A) ve 0,6 mm T2 SPAIR-ağırlıklı (3B) 3D CAIPIRINHA SPACE MR görüntüleri, merkezi meniskal parçacığın interkondiler çentiğe displasmanının neden olduğu medial menisküsün bir kovasapı yırtığının bir çift PCL işaretini (3A ve B, beyaz oklar) gösteriyor. Posterior çapraz bağ (turuncu oklar) ve kısmen görselleştirilen anterior çapraz bağ (yeşil oklar) olduğu gibi duruyor.

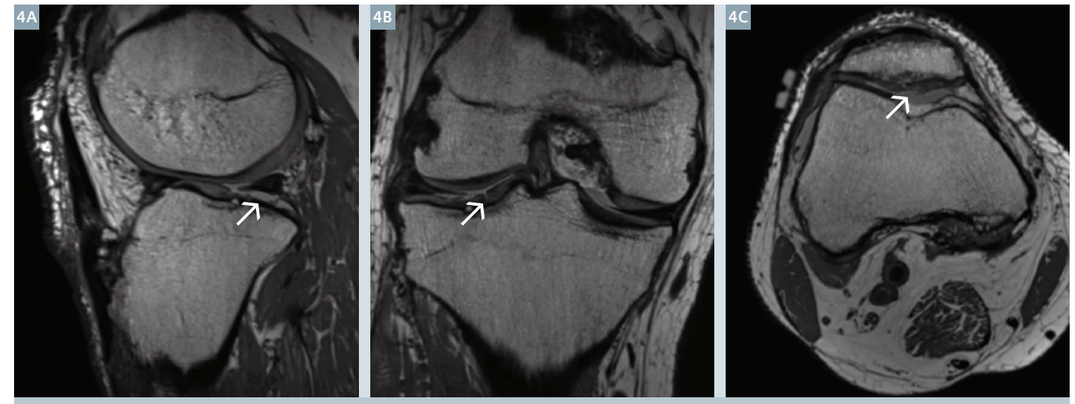

4 Sağ diz ağrısı olan 58 yaşında erkek. Bir izotropik 0,5 mm orta-ağırlıklı 3D CAIPIRINHA SPACE MRI veri setinin sagittal, koronal ve aksiyal reformatları, lateral menisküsün posterior üçte birine subjakent posterior tibia platosu üzerinde tam kalınlıklı kıkırdak kaybı (4A, ok) ve parsiyel kalınlık kıkırdak defektleri ve merkezi lateral tibia platosunun eklem kıkırdağının (4B, ok) ve patellanın (4C, ok) fissürlerini gösteriyor. Ayrıca lateral menisküsün yatay yırtılması da bulunuyor.

ayırt etmeyi sağlıyor. Eksik papyon tipi, interkondiler çentik içerisinde parçacık, çiftli ön boynuz veya ters dönmüş menisküs ve orantısız şekilde küçük arka boynuz gibi MR görüntüleme işaretleri de bir kovasapı yırtığını tespit etmek için kullanılabiliyor [15].

Tarihsel olarak, artroskopik subtotal menisektomi ve posterolateral kapsülün termal büzülmesi gibi birçok tedavi kovasapı yırtıkları için önerildi. Şu andaki tedavi önerileri arasında artroskopik onarımla her mümkün olduğunda meniskal koruma bulunuyor [16].

Kıkırdak defektleri

Artiküler hiyalin kıkırdağı kaybı, dejeneratif osteoartritin belirgin bir özelliği ve radyografilerde eklem boşluğu daralması gerçekleşmeden önce MR görüntüleme ile tespit edilebiliyor. Klinik uygulamada, kıkırdak defektleri modifiye edilmiş bir Noyes ve Outerbridge sınıflandırma şeması ile derecelendirilebiliyor [17]. Orijinal Noyes skoru artroskopik bulguları temel alıyordu ve daha sonra MR görüntüleme bulguları için modifiye edildi. Modifiye edilmiş Noyes skoru, kıkırdak defektlerini 4 dereceye ayırıyor (Tablo 2).

Dereceler	Karakteristikler
Derece 0	Normal kıkırdak
Derece 1	Kıkırdak maddesinin kaybı olmadan artırılmış T2 sinyal yoğunluğu
Derece 2A	Toplam eklem yüzeyinin %50'sinden azının yüzeysel parsiyel kalınlıklı kıkırdak kaybı
Derece 2B	Toplam eklem yüzeyinin %50'sine eşit ya da daha fazla yüzeysel parsiyel kalınlıklı kıkırdak kaybı
Derece 3	Subkondral kemiğin ekspozürüyle tam kalınlıklı kırkırdak kaybı

Tablo 2: Eklem kıkırdağı defektlerinin ME görüntüleme derecelemesi için modifiye edilmiş Noyes sınıflandırması.

MRG, kıkırdak hasarının değerlendirilmesi için en çok tercih edilen modalite. MR görüntüleme teknikleri, eklem kıkırdağının hem morfolojik hem de kompozisyonel karakteristiklerini değerlendirebiliyor. Kıkırdağın morfolojik değerlendirmesi, düşük veya yüksek sinyal yoğunluğu değişikliklerinin işaret ettiği şekilde erken kıkırdak dejenerasyonu ve fissürleşme, delaminasyon, makaslama (shear) yaralanmaları ve fokal ve diffüz parsitel ve tam kalınlıklı kıkırdak defektleri hakkında bilgiler sağlıyor. Yeterince yüksek uzamsal çözünürlüğe sahip orta ağırlıklı turbo spin eko pulse sekansları kıkırdak yüzeyi ve eklem sıvısı arasında iyi bir kontrasta sahip T2 duyarlılıkları nedeniyle çok yönlü ve doğru morfolojik kıkırdak değerlendirmesi sağlıyor. 2D sekanslarına benzer şekilde, SPACE ve Dual-Echo Steady State (DESS) gibi 3D sekansları kıkırdak bütünlüğünün doğru değerlendirmesi için kıkırdak ve eklem sıvısı arasındaki yüksek kontrast çözünürlüğü sağlıyor. T2 haritalaması gibi kompozisyonel MR görüntüleme yöntemleri, erken evre dejenerasyonu tespit etmek için faydalı olabiliyor [18]. Diğer kompozisyonel MR görüntüleme yöntemleri arasında dGEMRIC, T1p, Sodyum görüntüleme ve diffüzyon ağırlıklı görüntüleme bulunuyor.

Osteokondritis dissekans

Osteokondritis dissekans, eklem yüzeyinin kademeli fragmantasyonu ile osteokondral parçacığın kemiksel öğesinin aseptik ayrılması sürecini açıklıyor. Bu durum tipik olarak aktif erkek ergenlerde ve genç yetişkinlerde görülüyor. Hastalar asemptomatik olabiliyor ancak ağrı, eklem kilitlenmesi ve sinovit, hastalık kendini belli ettiğinde yaygın semptomlar oluyor. Tam etiyolojinin bilinmiyor olmasına rağmen, tekrarlı travma ve iskeminin önemli bir rol oynadığından şüpheleniliyor. Tüm örnek olayların yaklaşık %75'i femoral kondilde gerçekleşiyor ve bunu aşık ve kapitellum takip ediyor.

MRG, osteokondritis dissekansın karakterizasyonu için en çok tercih

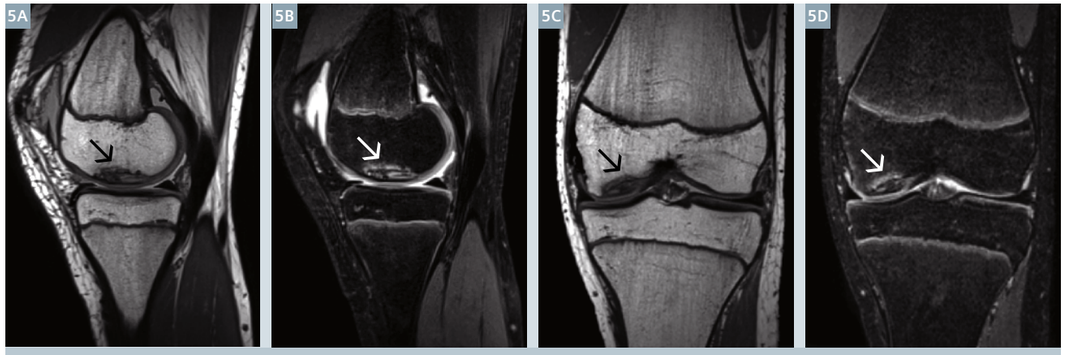

5 Sol diz ağrısı olan 13 yaşında ergen. İzotropik 0,5 mm orta ağırlıklı (5A ve B) ve 0,6 mm T2 SPAI ağırlıklı (5C ve D) 3D CAIPIRINHA SPACE MR görüntülerinin sagittal ve koronal reformatları medial femoral kondilin iç marjı boyunca displase olmamış bir osteokondritis dissekans lezyonu (oklar) gösteriyor. Buradaki kemikte küçük kistler ve bir hiperintens kenar ve posterior marj boyunca da parçacıklı arayüz ve bir lineer kıkırdak defekti bulunuyor.

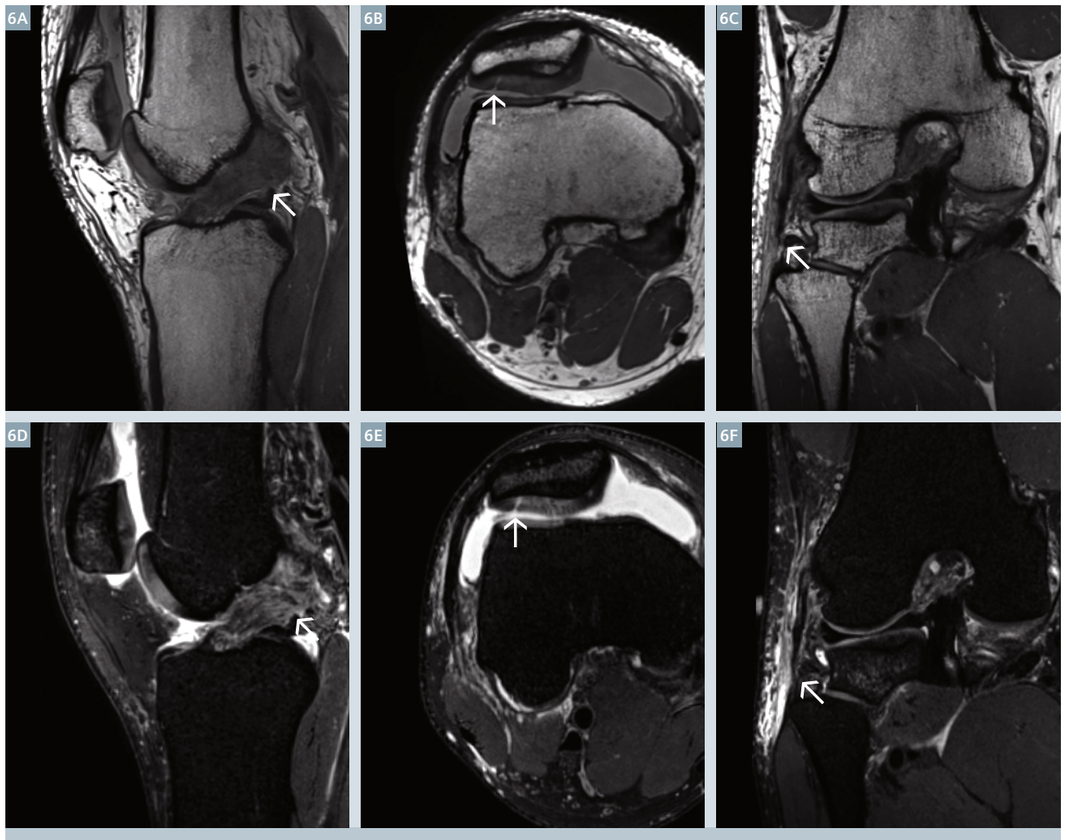

6 Sağ dizinde yakın zamanlı bir Amerikan futbolu hasarı olan 29 yaşında erkek. İzotropik 0,5 mm orta ağırlıklı ve 0,6 mm T2 SPAIR ağırlıklı 3D CAIPIRINTA SPACE MR görüntülerinin sagittal oblik (6A ve D), aksiyal (6B ve E) ve koronal oblik (6C ve F) reformatları, ön çapraz bağın yüksek dereceli parsiyel kalınlıklı yırtılmasını (oklar, 6A ve D) ve patellar kıkırdağın tam kalınlıklı fissürünü (oklar, 6B ve E) ve insersiyonun yakınındaki lateral ikincil bağ dokusunun parsiyel kalınlıklı yırtılmasını gösteriyor.

edilen modalite. Radyografi ise osifiye olmayan öğeleri görselleştirememesi ve mekanik instabilite işaretlerini değerlendirememesi nedeniyle American Academy of Orthopedic Surgeons (AAOS) tarafından OCD'ye tanı koymak için pek tavsiye edilmiyor [19].

Birçok MR görüntüleme bulgusu, OCD lezyonunun stabilitesini tahmin etmekte kullanılabiliyor [20, 21]. Dizin OCD'sine sahip yetişkinlerde, ilgili kemik boyunca yüksek T2 sinyal yoğunluğuna sahip kenarlar ve kistler-parçacıklı arayüz, bir OCD lezyonunun üzerinde bulunan eklem kıkırdağı boyunca uzanan yüksek T2 sinyal yoğunluklu fraktür çizgisi ve sıvı dolu osteokondral defekt, instabilitenin işaretleri oluyor. Pediatrik popülasyonda, OCD lezyonunu çevreleyen yüksek T2 sinyal yoğunluklu kenar veya kistler cerrahi olarak stabil OCD lezyonlarında mevcut olabiliyor, ancak çoklu kistler veya çapı 5 mm'den büyük tek bir kist, instabilite için yüksek spesifiteye sahip oluyor.

Anterior çapraz bağ yırtılmaları

Anterior çapraz bağ (ACL), femura nispi olarak tibianın anterior çevriminin en önemli sınırlayıcısı. Ayrıca, döner kuvvetlere karşı da sınırlama sağlıyor. Bu yaralanmaların temas mekanizmalarından doğabileceğinin varsayılabilmesine rağmen, ACL yırtılmaları daha yaygın olarak temastan kaynaklanmayan yaralanmalar oluyor. Yazarlar, kombine bir valgus ve aksiyal kuvvet, kuadrisepsler yüklenirken esnetilmiş diz, anterior tibial çevrim ve femurun dış rotasyonu üzerinde uygulandığında gerçekleşen pivot kayma mekanizmasını açıkladılar [22]. Varus kuvvetinin tibianın içsel rotasyonu ve diz ekleminin aşırı uzantısı ile kombinasyonu da ACL yırtılmalarına neden olabiliyor.

MRG %83-95'lik hassasiyet ve %95-100 spesifite oranıyla anterior çapraz bağa tanı konulması için referans standart [23]. Yaralanmanın kapsamına bağlı olarak, MRG ACL'nin bir fokal kesintisini, diffüz veya fokal olarak anormal sinyal yoğunluğu, bağ dokunun anormal eğriliğini veya görselleştirilememesini gösterebiliyor. Bir ACL yaralanması durumunda MRG'nin önemli bir endikasyonu, yardımcı bağ dokular, menisküsler veya eklem kıkırdağı gibi konkomitant yaralanmaların değerlendirilmesi.

Yağ baskılanmış, sıvıya karşı hassas MR görüntüleri genellikle posterolateral tibial platoda veya lateral femoral kondildeki kondilopatellar sulkusta bir pivot kayması tipi kemiksi kemik iliği ödemi kontüzyonu paterni gösteriyor [23]. Kronik olarak yeniden modellenmiş tam ACL yırtılmaları, yırtık bağ doku kalıntılarının farklı skarlaşma paternlerini gösterebiliyor [24]. Parsiyel ACL yırtılmalarının en yaygın görülen yaralanma paterni, zarar görmemiş veya parsiyel olarak yırtılmış bir posterolateral demete sahip tam anteromedial demet yırtılması [25].

Cerrahi tedavi, yaralanmanın derecesine ve eklem stabilitesine bağlı oluyor. Tek demet veya çift demet ACL rekonstrüksiyonları otomatik olan veya olmayan alogreftlerle gerçekleştirilebiliyor. MRG'nin, tam greft yırtılmalarını tespit etmek konusunda yetkin olduğu kanıtlandı [26].

Medial yardımcı bağ doku yırtılmaları

Yüzeysel medial yardımcı bağ doku (MCL), anterior çapraz bağ yaralandığında valgus yükleri, tibianın dış rotasyonu ve anterior tibial çevrim için birincil sınırlamayı sağlıyor. Derin medial yardımcı bağ doku ve posterior oblik bağ doku medial diz eklemine ve posteromedial kenara ek stabilite sağlıyor. Medial yardımcı bağ doku, her 1000 birey başına 0,24 ve 7,3 arasında yıllık yaralanma oranıyla dizin en sık yaralanan bağ doku yapıları arasında [27].

Medial yardımcı bağ doku yaralanmalarının nedenleri arasında dizi hedef alan doğrudan valgus kuvvetler, temassız veya aşırı kullanım yaralanmaları bulunuyor. Yaralanma ve stabilitenin derecesi, medial eklem çizgisi açıklığına göre derece 1 (medial eklem çizgisi açıklığının <5 mm'si), derece 2 (5-10 mm) ve derece 3 (>10 mm) olarak derecelendirilebiliyor. MR görüntülemesi, O'Donoghue

Derece-lendirme	Bağ Doku Bütünlüğü	O'Donoghue sınıflandırması	MRG sınıflandırması
Derece 1	İnterstisyel yaralanma	Yapısal olarak bozulmamış	Bozulmuş liflerin görselleştirmesi olmadan bağ dokunun sinyal hiper yoğunluğu
Derece 2	Parsiyel kalınlık yırtılması	Eksik bağ doku yırtığı, valgus laksitesi bulunmuyor	Bozulmuş ve bozulmamış lifler
Derece 3	Tam kalınlık yırtılması	Tam bağ doku yırtılması, valgus laksitesi	Tüm liflerin bozulması

Tablo 3: MCL yırtıklarının MR derecelendirmesi.

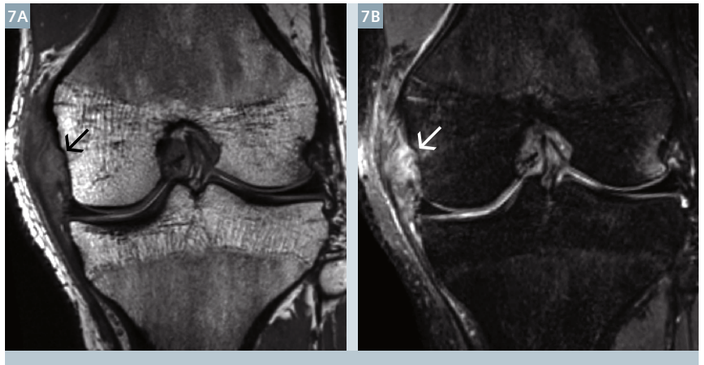

7 Bir futbol maçı sırasında sol dizinde yakın zamanlı travma olan 16 yaşında ergen. İzotropik 0,5 mm orta ağırlıklı (7A) ve 0,6 mm T2 SPAIR ağırlıklı (7B) 3D CAIPIRINHA SPACE MR görüntüleri yüzeysel ve derin medial yardımcı bağ dokunun femoral orijinlerinin yüksek dereceli bir parsiyel kalınlık yırtılmasını (oklar) gösteriyor.

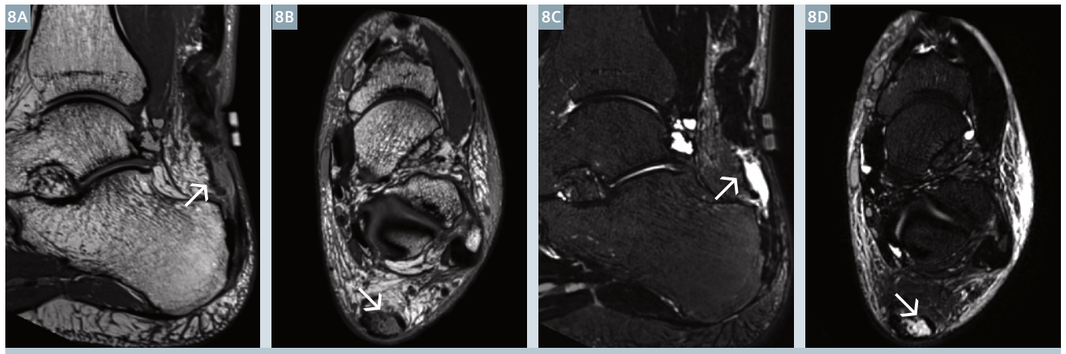

8 Yakın zamanlı diz travması olan ve sınırlı plantar fleksiyona sahip 43 yaşında erkek. İzotropik 0,5 mm orta ağırlıklı ve 0,6 mm T2 SPAIR-ağırlıklı 3D CAIPIRINHA SPACE MR görüntülerinin sagittal (8A ve C) ve aksiyal (8B ve D) reformatları, retraksiyon ve boşluk oluşumuyla dejenere aşil tendonunun tam distal orta madde yırtılmasını (oklar) gösteriyor.

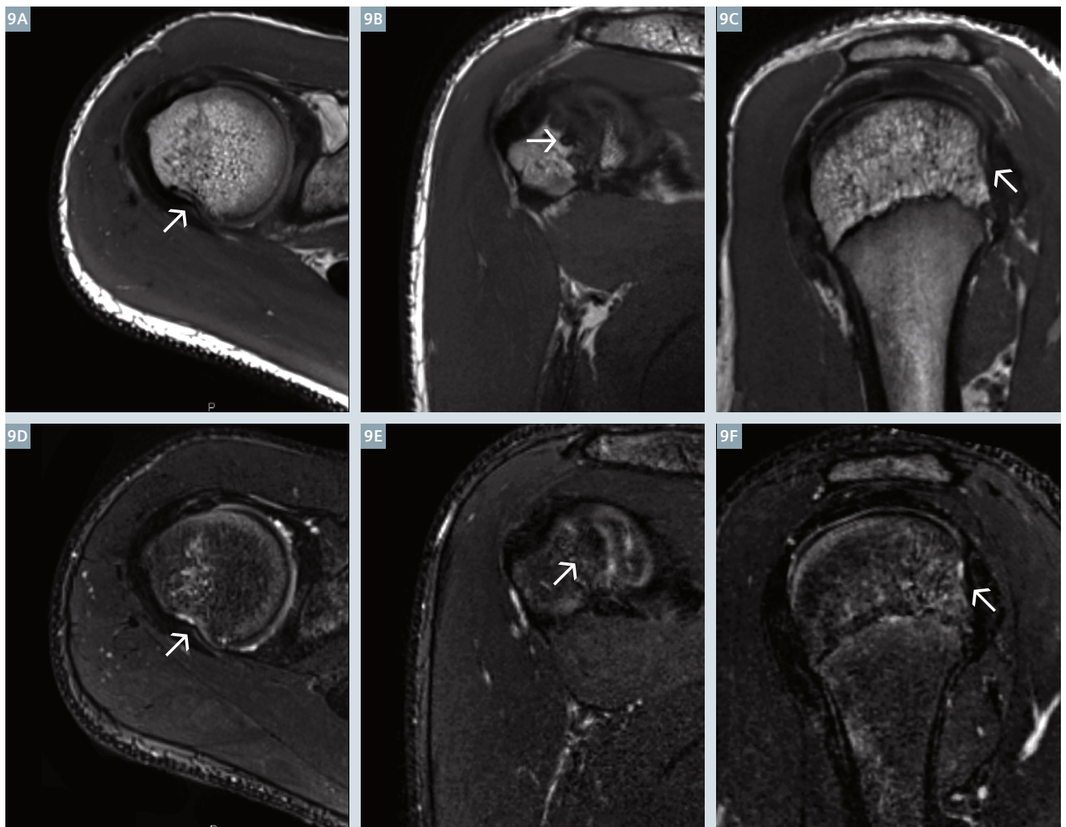

9 Hokey maçı sırasında yakın zamanlı glenohumeral çevrim olayı geçirmiş 17 yaşında erkek. İzotropik 0,6 mm orta ağırlıklı ve 0,7 mm T' SPAIR ağırlıklı 3D CAIPIRINHA SPACE MR görüntülerinin aksiyal (9A ve D), koronal oblik (9B ve E) ve sagittal oblik (9C ve F) reformatları, posterosuperior humerus başı boyunca bir akut Hill-Sachs fraktür deformitesi (oklar) gösteriyor.

sınıflandırmasına benzer şekilde (Tablo 3) yırtığı ek olarak derecelendirmek için de kullanılabiliyor, ancak en çok iç diz yaralanmalarıyla ilişkili yırtıkların değerlendirilmesinde yardımcı olabiliyor. Şiddetine bağlı olarak, anterior çapraz bağ yırtılmaları vakaların %20-78'inde, medial menisküs yırtılması %55'ine varan oranında ve ekstansör mekanizması yırtıkları da %21'e varan oranlarda mevcut olabiliyor.

MCL'nin intrinsik iyileşme kapasitesi nedeniyle düşük dereceli yaralanmalar için birincil tedavi yöntemi olarak muhafazakar yönetim ve brakileme öneriliyor, cerrahi onarım ise özellikle atletlerde derece 3 yaralanmalar için uygulanıyor. Ancak yakın zamanlı araştırmalar, MCL'nin bir onarımının genel popülasyonda valgus stabilitesini iyileştirebileceğini ve bu nedenle uygun hasta seçimiyle birlikte MCL yaralanmasının kronikliği ve kapsamına dayalı olarak değerlendirilmesi gerektiğini kanıtladı [28].

Aşil tendonu yırtılmaları

Aşil tendonu, en sık yaralanan tendon. Bu tendonun ruptürü ağırlıklı olarak erkeklerde olmak üzere daha çok daha genç hastalarda gerçekleşiyor ve genellikle sporla bağlantılı oluyor. Adapte olmak için zaman vermeden tendona aralıklı ancak tekrarlı stres uygulayan fiziksel aktiviteler spontan ruptüre neden olabiliyor [29]. Diğer yatkınlaştırıcı faktörler arasında intratendinöz steroid enjeksiyonları, şeker hastalığı, florokinolonların kullanımı ve gut bulunuyor. Aşil tendonu yırtılmaları genellikle insersiyonel olmayan ve insersiyon yerine 2-6 cm proksimal konumlanan bir nispi hipovaskülerite bölgesi olan orta madde ruptürleri oluyor.

MR görüntülemesi, parsiyel veya tam olabilen Aşil tendon ruptürünün tanısında son derece doğru sonuçlar veriyor. MR görüntülemesi, bir tam kalınlık yırtılmasını retraksiyon uçları boyunca ödem veya kanla dolu bir tam tendinöz boşluk olarak gösteriyor, bir parsiyel yırtık ise ortak ağırlıklı ve T2 ağırlıklı MR görüntülerinde hiperintens olan boylamsal ve çapraz tendon maddesi olarak gösterilebiliyor. Gecikmeler, zayıf düzlemsel esneklik ve koşamama gibi kötü sonuçlarla ilişkilendirildiği için optimum tedavi sonucu için zamanında tanı önem taşıyor.

Glenohumeral çevrim

Hill-Sachs lezyonu ilk olarak Hill ve Sachs tarafından 1940 yılında "posterolateral humerus başının bir kanal defekti" olarak tanımlandı [31]. Hill-Sachs lezyonu, posterosuperior veya posterolateral humerus başının bir impaksiyon fraktürünü temsil ediyor ve tipik olarak humerus başı bir anteroinferior glenohumeral çevrim olayı sırasında anteriorinferior glenoid kenara çarptığında gerçekleşiyor [32-33]. Lezyon akut bir şekilde ağrılı oluyor ve kanal defekti bir kaldıraç olarak işlev gördüğü ve eklem uzatıldığında ve harici olarak döndürüldüğünde dislokasyonu kolaylaştırdığı için tekrarlanan dislokasyon veya subluksasyonu tetikleyebiliyor. Hill-Sachs lezyonları genellikle anteroinferior glenoid ön dudağın Bankart ve Bankart-varyantı lezyonlarıyla ilişkilendiriliyor. MRG genellikle posterosuperior humerus başında tipik olarak kama şekilli bir Hill-Sachs defekti bölgesi gösteriyor ve buna akut fazda kemik iliği ödem paterni eşlik ediyor.

Gelişimsel kalça çıkığı

Gelişimsel kalça çıkığı (DDH), femoral başın ve asetabulumun fonksiyon bozukluğu ve ağrı ile ilişkili olan ve subluksasyon, instabilite ve dislokasyona neden olabilen bir deformite yelpazesini tanımlıyor. Tedavi bebeklikte daha etkili olduğu ve daha sonraki evrelerde gittikçe daha zor hale gelip uzun vadeli engellilik riski arttığı için erken tespit önem taşıyor [34].

Bu hastalığa, Barlow veya Ortolani prosedürleri gibi çeşitli testler kullanılarak fiziksel muayene ile tanı konulabiliyor. Ultrasonun iyi bir tanısal araç olduğu düşünülüyor, ancak taramadaki rolü tartışma konusu [35]. MRG'nin DDH'nin taranmasında önemli bir rol oynamamasına rağmen [36] en büyük faydası, kıkırdak kaybının derecelendirilmesinde ve eklem tutarlılığının ve büyüme kıkırdağının ve osifikasyon merkezlerinin durumunun değerlendirilmesinde yatıyor [37]. MR görüntülemesi ayrıca cerrahi eklem rölokasyonunun ve spika uygulanmasının ardından gerçekleştirilen değerlendirme için de faydalı oluyor.

Özetle, 3D CAIPIRINHA SPACE, eklemlerin etkili ve kapsamlı MRG'si için yüksek kaliteli 3D veri setlerinin izotropik olarak edinilmesini mümkün kılan yeni bir teknik.

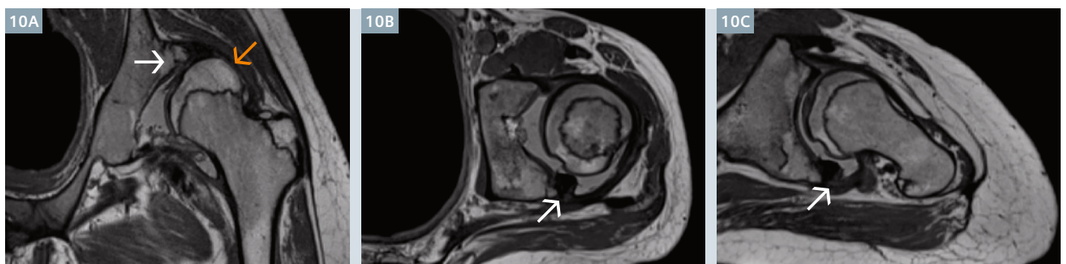

10 Gelişimsel sol kalça çıkığı geçmişi olan 28 yaşında kadın. İzotropik 0,7 mm orta ağırlıklı 3D CAIPIRINHA SPACE MR görüntülerinin koronal oblik (10A), aksiyal (10B) ve aksiyal oblik (10C) reformatları kusurlu lateral femur başı kapsamına sahip displastik asetabulum (10A, beyaz ok) ve deforme olmuş femur başının lateral subluksasyonunu gösteriyor. Dejenere asetabular ön dudağın orta dereceli sinoviti ve hipertrofisi de bulunuyor (10B ve C, oklar).

Referanslar

1 M. Notohamiprodjo, A. Horng, M.F. Pietschmann, et al. MRI of the knee at 3 T: first clinical results with an isotropic PDfs-weighted 3D-FSE-sequence Investigative Radiology, 44 (9) (2009), pp. 585–597.
2 Notohamiprodjo M, Horng A, Kuschel B, Paul D, Li G, Raya JG, Reiser MF, Glaser C. 3D-imaging of the knee with an optimized 3D-FSE-sequence and a 15-channel knee-coil. Eur J Radiol. 2012 Nov;81(11):3441-9.
3 Notohamiprodjo M, Kuschel B, Horng A, Paul D, Baer P, Li G, Garcia del Olmo JM, Reiser MF, Glaser C. 3D-MRI of the ankle with optimized 3D-SPACE. Invest Radiol. 2012 Apr;47(4):231-9.
4 K.J. Stevens, R.F. Busse, E. Han, et al. Ankle: isotropic MR imaging with 3D-FSE-cube—initial experience in healthy volunteers Radiology, 249 (3) (2008), pp. 1026–1033.
5 R. Kijowski, K.W. Davis, M.A. Woods, et al. Knee joint: comprehensive assessment with 3D isotropic resolution fast spin-echo MR imaging—diagnostic performance compared with that of conventional MR imaging at 3.0 T Radiology, 252 (2) (2009), pp. 486–495.
6 Breuer FA, Blaimer M, Mueller MF, Griswold MA, Jakob PM. CAIPIRINHA-Revisited. MAGNETOM Flash 2015;3(63):8-15.
7 Breuer FA, Blaimer M, Mueller MF, et al. Controlled aliasing in volumetric parallel imaging (2D CAIPIRINHA). Magn Reson Med 2006; 55:549-556.
8 Horger W, Kiefer B. Fat Suppression Techniques –a Short Overview. MAGNETOM Flash 2011;1(46):56-59.
9 Wright KL, Harrell MW, Jesberger JA, et al. Clinical evaluation of CAIPIRINHA: comparison against a GRAPPA standard. J Magn Reson Imaging 2014; 39:189-194.
10 Fritz J, Fritz B, Thawait GG, Meyer H, Gilson WD, Raithel E. Three-Dimensional CAIPIRINHA SPACE TSE for 5-Minute High-Resolution MRI of the Knee. Invest Radiol. 2016 Oct;51(10):609-17.
11 Khoshhal KI, Kiefer GN. Physeal bridge resection. J Am Acad Orthop Surg. 2005 Jan-Feb;13(1):47-58.
12 Gauger EM, Casnovsky LL, Gauger EJ, Bohn DC, Van Heest AE. Acquired Upper Extremity Growth Arrest. Orthopedics. 2016 Sep 29:1-9.
13 Boody BS, Omar IM, Hill JA. Displaced Medial and Lateral Bucket Handle Meniscal Tears With Intact ACL and PCL. Orthopedics. 2015 Aug;38(8):e738-41.
14 Camacho MA. The double posterior cruciate ligament sign. Radiology. 2004 Nov;233(2):503-4.
15 Nguyen JC, De Smet AA, Graf BK, Rosas HG. MR imaging-based diagnosis and classification of meniscal tears. Radiographics. 2014 Jul-Aug;34(4):981-99.
16 Ahn JH, Kim KI, Wang JH, Kyung BS, Seo MC, Lee SH. Arthroscopic repair of bucket-handle tears of the lateral meniscus. Knee Surg Sports Traumatol Arthrosc. 2015 Jan;23(1):205-10.
17 Crema MD, Roemer FW, Marra MD, Burstein D, Gold GE, Eckstein F, Baum T, Mosher TJ, Carrino JA, Guermazi A. Articular cartilage in the knee: current MR imaging techniques and applications in clinical practice and research. Radiographics. 2011 Jul-Feb;31(1):37-61.
18 Dunn TC, Lu Y, Jin H, Ries MD, Majumdar S. T2 relaxation time of cartilage at MR imaging: comparison with severity of knee osteoarthritis. Radiology. 2004 Aug;232(2):592-8.
19 Zbojniewicz AM, Laor T. Imaging of osteochondritis dissecans. Clin Sports Med. 2014 Apr;33(2):221-50.
20 Kijowski R, Blankenbaker DG, Shinki K, Fine JP, Graf BK, De Smet AA. Juvenile versus adult osteochondritis dissecans of the knee: appropriate MR imaging criteria for instability. Radiology. 2008 Aug;248(2):571-8.
21 Samora WP, Chevillet J, Adler B, Young GS, Klingele KE. Juvenile osteochondritis dissecans of the knee: predictors of lesion stability. J Pediatr Orthop. 2012 Jan-Feb;32(1):1-4.
22 Quatman CE, Quatman-Yates CC, Hewett TE. A 'plane' explanation of anterior cruciate ligament injury mechanisms: a systematic review. Sports Med. 2010 Sep 1;40(9):729-46.
23 Naraghi A, White LM. MR imaging of cruciate ligaments. Magn Reson Imaging Clin N Am. 2014 Nov;22(4):557-80.
24 Nakase J, Toratani T, Kosaka M, Ohashi Y, Tsuchiya H. Roles of ACL remnants in knee stability. Knee Surg Sports Traumatol Arthrosc. 2013 Sep;21(9):2101-6.
25 Ng AW, Griffith JF, Hung EH, Law KY, Yung PS. MRI diagnosis of ACL bundle tears: value of oblique axial imaging. Skeletal Radiol. 2013 Feb;42(2):209-17.
26 Horton LK, Jacobson JA, Lin J, Hayes CW. MR imaging of anterior cruciate ligament reconstruction graft. AJR Am J Roentgenol. 2000 Oct;175(4):1091-7.
27 Roach CJ, Haley CA, Cameron KL, Pallis M, Svoboda SJ, Owens BD. The epidemiology of medial collateral ligament sprains in young athletes. Am J Sports Med. 2014 May;42(5):1103-9.
28 Long JM, Waterman BR. Surgical Repair of Medial Collateral Ligament and Posteromedial Corner Injuries of the Knee: A Systematic Review. Arthroscopy. 2015 Nov;31(11):2249-55.
29 Schweitzer ME, Karasick D. MR imaging of disorders of the Achilles tendon. AJR Am J Roentgenol. 2000 Sep;175(3):613-25.
30 Singh D. Acute Achilles tendon rupture. BMJ. 2015 Oct 22;351:h4722.
31 Hill HA, Sachs MD. The grooved defect of the humeral head: a frequently unrecognized complication of dislocations of the shoulder joint. Radiology. 1940;35: 690–700.
32 Richards RD, Sartoris DJ, Pathria MN, Resnick D. Hill-Sachs lesion and normal humeral groove: MR imaging features allowing their differentiation. Radiology. 1994 Mar;190(3):665-8.
33 Demehri S, Hafezi-Nejad N, Fishman EK. Advanced imaging of glenohumeral instability: the role of MRI and MDCT in providing what clinicians need to know. Emerg Radiol. 2016 Aug 13. [Epub ahead of print].
34 Kotlarsky P, Haber R, Bialik V, Eidelman M. Developmental dysplasia of the hip: What has changed in the last 20 years? World J Orthop. 2015 Dec 18;6(11):886-901.
35 US Preventive Services Task Force. "Screening for Developmental Dysplasia of the Hip: Recommendation Statement." PEDIATRICS 117, no. 3 (3, 2006): 898-902. doi:10.1542/peds.2005-1995.
36 Karmazyn BK, Gunderman RB, Coley BD, et al. ACR Appropriateness Criteria on developmental dysplasia of the hip: child. J Am Coll Radiol 2009;6(8):551–557.
37 Rosenbaum DG, Servaes S, Bogner EA, Jaramillo D, Mintz DN. MR Imaging in Postreduction Assessment of Developmental Dysplasia of the Hip: Goals and Obstacles. Radiographics. 2016 May-Jun;36(3):840-54.

İletişim

Dr. Jan Fritz, M.D., P.D., D.A.B.R.
Girişimsel MR Görüntüleme Direktörü
MSK Bilim Kurulu Yardımcı Direktörü
Radyoloji ve Radyolojik Bilimler Yardımcı Doçenti
Johns Hopkins Üniversitesi Tıp Fakültesi
Russell H. Morgan Radyoloji ve Radyolojik Bilimler Bölümü
Muskuloskeletal Radyoloji
601 N. Caroline Street, JHOC 3140A
Baltimore, MD 21287, ABD

Compressed Sensing: ToF MR anjiyografisi uygulaması

Takayuki Yamamoto; Tomohisa Okada; Koji Fujimoto; Yasutaka Fushimi; Akira Yamamoto; Kaori Togashi

Diagnostik Görüntüleme ve Nükleer Tıp Bölümü, Kyoto Üniversitesi, Kyoto, Japonya

Giriş

Time of Flight MR Anjiyografisi (ToF MRA), serebral vaskülatürü görüntülemek için güvenilir bir yöntem ve klinik uygulamada yaygın bir şekilde kullanılıyor. Radyasyona maruz kalma gerektirmeyen ve kontrast maddelerin olumsuz etkilerini içermeyen, invazif olmayan bir teknik. Yüksek çözünürlüklü ToF MRA'nın ana sorunu uzun tarama süresi ve azaltılmış sinyal-gürültü oranı (SNR).

Compressed Sensing (CS), yinelemeli rekonstrüksiyon ve gürültü giderici özellikleriyle birlikte görüntülenen objedeki seyrekliği kullanarak daha az k-uzamı edinimlerinde orijinal görüntü kalitesini restore etmek için yeni bir yaklaşım sağlıyor. MRA, uzamda seyrek olan damarlardaki yüksek sinyal nedeniyle CS için iyi bir aday [1]. Paralel edinim (PAT) ve CS'nin birleşimi, muayene süresini önemli ölçüde kısaltabiliyor [3].

Tarama süresinin kısaltılması sadece ekonomik nedenlerle değil, aynı zamanda hasta üzerindeki stresi azaltmak ve vasküler resimlemeleri etkileyebilecek hareket artefaktlarını sınırlandırmak için de önemli. Bu örnek olay incelemesinde, serebral arterleri görselleştirmek için çeşitli klinik hastalarda Compressed Sensing (CS) ToF (1) MRA ile olan ilk deneyimlerimizi açıklayacağız.

CS ToF tekniği

Veri edinimi için geleneksel 3D ToF gradyan-eko sekansı, seçkisiz örnekleme ile birleştirildi. Bu amaçla, her bir görüntüleme levhasının k-uzamı, bir değişken yoğunluklu Poisson disk örnekleme paterniyle ky-kx faz şifrelemede alt örneklendi. Paternde örnekleme yoğunluğu, yüksek görüntü-enerji Merkezi k-uzamı bölgelerinde verilerin edinimini optimize etmek ve böylece sinyal-gürültü oranını (SNR) geliştirmek için periferden k-uzamının merkezine doğru kademeli olarak artırıldı. Seçkisiz örnekleme paterninin tutarsızlığı, Fourier dönüşümünün ardından tüm görüntü boyunca "gürültü-benzeri" bir şekilde yayılan artefaktlara yol açacaktı. Coil duyarlılık haritalarını tahmin etmek için k-uzamının merkezindeki tamamen örneklenmiş bir bölge kullanıldı.

Veri edinimin ardından, görüntü lineer olmayan, yineleyici rekonstrüksiyon ile alt örneklenmiş verilerden elde edilebiliyor.

Bu rekonstrüksiyonda, görüntüler, aşağıdaki minimizasyon problemi çözülerek rekonstrükte edildi [4-6]:

$$\min ||Ax - y||_2^2 + \lambda ||\Phi(x)||_1$$

Burada y edinilen k-uzamı verilerini, x de tahmin edilen görüntüyü ifade

1 WIP, Compressed Sensing ToF şu anda geliştirme aşamasındadır ve ABD ve diğer ülkelerde satılmamaktadır. Gelecekte satışa sunulacağı da garanti edilemez.

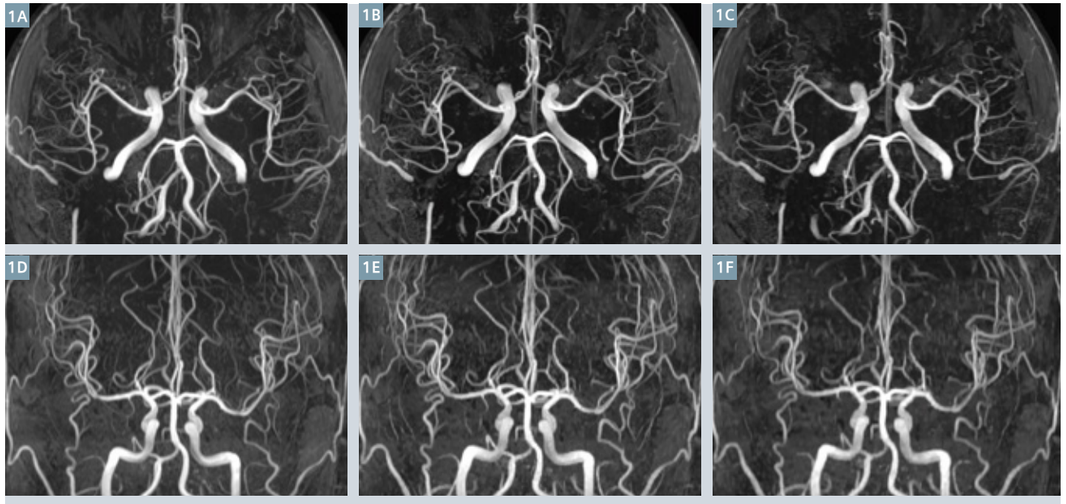

Şekil 1: Tam örnekleme verilerinde (1A, D), 3.4 katlı net hızlandırmadan (1B, E) ve 6.4 katlı net hızlandırmadan (1C, F) rekonstrükte edilmiş sağlıklı bir hastanın (35 yaşında erkek) aksiyal (1A-C9 ve koronal (1D-F) MIP görüntüleri.

ediyor. Sistem matrisi, A, görüntünün ve edinilmiş verinin karşılaştırılması için gerekli olan veri edinimi sürecini açıklıyor. Dönüşüm seyrekliği şartı, görüntünün seyrek bir temsilini zorluyor. Bu amaçla, görüntü, örneğin artıksal Haar dalgacık dönüşümü kullanılarak, Φ(•) ile bir seyrek temsilden dönüştürüldü. Veri güvenilirliği ve seyrekliği arasındaki denge, ampirik olarak 0,0002 şeklinde ayarlanan regülarizasyon parametresi λ ile ayarlandı. Yinelemeli rekonstrüksiyon süreci 20 yinelemeden sonra sona erdirildi.

Görüntüleme, 32 kanallı baş coil'i ile klinik 3T MR tarayıcısında (MAGNETOM Skyra, Siemens Healthineers, Erlangen, Almanya) gerçekleştirildi. Bu görüntüleme protokolüne ilişkin parametreler, TR 20 ms, TE 3,7 ms, döndürme açısı 18 ve bant genişliği 189 Hz/Px idi. Toplamda 384x326x90'lik bir matris ve 0,3x0,3x0,35 mm (FOV 220x190 cm) voksel boyutuyla %20 katman yüksek hızda örnekleme ile 5 levha edinildi. 2 ve 3'lük bir PAT faktörüyle geleneksel ToF görüntüleme görüntüleri, 3,4'ten 6,4'e kadar hızlandırma oranlarına sahip olan CS ToF ile edinilenlerle karşılaştırıldı. Görüntü rekonstrüksiyonu standart donanımla doğrudan tarayıcıda gerçekleştirildi.

CS ToF ile serebral anjiyografi görüntüleme örnekleri

Şekil 1 ve 2 sağlıklı hastaların görüntülerini gösteriyor. Maksimum yoğunluk projeksiyonu (MIP) görüntülerinde, serebral arterler 3,4 ile 6,4 arasında hızlandırma oranlarıyla CS ToF görüntülerinde iyi bir şekilde görselleştiriliyor (Şekil 2). Distal branşların resmedilmesinin daha yüksek hızlandırma oranında daha zayıflamasına rağmen (Şekil 3), proksimal branşların görselleştirmesi kabul edilebilirdi ve bu da serebral anevrizmaların steno-oklüzif hastalıklarına tanı koymak için önemliydi. Distal branşların tanısal kalitesinin, 2 değerindeki geleneksel PAT hızlandırmasının yarısından kısa edinim süresi elde eden 6 değerindeki nominal hızlandırma faktörüyle sürdürüldüğünü daha önce rapor etmiştik [1].

Şekil 3-6, klinik uygulamalardaki örnek olguları gösteriyor. CS ToF ve geleneksel ToF'un sonuç görüntüleri, vasküler şeklin karşılaştırmasını kolaylaştırmak için yan yana gösteriliyor. Geleneksel ToF, modifiye edilmiş GRAPPA (3 değerinde hızlandırma faktörü) ve kısmi Fourier tekniği (faz ve katman yönü için 7/8) kullandı. Tüm örnek olgularda CS ToF için 6,1'lik net hızlandırma oranı kullanıldı. Geleneksel ToF'un matris boyutu CS ToF ile aynı tutuldu ancak levhası sayısı 3'tü. Bu, CS ToF için 5 olarak ayarlanmıştı. Geleneksel ToF için edinim süresi 3 dakika 11 saniyeydi.

Sonuç

CS ToF, yüksek hızlandırma oranlarda görüntü kalitesi kaybını minimize ederken, tarama süresini önemli ölçüde düşürebiliyor. Bazı olgularda, alt örnekleme artefaktları rekonstrükte edilmiş görüntülerde kalıyor, ancak MIP anjiyografisinin görüntü kalitesini önemli şekilde etkilemiyor. İlk deneyimler, serebral arterlerin görselleştirmesi için yüksek oranda hızlandırılmış CS ToF kullanarak klinik ortamda tanısal görüntü kalitesinin elde edilebileceğine işaret ediyor. Sonuçlarımız, edinim hızı ve yüksek çözünürlük arasındaki optimum dengeyi bulmak için daha büyük bir kohortta daha büyük klinik araştırmaların gelecekte gerçekleştirilmesini gerektiriyor.

Teşekkürler

Aurelien F. Stalder, Yutaka Natsuaki ve Michaela Schmidt'e, Siemens Healthineers araştırma ve geliştirme ekibi çalışanlarına nazik katkıları için teşekkür ediyoruz.

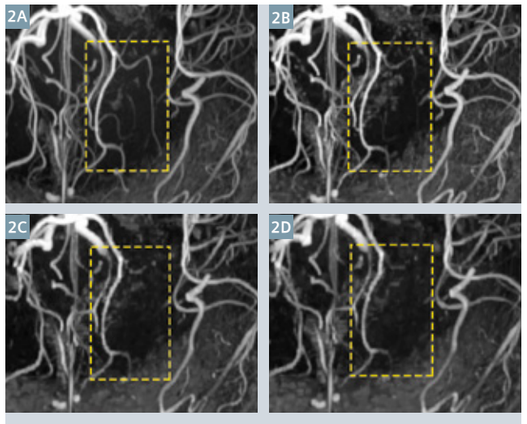

2 **Şekil 2:** Şekil 1'de olduğu gibi aynı hasta için MIP görüntülerinin büyütülmüş görünümü. Net hızlandırma oranları (2A) tam örnekleme, 2(B) 3,4, 2(C) 6,4 ve 2(D) 7.1 Arteriyal branşların çoğu iyi bir şekilde görselleştiriliyor ancak daha düşük bir sinyale sahip küçük bir branş CS ToF için bir zorluk teşkil ediyor (sarı kesik çizgili dikdörtgenle gösteriliyor).

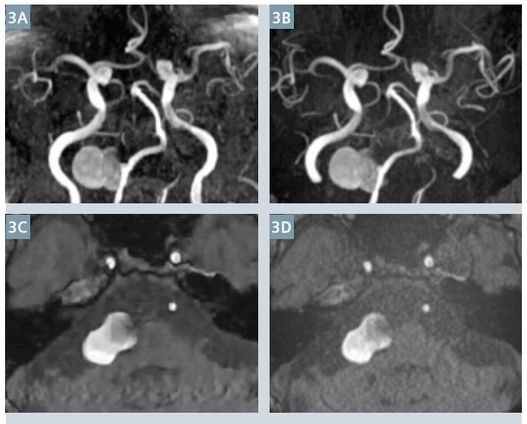

3 **Şekil 3:** 68 yaşındaki erkekte sağ vertebral arter anevrizması. (3A, C) 6,1'lik net hızlandırma oranıyla ve (3B, D), 3'lük bir net hızlandırma oranına sahip geleneksel ToF MRA ile (faz şifreleme yönünde 3'lük bir PAT faktörü ve 7/8'lik kısmi Fourier kullanarak) CS ToF.

Olgu 1

68 yaşındaki erkek hasta, sağ vertebral arterdeki büyük bir anevrizma nedeniyle birkaç yıl boyunca takip edildi (Şekil 4). Anevrizmanın boyutu kademeli olarak arttı ve hasta hastanemize yattı. Anevrizmanın boyutu ve su kabağına benzeyen şekli CS ToF'ta iyi bir şekilde resmediliyor CS ToF'un iki kat daha hızlı olmasına rağmen CS ToF ve geleneksel ToF arasındaki MIP görüntüsünde neredeyse hiçbir fark bulunmuyor.

4 **Şekil 4:** Sağ iç karotid arterin iki anevrizması (oklar). (4A) 6,1'lük net hızlandırma oranına sahip CS ToF ve (4B) 3'lük net hızlandırma oranına sahip geleneksel ToF.

Olgu 2

78 yaşındaki kadın hasta, sol yarı felç nedeniyle hastanemize yattı. Sağ iç karotid arterdeki iki anevrizma (Şekil 5) rastlantı eseri bulundu. Her iki anevrizma da küçük boyutlarına rağmen iyi bir şekilde görselleştiriliyor.

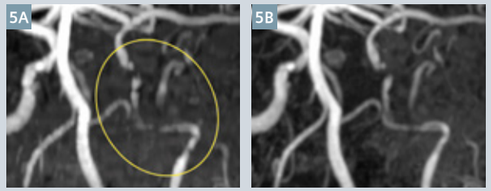

5 **Şekil 5:** Sol iç karotid arterin stenozu (daire). (5A) 6,1'lik bir net hızlandırma oranına sahip CS ToF ve (5B) 3'lük bir net hızlandırma oranına sahip geleneksel ToF.

Olgu 3

Şeker hastalığı olan 74 yaşında erkek hasta. Diyabete ilişkin rutin muayene, sol iç karotid arterin şiddetli bir stenozunu ortaya koydu (Şekil 6). Lezyon, CS ToF ve geleneksel ToF'ta benzer şekilde resmediliyor. Sağ iç karotid arterin proksimal kısmında buna ek olarak arterial düzensizlik sadece CS ToF'ta görülüyor ve bu da daha güçlü bir stenotik değişim izlenimi veriyor. Hareketin olası bir etkisinden şüpheleniliyor.

6 **Şekil 6:** Sol orta serebral arterin stenozu (oklar) (6A) 6,1 değerinde net hızlandırma oranına sahip CS ToF ve (6B) 3 değerinde net hızlandırma oranına sahip geleneksel ToF.

Referanslar

1 Yamamoto T, Fujimoto K, Okada T, Fushimi Y, Stalder AF, Natsuaki Y, et al. Time-of-Flight Magnetic Resonance Angiography With Sparse Undersampling and Iterative Reconstruction. Invest Radiol. 2015 Nov [epub ahead of print].
2 Fushimi Y, Fujimoto K, Okada T, Yamamoto A, Tanaka T, Kikuchi T, et al. Compressed Sensing 3-Dimensional Time-of-Flight Magnetic Resonance Angiography for Cerebral Aneurysms. Invest Radiol. 2016 Apr;51(4):228–35.
3 Liang D, Liu B, Wang J, Ying L. Accelerating SENSE using compressed sensing. Magn Reson Med. 2009 Dec;62(6):1574–84.
4 Beck A, Teboulle M. A Fast Iterative Shrinkage-Thresholding Algorithm for Linear Inverse Problems. SIAM J Imaging Sci. 2009 Jan;2(1):183–202.
5 Liu J, Rapin J, Chang T-C, Lefebvre A, Zenge M, Mueller E, et al. Dynamic cardiac MRI reconstruction with weighted redundant Haar wavelets. Proceedings of the 20th Annual Meeting of the ISMRM, Melbourne, Australia; 2012. p. 4249.
6 Stalder AF, Schmidt M, Quick HH, Schlamann M, Maderwald S, Schmitt P, et al. Highly undersampled contrast-enhanced MRA with iterative reconstruction: Integration in a clinical setting. Magn Reson Med. 2014 Dec 17.

İletişim

Dr. Tomohisa Okada, Ph.D.
Beyin Araştırma Merkezi
Tıp Yüksek Lisans Okulu
Kyoto Üniversitesi
54 Shogoin-Kawaharacho,
Sakyo-ku Kyoto 606-8507 Japonya
tomokada@kuhp.kyoto-u.ac.jp

Takayuki Yamamoto | Tomohisa Okada | Koji Fujimoto | Yasutaka Fushimi | Akira Yamamoto | Kaori Togashi

Miyokard hastalığının tanısal çalışmasında kombine ^{18}F-FDG PET-MR

Dr. Maria Giovanna Trivieri, Ph.D.[1,4]; Dr. Marc R. Dweck, Ph.D.[1,2]; Philip M. Robson, Ph.D.[1]; Nicolas A. Karakatsanis, Ph.D.[1]; Dr. Ronan Abgral, Ph.D.[1,3]; Zahi A. Fayad, Ph.D.[1]

[1] Translasyon ve Moleküler Görüntüleme Enstitüsü, Icahn Tıp Fakültesi, Mount Sinai, New York, NY, ABD
[2] İngiltere Kalp Vakfı / Kardiyovasküler Bilimler Merkezi, Edinburgh Üniversitesi, İngiltere
[3] Nükleer Tıp Bölümü, European University of Brittany, Centre Hospitalier Régional et Universitaire (CHRU) Brest, Fransa
[4] Kardiyovasküler Enstitüsü, Icahn Tıp Fakültesi, Mount Sinai, New York, NY, ABD

Giriş

Kardiyovasküler manyetik rezonans (CMR), çeşitli kardiyomiyopatik süreçlere tanı koymak için sık kullanılan bir modalite. Ayrıntılı morfo-fonksiyonel değerlendirme ile birlikte geç faz gadoliniumlu (LGE) görüntülerde miyokardiyumun karakteristik görünümlerini temel alıyor [1, 2]. Diğer yanda, Pozitron Emisyon Tomografisi (PET) ise hastalık faaliyetiyle ilgili bilgi sunuyor ve CMR için tamamlayıcı nitelikte. Kardiyovasküler alanda ^{18}F-Fludeoksiglukoz (FDG) (1), miyokardiyumda enflamasyonu araştırmak için kullanıldı [3-5]. PET genellikle anatomik ve atenüasyon bilgileri sağlamak için bilgisayarlı tomografi (BT) ile birlikte kullanılıyor. Bunun sonucu olarak, genellikle farklı şekillerde toplanan CMR ve PET'den gelen verilerin değerlendirmesinin görüntü kaydıyla gerçekleştirilmesi gerekiyor ve genellikle zorlu oluyor.

Hibrit PET-MR sistemlerinin ilerlemesiyle birlikte, şu anda CMR'nin çok yönlülüğünü fonksiyonel moleküler görüntüleme ile birleştirmek için önceden görülmemiş bir fırsata sahibiz [6]. PET ve CMR verilerinin eşzamanlı olarak edinilmesi, miyokardiyum veya LGE alanı içerisinde tamamlayıcı verilerin doğru ortak kaydını mümkün kılıyor ve kan havuzundaki veya çevreleyen dokulardaki faaliyetlerden, bu alanlardaki sinyalin farklılaştırılasını mümkün kılıyor. Buna ek olarak, PET-BT'ye kıyasla PET-MR, radyasyona maruz kalma oranını azaltma avantajına sahip.

Bu raporda PET-MR'ın eklenmesinin, hem klinik sunumun etiyolojisi hem de altta yatan hastalık sürecinin faaliyeti konusundaki ilk belirsizliği çözümlediği bir klinik vaka sunuyoruz.

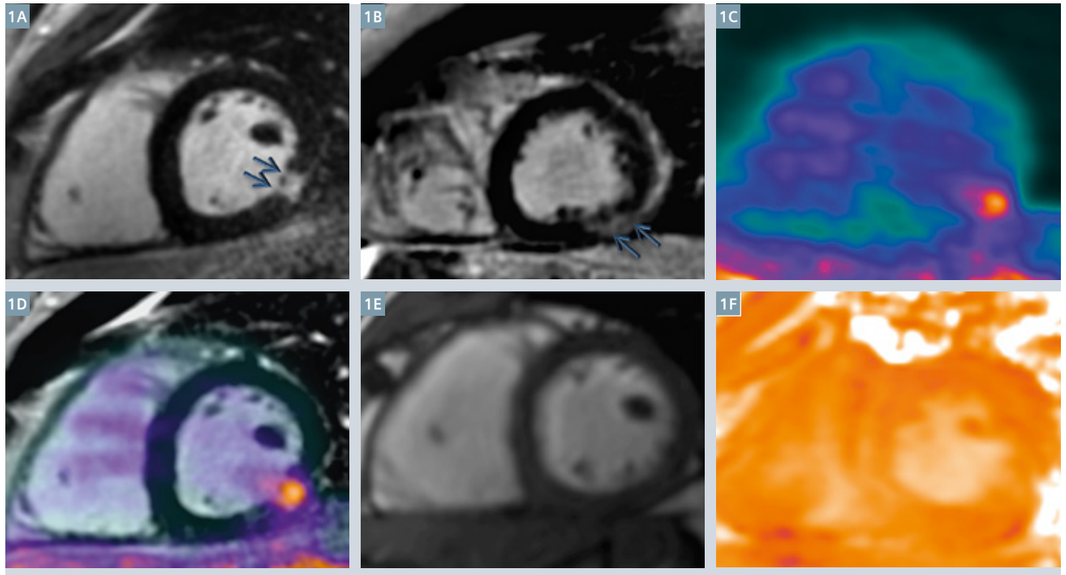

1 **Şekil 1:** Infero-lateral duvarda LGE'nin ayrık alanını gösteren sağ ve sol ventriküllerin iki hazneli kısa akslı görünümü (mavi oklar) (1A-B). Miyokardiyumun inferior duvarına yakın ve karaciğere bitişik olan FDG'deki fokal artış sadece PET'de görülebiliyor (1C). LGE'nin alanında mükemmel bir şekilde lokalize olmuş artmış FDG sinyali gösteren kaynaştırılmış FDG-PET-MR görüntüleri (1D). Infero-lateral duvarın hafif hipokinezisini gösteren iki hazneli kısa akslı sine CMR (1E). Natif CMR T2 haritalaması (1F).

Klinik sunum

Daha önce tıbbi geçmişe sahip olmayan 50 yaşındaki erkek hasta, yakın zamanlı göğüs ağrıları ve nefes darlığı nedeniyle hastaneye kaldırıldı. Acil Servis'e gelmesiyle birlikte, ECG'de eleve olmuş kardiyak biyomarker'larına (CK ve Troponin) ve 1-2 mm inferior ST elevasyonuna sahip olduğu bulgulandı. Koroner anjiyografisi normaldi. Göğsün kontrast BT'si, pulmoner emboli, pulmoner patoloji veya lenfadenopatiye ilişkin bir kanıt göstermedi. Duvar hareketi anomalilerini, miyokardiyal hasarı ve enflamasyonu değerlendirmek için bir kombine PET-MR araştırması talep edildi.

PET-MR görüntülemesi

Tarayıcı masasına monte edilmiş esnek 6 kanallı vücut sıralı-alıcı coil ve 16-ch omurga sıralı-alıcı coil'in 6 kanalı kullanılarak Biograph mMR hibrit PET-MR sisteminde (Siemens Healthineers, Erlangen, Almanya) kalbin eşzamanlı PET ve MR görüntülemesi gerçekleştirildi. 5 MBq/kg ^{18}F-FDG verilmesinin ardından 10 dakika sonra başlayarak 90 dakikalık bir istirahat süresi kullanılarak liste modunda dinamik PET verileri edinildi. Son 30 dakika, değerlendirme için statik bir görüntü üretmek için ikilendi. MR protokolü, uzun ve kısa akslı sine görüntüleme, geç faz gadoliniumlu (0,02 mmol/kg Multihance (Bracco Diagnostics, Milan, İtalya) verilmesinin ardından 10 dakika sonra) ve natif T2 haritalamasını içeriyordu. Kaynaşık, ortak kayıtlı statik PET ve CMR LGE görüntülerinde görüntü analizi gerçekleştirildi. Tarama için hazırlık sırasında, hastadan karbonhidratsız ve yüksek oranda yağ içeren bir diyeti 24 saat uygulaması ve miyokardiyumda doğal olarak mevcut olan ^{18}F-FDG'nin yüksek fizyolojik alımını baskılamak için araştırmadan en az 12 saat önce yemek yemeyi kesmesi istendi.

Bulgular

CMR, normal biventriküler boyut ortaya kodu. Orta infero-lateral duvarda hafif hipokinezi gözlemlendi ancak genel sistolik fonksiyon korundu (EF %60). LGE görüntülemesinde, orta infero-lateral duvarda subepikardiyal/transmural niyokardiyal skardan oluşan çok ayrık bir alan bulunuyordu; bu paternin, miyokard enfarktüsü yerine miyokardit tanısıyla tutarlı olduğu düşünüldü. PET verileri izole bir şekilde değerlendirildiğinde, miyokardiyumun inferior duvarının yakınında artmış ^{18}F-FDG alımı görülen bir fokal alan gözlemlendi. Ancak, bu alan, karaciğere bitişikti ve miyokardiyumdan geldiği açık değildi (Şekil 1C). CMR ile görüntü kaynaştırmasının ardından, artmış PET faaliyeti, LGE'de yaralanma bölgesi ile mükemmel bir şekilde ortak-lokalize oldu (Şekil 1D) ve bu da bizim, güven içerisinde, bu alandaki aktif miyokard iltihabını rapor etmemizi sağladı. Buna karşılık, bu bölgedeki T2 haritalama görüntülerinde sinyalde açık bir artış gözlemlenmedi (Şekil 1F).

İzlenim

Koroner arter hastalığının ve önceki tıbbi geçmişin olmadığı düşünüldüğünde, PET-MR bulgularımızın aktif miyokart iltihabı tanısıyla tutarlı olduğu düşünüldü.

Sonuç

PET ve MR verilerinin eşzamanlı edinilmesi, değerli ve tamamlayıcı klinik bilgiler sunuyor. Aynı taramada, yaralanmanın paterni, hastalıkla dikkatli bir şekilde ortak-lokalize edilebiliyor ve bu da anatomik ve dinamik fonksiyonel görüntülemeyi birleştirmek için özgün bir yöntem sağlıyor. Yeni PET radio-tracer'ların ve kalbin fonksiyonu ve yapısını görüntülemek için CMR tekniklerinin hızlı bir şekilde geliştirilmesiyle, hibrit PET-MR sistemleri, tanısal doğruluğu daha da iyileştirmek ve hastalarımızda miyokart hastalığının altında yatan çeşitli moleküler yollar ve mekanizmaları anlamak açısından potansiyel vaat ediyor.

Referanslar

1 Fieno, D.S., et al., Contrast-enhanced magnetic resonance imaging of myocardium at risk: distinction between reversible and irreversible injury throughout infarct healing. J Am Coll Cardiol, 2000. 36(6): p. 1985-91.
2 Kim, R.J., et al., Relationship of MRI delayed contrast enhancement to irreversible injury, infarct age, and contractile function. Circulation, 1999. 100(19): p. 1992-2002.
3 Dweck, M.R., et al., Imaging of coronary atherosclerosis – evolution towards new treatment strategies. Nat Rev Cardiol, 2016.
4 Rudd, J.H., et al., Imaging atherosclerotic plaque inflammation with [18F]-fluorodeoxy-glucose positron emission tomography. Circulation, 2002. 105(23): p. 2708-11.
5 Abgral, R., et al., Clinical Utility of Combined FDG-PET/MR to Assess Myocardial Disease. JACC Cardiovasc Imaging, 2016.
6 Vesey, A.T., M.R. Dweck, and Z.A. Fayad, Utility of Combining PET and MR Imaging of Carotid Plaque. Neuroimaging Clin N Am, 2016. 26(1): p. 55-68.

İletişim

Zahi A. Fayad, Ph.D, FAHA, FACC, FISMRM
Icahn Tıp Fakültesi, Mount Sinai
Profesör, Medikal Görüntüleme ve Biyomühendislik
Radyoloji ve Tıp (Kardiyoloji Profesörü)
Direktör, Translasyon ve Moleküler Görüntüleme Enstitüsü
Direktör, Kardiyovasküler Görüntüleme Araştırmaları
Radyoloji Bölümü, Araştırma Başkan Yardımcısı
One Gustave L. Levy Place
Box 1234
New York, NY 10029-6574 ABD
Telefon: +1 212 824 8452
Faks: +1 240 368 8096
zahi.fayad@mssm.edu

Üçlü eleme (triple-rule-out) için tek kontrast enjeksiyonlu Double Flash tarama

Dr. Adriano Camargo de Castro Carneiro;[1] Dr. Tiago Augusto Magalhães, PhD;[1] Dr. Valéria de Melo Moreira;[1]
Dr. Mariana Macedo Lamacié, MSc;[1] Dr. Helder Jorge de Andrade Gomes;[1] Dr. Paulo César Ferraz Dias Filho;[1]
Dr. Matheus de Souza Freitas;[1] Dr. Fábio Vieira Fernandes;[1] Dr. Bernardo Noya Alves de Abreu;[1]
Dr. Juliana Hiromi Silva Matsumoto Bello;[1] Dr. Carlos Eduardo Elias dos Prazeres;[1]
Dr. Saulo de Tarso Oliveira Cantoni;[2] Dr. Hilton Muniz Leão Filho;[2] Caroline Bastida de Paula, BD;[3]
Dr. Dany Jasinowodolinski[2] ve Dr. Carlos Eduardo Rochitte, PhD[1]

[1] *Kardiyovasküler BT ve MRG Bölümü, Heart Hospital (HCor), São Paulo, Brezilya;*
[2] *Radyoloji Bölümü, Heart Hospital (HCor), São Paulo, Brezilya;*
[3] *Siemens Healthineers, Brezilya*

Hastanın hikayesi

Bilinen yüksek tansiyon ve hiperlipidemi geçmişine sahip 76 yaşında erkek hasta, akut retrosternal göğüs baskısı şikayetiyle acile geldi. Baskı üç saat önce başlamış, sırta yayılmıştı; baskıya solunum güçlüğü, bulantı ve profüz terleme eşlik ediyordu ve 20 dakika sürmüştü. İlk elektrokardiyogram ve biyomarkerlar normaldi. Koroner arter hastalığı, pulmoner emboli ve/veya aort diseksiyonu ihtimallerini elemek için (üçlü eleme) bir BT incelemesi talep edildi.

Tanı

İlk Flash taramasından edinilen görüntüler, pulmoner emboli belirtileri olmaksızın sadece pulmoner arterlerde kontrast geliştirme gösterdi (Şekil 1). İkinci Flash taramasından edinilen koroner BT anjiyografisi (cCTA) görüntülerinde sol anterior inen arterde (LAD) orta dereceli bir stenoz ve proksimal sağ koroner arterde (RCA) bir hafif stenoz gösterdi (Şekil 2 ve 3). Sol ana koroner arterde (LM) veya sol sirkonfleks arterde (Cx) stenoz görülmedi. 154 değerinde bir Agatston kalsiyum skoru hesapladı. Aort diseksiyonu belirtileri bulunmuyordu (Şekil 4). Hastaya kararsız angina tanısı kondu ve hasta, LAD'a orta dereceli stenoz tanısını teyit eden bir girişimsel koroner arteriograma gönderildi. İlaç kaplı stent uygulandı ve hasta sorunsuz bir şekilde iyileşti.

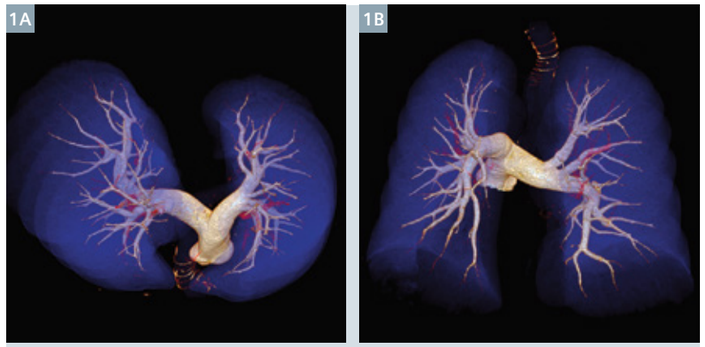

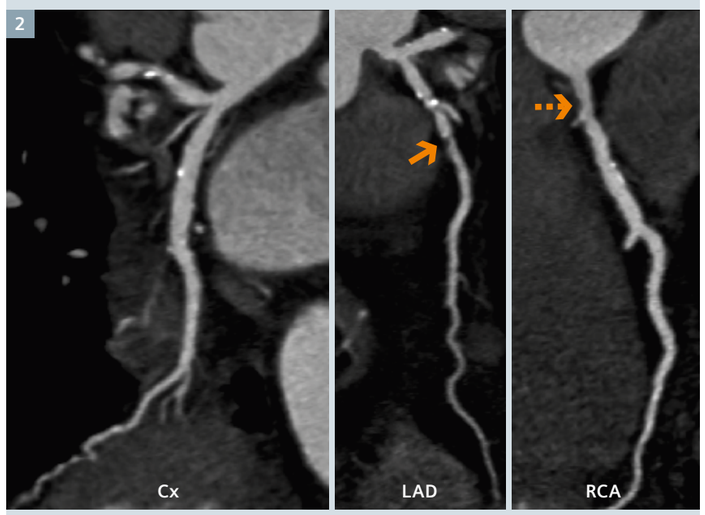

1 VRT görüntüleri, normal pulmoner arterleri gösteriyor.

2 Eğimli MPR görüntüleri, proksimal LAD'da bir orta dereceli stenoz (ok) ve proksimal RCA'da bir hafif stenoz (kesik ok) ve üç koroner arterin hepsinde çoklu kalsifiye olmuş plaklar gösteriyor.

İnceleme protokolü

Tarayıcı	SOMATOM Definition Flash	
Tarama alanı	Toraks (pulmoner arterler)	Toraks (kalp ve aort)
Tarama modu	329,2 mm	329,2 mm
Tarama yönü	Kraniokaudal	Kraniokaudal
Tarama süresi	0,72 s	0,72 s
Tüp gerilimi	100 kV	120 kV
Tüp akımı	370 mAs	400 mAs
Doz modülasyonu	CARE Dose4D	CARE Dose4D
$CTDI_{vol}$	3,59 mGy	6,48 mGy
DLP	140 mGy cm	254 mGy cm
Etkin doz	1,95 mSv	3,55 mSv
Rotasyon süresi	0,28 s	0,28 s
Perde	3,4	3,4
Kesit kolimasyonu	128x0,6 mm	128x0,6 mm
Kesit genişliği	0,6 mm	0,6 mm
Rekonstrüksiyon artımı	0,4 mm	0,4 mm
Rekonstrüksiyon çekirdeği	B26f, I26f	B26f, I26f
Kalp atım hızı	55–61 bpm	50–61 bpm
Kontrast		
Hacim	60 mL	
Akış hızı	5 mL/s	
Başlama gecikmesi	Test bolus (pulmoner kütük) + 4 s	
Test bolus	(ascending aorta) + 4 s	

Burada belirtilen sonuçlar, Siemens müşterilerinin özgün ortamında elde edilen sonuçlara dayalıdır. "Tipik" bir hastane olmadığı ve birçok değişken (örn. hastanenin ölçeği, vaka birleşimi, IT'nin benimsenme seviyesi) mevcut olduğu için diğer müşterilerin de aynı sonuçları alacağı garanti edilemez.

3 VRT görüntüleri, proksimal LAD'de bir orta dereceli stenoz (Şekil 3A, ok), proksimal RCA'da bir hafif stenoz (Şekil 3B ve 3C, kesik ok) gösteriyor.

4 VRT görüntüleri bir normal aort ortaya koyuyor.

Yorumlar

cCTA, koroner stenoz ihtimalini elemek için güvenilir, non-invazif bir yöntem haline geldi. Ancak acil serviste akut koroner sendromlar, akut aort sendromları ve pulmoner emboli gibi hayati tehlike arz eden durumların eşzamanlı olarak değerlendirilmesi için bir üçlü ihtimal eleme protokolü, mevcut rehber kurallarda belirgin olmayan endikasyonlara sahip. Çoklu BT muayeneler daha fazla kontrast hacmi gerektiriyor ve daha yüksek oranda radyasyona maruz kalma ve görüntü kalitesinden ödün verilmesiyle sonuçlanıyor.

Bu örnek olayda, tarama süresini (0,72 s), radyasyon dozunu (5,5 mSv) ve kullanılan kontrast maddesi hacmini (60 mL) azaltmak için bir Double Flash taraması protokolü kullanıldı. Pulmoner kütükte ve çıkan aortta pik geliştirmeyi belirlemek için 10 mL kontrastla bir ilk test bolusu kullanıldı. Başlangıç gecikme süresini belirlemek için pik geliştirme süresine dört saniye eklendi. Daha sonra sadece 60 mL kontrast kullanılarak toraksın bir Double Flash taraması gerçekleştirildi. İlk tarama (kraniokaudal) sadece pulmoner arterlerde kontrast geliştirmeyle görüntüler edinmeyi hedefliyordu, ikinci tarama ise (kraniokaudal), koroner arterlerde ve aortta kontrast geliştirmeyle görüntüler edinmek amaçlıydı. Hastanın orta dereceli bir kalsiyum skoruna sahip olduğu dikkate alınarak, koroner arterlerdeki kalsifiye olmuş plakların neden olduğu potansiyel ışın sertleştirici artefaktları önlemek için ikinci Flash taramasında daha yüksek bir kV uygulandı.

Vasküler sistemlerin üçü de başarıyla değerlendirildi ve bu da hastanın tanı süresini, hastanede kalma süresini ve uzun vadede acil servisin maliyetlerini azalttı.

İntestinal kanamaya neden olan stromal tümör – BT'nin kullanıldığı tanısal bir çalışma

Dr. Mei Jiang, Shuipei Xue; Dr. Xi Zhao* ve Prof. Dr. Bixian Shen

Radyoloji Bölümü, Shenzhen Nanshan Hospital, Guangdong, Çin Halk Cumhuriyeti
** Siemens Healthineers, Çin Halk Cumhuriyeti*

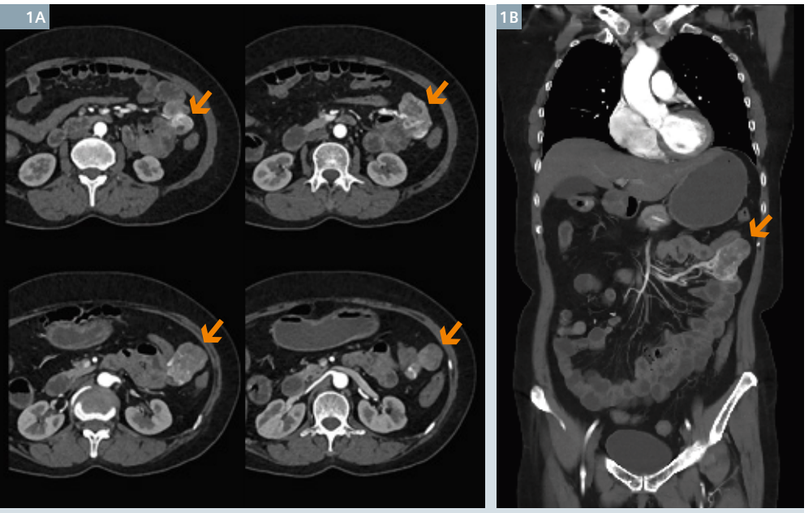

1 Arteriyal fazdan edinilen aksiyal (Şekil 1A) ve koronal (Şekil 1B) görüntülerde, jejunal döngülerden gelen ve jejunumun kısmen tıkanmasına neden olan bir ekzofitik hetorojen gelişmiş kitle (oklar) görülüyor.

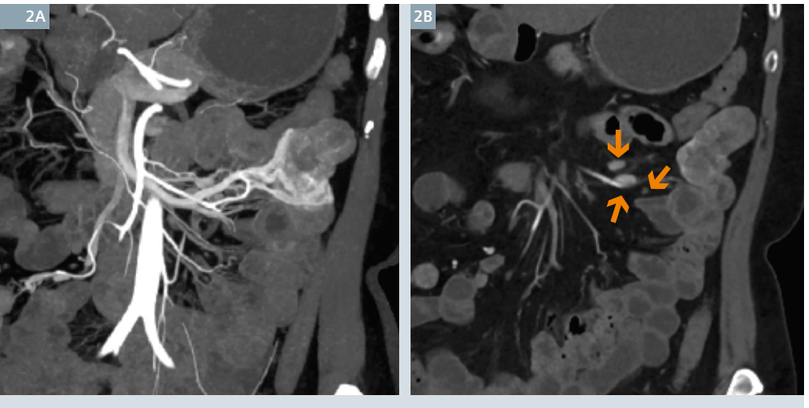

2 MIP (Şekil 2A) görüntüsünde, SMA'nın segmental arterinden türeyen güçlü bir arteriyal besleyiciye sahip olan ve SMV tarafından boşaltılan bir hiper-perfüze lezyon görülüyor. Bir koronal MPR görüntüsü (Şekil 2B), bitişik omentumda üç gelişmiş lenf düğümü ortaya koyuyor (oklar).

Hasta Öyküsü

Son on saat içerisinde terlemenin eşlik ettiği üç adet ani göğüs distresi epizodundan ve kısa senkop atağından yakınan 57 yaşındaki kadın hasta, durumunun açıklığa kavuşturulması için hastaneye yatırıldı. Kardiyak tetkikleri bir kardiyak olayı ihtimalini eledi. Hastanın, yakın zamanlı kilo kaybı, kronik gastrisizm ve anemiyle birlikte son üç günde melenaya sahip olması nedeniyle sindirim sistemi kanamasından şüphelenildi. Gerçekleştirilen kolonoskopi şüpheli herhangi bir bulguyla sonuçlanmadı ve üst endeskopide de kanama bölgesini konumlandıramadı. Daha ileri seviye tetkik için bir abdominal BT muayenesi istendi.

Tanı

Çift fazlı kontrast BT görüntülerinde boyutu 5x3,5 cm olan ve jejuna döngülerden çıkan bir ekzofitik hetorojen gelişmiş kitle görüldü. Lezyon, superior mezenterik arterin (SMA) segmental arterinden türeyen güçlü bir arteriyal besleyici ile hiper-perfüze edildi ve superior mezenterik damarla (SMV) boşaltıldı.

Jejunum bu kitle nedeniyle kısmen tıkanmıştı. Buna ek olarak lokal lenf düğümleri (boyutu maksimum 1,3x0,6 cm) bitişik omentumda mevcuttu ve şüpheli olarak görüldü. Bunun nedeni kontrast geliştirmeleri ve omentum içerisindeki lenfatik drenajın diğer bölümlerine kıyasla artmış sayılarıydı. Sonuç olarak, bir lokal lenf düğümünün de müdahil olduğu bir stromal tümörden şüphelenildi.

Daha sonraki evrelemede, sol akciğerin sol üst lobunda iki küçük lezyon ortaya konuldu.

Lezyonların konfigürasyonu tümör olmadığı şeklinde derecelendirildi. Buna ek olarak, karaciğerde üç küçük lezyon görüldü – sol lobdaki hemanjiyoma olarak karakterize edildi, sağ lobdaki lezyonlardan biri kist olarak derecelendirildi ve sağ lobun periferinde olan en küçük lezyona ilişkin olarak da iki taramadan sonra bir sonuca varılamadı ve daha ileri seviye inceleme gerektirdi. Kemik metastazına ilişkin bir kanıt görülmedi.

Hasta abdominal cerrahi geçirdi ve patoloji, bir sindirim sistemi stromal tümörü tanısını doğruladı.

Yorumlar

Onkolojide güven içinde gerçekleştirilen bir BT tanısı ve evreleme sadece mükemmel görüntü kalitesi değil, aynı zamanda yüksek tarama hızı gerektiriyor. Daha uzun bir tarama aralığı boyunca çift fazlı veya çoklu fazlı kontrast taramaları, bu vakada olduğu gibi diferansiyel tanı ve evreleme için genellikle gerekli olduğundan, her bir fazın tam zamanlaması sadece yüksek tarama hızıyla elde edilebiliyor. Bu, aynı zamanda bağırsak hareketinin neden olduğu artefaktları azaltmaya da yardımcı oluyor.

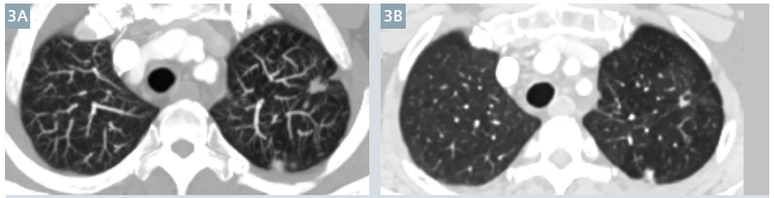

3 Aksiyal MIP (Şekil 3A) ve MPR (Şekil 3B) görüntüsü, konfigürasyonları ve eksik kontrast maddesi geliştirmesi nedeniyle skar dokusu olarak derecelendirilen sol akciğerin sol üst lobundaki iki küçük lezyonu gösteriyor.

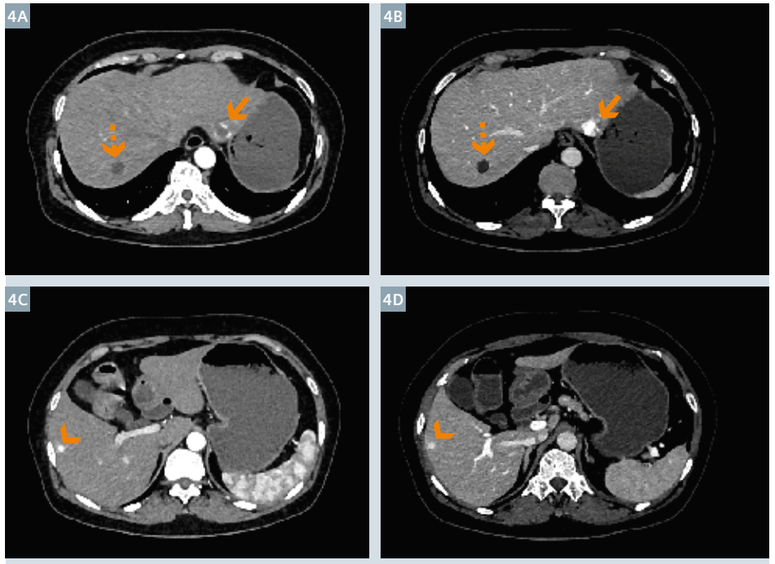

4 Arteriyal (Şekil 4A ve 4C) ve venöz (Şekil 4B ve 4D) fazlardan (kesit kalınlığı 1 mm) edinilen aksiyal görüntüler, karaciğerde üç küçük lezyon ortaya koyuyor – sol lobdaki (ok) bir hemanjinoma olarak karakterize ediliyor, sağ lobdaki lezyonlardan biri (kesik ok) bir kist olarak derecelendiriliyor ve sağ lobun periferinde bulunan en küçük lezyona (ok başı) ilişkin olarak da iki faz taraması muayenesinin ardından bir sonuca varılamıyor ve daha ileri seviye inceleme gerektiriyor.

İnceleme protokolü

Tarayıcı	SOMATOM Definition Edge		
Tarama alanı	Göğüs abdomen pelvis*	Rotasyon süresi	0,5 s
Tarama uzunluğu	594 mm	Perde	1,2
Tarama yönü	Kraniokaudal	Kesit kolimasyonu	128 x 0,6 mm
Tarama süresi	6,5 s	Kesit genişliği	1 mm
Tüp gerilimi	100 kV	Rekonstrüksiyon artımı	0,7 mm
Tüp akımı	204 mAs	Rekonstrüksiyon çekirdeği	I31s SAFIRE 3
Doz modülasyonu	CARE Dose4D	**Kontrast**	
$CTDI_{vol}$	8,07 mGy	Hacim	80 mL + saline
DLP	506 mGy cm	Akış hızı	4,0 mL/s
Etkin doz	7,6 mSv	Başlangıç gecikmesi	100 HU'luk eşik ve 7 s'lik ek gecikmeyle, aortta bolus tetiklemesi

*Arteriyal faz için. Venöz faz aynı tarama protokolünü abdomen ve pelvis için uyguladı. Hastadan, muayene öncesinde su içmesi istendi. Bağırsak gevşeticiler uygulanmadı. Burada belirtilen Siemens müşterilerinin elde ettiği sonuçlar müşterinin özgün ortamında elde edilen sonuçlara dayalıdır. "Tipik" bir hastane olmadığı ve birçok değişken (örn. hastanenin büyüklüğü, vaka birleşimi, IT'nin benimsenme seviyesi) mevcut olduğu için diğer müşterilerin de aynı sonuçları elde edeceğinin garantisi bulunmamaktadır.

Klodikasyonun ayırıcı tanısı: Popliteal arterin sistik adventisyal hastalığı – MR anjiyografisi ve anatomik sekansların birleşimiyle tanı

Dr. Benjamin Henninger

Radyoloji Bölümü, Medical University of Innsbruck, Innsbruck, Avusturya

Örnek olgu

40 yaşındaki kadın hasta, fiziksel aktivite sırasında, maksimum 200 metrelik yürüme mesafesinin ardından tipik klodikasyon ile Vasküler Cerrahi Bölümü'ne getirildi. Sağ baldırda, kısa bir dinlenmenin ardından kesilen ağrıdan yakınıyordu. Klinik muayenede, bacaklar ve ayaklardaki nabız her iki yanda da dikkat çekici değildi, dinlenme halindeki osilogram herhangi bir patoloji göstermedi. Stres altında osilogram sağ bacakta sınırlıydı, koşu bandı ergometre muayenesi, 80 metreden sonra 3 km/saatte ve %12 düşüşte bırakılmak zorunda kaldı. Ön tanı periferik arter hastalığı (PAD) derece IIB idi ve ilk olarak konservatif bir tedavi önerildi.

Hasta daha sonra PAD değerlendirilmesi için Radyoloji Bölümü'müze sevk edildi. Vücut ve omurga coil'leriyle birlikte özel bir periferik vasküler coil ve koronal oryantasyonda (TR 3,75 ms, TE 1,33 ms, dönüş açısı: 24, paralel görüntüleme faktörü: 3, taban çözünürlüğü: 384, levha başına kesit sayısı: 72-80, kesit kalınlığı: 1,3 mm, FOV: 420) hızlı 3D bozulmuş gradyan eko sekansı (T1 3D FLASH) kullanarak 4 aşamada pelvisin ve ayak ve bacakların arteriyal fazında çoklu istasyonlu bolus-yakalama manyetik rezonans anjiyografisi (MRA) (3T, MAGNETOM Skyra, Siemens Healthineers, Erlangen, Almanya) gerçekleştirdik [1]. Kontrast maddenin (CA) çift-fazik sürekli enjeksiyonu (1 ml/sn ve 0,6 ml/sn) masanın otomatik hareketiyle birlikte

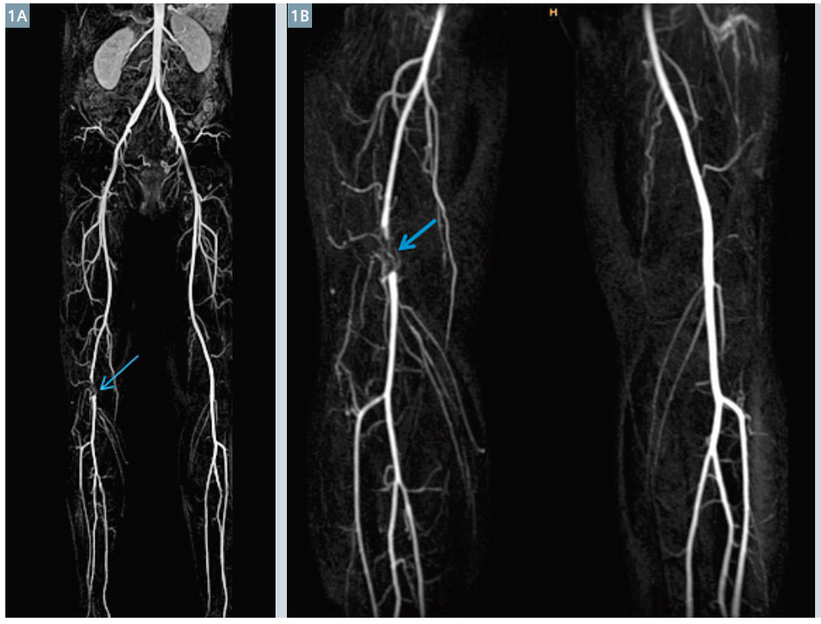

1 Hafif koletarizasyon (mavi oklar) ile 5 cm mesafe üzerinde P1/P2 segmentinde popliteal arterin bir oklüzyonunu açıkça resmeden MR Anjiyografisi (3T, MAGNETOM Skyra).

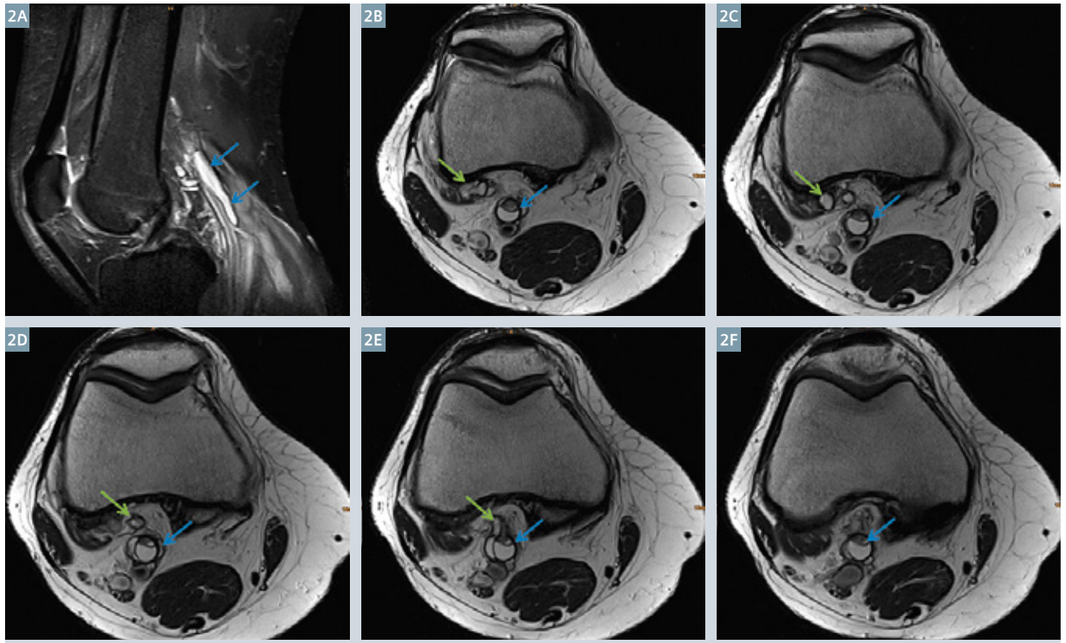

2 Popliteal artere bitişik sistik lezyon (mavi ok) gösteren dizin MRG'si (1.5T, MAGNETOM Avanto). Buna ek olarak, diz eklemine bitişik bir ganglion bağlantı da gösterebildik (yeşil ok). Görüntü 2A, bir sagittal TIRM (TE 15 ms, TR 3160 ms, SL 3 mm, matris 316x320) ve 2C-F arasındaki görüntüler, aksiyal T2 ağırlıklı turbo-spin-eko sekansları (TE 79 ms, TR 4680 ms, SL 3 mm, matris 384x384).

(aşama başına masa ilerleme: 260-300 mm) kullanıldı. Prosedürün planlaması, Tim Planning Suite'in bir Set-n-Go protokolüyle kullanılmasıyla gerçekleştirildi. CA'nın zamanlaması için, bakım bolus tekniği uygulandı. MRA, hafif kollateralizasyon ile birlikte 5 cm mesafede P1/P2 segmentindeki popliteal arterde bir oklüzyon gösterdi (Şekil 1). Diğer hiçbir damar dikkat çekici değildi ve bu, genç bir kadında sadece bir fokal manifestasyona sahip bir vasosklerotik hastalıkta muhtemel değildi. Bu nedenle, oklüzyon için diğer ayırıcı tanı ihtimalini elemek üzere dizin MRG ile daha ileri değerlendirilmesine karar verdik. Özel bir diz coil'iyle (8-kn yüksek çözünürlüklü diz dizisi, Invivo, Gainesville, FL, ABD) bir 1.5T tarayıcısında (MAGNETOM Avanto, Siemens Healthineers, Erlangen, Almanya) diz MRG'si gerçekleştirdik. Protokol, bir sagittal TIRM sekansından (TE 15 ms, TR 3160 ms, SL 3 mm, matris 316x320) ve bir aksiyal T2-ağırlıklı turbo-spin-eko sekansından (TE 79 ms, TR 4680 ms, SL 3 mm, matris 384x384) oluşuyordu. Politeal arterin bitişiğinde, bir ekstraluminal görünüme sahip sistik lezyon (TIRM ve T2'de hiperintens) bulduk (Şekil 2). Tanı, stenoza yol açacak şekilde arterin kompresyonuna neden olan popliteal arterin sistik adventisyal hastalığıydı.

Hasta tekrar Vasküler Cerrahi Bölümü'ne sevk edildi ve klinik yük yüzünden bir cerrahi prosedür gerçekleştirildi. Popliteal arterin etkilenen kısmı rezekte edildi ve bir uçtan uca anastamoz ile vena bazilika ile değiştirildi. Müdahale sonrası MRA'da, interponatın düzenli opasifikasyonu görüldü (Şekil 3). Müdahale sonrasında klinik semptomlar ortadan kayboldu ve şu anda hastada hiçbir semptom görülmüyor.

Tartışma

Sistik adventisyal hastalığı dış zar dejenerasyonu zorlu bir tanı. Hastalık ilk olarak Atkins tarafından 1947'de tanımlandı [2]. Bu, damarı dışarıdan sınırlandıran adventisya içerisindeki müsinöz materyalin toplanmasıyla karakterize edilen vasküler bir hastalık [3-5]. Popliteal arterin P2 segmenti en yaygın görülen lokalizasyon. Hastalar tipik olarak klasik PAD'a sahip hastalarla aynı semptomları gösteriyorlar. Hastalık ağırlıklı olarak klodikasyonun tipik semptomlarını gösteren genç erkeklerde görülüyor (yaş < 50). Arterioskleroz için risk faktörleri olmaması ve tipik olmayan yaş, diğer ayırıcı tanılar için uyarı niteliği taşımalı. Sistik adventisyal hastalığının sıra, kronik efor kompartmanı veya popliteal hapis sendromu gibi diğer ayırıcı tanılar, kronik venöz yetersizlik, dejeneratif disk hastalığı, osteoartrit, spinal tenoz ve burger hastalığının da dikkate alınması gerekiyor [6].

Bazı örnek olaylarda MRA negatif ve bu nedenle yanlış yönlendirici olabiliyor çünkü dış zarın kisti, dinamik egzersiz bağımlı akış inhibisyonuna neden oluyor. Bizim örnek olayımızda, oklüzyon MRG ile açıkça resmedilebildi ve dizin bir lokal

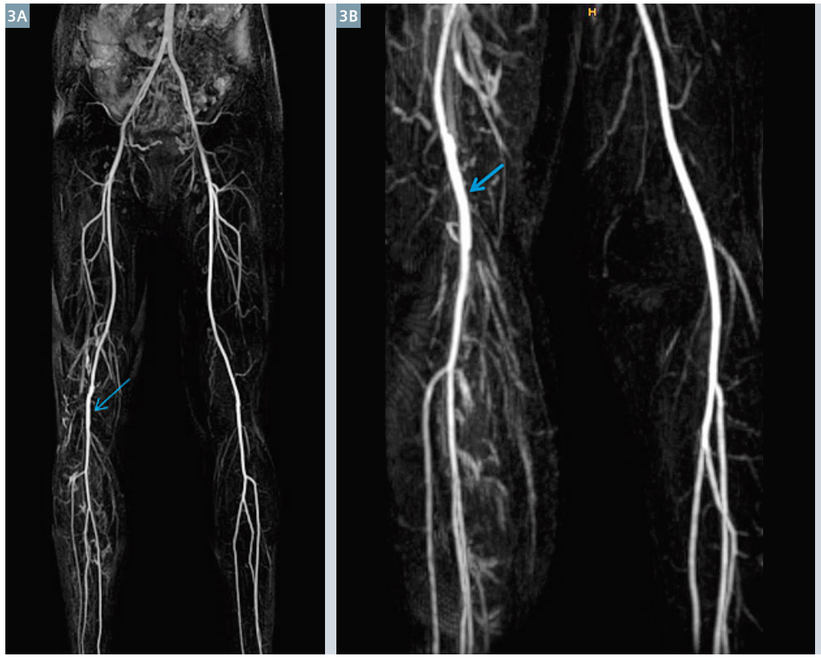

3 Etkilenen popliteal arterin rezeksiyonunun ve bir uçtan uca anastomoz ile vena bazilika ile değiştirilmesinin ardından MR anjiyografisi (3T, MAGNETOM Skyra). İnterponatın düzenli opasifikasyonu gösteriliyor (mavi oklar).

MRG'si ile bir sistik lezyonla daha ileri seviyede ilişkilendirilebildi.

Sistik adventisyal hastalığının patojenezi hâlâ açıklanamıyor ancak birçok teori ileri sürüldü:

1 Sinoviyal teori: Dış zar kistleri bitişik eklem boşluğundan çıkan sinir düğümleri olarak görülüyor [7];

2 Embriyolojik teori: Damar duvarına musin salgılayan hücreler dahil ediliyor[8];

3 Mikrotravma teorisi: Tekrarlanan yaralanmalar, arterial dış zarın progresif dejenerasyonuna yol açıyor [9, 10].

Bizim örnek olgumuz 1. teoriyi destekliyor çünkü kist ve diz eklem boşluğuna bitişik sinir düğümü arasında bir bağlantı bulunuyor (Şekil 2).

MRG, MRA ve anatomik sekansların birleşimiyle birlikte, PDA'da ayırıcı tanının açıklığa kavuşturulması için gerekli bir araç. Buna ek olarak, MRG, cerrahi planlama ve ayrıca müdahale sonrası kontrol için de büyük bir öneme sahip.

Referanslar

1 Nielsen YW, Thomsen HS. Contrast-enhanced peripheral MRA: technique and contrast agents. Acta Radiol. 2012;53(7):769-77.
2 Atkins HJ, Key JA. A case of myxomatous tumour arising in the adventitia of the left external iliac artery; case report. Br J Surg. 1947;34(136):426.
3 Rich NM. Popliteal entrapment and adventitial cystic disease. The Surgical clinics of North America. 1982;62(3):449-65.
4 Korngold EC, Jaff MR. Unusual causes of intermittent claudication: popliteal artery entrapment syndrome, cystic adventitial disease, fibromuscular dysplasia, and endofibrosis. Current treatment options in cardiovascular medicine. 2009;11(2):156-66.
5 Kiskinis D, Raithel D. Uncommon causes of intermittent claudication: cystic adventitial disease of the popliteal artery and popliteal artery entrapment syndrome. Cardiovascular Research Center bulletin. 1979;17(4):69-74.
6 Sontheimer DL. Peripheral vascular disease: diagnosis and treatment. American family physician. 2006;73(11):1971-6.
7 Malghem J, Vande berg BC, Lebon C, Lecouvet FE, Maldague BE. Ganglion cysts of the knee: articular communication revealed by delayed radiography and CT after arthrography. AJR Am J Roentgenol. 1998;170(6):1579-83.
8 Levien LJ, Benn CA. Adventitial cystic disease: a unifying hypothesis. Journal of vascular surgery. 1998;28(2):193-205.
9 Chapman T, Pinkerton JA. Cystic adventitial disease of the popliteal artery. Southern medical journal. 1984;77(3):370-2.
10 Lassonde J, Laurendeau F. Cystic adventitial disease of the popliteal artery. Clinical aspects and etiology. The American surgeon. 1982;48(7):341-3.

İletişim

PD Dr. Benjamin Henninger
Radyoloji Bölümü
Innsbruck Tıp Fakültesi
Anichstraße 35
6020 Innsbruck
Avusturya
benjamin.henninger@i-med.ac.at

Egzersizle MRG uygulaması – Compressed Sensing kullanılan bir klinik gerçeklik

Wendy Strugnell, BAppSc(MIT) FSMRT; Aaron Lin, MBChB, FRACP

Richard Slaughter Centre of Excellence in Cardiovascular MRI, The Prince Charles Hospital, Brisbane, Avustralya

Giriş

Ventriküler fonksiyonun invazif olmayan değerlendirmesi, kardiyak hastalıklarının tanısı ve yönetiminde önemli bir rol oynuyor. Zamansal ve uzamsal çözünürlüğü ile kardiyak MR görüntüleme (MRG); sol ventriküler (LV) hacimler, ejeksiyon fraksiyonu (EF) ve dinlenme halinde kitle sağlamak için en doğru sonuçları veren non-invazif araç olarak kabul ediliyor [1-3]. Kardiyak MRG aynı zamanda karmaşık şekilli sağ ventrikülün (RV) kantitatif değerlendirmesi için diğer görüntüleme modalitelerine göre de üstünlükler taşıyor [4-6].

Görüntülemenin pratik ve teknik sınırlamaları nedeniyle, klinik kardiyak değerlendirmesi geleneksel olarak hasta dinlenirken gerçekleştiriliyor. Ancak birçok kalp hastalığında semptomlar dinlenme halindeyken gerçekleşmiyor ve dinlenme halinde belirgin olmayan ventriküler fonksiyon bozukluğunu görebilmek için egzersiz sırasında ventriküler değerlendirme gerekli oluyor. Görüntüleme modalitelerinde yakın zamanda yaşanan teknolojik ilerlemelere rağmen, egzersiz sırasında dinamik ventriküler tepkinin değerlendirilmesi zorlu bir görev olmaya devam ediyor. Şimdiye kadar, egzersiz sırasındaki non-invazif kantitatif kardiyak değerlendirmeler ekokardiyografi ve nükleer sintigrafi kullanılarak gerçekleştiriliyordu ve bunların her ikisi de özellikle RV'nin değerlendirilmesinde önemli sınırlamalara sahipti. MRG, dinlenme halinde ventriküler fonksiyonel sonuçların doğruluğu ve yeniden üretilebilirliği bakımından diğer görüntüleme modalitelerine göre üstün olduğu için, egzersiz sırasında kalbin güvenilir MRG değerlendirmesine yönelik bir klinik ihtiyaç bulunuyor.

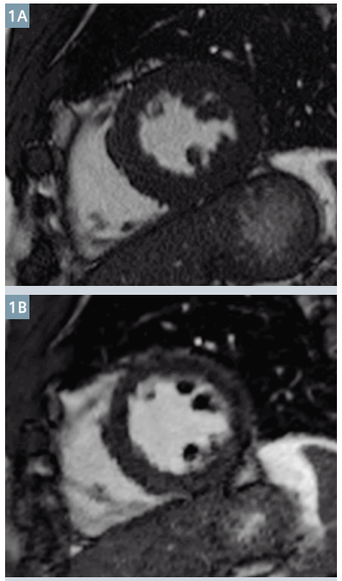

1 Aynı hastadan, geleneksel bSSFP ediniminden (hızlandırma faktörü 2) (1A) ve yüksek uzamsal ve zamansal çözünürlük CS_bSSFP ediniminden (hızlandırma faktörü 8) (1B) uç distolede orta ventriküler kısa aks görüntüleri.

Egzersiz sırasında kardiyak MRG'nin sınırlamaları

Kardiyak fonksiyonunun kantitatif MRG değerlendirmesi, ECG geçitli, sine ventriküler kısa akslı görüntü yığınının edinilmesini gerektiriyor [5]. Zaman alan bu işlem, tüm ventrikülü kapsamak için çoklu nefes tutmalar gerektiriyor ve bazı hastalar için tamamlaması zor olabiliyor. Bu işlem, özellikle temel egzersiz ve solunum kapasiteleri sınırlı olan kardiyal ve pulmoner hastalıklara sahip hastalarda egzersiz ile daha zorlu hale gelebiliyor.

Bu sınırlamalar, dinlenme halindeki kalp atış hızlarından egzersiz sırasındaki hızlanmış kalp atışlarına kadar kabul edilebilir görüntü kalitesi ve zamansal çözünürlük sağlayan daha hızlı görüntüleme tekniklerine yönelik araştırmaları motive etti. Gerçek zamanlı MRG, egzersizin veya nefes almanın neden olduğu harekete karşı daha az savunmasız ve ECG geçitlemesi olmadan da gerçekleştirilebiliyor. La Gerche ve ekibi [7] yakın zaman önce, gerçek zamanlı geçitlenmemiş MRG ile solunum hareketi için kompenzasyonu kapsayan post hoc analiz birleştirildiğinde, doğru biventriküler hacimlerin maksimal egzersiz sırasında ölçülebildiğini kanıtladılar. Ancak metodoloji yoğun bir çalışma gerektiriyor ve uzun işleme sürelerine sahip. Yazarlar, daha yüksek egzersiz seviyelerinde endokardiyumu tespit etmekte önemli zorluk bulunduğunu kabul ediyorlar. Analizi mümkün kılmak için ticari olarak satılan işleme yazılımlarına erişim de bu tekniğin bir diğer önemli sınırlaması. Çoğu gerçek zamanlı sekanslar aynı zamanda düşük zamansal çözünürlüğe sahip ve bu da egzersiz sırasında karşılaşılan yüksek kalp atış hızlarında doğruluğu etkileyebiliyor. Kısacası, egzersiz sırasında ventrikülleri değerlendirmek için hızlı ve klinik fizibilitesi olan bir MRG tekniği arayışı sürüyor.

1 510(k) izni alınmamıştır, Compressed Sensing ticari olarak satılmamaktadır. Gelecekte mevcut olacağı da garanti edilemez.

Compressed Sensing MRG

Compressed Sensing (CS) (1) kısa süre önce aralıklı örnekleme ve geleneksel olarak gerekli olduğu düşünülenden çok daha az ölçümden elde edilen sinyalleri veya görüntüleri rekonstrükte etmek aracılığıyla veri edinimini önemli ölçüde hızlandırmanın bir yolu olarak önerildi [8, 9]. Tutarsız aralıklı örnekleme, lineer olmayan rekonstrüksiyon algoritmaları ve yinelemeli işleme kullanarak, bu yöntemler, düzlem içi uzamsal çözünürlüğü korurken önemli ölçüde daha az ölçümden yetersiz örneklenmiş verileri rekonstrükte ediyor [10]. Kardiyak MRG, CS teknikleri için ideal şekilde uygun. Vincenti ve ekibi [11], CS'nin kardiyak görüntülemeye uygulanmasının birkaç kat hızlanmayı mümkün kıldığını ve tek bir nefes tutmada tüm kalbin sine görüntüsünü elde ettiğini kanıtladılar. Yerel kurumsal değerlendirme kurulu onayıyla, yakın zaman önce uzamsal ve zamansal çözünürlük için karşılaştırılabilir parametreler kullanarak klinik hastalar üzerinde geleneksel bSSFP sekansına (net hızlandırma 2) karşı Compressed Sensing (CS_bSSFP) (net hızlandırma 8) ECG-tetiklemeli dengeli sabit durum serbest presesyon sine sekansı prototipi test ettik. Geleneksel bSSFP'ye eşdeğer doğru ve yeniden üretilebilir hacimsel kantifikasyonların çok daha kısa edinim süreleri içerisinde çeşitli kardiyak hastalıklarında sol ventrikülün değerlendirmesinde elde edilebildiği sonucuna vardık [12] (Şekil 1).

Egzersizle kardiyak MRG

Kardiyak ve pulmoner hastalıklara sahip hastalar tipik olarak sınırlı egzersiz toleransına ve nefes tutma kapasitesine sahip oluyorlar. Egzersiz sırasında kardiyak MRG tarafından ventriküler fonksiyonun kantitasyonu şunları gerektiriyor:

- Egzersiz nedeniyle yorgunluğu önlemek için tüm ventrikülü kapsayan hızlı edinim (maksimum toplam egzersiz süresi 15 dakika);
- Hastanın uyumluluğunu iyileştirmek ve egzersizin durdurulması sırasında kalp atış hızını minimize etmek için kısa nefes tutma süreleri;
- Ticari olarak satılan yazılımlar kullanarak ventriküler analizin ayrık fazlarında segmentlenmiş veriyi mümkün kılmak için ECG geçitlemesi;
- Analiz için ventriküler sınırları resmetmek için kabul edilebilir uzamsal çözünürlük ve
- Yüksek kalp atış hızlarında uç diyastol ve uç sistolün doğru belirlenmesi için yeterli zamansal çözünürlük.

Yukarıdaki tüm gereklilikleri karşılamak için, CS_bSSFP prototipi, egzersiz koşulları altında kullanılmak üzere modifiye edildi. Tipik görüntüleme parametreleri Tablo 1'de veriliyor. 2 mm²'lik düzlem içi uzamsal çözünürlük ve 20 ms sırasında uzamsal çözünürlükle bir ya da iki nefes tutmada (kalp atış hızına bağlı olarak 5-7 s süre) tüm kalp kapsamını mümkün kılan 11,5'lik net hızlandırma faktörü elde edildi. LV kısa aksındaki (SAX) ve modifiye edilmiş RV SAX'taki CS-bSSFP görüntüleri [13] Şekil 2'de gösteriliyor.

İnceleme protokolü

	bSSFP	CS_bSSFP1
TR (ms)	3	2,53
TE (ms)	1,25	1
Görüş alanı (mm)	380x290	380x312
Görüntü matrisi	304x232	192x192
Uzamsal çözünürlük (mm)	1.25x1.25	1.98x1.98
Zamansal çözünürlük (ms)	~30	~20
Kesit kalınlığı/boşluğu (mm)	8 mm / 2 mm	8 mm / 2 mm
Dönüş açısı (°)	70	70
Bant genişliği (Hz/piksel)	914	898
Kesit başına kalp atışı	14-20	1 veya 2*
Kardiyak fazları	30	18–25*
ECG tetiklemesi	Retrospektif	Prospektif
Nefes tutmalar	10	1 veya 2*
Nefes tutma süresi	10	5–7*

Tablo 1: Geleneksel bSSFP ve CS_bSSFP1 sekanslarının görüntüleme parametreleri.
*Kalp atışına bağlı

Egzersizle MRG protokolü

MRG öncesi egzersiz testi

Egzersiz kardiyak MRG'sinden önce, portatif bir metabolik sistem (Metamax, Cortex BXB, Leipzig, Almanya) ve bir MRG döngü ergometresi (Lode, Groningen, Hollanda) kullanılarak bir kardiyopulmoner egzersiz testi (CPET) MRG odasının dışarısında gerçekleştiriliyor. Hasta için maksimum çalışma yükü belirleniyor ve daha sonra egzersiz kardiyak MRG için maksimum altı çalışma yüklerini hesaplamak için kullanılıyor. Tipik olarak bu, 25-60 W arasında oluyor.

CPET sırasında hastaya, valsalva solunumu olmadan nefesini tutması

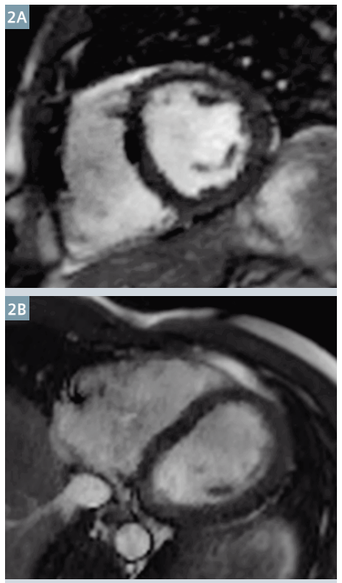

2 Aynı hastadan uç diyastolde yüksek oranda hızlandırılmış CS_bSSFP ediniminden (net hızlandırma 11.5) orta ventriküler LV kısa aks ve modifiye RV kısa aks görüntüler.

için fizyoterapist tarafından koçluk yapılıyor. Bunun amacı, nefes tutma sırasında azalan venöz geri dönüş ve kardiyak çıkışına neden olabilecek olan intratorasik basınç potansiyelini azaltmak.

MRG protokolü

Nekahetin ardından, hasta MRG tarayıcısının (1.5T, MAGNETOM Aera) içerisine konumlandırılıyor. Kardiyoloğun gözetimi altında, muayene boyunca ECG ve kan oksijeni doygunluğu (SPO2) takibi kullanılıyor. Kardiyak lokalizerlerinin edinilmesinin ardından, hem LV kısa aks hem de modifiye EV kısa aks yığınları dinlenmede ve iki önceden belirlenmiş maksimum altı çalışma yükünde ediniliyor (Dinlenme: 0 W, Egzersiz 1: 25 W ve Egzersiz 2: 40-60 W). Sabit durum egzersiz tepkisini almak için, süjeler, görüntü ediniminden önce 3 dakika boyunca her bir çalışma yükünde pedal çeviriyor. Nefes tutmalar arasında, süjeler sabit durum egzersiz tepkisine geri dönmek için 45 s boyunca pedal çevirmeye devam ediyor (Şekil 3).

Egzersiz MRG analizi

Görüntü analizi çevrimdışı olarak cvi42 yazılımı (Circle Cardiovascular Imaging, Calgary, Kanada) ile gerçekleştiriliyor ve kardiyak fonksiyonunun tüm standart ölçümleri elde ediliyor.

Klinik fizibilite

Pilot testlerde, bu protokolün hastalarda, sağlıklı kontrollerde ve idmanlı atletlerde fizibiliteye ve klinik olarak kabul edilebilir görüntü kalitesine (Şekil 4) sahip olduğunu gösterdik. MRG tarayıcısı içerisindeki egzersiz ergometrisi iyi tolere ediliyor ve görüntü edinimi sırasındaki nefes tutmalar maksimum altı eforda elde edilebiliyor. Egzersiz sırasındaki ventriküler veriler ve dinamik ventriküler tepki ultra hızlı prototip CS_bSSFP sekansı kullanılarak belirlenebiliyor.

Klinik uygulamalar ve potansiyel

Basınç hacim döngülerinin analizinden elde edilen bilgiler, iyi adapte olan bir ventrikülün artyükte kronik artışla eşleşmek için kontraktilitesini artırabildiğini ve korunmasının, ventriküler verimliliğin sürdürülmesi açısından önemli olduğunu gösterdi [14]. Artyüke ventriküler sistolik fonksiyon adaptasyonu, belirli bir yükleme seviyesinde kontraktiliteyi arttırma kapasitesi olan kontraktil rezervini dinamik olarak belirlemek için test edilebiliyor. Kontraktil rezervin, sol kalp yetmezliğine sahip hastalarda güçlü bir prognostik öngösterge olduğu görüldü [15].

Egzersiz sırasında RV fonksiyonunun değerlendirilmesi, RV disfonksiyonunun erken endikasyonunu sağlayabiliyor ve sağ kalp hastalığına sahip hastaların klinik değerlendirmesinde artan değer ekleyebiliyor. Pulmoner arteriyal yüksek tansiyon (PAH) gibi bir kronik basınç aşırı yüklemesi durumu ortamında, RV kontraktil rezervi, hemodinamik ventriküler disfonksiyonun daha hassas bir imleyicisi olabiliyor.

Şu anda egzersiz sırasındaki RV fonksiyonu ve RV kontraktil rezervi hakkında sınırlı veri bulunuyor ve bu büyük ölçüde egzersiz sırasında görüntülemenin sınırlamalarından kaynaklanıyor. Pulmoner arteriyal yüksek tansiyon (PAH) hastaları üzerinde gerçekleştirilen küçük bir araştırmada ve normal kontrollerde, dinlenme halinde normale yakın ventriküler fonksiyona sahip olmalarına rağmen, PAH hastalarının egzersiz sırasında RV kontraktil fonksiyonlarını artıramadıklarını gösterdik [1] (Şekil 5).

Egzersizle MRG aynı zamanda kapakçık replasman cerrahisi geçiren konjenital kalp hastalığına sahip hastalarda olumsuz cerrahi sonuçları tahmin etme potansiyeline de sahip. Cerrahi sonucun, bir kontaktil rezerve sahip olduğu görülen bir ventriküle sahip hastalarda daha iyi olması daha muhtemel. Egzersiz MRG, egzersiz sırasında erken ventriküler bozukluğu tespit ederek cerrahi ve terapötik girişimlerin zamanlaması hakkında daha iyi bilgiye dayalı kararlar verilmesini mümkün kılabiliyor (özellikle de sağ ventrikülde). Ventriküler kontraktil rezerv hakkında bilgi sağlayarak, egzersiz MRG, hastaların iyileştirilmiş işaretlerini kolaylaştırabiliyor ve olumsuz cerrahi sonuçları tahmin etme potansiyeline sahip.

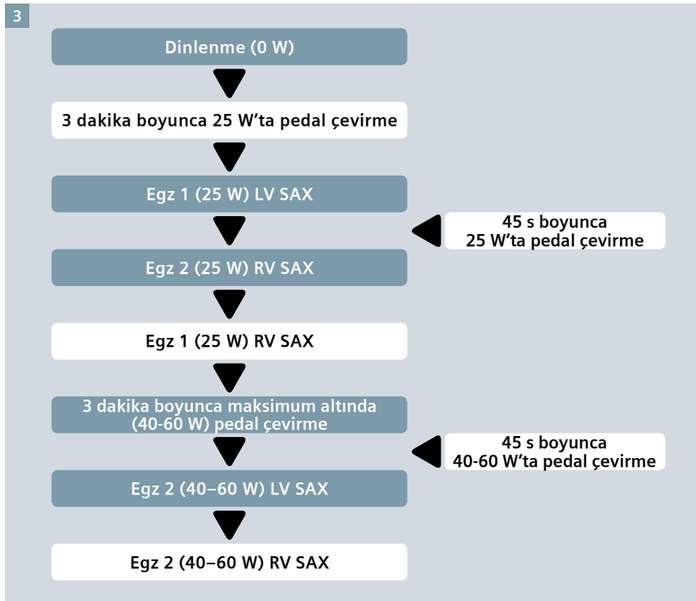

3 Egzersizle kardiyak MRG araştırma prosedürü.

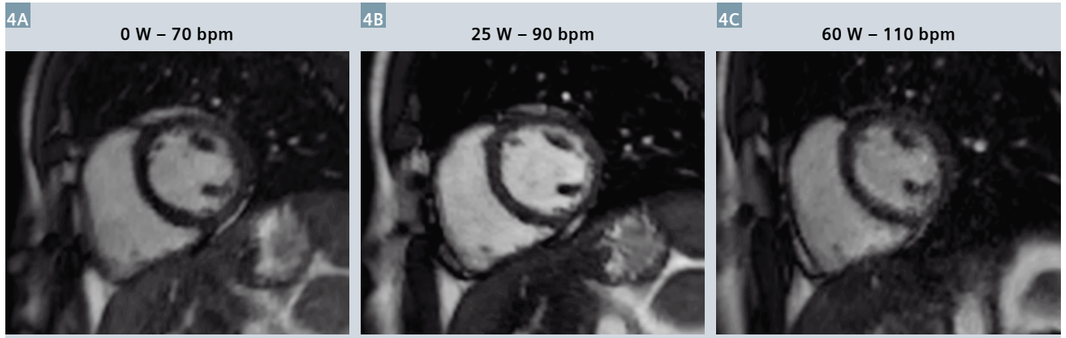

4A-C Erkek kontrol süjesinde CS_bSSFP kullanarak dinlenme halinde orta ventriküler LV kısa aks görüntüleri ve uç diastolede iki maksimum altı çalışma yükü.

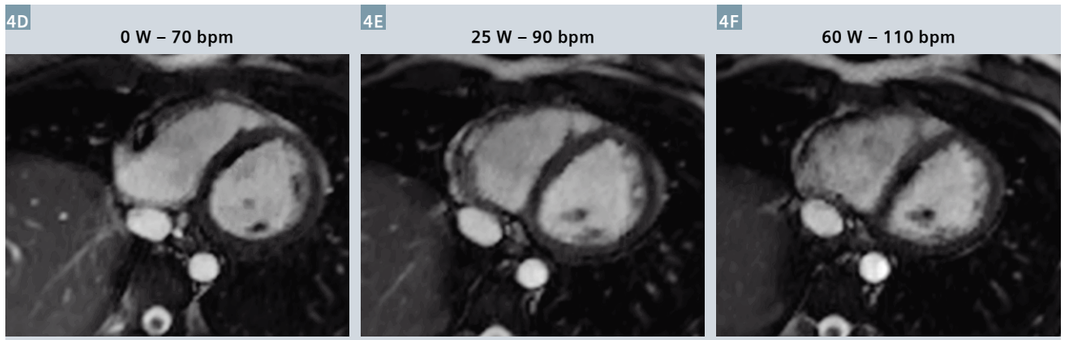

4D-F Kadın kontrol süjesinde CS_bSSFP kullanarak dinlenme halinde orta ventriküler LV kısa aks görüntüleri ve uç diastolede iki maksimum altı çalışma yükü.

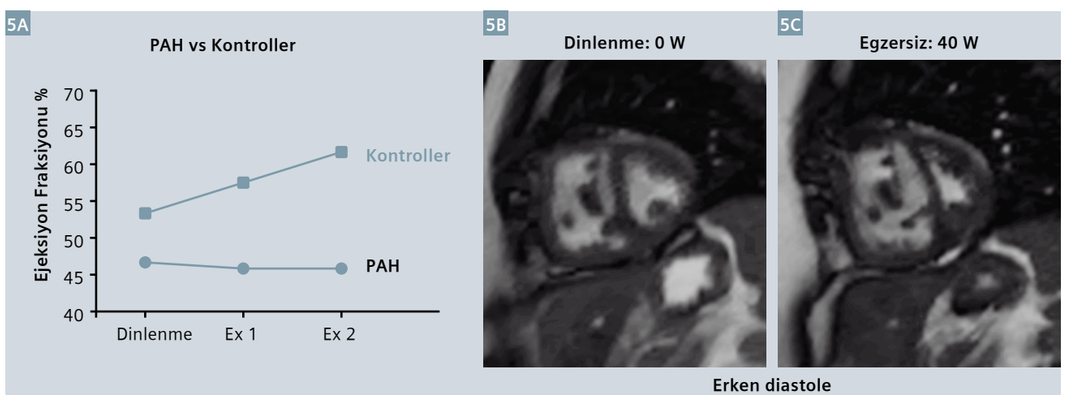

5A Egzersizle MRG, pulmoner arteriyal yüksek tansiyona (PAH) sahip hastalarda dinlenme halinde belirgin olmayan RV disfonksiyonunu ortaya çıkarıyor: Dinlenme halinde normale yakın RV fonksiyonuna sahip olmalarına rağmen, PAH hastaları egzersiz sırasında RV kontraktil fonksiyonlarını artıramadılar.

5B-C Bir pulmoner arteriyal yüksek tansiyon hastasında maksimum altı çalışma yükü sırasında erken diastolede intraventriküler septumun sola doğru sapmasını gösteren orta ventriküler LV kısa aks görüntüleri.

Sonuçlar

Compressed Sensing kullanan, yüksek oranda hızlandırılmış görüntüleme sekansının, daha önce mümkün olmayan bir güvenilirlikle egzersiz sırasında biventriküler tepkinin klinik olarak faydalı dinamik değerlendirmesini kolaylaştırabileceğini kanıtlamış bulunuyoruz.

Teşekkürler

- CS sekansıyla ilgili teknik desteği için Siemens Healthcare ANZ'nin MR İşbirliği Yöneticisi & Bilimsel Ekip Lideri Dr Benjamin Schmitt
- Klinik tavsiyeleri ve uzmanlığı için radyolog Dr. Richard Slaugter
- MR protokolü geliştirme ve klinik uygulaması konusunda yardımları için Sayın Adrew Trotter
- Egzersiz protokolü geliştirme ve klinik uygulaması konusunda yardımları için Prof. Dr. Norman Morris ve Sayın Helen Seale (fizyoterapistler)
- MRG döngüsel ergometresini satın almak konusundaki destekleri ve egzersizle MRG program konusundaki süregelen destekleri için Prince Charles Hospital Foundation
- Süregelen destekleri ve azimleri için Richard Slaughter Centre of Excellence in Cardiovascular MRI personeli

Referanslar

1 Grothues F, Smith GC, Moon JC, Bellenger NG, Collins P, Klein HU, et al. Comparison of interstudy reproducibility of cardiovascular magnetic resonance with two-dimensional echocardiography in normal subjects and in patients with heart failure or left ventricular hypertrophy. The American journal of cardiology. 2002;90(1):29-34.

2 Gardner BI, Bingham SE, Allen MR, Blatter DD, Anderson JL. Cardiac magnetic resonance versus transthoracic echocardiography for the assessment of cardiac volumes and regional function after myocardial infarction: an intrasubject comparison using simultaneous intrasubject recordings. Cardiovascular ultrasound. 2009;7:38.

3 Rayatzadeh H, Patel SJ, Hauser TH, Ngo LL, Shaw JL, Tan A, et al. Volumetric left ventricular ejection fraction is superior to 2-dimensional echocardiography for risk stratification of patients for primary prevention implantable cardioverter-defibrillator implantation. The American journal of cardiology. 2013;111(8):1175-9.

4 Jiang, L., Handschumacher, M.D., Hibberd, M.G., et al. (1994). Three-dimensional Echocardiographic Reconstruction of Right Ventricular Volume: In Vitro Comparison with Two-dimensional Methods. J. Am. Soc. Echocardiography. 7:150-158.

5 Pennell, D.J. (2002). Ventricular Volume and Mass by CMR. J. Cardiovasc. Magn. Reson. 4(4):507-513.

6 Niwa, K., Uchishiba, M., Aotsuka, H., Tobita, K., Matsuo, K., Fujiwara, T., Tateno, S., Hamada, H. (1996). Measurement of Ventricular Volumes by Cine Magnetic Resonance Imaging in Complex Congenital Heart Disease with Morphologically Abnormal Ventricles. Am. Heart Journal. 131(3):567-575.

7 La Gerche A, Claessen G, Van de Bruaene A, et al. Cardiac MRI: a new gold standard for ventricular volume quantification during high-intensity exercise. Circulation. Cardiovascular imaging. Mar 1 2013;6(2):329-338.

8 Donoho D. Compressed sensing. IEEE Transactions on Information Theory. 2006;Vol. 52:1289–1306.

9 Candes E, Romberg J, and Tao T. Robust uncertainty principles: Exact signal reconstruction from highly incomplete frequency information. IEEE Transactions on Information Theory. 2006;Vol. 52:489–509.

10 Lustig M, Donoho D, Pauly JM. Sparse MRI: The application of compressed sensing for rapid MR imaging. Magnetic resonance in medicine : official journal of the Society of Magnetic Resonance in Medicine / Society of Magnetic Resonance in Medicine. Dec 2007;58(6):1182-1195.

11 Vincenti G, Monney P, Chaptinel J, Rutz T, Coppo S, Zenge MO, et al. Compressed sensing single-breath-hold CMR for fast quantification of LV function, volumes, and mass. JACC Cardiovascular imaging. 2014;7(9):882-92.

12 Lin ACW, Strugnell WE, Riley R, Schmitt B, Zeng M, Schmidt M, et al. High Resolution Cine Imaging with Compressed Sensing for Accelerated Clinical Left Ventricular Evaluation. JMRI 2016 (under review/revision).

13 Strugnell WE, Slaughter RE, Riley RA, Trotter AJ, Bartlett H. Modified RV short axis series–a new method for cardiac MRI measurement of right ventricular volumes. Journal of cardiovascular magnetic resonance : official journal of the Society for Cardiovascular Magnetic Resonance. 2005;7(5):769-774.

14 Kuehne T, Yilmaz S, Steendijk P, et al. Magnetic resonance imaging analysis of right ventricular pressure-volume loops: in vivo validation and clinical application in patients with pulmonary hypertension. Circulation. Oct 5 2004;110(14):2010-2016.

15 Haddad F, Vrtovec B, Ashley EA, Deschamps A, Haddad H, Denault AY. The concept of ventricular reserve in heart failure and pulmonary hypertension: an old metric that brings us one step closer in our quest for prediction. Current opinion in cardiology. Mar 2011;26(2):123-131.

16 Lin ACW, Strugnell WE, Seale H, Schmitt B, Schmidt M, O'Rouke R, et al. Exercise Cardiac MRI Derived Right Ventriculo-Arterial Coupling Ratio Detects Early Right Ventricular Maladaptation in Pulmonary Arterial Hypertension. ERJ 2016 (in press).

İletişim

Wendy Strugnell
Richard Slaughter Centre of Excellence
in Cardiovascular Magnetic Resonance Imaging
The Prince Charles Hospital
627 Rode Rd
Chermside QLD 4032
Avustralya
Telefon: +61-7-3139 6849
wendy.strugnell@health.qld.gov.au

Wendy Strugnell

Aaron Lin

Zaman çözünümlü 3D görüntüleme ile karmaşık anjiyo mimarilerini anlamak – *syngo* Dyna4D ile bireyselleştirilmiş tedavi planlamasına doğru bir adım daha

Dr. Ichiro Yuki ve Dr. Yuichi Murayama

Nöroşirurji Departmanı, Jikei Üniversite Hastanesi, Tokyo, Japonya

Hastanın hikayesi

67 yaşındaki erkek hastaya progresif görüş kaybı tanısı koyuldu. Funduskopik muayenede, artmış intrakraniyal basıncın (ICP) neden olduğu düşünülen orta seviye papilödem keşfedildi. Kranyal MR taraması herhangi bir önemli bulgu göstermedi ancak aynı zamanda gerçekleştirilen bir MR anjiyogram (MRA), potansiyel bir dural arteriovenöz fistüle işaret ediyordu (dAVF)

Tanı

Hasta, endovasküler nöroşirurji departmanına sevk edildi ve serebral anjiyogram yapıldı. Anjiyogramda süperior sagittal sinüsün içerisine önemli bir venöz reflü ile bir sol transvers-sigmoid sinüs dAVF ortaya koyuldu.

Sol transvers sigmoid sinüsün normal boşaltma paterni bozulmuş ve yerini sol dış karotid arter ve bozulmuş sinüsten çıkan multipl arteriyal branşlar arasındaki yüksek akımlı şantlama almıştı.



Dr. Ichiro Yuki

Dr. Yuichi Murayama

Geleneksel 2D DSA'yı tamamlamanın ardından, lezyonun hasta prognozunda çok önemli olan "kortikal venöz reflüye" sahip olup olmadığı belli değildi. *syngo* Dyna4D uygulaması, bir arteriovenöz şantlamanın ayrıntılı akış paterninin yanı sıra kompleks anjiyo mimarisi ve kranyum arasında bir korelasyon gösterdi. Görüntü, kortikal damarların 3D yapısının üst üste örtülen vasküler yapılardan ayırt edilmesini mümkün kıldı ve kortikal venöz reflü doğrulandı. *syngo* Dyna4D'nin sağladığı temporal bilgiler sayesinde, kortikal damardaki kontrastın retrograd dolgusu açıkça görülebiliyordu.

Tedavi

Yukarıda belirtilen görüntü bilgilerine dayalı olarak, dAVF'nin aşaması Cognard IIa + B olarak sınıflandırıldı ve endovasküler tedavi önerildi. Bir transvenöz yaklaşımın ve sol T-S sinüsün oklüzyonunun takip ettiği besleyici arterin transarteriyal embolizasyonu gerçekleştirildi. Prosedür sonrası anjiyogram, dAVF'nin evrelemesinin Cognard I'e düştüğünü gösterdi. Tedavi sonrasında, hastanın görsel semptomu azaltılmıştı.

Yorumlar

Beyindeki arteriovenöz malformasyonlar (AVM) ve arteriovenöz fistüller (AVF) gibi arteriovenöz şantlama hastalıklarının tedavisi için her zaman anjiyo mimarisi hakkında ayrıntılı bilgi gerekir. 3D DSA görüntüleri, hedef lezyondaki damar örtüşmeleri nedeniyle her zaman yeterli bilgi sağlamaz. Bu sorun için geleneksel çözüm, vasküler lezyonun makroskopik anatomisini görmek üzere 3D DSA gerçekleştirmek ve ardından da hedef damarlardaki akımın hızı ve yönü gibi temporal bilgiler elde etmek için 2D DSA gerçekleştirmektir.

syngo Dyna4D, şantlama hastalığının karmaşık anjiyo mimarisini dört farklı kontrast dolgu aşamasına ayırıyor ve akımın yönünü, hızını ve miktarını tek bir çekimde görmemizi sağlıyor. Bu bilgi, tedavi açısından hayati önem taşıyor.

Sonuç

syngo Dyna4D ile özellikle beyin AVM'leri ve dural AVF'ler gibi arteriovenöz şantlama hastalıklarında, karmaşık vasküler yapıları daha iyi anlayabiliyoruz. Bu yeni görüntüleme teknolojisi, hastalarımız için daha doğru ve özelleştirilmiş tedavi planları yapabilmemizi sağlıyor.

İletişim

chihebeddine.dahmani@siemens.com

Protokoller

Çekim protokolü	12s Dyna4D
Enjeksiyon protokolü	
Seyreltme:	Hayır
Enjeksiyon hacmi:	21 ml
Enjeksiyon oranı:	3 ml/s
Enjeksiyon süresi:	7 s
X-ray gecikmesi:	0 s

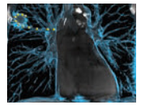

Araştırma protokolünü ve daha fazla bilgiyi çevrimiçi olarak incelemek için: siemens.com/artis-world

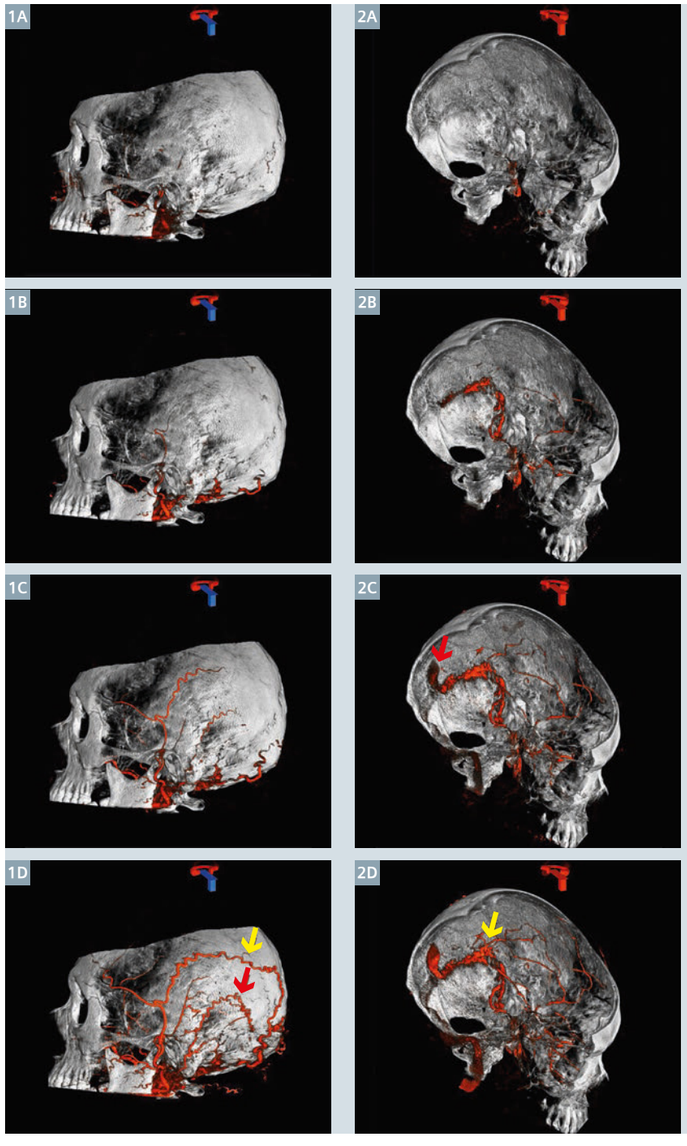

1 Sol transvers-sigmoid sinüs dural AVF'ye sahip hastanın *syngo* Dyna4D görüntüleri

syngo Dyna4D'nin sol dış karotid arter anjiyogramı (ECAG), kranyumun üzerinde ilerleyen ve kranyumun içerisine penetre eden çok sayıda gelişmiş ECA branşı gösteriyor. Sol ok: Superior temporal arter, kırmızı ok: posterior kulak arteri.

2 Aynı hastanın sol ECAG'ının *syngo* Dyna4D görüntüleri (intrakraniyal görünüm)

Sol dış karotid arter anjiyogramı (ECAG), sol sigmoid sinüste biriken, transvers sinüse geri akan ve en sonunda da superior sagittal sinüse akan kontrast boyasını gösteriyor (kırmızı ok). Kortikal venöz reflü, transvers-sigmoid birleşiminin yakınında sol artkafa lobunda görüldü (sarı ok). *syngo* Dyna4D, dural AVF'nin karmaşık anjiyo yapısını üç farklı kontrast dolgu aşamasına ayırıyor ve akımın yönünü, hızını ve miktarını tek bir çekimde görmemizi sağlıyor.

“Görüntüleme teknolojilerinin gereklilik ve uygunluğunun en iyi şekilde yapılandırılması önemli”

Başkent Üniversitesi Hastanesi, 69 cihazdan oluşan ultrasonografi parkuruyla hastalara hizmet veriyor. ACUSON S ve X serileri ve Freestyle serisi ürünlerin de yer aldığı hastane, radyolojideki teknolojik gelişmeleri yakından takip ediyor. Kurumun Radyoloji Ana Bilim Dalı Başkanı Prof. Dr. Muhteşem Ağıldere, radyolojideki gelişmeleri, deneyimlerine dayanarak değerlendirdi. Başkent Üniversitesi'nin farklı hastanelerindeki uzman hekimler de Siemens ultrason cihazlarıyla edindikleri deneyimleri olgu bazlı olarak bizlerle paylaştılar.

Prof. Dr. Muhteşem Ağıldere

Radyolojide ultrasonografi teknolojilerinin rolü nedir?

Radyolojik tetkik sayıları her geçen gün artıyor. Daha nitelikli teşhis ve tedavi planlaması yanında, hukuki gerekçeler de tetkik sayılarının artmasına neden oluyor. Artan tetkik sayıları tartışmaları içerisinde, alınan radyasyon dozu önemli bir yere sahip. Bu noktada ultrasonografi radyasyonsuz, kolay uygulanabilir bir yöntem olarak özellikle çocuklarda ve hamile bayanlarda ön plana çıkıyor. Ayrıca ultrasonografi vücudun pek çok bölgesine uygulanabilen bir teknik. Buna elastografi gibi yeni gelişen teknikler de eklenince yöntemin avantajları artıyor. Özellikle tiroid, karaciğer, meme ve prostat gibi organlarda gerek ayırıcı tanı gerekse biyopsi planlanması yönünden ultrason önemli kolaylıklar sağlıyor.

Radyoloji teknolojilerinde gelinen noktayı nasıl değerlendiriyorsunuz?

Radyoloji teknolojileri çok geniş bir kavram. MR'da artan manyetik alan, sürekli yenilenen yazılımlar ve hasta konforu; BT'de azalan doz, azalan rotasyon süreleri, hızlı çekimler, dual enerji uygulamaları; US'de ise prob teknolojileri, elastografi teknikleri ve filmsiz dönemden sonra tamamen kasetsiz radyografiler gibi gelişmeler, radyolojiyi son yıllarda yeniden güncelledi diyebiliriz. Elbette değişik teknikleri birleştirerek yapılan hibrit yöntemler de buna dahil. Radyoloji burada daha da ön plana çıkıyor. Hastaya göre en uygun tetkikin seçilmesi, kısa sürede nitelikli olarak yapılıp tanının verilmesi, tedavinin planlanması gerekiyor. Burada klinikte multidisipliner çalışma yanında IT teknolojilerinin daha iyi anlaşılması ve kullanılması, bu radyolojik tetkiklerin uygun ve gerekli olanlarının radyoloji bölümlerine iyi planlanarak adapte edilmesi önemli. Burada görüntüleme teknolojilerinin gereklilik ve uygunluğunun en iyi şekilde yapılandırılması ön plana çıkıyor.

Teknolojiden bundan sonraki beklentileriniz nelerdir?

Onkolojik hastalar geniş bir grubu oluşturuyor ve sayıları her geçen gün artıyor. Onkolojide gerek radyoterapi, gerek kemoterapi ve gerekse cerrahi planlanmasında hedef nokta tedaviler. Yani sadece tümörün tedavi edilip sağlam dokuların korunması. Burada hem tümörün hacim ve sınırlarının belirlenmesinde hem de radyoterapi ve kemoterapinin nokta hedefe verilmesinde, görüntüleme teknolojileri daha da önem kazanacak ve ön plana çıkacak. Kardiyovasküler hastalıklarda da tedavinin planlanmasında ve uygulanmasında, riskli ve hasarlı dokuların belirlenmesi önem taşıyor. Dolayısıyla görüntüleme, kalp ve damar hastalıklarında da daha yaygın kullanılacak ve tedavi başarısı artacaktır. Nörolojik hastalıklarda hedef dokuların belirlenmesinde yine görüntüleme kullanımı artacaktır.

Bütün bu hastalıklarda, görüntülemede iki nokta daha da ön plana çıkacak:

a) Hücre olayları düzeyinde yorum yaptıracak görüntüleme bulguları daha fazla önem kazanacak.

b) Daha önce de vurguladığımız gibi, bu teknolojilerin getirdiklerinin iyi yorumlanması ve öncesinde doğru tetkikin seçilmesi multidisipliner yaklaşımı gerektiriyor ve gelişen IT teknolojilerinin görüntüleme teknolojilerine adaptasyonu ve uygun kullanımı bizleri bekliyor.

SOMATOM go.Up

Tablet teknolojisiyle daha da başarılı BT uygulamaları

Koruyucu bakımı da günlük BT rutininize eklemek mi istiyorsunuz?

SOMATOM go.Up, 64 kesit BT sistemi, yeni mobil iş akışı ile işlerinizi kolaylaştırıyor. Üst düzey cihazlarda kullanılan ileri teknolojiyle donatılmış olması sayesinde gelişmiş klinik sonuçlardan faydalanıp, kârlılığınızı korurken, BT uygulamalarınızı daha da başarılı hale getiriyor.

siemens.com/somatom-go-up

SIEMENS Healthineers

Tiroid nodülü olan olgunun Acoustic Radiation Force Impulse (ARFI) elastografi ile değerlendirilmesi

Dr. Hale Turnaoğlu[1], Dr. E.Umut Özyer[1], Dr. Sedat Yıldırım[2]

[1] *Başkent Üniversitesi Tıp Fakültesi, Radyoloji Anabilim Dalı, Ankara, Türkiye*
[2] *Başkent Üniversitesi Tıp Fakültesi, Genel Cerrahi Anabilim Dalı, Ankara, Türkiye*

Giriş

Elastografi, doku sertliği ile ilgili bilgi sağlayarak lezyonların benign-malign ayrımına katkı sağlar. Bir Shear Wave Elastografi yöntemi olan Acoustic Radiation Force Impulse (ARFI) elastografi, kullanıcıdan bağımsız objektif veriler sunar. ARFI elastografi Virtual Touch Tissue Imaging (VTI) ve Virtual Touch Tissue Quantification (VTQ) içerir. VTI elastografi, belirlenen bir alanda, lezyonun içerdiği beyaz ve siyah alanlara göre doku sertliği hakkında bilgi verir. Beyaz alanlar yumuşak, siyah alanlar sert dokuyu gösterir. Tiroid nodülleri, içerdikleri beyaz ve siyah alan yüzdesine bağlı olarak sınıflandırılır [1]. VTQ elastografide ise, doku sertliği kantitatif bir değer olarak ölçülür. Bu değer Shear Wave Velocity (SWV) olarak adlandırılır ve m/s olarak ifade edilir. Doku sertliği arttıkça SWV değeri artar. Literatürde ARFI elastografinin tiroid nodüllerinde benign-malign ayırımına katkı sağladığına dair çok sayıda yayın bulunmaktadır.

Hastanın hikayesi

Tip 2 diabetes mellitus olan ve takip amacıyla Endokrinoloji Polikliniği'ne başvuran 55 yaşındaki kadın hastanın fizik muayenesi sırasında tiroid bezinin minimal irregüler palpe edilmesi ve laboratuvar testlerinde TSH yüksekliği saptanması nedeniyle tiroid ultrasonografisi istendi.

Görüntüleme bulguları

B-mod ultrasonografi (US) incelemesinde tiroid bezi normal boyutlarda ve parankimi homojen görünümdeydi. Sağ lobda ve istmusta belirgin sınır veren solid ya da kistik nodül saptanmadı. Sol lob üst polde, 14x11 mm boyutlarında ölçülen, posteriorunda hiperekoik alanlar bulunan, heterojen hipoekoik solid nodül izlendi. Boyunda patolojik boyut ve görünümde lenf nodu saptanmadı.

Nodül B-mod US görüntüleri ile birlikte Color Doppler, Siemens® ARFI® VTI ve Siemens® ARFI® VTQ programları ile değerlendirildi. Color Doppler incelemede, lezyon içerisinde ve çevresinde kanlanma olduğu izlendi. VTI ile, B-mode US'de hipoekoik izlenen kısımların beyaz (yumuşak), hiperekoik izlenen kısımların ise koyu renkli (sert) kodlandığı dikkati çekti. Nodülün VTI elastisite skoru 3 olarak sınıflandırıldı. VTQ ile nodülün hipoekoik kısımlarından yapılan ölçümde SWV 3,86 m/s ölçüldü. Hiperekoik kısımlar dahil edildiğinde SWV'de artış dikkati çekti (6,18m/s). Nodül TIRADS 4b olarak değerlendirildi. Ultrasonografi eşliğinde, lezyonun posteriorundaki hiperekoik alanları içerecek şekilde, ince iğne aspirasyon biyopsisi yapılması önerildi. Sitolojisi tiroid papiller karsinomu ile uyumlu olan hastaya total tiroidektomi yapıldı. Patoloji ile tiroid papiller karsinomu tanısı doğrulandı.

Tartışma

Mikrolobulasyon ya da düzensiz sınır, mikrokalsifikasyon varlığı, solid komponent, hipoekojenisite, vertikal-horizontal boy oranı artışı, periferik halonun bulunmaması, intranodüler kanlanma gibi B-mode ve Color Doppler US bulguları tiroid kanseri ile ilişkilidir. Ancak patolojik olarak benign ya da malign olduğu kanıtlanan bazı nodüllerde bulgular örtüşebilmektedir. Örneğin, benign nodüllerin hipoekoik olabildiği ve papiller tiroid karsinomu tanısı alan nodüllerin bir kısmının B-mod US'de tipik malign özelliklere sahip olmadığı bilinmektedir [2, 3]. ARFI elastografi tipik malign özellikleri olmayan tiroid nodüllerinde benign-malign ayırımına yardımcı olmaktadır. SWV değerleri malign nodüllerde benign nodüllere veya normal tiroid dokusuna göre anlamlı olarak yüksektir [4-7]. Tiroid nodüllerinde SWV cut-off değeri olarak 2,53 ve 3,10 gibi değerler veren yayınlar mevcuttur [8, 9]. VTI elastisite skorunda ise genel olarak ≥4 riskli olarak kabul edilmektedir [9]. B-mod, Color Doppler ve ARFI elastografi bulgularının birlikte değerlendirilmesi sensitivite ve spesifiteyi artırır [10]. Bizim olgumuzda, VTI elastisite skoru nodülün tamamı değerlendirildiğinde 3 olarak sınıflandırılmış olmakla birlikte, özellikle nodülün posterior kesimlerinde, B-mod görüntülerde hiperekoik olarak izlenen alanların siyah (sert) olduğu dikkati çekmiştir. Ayrıca SWV değerlerinde, hiperekoik alan dahil edildiğinde artış izlenmiştir. İnce iğne aspirasyon biyopsisinin bu alanlardan yapılmasının tanısal doğruluğu artırdığı düşünülmektedir.

Sonuç

Tiroid nodüllerinde, özellikle B-mod US'de tipik malign özelliklere sahip olmayan nodüllerde, ARFI elastografi benign-malign ayrımına katkı sağlamaktadır. B-mod, Color Doppler ve ARFI elastografi bulgularının birlikte değerlendirilmesinin tanısal doğruluğu artırdığı düşünülmektedir.

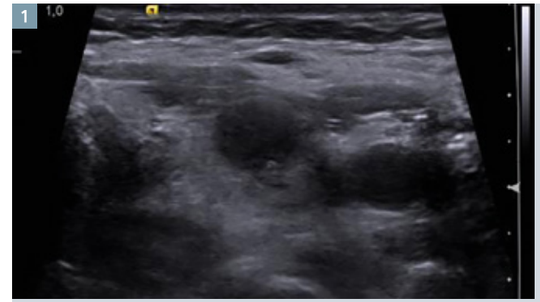

1 B-mod US incelemesinde sol lob üst polde, posteriorunda hiperekoik alanlar bulunan heterojen hipoekoik nodül izleniyor.

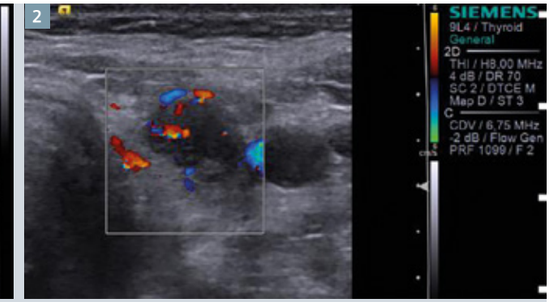

2 Color Doppler incelemede, lezyon çevresinde ve içerisinde akım izleniyor.

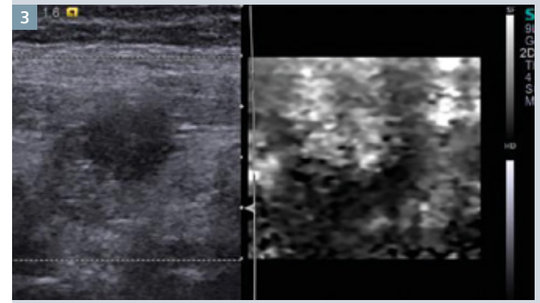

3 VTI ile yapılan incelemede, B-mode US'de hipoekoik izlenen kısımların beyaz (yumuşak), hiperekoik izlenen kısımların ise siyah (sert) kodlandığı izleniyor. Nodülün VTI elastisite skoru 3 özelliği gösteriyor.

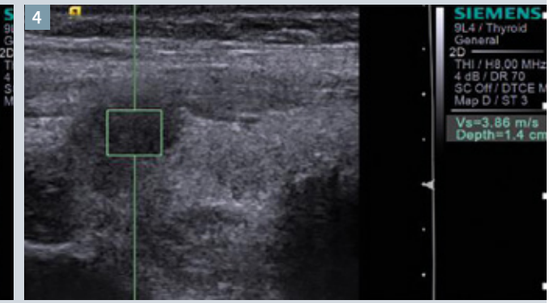

4 VTQ ile nodülün hipoekoik kısmında SWV'nin 3,86 m/s ölçüldüğü görülüyor.

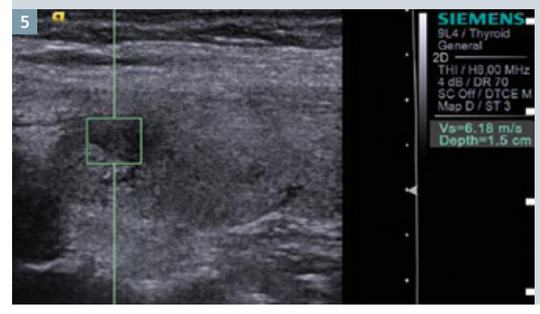

5 Nodülün hiperekoik kısmı dahil edildiğinde SWV'de artış izleniyor (6,18 m/s).

Referanslar

1 Zhang YF,He Y,Xu HX,et al. Virtual touch tissue imaging on acoustic radiation force impulse elastography: a new technique for differential diagnosis between benign and malignant thyroid nodules.J Ultrasound Med 2014;33(4):585-95.
2 Moon WJ, Jung SL, Lee JH, et al. Benign and malignant thyroid nodules: US differentiation--multicenter retrospective study. Radiology 2008;247:762-70.
3 Nam SY, Shin JH, Han BK, et al. Preoperative ultrasonographic features of papillary thyroid carcinoma predict biological behavior. J Clin Endocrinol Metab 2013;98:1476-82.
4 Zhang FJ, Han RL. The value of acoustic radiation force impulse (ARFI) in the differential diagnosis of thyroid nodules. EJR 2013;82(11):686-90.
5 Bojunga J, Dauth N, Berneretal C. Acousticradiationforce impulse imaging for differentiation of thyroid nodules. PLoS ONE,vol.7,ArticleIDe42735,2012.
6 Gu J, Du L, Baietal M. Preliminarystudyonthediagnostic value of acoustic radiation force impulse technology for differentiating between benign and malignant thyroid nodules. J Ultrasound Med 2012;31(5):763-71.
7 FriedrichRM, RomenskiO, Meyer G, et al.Acoustic radiation force impulse-imaging for the evaluation of the thyroid gland:alimitedpatient feasibility study. Ultrasonics 2012;52(1):69-74.
8 Pandey NN, Pradhan GS, Manchanda A, et al.Diagnostic Value of Acoustic Radiation Force Impulse Quantification in the Differentiation of Benign and MalignantThyroid Nodules.Ultrason Imaging2017;1:161734617706170.
9 Zhang YF, Liu C, Xu HX, et al.Acoustic radiation force impulse imaging: a new tool for the diagnosis of papillary thyroid microcarcinoma. Biomed Res Int 2014;2014:416969.
10 Liu BJ,Lu F,Xu HX, et al.The diagnosis value of acoustic radiation force impulse (ARFI) elastography for thyroid malignancy without highly suspicious features on conventional ultrasound.Int J Clin Exp Med 2015;8(9):15362-72.

Meme karsinomlu olgunun Acoustic Radiation Force Impulse (ARFI) ile değerlendirilmesi

Dr. Hülya Aslan, Prof. Dr. Ayşin Pourbagher

Başkent Üniversitesi Tıp Fakültesi, Radyoloji Anabilim Dalı, Adana, Türkiye

Giriş

Elastografi göreceli olarak doku sertliğini ölçerek meme lezyonlarında benign-malign ayrımında katkı sağlamaktadır. Fizik muayenede olduğu gibi benign lezyonların yumuşak, malign olanların sert olduğu prensibine dayanır. Özellikle BI-RADS 3 ve BI-RADS 4A lezyonlarda takip veya biyopsi kararı vermede yardımcıdır. Malignite şüphesi düşük olan BI-RADS 4A olguların BI-RADS 3 olarak sınıflandırılarak gereksiz biyopsileri azalttığı bildirilmiştir. Strain ve Shear Wave Elastografi olmak üzere iki temel elastografi prensibi bulunmaktadır. Strain elastografi kullanıcı bağımlı bir yöntemken, Shear Wave Elastografi kullanıcıdan bağımsız daha objektif veriler sağlamakta, interobserver ve intraobserver değişkenliği azaltmaktadır.

Hastanın hikayesi

71 yaşında kadın hasta meme taraması istemiyle meme kliniğimize başvurdu. 5 yıl önce endometrium karsinomu tanısıyla histerektomi ve bilateral salpingooferektomi öyküsü vardı. Hormon replasman tedavisi almamıştı. Ailede meme kanseri öyküsü yoktu. Fizik muayenede kitle palpe edilmedi.

Görüntüleme bulguları

Dijital mamografide meme parankimi ACR tip B paterndeydi. Dijital mamografide sol meme üst dış kadranda periareoler oval şekilli düzgün sınırlı kitle izlendi. US incelemede lezyonun solid yapıda olduğu görüldü. Sadece B-mode US bulguları ile lezyon BI-RADS 3 olarak tanımlandı.

Olgu Siemens® eSie Touch, Siemens® ARFI®, Virtual Touch Quantification (VTQ), Siemens® ARFI®, Virtual Touch imaging (VTI), Siemens® ARFI®, Virtual Touch Imaging Quantification (VTIQ) programları ile değerlendirildi.

eSie Touch ile elde olunan renk kodlamalı haritada lezyon yeşil (yumuşak) kodlanırken lezyon periferi mavi (sert) kodlandı. Virtual Touch Imaging Quantification (VTIQ) ile lezyonun kırmızı (sert) kodlandığı izlendi ve lezyon içerisinde yüksek Velocity (Vs) değerleri elde olundu.

VTI ile lezyon B-mode US'de görüldüğünden daha büyük ve koyu renkli kodlandı ve patern 4b olarak sınıflandırıldı. VTIQ ile lezyon içerisinden yapılan ölçümde Velocity (Vs) 4,58 m/s ölçüldü. Aksiller patolojik lenf adenopati izlenmedi. Elastografide lezyon sert izlenince BI-RADS 4A olarak sınıflandırıldı ve US kılavuzluğunda tru-cut biyopsiye yönlendirildi. Patolojik olarak invazif karsinom tanısı aldı. Sol memeye yönelik segmenter mastektomi ile kitle eksize edildi. Sentinel lenf nodu negatif olunca aksiller diseksiyon yapılmadı. Cerrahi spesimende invaziv kribriform karsinoma eşlik eden duktal karsinoma in situ odakları saptandı. Olgu cerrahi sonrası radyoterapi ve kemoterapiye yönlendirildi. Olgu operasyon sonrası 2. yılda sağ ve sağlıklı izleniyor.

Tartışma

Elastografi, 2013 yılında American Collage of Radiology tarafından geliştirilen BI-RADS US atlasına eşlik eden bulgular içerisinde eklendi. Elastografi özellikle BI-RADS 3 ve 4a lezyon ayrımında oldukça katkı sağlamaktadır. Elastografik olarak yumuşak kodlanan BI-RADS 3 olgular da BI-RADS 2 olarak sınıflandırılabilir. Elastografi benign lezyonlar da biyopsi ve kısa aralıklı izlem sıklığını azaltmaktadır.

B-mode US de tipik benign olan ve BI-RADS 2 olan olguların elastografi ile kategorisinin yükseltilmemesi önerilmektedir. Aynı şekilde US ile malignite şüphesi yüksek olan BRADS 4B, 4C veya 5 lezyonların elastografi verileri ile BI-RADS klasifikasyonunun düşürülmemesi önerilmektedir. Malign lezyonlarda hem lezyonun kendisi hem de lezyon çevresi sert kodlanmaktadır. Elastografinin önemli avantajlarından biri de kontrast madde kullanılmıyor olması ve non-invazif bir yöntem olmasıdır.

Sonuç

1cm'nin altında boyutta, hem mamografide hem US'de düzgün sınırlı olan ve BI-RADS 3 olarak kategorize edilebilecek bu kitlenin elastografi ile sert yapıda olduğu izlendi. Elastografi lezyonun BI-RADS 4 olarak sınıflandırılıp invazif karsinom tanısı almasına katkı sağladı.

MR Kongresi Özel Sayısı

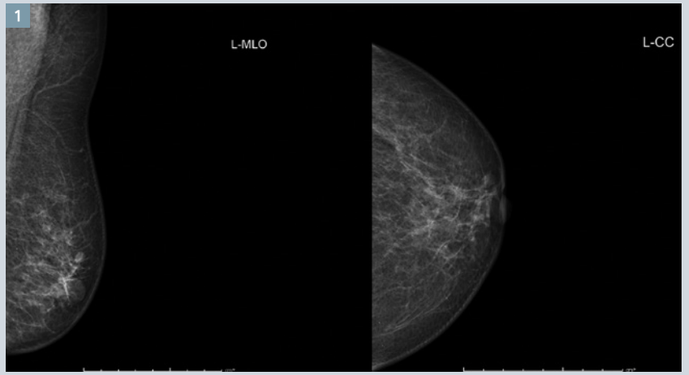

1 Dijital mamografide sol meme üst dış kadranda periareoler oval şekilli düzgün sınırlı 6mm boyutta nodüler opasite izleniyor.

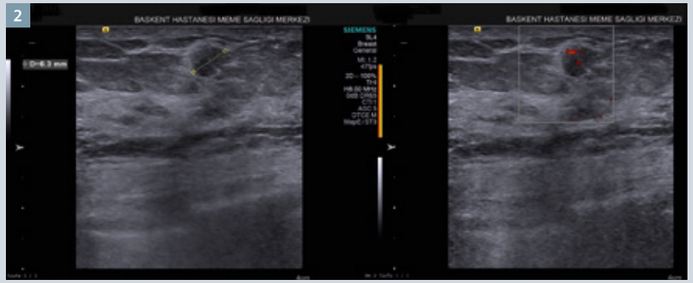

2 B-mode US'de lezyon hipoekoik düzgün sınırlı olarak izleniyor ve power doppler incelemede lezyon içerisinden akım izleniyor.

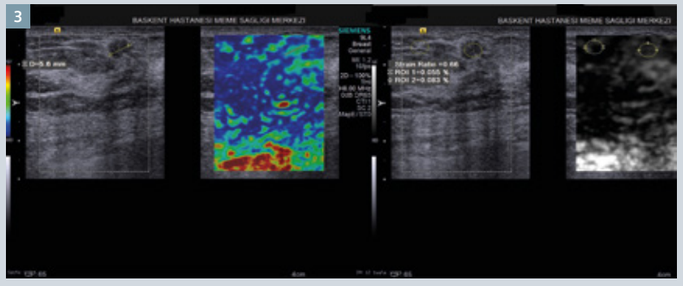

3 eSie Touch ile yapılan elastografi tetkikinde lezyon yeşil (yumuşak) kodlanırken periferi mavi (sert) kodlanıyor ve lezyon içerisinde strain ratio (SR) 0,66 hesaplanıyor.

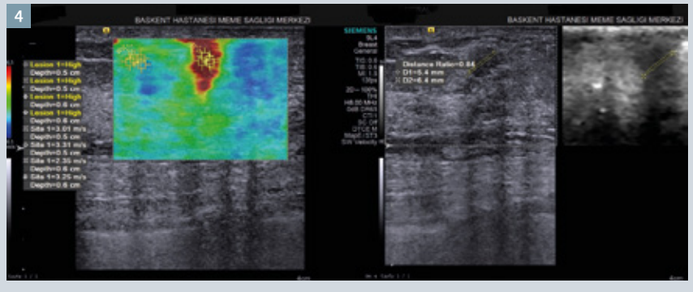

4 VTIQ ile yapılan ölçümde lezyonun kırmızı (sert) kodlandığı izleniyor ve içerisinde yüksek hız değerleri saptanıyor. VTI ile yapılan incelemede lezyonun B-mode US'de ölçüldüğünden daha büyük boyutta olduğu ve koyu renkli kodlandığı izleniyor. Lezyon VTI ile tip 4B patern özelliği gösteriyor.

5 VTIQ ile yapılan ölçümde lezyonda Vs değeri 4,58 m/s ölçülüyor.

İdiyopatik granülomatöz mastitli olgunun Acoustic Radiation Force Impulse (ARFI) ile değerlendirilmesi

Dr. Hülya Aslan, Prof. Dr. Ayşin Pourbagher

Başkent Üniversitesi Tıp Fakültesi, Radyoloji Anabilim Dalı, Adana, Türkiye

Giriş

İdiyopatik granülomatöz mastit (IGM), memenin etiyolojisi bilinmeyen nadir kronik benign inflamatuar bir hastalığıdır [1]. Sıklıkla üreme çağındaki genç kadınlar etkilenir. Olgular hassas eritemli meme kitlesi, abse veya fistül ile prezente olurlar [2,3]. Klinik ve radyolojik olarak meme kanserini taklit etmektedir [4,5]. Ultrasonografi (US), mamografi ve manyetik rezonans görüntüleme (MRG), tanıda yardımcı görüntüleme modaliteleridir. Genç olguları daha sık tuttuğu göz önüne alınınca US ilk başvurulan görüntüleme yöntemidir.

Hastanın hikayesi

34 yaşında kadın hasta, memede 20 gündür olan şişlik ve ağrı şikayeti ile meme merkezine başvurdu. Ailede meme kanseri öyküsü yoktu. 3 çocuk emzirmişti.

Fizik muayenede sağ meme dış orta kadranda palpabl kitle ve meme başında retraksiyon vardı. Aksiller lenf adenopati yoktu. US bulguları ile granülomatöz mastit düşünüldü. Tanıyı doğrulamak ve tüberküloz PCR DNA çalışmak için hastaya US kılavuzluğunda tru-cut biyopsi işlemi uygulandı. Patolojik olarak granülomatöz mastit tanısı doğrulandı. Tüberküloz PCR DNA negatifti. Olgu oral steroid ile konservatif tedaviye yönlendirildi.

Görüntüleme bulguları

B-mode US'de hipoekoik cilde doğru uzanım gösteren, içerisinde hareketli yoğun içerikli debrinin olduğu tübüler yapılar izlendi. Çevre parankimde ekojenite artışı mevcuttu. Doppler inceleme ile lezyon çevresinde parankimde vaskülarizasyon artışı saptandı.

Olgu Siemens®.ARFI®, Virtual Touch Quantification (VTQ), Siemens®.ARFI®, Virtual Touch imaging (VTI), Siemens®. ARFI®, Virtual Touch Imaging Quantification (VTIQ) yazılımları ile değerlendirildi. VTIQ ile lezyon içerisinde en sert alanlardan yapılan ölçümde Velocity (Vs) 8,96-9,36 m/s ölçüldü. VTI ile B-mode US'de lezyon santralinde izlenen hipoekoik tübüler yapıya uyan alanın parlak kodlandığı ve içerisinde koyu septaların olduğu izlendi. VTQ ile lezyon santralinde Vs X.XX m/s olarak değerlendirildi.

Tartışma

IGM memenin kronik, non-kazeifiye granülomlar ve abse formasyonları ile karakterize sıklıkla üreme çağındaki genç kadınları etkileyen inflamatuar benign bir hastalığıdır [2,5]

IGM klinik ve radyolojik olarak meme kanserini taklit edebilir. US veya mamografi gibi rutin radyolojik görüntüleme yöntemleri ile IGM'yi meme kanserinden ayırt etmek zor olabilmektedir. US bulguları soliter veya birbiri ile birleşen hipoekoik heterojen kitleler, cilde uzanan hipoekoik lineer traktlar (kütanöz sinüsler), çevre parankimde eşlik eden ödem, duktuslarda dilatasyon ve doppler incelemede hipervaskülarizasyondur.

1 B-mode US' de cilde doğru uzanım gösteren hipoekoik tübüler lezyon izleniyor.

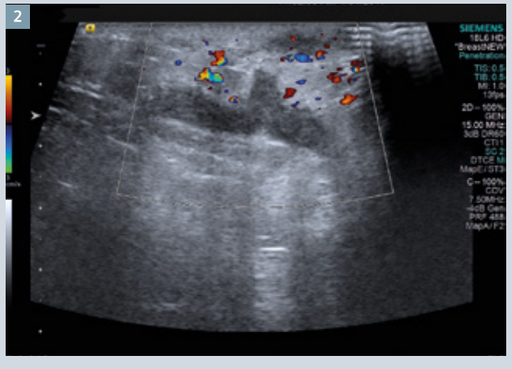

2 Renkli doppler incelemede lezyon periferinde görünen hiperekojen alanlarda artmış vaskülarizasyon izleniyor.

Shear Wave Velocity (Vs) göreceli olarak doku sertliğini yansıtır. Doku sertliği arttıkça Vs değeri de artar. Literatürde IGM'nin meme malignitelerinden daha düşük SWV değerleri gösterdiği bildirilmiştir [6]. VTI ile yapılan sınıflamada lezyonlar 4 paterne ayrılmıştır [7]. Patern 1'de lezyon çevre parankim ile benzer elastografik özellik göstermektedir. Patern 2'de lezyon parlak kodlanmaktadır. Patern 3'te lezyonlar hem parlak hem de koyu alanlar içermektedir. Koyu kodlanan lezyonlar ise patern 4 olarak izlenmektedir. Bu sınıflamaya göre patern 1 ve 2 lezyonların benign olma olasılığı daha yüksekken, patern 3 ve 4 lezyonların malign olma olasılığı daha yüksektir [7, 8]. Bizim olgumuzda da VTI ile tip 3 patern özelliği göstermekteydi. VTQ ile Vs X.XX olarak sembolize edildiğinde lezyon ya çok sert veya heterojen olduğundan cihazın ölçme limitini aşmaktadır. Bu olguda X.XX değeri lezyonun heterojen iç yapıda olmasına bağlıdır.

Sonuç

Bu olguda ARFI, lezyonun komplike kistik yapıda olduğunu doğrulamaya ve klinik ve diğer US bulguları ile birlikte değerlendirildiğinde tanıyı koymaya yardımcı olmuştur.

Referanslar

1 Kessler E, Wolloch Y. Granulomatous mastitis: a lesion clinically simulating carcinoma. Am J Clin Pathol 1972;58:642
2 Pouchot J, Foucher E, Lino M, Barge J, Vinceneux P. Granu-lomatous mastitis: an uncommon cause of breast abscess. ArchIntern Med 2001;161:611–2.
3 Wilson JP, Massoll N, Marshall J, Foss RM, Copeland EM,Grobmyer SR. Idiopathic granulomatous mastitis: in search of athera-peutic paradigm. Am Surg 2007;73:798–802
4 Macansh S, Greenberg M, Barraclough B, Pacey F. Fine nee-dle aspiration cytology of granulomatous mastitis. Report of a caseand review of the literature. Acta Cytol 1990;34:38–42.
5 Imoto S, Kitaya T, Kodama T, Hasebe T, Mukai K. Idio-pathic granulomatous mastitis: case report and review of the litera-ture. Jpn J Clin Oncol 1997;27:274–7.
6 Teke M, Teke F, Alan B, Türkoğlu A, Hamidi C, Göya C, Hattapoğlu S, Gumus M. Differ-ential diagnosis of idiopathic granulomatous mastitis and breast cancer using acoustic radiation force impulse imaging. J Med Ultrason (2001). 2017;44(1):109-115.
7 Tozaki M, Isobe S, Sakamoto M. Combi-nation of elastography and tissue quantifi-cation using the acoustic radiation force impulse (ARFI) technology for differential diagnosis of breast masses. Jpn J Radiol. 2012;30:659–70.
8 Elastography of breast lesions: initial clinical results. Garra BS, Cespedes EI, Ophir J, Spratt SR, Zuurbier RA, Magnant CM, Pennanen MF. Radiology. 1997 Jan;202(1):79-86.

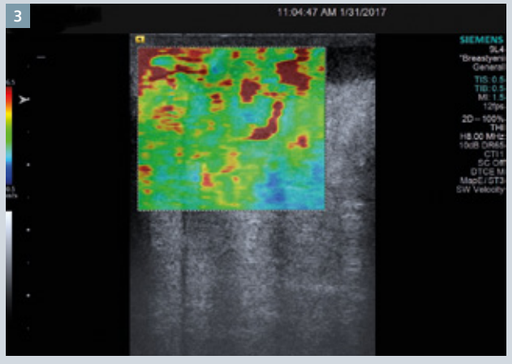

3 Virtual Touch Imaging Quantification ile elde olunan renkli harita izleniyor.

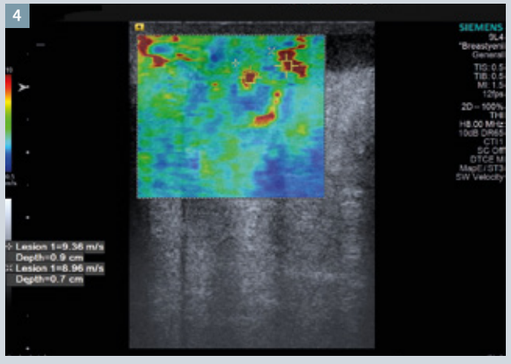

4 Virtual Touch Imaging Quantification ile yapılan hız ölçümleri izleniyor.

5 Virtual Touch imaging (VTI) lezyonun Tozaki'nin sınıflamasına göre tip 3 paternde olduğu izleniyor.

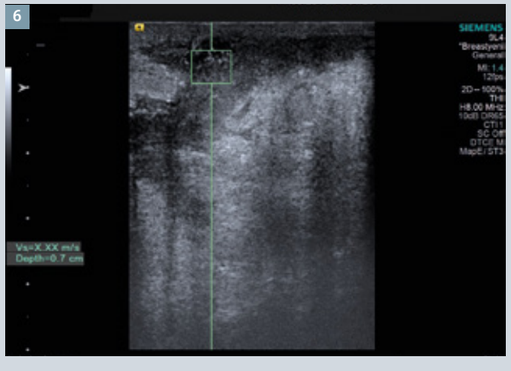

6 Virtual Touch Quantification ile lezyon içinden yapılan hız ölçümü izleniyor.

İmplant ile erken meme rekonstrüksiyonu sonrası oluşan nadir bir komplikasyon: Yalancı anevrizmanın renkli doppler US ile değerlendirilmesi

Prof. Dr. Ayşin Pourbagher[1], Dr. Hülya Aslan[1], Yrd. Doç. Dr. Murat Gedikoğlu[1], Yrd. Doç. Dr. Hüseyin Özgür Aytaç[2]

[1] *Başkent Üniversitesi Tıp Fakültesi, Radyoloji Anabilim Dalı, Adana, Türkiye*
[2] *Başkent Üniversitesi Tıp Fakültesi, Genel Cerrahi Anabilim Dalı, Adana, Türkiye*

Giriş

Memede gerçek veya yalancı anevrizma gelişimi oldukça nadirdir. Literatürde bildirilen yalancı anevrizmalar sıklıkla meme biyopsisi sonrası iyatrojenik olarak veya künt travmaya sekonder gelişir [1–4]. Bu olgular genellikle pulsatil meme kitlesi veya hematom ile prezente olurlar. Klinik ve radyolojik olarak yalancı anevrizmadan şüphelenilmezse aktif kanama gibi ciddi komplikasyonlara neden olabilir.

Hastanın hikayesi

Sol memesinde multisentrik meme kanseri saptanan 48 yaşındaki kadın hastada, meme başı korunarak mastektomi yapıldı ve eş zamanlı silikon jel implant (440 cc CPG 323, MENTOR®) ile meme rekonstrüksiyonu ve sol aksiller sentinel lenfadenektomi gerçekleştirildi. Ameliyatın ertesi günü taburcu edilen hastanın dreni 16. günde çekildi. Ameliyat sonrası 44. günde hasta ameliyat yerinde yeni oluşan ağrılı şişlik ile kliniğimize başvurdu. Hasta ilk olarak Ultrasonografi (US) ile değerlendirildi. US incelemede protez anterior komşuluğunda hematom ile uyumlu septalı yoğun içerikli koleksiyon saptandı. Bir hafta sonraki kontrolde hastanın memesindeki şişliğin arttığı dikkati çekti. Kontrol US'de de hematom boyutunda artış izlendi. US ile hematom alanı içerisinde yaklaşık 2 cm boyutta anekoik içerikli yuvarlak şekilli kistik lezyon izlendi. Doppler inceleme ile lezyon içerisinde anevrizma boynu ve yalancı anevrizma için tipik olan türbülan akıma bağlı Ying Yang bulgusu saptandı. US kılavuzluğunda yalancı anevrizma lümenindeki akımı durdurmak için manuel kompresyon uygulandı. Başarılı olunamayınca hasta anjiyografiye yönlendirildi. Anjiyografik incelemede İMA'in bir dalından köken alan yalancı anevrizma saptandı ve endovasküler coil uygulaması ile yalancı anevrizma oklüde edildi. İşlem sonrası 1. haftada renkli doppler US ile yapılan kontrolde yalancı anevrizma lümeninde akım saptanmadı.

1 Hastanın ameliyat sonrası 16. günde taburcu olurken, 44. günde hematom gelişmeye başlayınca ve endovasküler tedavi sonrası 10. günde sol memede hacim ve renk değişikliği izleniyor.

Tartışma

İMA'da yalancı anevrizma oldukça nadir görülür. Literatürde meme implantı sonrası yalancı anevrizma sınırlı sayıda olguda bildirilmiştir. Meme implantı sonrası İMA'da gelişen yalancı anevrizmalar cerrahinin bir komplikasyonu olabileceği gibi, etiyolojide tel sütürler çevresinde gelişen inflamasyonda da etkili olabilir [5, 6]. Tedavide manuel kompresyona cevap alınamayan olgularda veya cerrahi yüksek riskli hastalarda daha az invazif girişim gerekli olduğunda lokal trombin enjeksiyonu veya anjiyografik coil embolizasyon kullanılabilir. Eşlik eden masif kanamanın olduğu durumlarda tedavide açık cerrahi de tercih edilebilir.

Sonuç

Bu olguda renkli doppler, incelemede yalancı anevrizma tanısının koyulmasında ve lokalizasyonunun tespitinde yardımcı olmuştur. Aktif kanamayı ekarte etmek için de US ve klinik değerlendirme önemlidir.

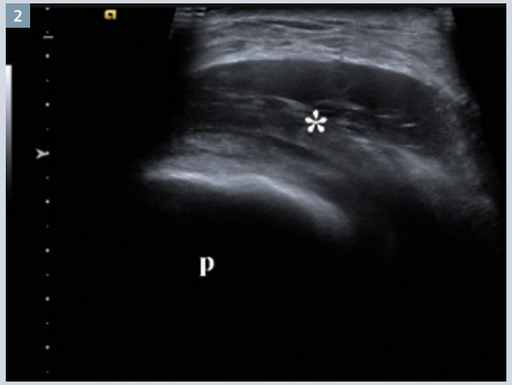

2 B-mode US incelemede protez (p) anterior komşuluğunda hematom(*).

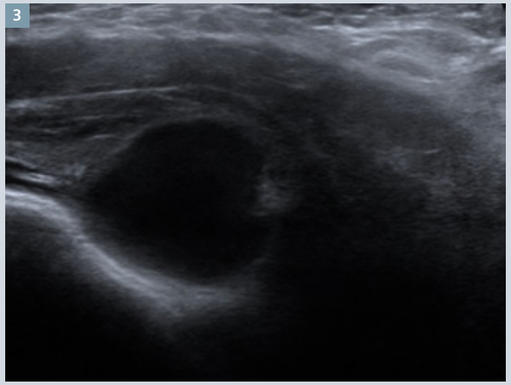

3 B-mode US' de hematom alanı içinde yuvarlak şekilli anekoik kistik lezyon.

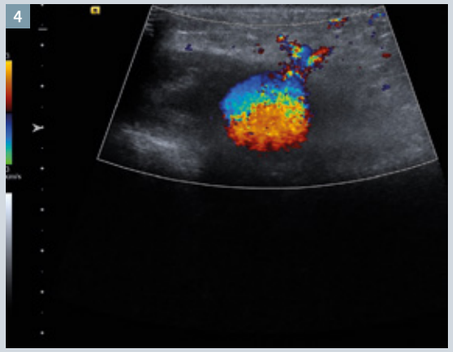

4 Renkli doppler incelemede lezyonda türbülan akıma bağlı yalancı anevrizma için tipik olan Ying Yang bulgusu.

5 E: DSA tetkikinde sol İMA dalından gelişen yalancı anevrizma.

6 Coil embolizasyon sonrası elde edilen DSA görüntüsünde yalancı anevrizma lümeninde akım saptanmadı.

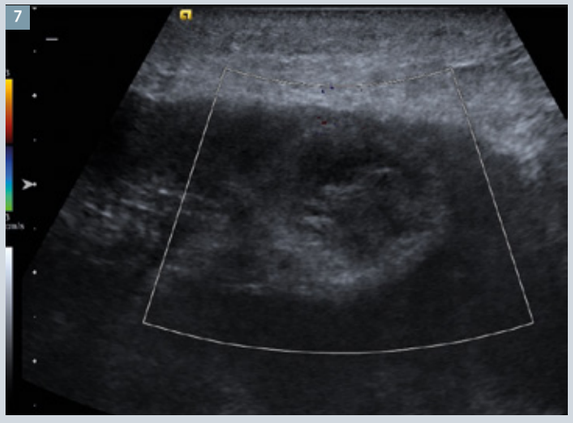

7 Coil embolizasyon sonrası elde edilen renkli doppler incelemede yalancı anevrizma lümeninde akım saptanmadı.

Referanslar

1 Sun S, Hennessey H, Kam Nakch I, Alsharif S, Meterissian S, Mesurolle B. Compression-refractory breast hematoma secondary to pseudoaneurysm after stereotactically guided vacuum-assisted biopsy: the critical role of urgent surgical evacuation. J Clin Ultrasound. 2014 Oct;42(8):492-4.
2. Dixon AM, Enion DS. Pseudoaneurysm of thebreast: case study and review of literature. Br JRadiol 2004;77:694.
3. El Khoury M, Mesurolle B, Kao E, et al. Spontaneous thrombosis of pseudoaneurysm of the breast related to core biopsy. AJR Am J Roentgenol 2007;189:W309.
4. Jin-ming C, Jin LV, Kai MA, Yan J. Assesment of internal mammary artery injury after blunt chest trauma: a literatüre review. J Zheijiang Univ Sci B 2014;15:864–9.
5. Nasir A, Viola N, Livesey SA. Iatrogenic pseudoaneurysm of internal mammary artery: case report and literature review. J Card Surg 2009;24:343–56.
6. Falconieri F, Raevsky E, Davies S, Moat N. Pseudoaneurysm of a branch of left internal mammary artery: a late and potentially fatal complication after redo-sternotomy. Interact Cardiovasc Thorac Surg 2015;20:866–7.

Kolesistitin nadir komplikasyonu: Ultrasonografi ile tanı koyulan safra kesesi perforasyonu

Uzm. Dr. Ebru Torun, Doç. Dr. Tarkan Ergün, Prof. Dr. Hatice Lakadamyalı

Başkent Üniversitesi Alanya Uygulama ve Araştırma Merkezi, Radyoloji Bölümü, Antalya

Hastanın hikayesi

59 yaşında erkek hasta üç gündür var olan ishal ve sağ üst kadran ağrısı nedeniyle ile acil servise başvurdu. Medikal geçmişinde safra kesesi taşı ve benign prostat hipertrofisi mevcuttu. Ateş 37,2 ˚C, kan basıncı 120/80 mmHg idi. Fizik muayenede hafif düzeyde abdominal distansiyon ve sağ üst kadranda hassasiyet saptandı. Laboratuar değerleri; lökosit 11900/mm^3, aspartat aminotransferaz 52 U/L, alanin aminotransferaz 60 U/L, alkalen fosfataz 92 U/L, gama glutamil transferaz 85 U/L, C-Reaktif protein 62 mg/L, hemoglobin 12,6 g/dL ve kreatin 2,09 mg/dL idi. Akut kolesistit ön tanısı ile hasta yatırıldı. Takip eden 6 saat içerisinde hasta karın ağrısında artış olduğunu belirtti. Kan basıncı 80/50 mmHg'ye düştü ve ateşi 38,2 ˚C'ye yükseldi. Fizik muayenede yeni gelişen rebound ve rijidite saptandı.

Bulgular

Ultrasonografide (US) safra kesesi duvar kalınlığında ve çapında artış izlendi. Lümen içerisinde orta düzeyde çamur mevcuttu. Ek olarak safra kesesi duvar bütünlüğünde kısa bir alanda perforasyon ile uyumlu defekt tespit edildi (Şekil 1). Acil olarak operasyona alınan hastanın histopatolojik inceleme sonucu perfore aktif kronik kolesistit ile uyumlu idi. Operasyon sonrası iyileşen hasta 6. günde taburcu edildi.

Tartışma

Safra kesesi perforasyonu akut kolesistitin nadir (%5), ancak yaşamı tehdit eden ciddi bir komplikasyonudur [1]. İlerlemiş inflamasyona sekonder gelişen iskemi ve nekroza bağlı oluşur. Perforasyon akut kolesistit semptomlarının başlangıcından birkaç gün ya da haftalar sonra gelişebilir. Semptomların benzer olması nedeni ile

1 Ultrasonografik görüntüde distandü safra kesesi, safra kesesinde çamur ve safra kesesi komşuluğunda fokal sıvı koleksiyonu izleniyor. Ayrıca perforasyon için tanı koydurucu safra kesesi duvarında fokal bütünlük kaybı görülüyor (oklar).

klinik olarak perforasyonun komplike olmamış akut kolesiststten ayrımı zordur. Akut kolesistitli olgularda hastanın kliniğinde hızlı bozulma ya da yüksek intrakolesistik basıncın azalmasına bağlı ağrının şiddetinde ani azalma perforasyon lehinedir. Perforasyonla ilişkili mortalite oranı %24'e kadar çıkabilir [2]. Erken teşhis ve tedavi mortalite oranını belirleyici temel faktördür. Safra kesesi perforasyonu 1934'te Niemeier tarafından 3 grupta sınıflandırılmıştır [3]. Tip I (akut tip %33-37) en yüksek mortalite ve morbidite riskine sahip grup olup safra kesesinin serbest perforasyonudur. Yaygın bilier peritonite neden olur. Tip II (subakut tip %43-53) en sık izlenen formdur. Kapalı perforasyon olup lokalize peritonit ya da perikolesistik abse meydana gelir. Tip III (kronik tip %10-19) formunda ise perforasyon internal (biliobilier ya da biloenterik) ya da eksternal fistül ile sonuçlanır. Perforasyon en sık (%60) safra kesesinin fundus bölümünde izlenir [4]. Safra kesesi perforasyonu için predispozan faktörler arasında taş, enfeksiyon, malignite, travma, ilaçlar (steroid) ve bozulmuş vasküler beslenme yer alır. US incelemede akut kolesistitte izlenen (safra kesesi duvarında kalınlaşma, hidropik safra kesesi, perikolesistik serbest sıvı ve pozitif sonografik Murphy işareti) bulgular görülebilir. Ancak safra kesesi perforasyonunun en güvenilir bulgusu safra kesesi duvarında defekt olarak izlenen sonografik delik işaretidir. Bu bulgu US ile olguların yaklaşık %70'inde saptanabilir [5].

Sonuç

Safra kesesi perforasyonunun erken teşhis ve acil tedavisi yüksek mortalite ve morbiditenin önlenmesi açısından son derece önemlidir. Ultrasonografi safra kesesi perforasyonunun gösterilmesinde oldukça etkindir.

Referanslar

1 Roslyn J, Busuttil RW. Perforation of the gallbladder: a frequently mismanaged condition. Am J Surg. 1979; 137(3):307-12.
2 Bennett GL, Balthazar EJ. Ultrasound and CT evaluation of emergent gallbladder pathology. Radiol Clin North Am. 2003; 41(6):1203-16.
3 Niemeier OW. Acute free perforation of the gall bladder. Ann Surg 1934; 99(6): 922-4.
4 Derici H, Kara C, Bozdag AD, Nazli O, Tansug T, Akca E. Diagnosis and treatment of gallbladder perforation. World J Gastroenterol. 2006; 12(48):7832-6.
5 Sood BP, Kalra N, Gupta S, Sidhu R, Gulati M, Khandelwal N, et al. Role of sonography in the diagnosis of gallbladder perforation. J Clin Ultrasound 2002; 30(5): 270-4.

Uzm. Dr. Ebru Torun, Doç. Dr. Tarkan Ergün, Prof. Dr. Hatice Lakadamyalı

www.siemens.com/skyra

MAGNETOM Skyra

3T'de maksimum performans. Her vakada. Her gün.

Klinik ortamlarda daha hızlı, daha güvenilir ve daha hasta-dostu MR görüntüleme sistemlerine ihtiyaç hızla artıyor. MAGNETOM Skyra, bu ihtiyacın karşılanmasına yardımcı oluyor ve 3T'nin potansiyelini maksimum düzeye çıkarıyor. MAGNETOM Skyra, mükemmel görüntü kalitesi sunmanın yanı sıra verimliliği de yükseltiyor. Böylece, daha çok sayıda hastaya hizmet verirken, yatırımın geri dönüşünü de önemli ölçüde artırıyor.

İster rutin tetkiklerde ister gelişmiş araştırmalarda kullanılsın, MAGNETOM Skyra çalışma biçiminizde devrim yaratacak. MAGNETOM Skyra ile

- 3T MR görüntülemede sıra dışı bir kalite ve hız kazanın.
- Tutarlı sonuçlara verimli bir biçimde ulaşın.
- MR görüntüleme hizmetlerinizin kapsamını genişletin.

AVM tedavi planlanması - *syngo* Dyna4D destekli

Dr. Peter Mitchell

Radyoloji Bölümü, Royal Melbourne Hastanesi, Parkville, Victoria, Avustralya

Hastanın hikayesi

Hasta, rastlantısal bir bulgu olarak keşfedilen arteriovenöz malformasyonun değerlendirilmesi için serebral anjiyografiye sevk edildi.

Tanı

Sağ posterior temporal lobun medial yanındaki 2x2,3 cm'lik arteriovenöz formasyon, sağ PCA'nın P2 segmentinden gelen branşlar tarafından besleniyor. Venöz drenaj, beyincik çadırının enine uzanan damarlarla sağ transversal ve sigmoid sinüslere doğru gerçekleşiyor. En iyi 4D-RA'da görülebilen nidüsün posterior marjında konumlanmış 5x5 mm'lik venöz "anevrizma" bulunuyor.

syngo Dyna4D'nin uygulanması aşağıdaki ek bilgileri de sağladı:

syngo Dyna4D, iki ana arterden birinin (her ikisi de rPCA'nın P2 segmentinden) nidüsü hiç doldurmadığını ortaya koyuyor. Bu, DSA görüntülerinde görülmüyor.

Bir ana besleyici damardan, iki "alt arterin" hangisinin intranidal anevrizmayı beslediğini mükemmel bir şekilde betimlemek mümkün oluyor. Bu, girişimsel ekibin, önce hangi arterin embolize edileceğini açıkça tespit etmesine izin veriyor.

Tedavi

syngo Dyna4D, bu hastanın tedavi planını oluşturmak açısından büyük öneme sahipti. AVM'nin embolizasyonu bu yılın ilerleyen zamanlarında gerçekleşecek.

Yorumlar

3D DSA özelliği, özellikle intrakraniyal anevrizma değerlendirmesine ilişkin olarak karmaşık serebrovasküler anatomiyi değerlendirme becerimizi büyük ölçüde geliştirdi ancak sınırlı zamansal bilgi sağladı. *syngo* Dyna4D ile 3D etkileşimi ve manipülasyonunun faydasını zaman çözünmüş sorgu ile birleştirebildik. Bu, karmaşık dural arteriovenöz fistüllerin ve serebral arteriovenöz malformasyonların tedavisinde değerli bir katkı sağladı. Özellikleri tespit etmek amaçlı optimum projeksiyon, edinim sırasındaki süreye bağlı olarak değişiklik gösteriyor – örneğin, bir projeksiyonda arteriyal fistül ilişkisi, diğerinde ise venöz stenoz ile. Hepsi de arteriyaldan en uygun oryantasyonda venöz faza doğru geçen kontrastı gözlediğimizde bizim için mevcut oluyor. Daha önceleri, benzer bilgileri türetmek için çoklu düzlemlerde çoklu edinimlere ihtiyacımız oluyordu.

Dr. Peter Mitchell

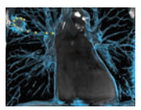

Araştırma protokolünü ve daha fazla bilgiyi çevrimiçi olarak incelemek için: siemens.com/artis-world

İletişim

kellie.bourke@siemens.com

1 DSA görüntüsü, sağ posterior serebral arterin branşlarından çıkan AVM'yi sergiliyor.

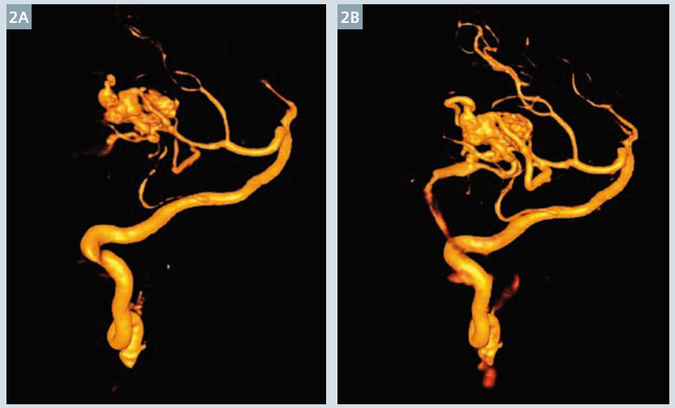

2 *syngo* Dyna4D, iki "alt arterden" hangisinin intranidal anevrizmayı beslediğini mükemmel bir şekilde göstermek üzere AVM'yi «çözmek» için kullanılıyor.

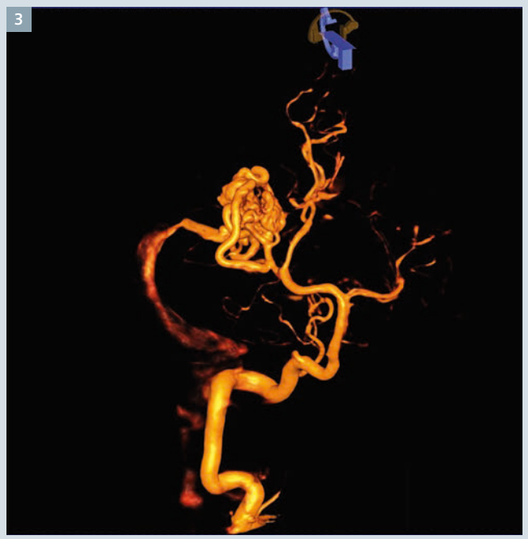

3 *syngo* Dyna4D hacminin manipülasyonu, klinisyenlerin 3D modelin herhangi bir projeksiyonunda AVM'nin dolumunu görselleştirmelerine izin veriyor. Bu, embolizasyon tedavisinin en etkili şekilde planlanmasıyla sonuçlanıyor.

Anormal sol ana koroner arter: Koroner BT anjiyografisi kullanılarak malign varyant ihtimalinin elenmesi

Dr. M. Goeller; Dr. M. Marwan; Dr. M. Hell; Dr. A. Schuhbaeck; Dr. M. Troebs ve Dr. S. Achenbach

İç Hastalıkları 2, Kardiyoloji Bölümü, Erlangen-Nuremberg Üniversite Hastanesi, Erlangen, Almanya

Hastanın hikayesi

Yüksek tansiyon ve obezite sorunu olan 62 yaşında kadın hasta (vücut kitle endeksi 31,6 kg/m²) invazif koroner anjiyografi yoluyla koroner arter hastalığı (CAD) ihtimalinin elenmesi için yakınlardaki bir hastaneye sevk edildi. Hasta, önceki haftalarda efor dispnesisinden, göğüste rahatsızlık hissinden ve palpitasyonlardan yakınıyordu. Fiziksel muayenesinde dikkat çekici bir şey görülmedi; elektrokardiyogram ve transtorasik ekokardiyografi normaldi. İnvazif koroner anjiyografide hemodinamik ilişkili stenozun olmadığı hafif aterosklerosis görüldü. Buna ek olarak, sol ana koroner arterde (LM) anormal bir yol görüldü ve hasta, habis koroner anomali ihtimalinin elenmesi amacıyla, bitişik büyük damarlarla ilişkili olarak LM'nin yolunun iyice açıklığa kavuşturulması için bölümümüze sevk edildi.

Tanı

Koroner BT anjiyografisi, sağ koroner arterin (RCA) proksimal segmentinden doğan LM'nin anormal orijinini ortaya koydu (Şekil 1A). Anormal LM daha sonra pulmoner altı bir yol izliyordu (Şekil 1B) ve takiben normal bir yolla bir sol anterior inen artere (LAD) ve sol sirkumfleks artere (LCx) ayrılacak şekilde çatallaşıyordu (Şekil 2, 3 ve 4). LAD ve LCx, koroner plak veya stenoza ilişkin bir kanıt sunmuyordu. RCA stenozsuz kalsifiye olmamış plak gösteriyordu.

Yorumlar

Konjenital koroner arter anomallilerinin kesin bir şekilde karakterizasyonu, miyokardiyal iskemi ve ani ölümle potansiyel ilişkileri nedeniyle büyük öneme sahip. Koroner anomali nadir gerçekleşen bir olay ve %0,3-1,3 oranında kayıtlı vaka bulunuyor [1, 2]. Koroner anjiyografi geçiren hastalarda valsalvanın sağ sinüsünden veya RCA'dan LM'nin anormal orijini olması durumunun gerçekleşmesi oranı yaklaşık %0,1. [3, 4]

Bu hastalar arasında, aort ve pulmoner arter arasında LM'nin arterler arası bir yol izlemesi, örnek olayların %75'ine varan oranda görülebiliyor [3, 4]. Bu arterler arası yol, intramural segmentin esnemesine, aort ostiyumundan gelen arterin akut bir açı göstermesine ve sistol sırasında LM'nin sıkışmasına yol açabiliyor ve bunlar özellikle egzersiz sırasında veya egzersizden kısa bir süre sonra ani kardiyak ölümüne veya miyokard iskemisine neden olabiliyor (>%50) [5].

62 yaşındaki kadın hastamızın örnek olayında ostiyum yakınında bir akut angulasyon veya doğrudan aort ve pulmoner arter arasında malign arterler arası yol ihtimali, koroner anomalilerin değerlendirilmesi için en çok tercih edilen yöntem olan koroner BT anjiyografisi ile elendi. Geleneksel koroner anjiyografiye kıyasla koroner BT anjiyografisi, orijinlerinin, yollarının ve komşu kardiyak yapılarla ilişkilerinin daha iyi bir tanımıyla koroner arterlerin gerçek hacimsel görselleştirmesini sağlıyor. Başka bir kontrol muayenesi gerekli olmadı ve hasta koroner BT anjiyografisinin ardından doğrudan taburcu edilebildi.

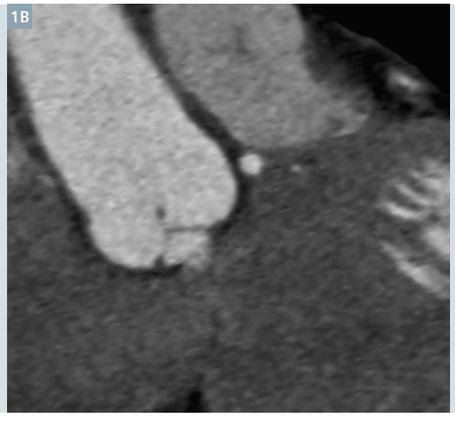

1A
Eğimli MPR görüntüsü, proksimal RCA'dan doğan LM'yi ve RCA'da stenoza sahip olmayan kalsifiye olmamış plağı gösteriyor.

1B
MPR görüntüsü, LM'nin pulmoner altı seyrini gösteriyor.

2 VRT; LM, LAD, RCA ve LCx'in izlediği yolu gösteriyor ve arterler arası bir yol ihtimalini eliyor.

3 Koroner ağacın VRT'si LM'de ve LCA, LAD, RCA ve LCx'in yolunda anomali gösteriyor.

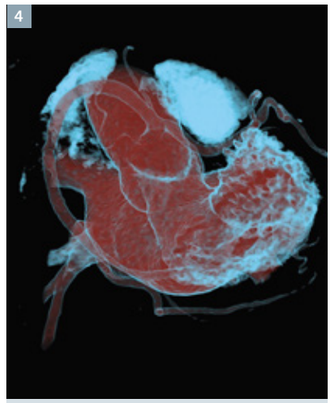

4 Koroner ağacın VRT'si, LM'nin pulmoner altı yolunu gösteriyor.

İnceleme protokolü

Tarayıcı	SOMATOM Definition Flash
Tarama alanı	Kalp
Tarama modu	Prospektif ECG-tetiklenmiş sekanssal tarama
Tarama uzunluğu	138 mm
Tarama yönü	Kraniokaudal
Tarama süresi	6,3 s
Tüp gerilimi	120 kV
Tüp akımı	400 mAs / rot.
Doz modülasyonu	ECG pulse
$CTDI_{vol}$	14,35 mGy
DLP	198 mGy cm
Etkin doz	2,8 mSv
Rotasyon süresi	0,28 s
Kesit kolimasyonu	128 × 0,6 mm
Kesit genişliği	0,6 mm
Rekonstrüksiyon artımı	0,6 mm
Rekonstrüksiyon çekirdeği	Bv40 (ADMIRE)
Kalp atım hızı	58 bpm
Kontrast	350 mg/mL
Hacim	65 mL + 50 mL saline
Akış hızı	6,5 mL/s
Başlama gecikmesi	Test bolus + 2s

Burada belirtilen sonuçlar, Siemens müşterilerinin özgün ortamında elde edilen sonuçlara dayalıdır. "Tipik" bir hastane olmadığı ve birçok değişken (örn. hastanenin ölçeği, vaka birleşimi, IT'nin benimsenme seviyesi) mevcut olduğu için diğer müşterilerin de aynı sonuçları alacağı garanti edilemez. Klinik uygulamada ADMIRE'ın kullanımı; klinik göreve, hastanın ölçülerine, anatomik konuma ve klinik uygulamaya bağlı olarak hastaya uygulanan dozu azaltabilir. Belirli klinik görevlerde tanısal görüntü kalitesi elde etmek için uygun dozu belirlemek amacıyla radyoloji ve fizik uzmanlarına danışılmalıdır.

Referanslar

1 Roberts WC. Major anomalies of coronary arterial origin seen in adulthood. Am Heart J 1986; 111:941-963.
2 Yamanaka O, Hobbs RE. Coronary artery anomalies in 125,595 patients undergoing coronary angiography. Cathet Cardiovasc Diagn 1990; 21:28-40.
3 Donaldson RM, Raphael M, Radley-Smith R, et al. Angiographic identification of primary coronary anomalies causing impaired myocardial perfusion. Cathet Cardiovasc Diagn 1983; 9: 237-249.
4 Kimbiris D, Abdulmassih SI, Segal BL, et al. Anomalous aortic origin of coronary arteries. Circulation 1978; 58: 606-615.
5 Kim SY, Seo JB, Do KH, et al. Coronary artery anomalies: classification and ECG-gated multi-detector row CT findings with angiographic correlation. Radiographics. 2006; 26(2):317-33.

Kontrastlı Dual Energy mamografi

Giriş

Mamografi, tarama ve tanısal meme görüntülemede oturmuş standart olmasına rağmen yine de bazı sınırlamaları var. Özellikle yüksek doku dansitesine sahip memelerde geleneksel mamografide kanserlerin %15-31'i görülemeyebiliyor [1]. Tomosentezin mamografinin hassasiyetini artırabilmesine [2] rağmen, normal meme ve tümör dokusunun X-ray atenüasyonu arasındaki küçük fark nedeniyle veya kanser fokal yerine difüze bir büyüme paternine sahip olduğu için tespit edilemeyen kanserler bulunuyor.

İntravenöz kontrast maddeler yardımıyla, artmış vaskülariteye sahip alanlar görüntülenebiliyor. Şu anda, gadolinyumlu MRG meme görüntülemesi bu bilgileri elde etmek için kullanılıyor [3] ve tanısal meme görüntülemesinin oturmuş bir parçası olarak görülüyor. İyot tabanlı X-ray kontrast maddesinin ve dijital mamografinin birleşimi de bu bilgiyi elde etmenin bir diğer yöntemi. Kontrastlı Dual Energy mamografi (CEDEM)* iki farklı X-ray enerjisiyle birbirini hızlı bir şekilde takip eden iki görüntü elde ediyor. Daha sonra bu görüntüler ağırlıklı çıkarım algoritması kullanılarak birleştiriliyor ve bu da iyot ve meme dokusunun farklı emilim özellikleri nedeniyle iyot sinyalinin geliştirilmesiyle sonuçlanıyor. Dual Energy tekniği yakın zamanda incelendi ([4], [5], [6] ve [7]). Siemens, ABD ve Avrupa'daki lokasyonlarda CEDEM'i 2011'den beri klinik açıdan inceliyor. Bu yazıda, CEDEM teknolojisine ilişkin genel bir bakış ve Siemens tarafından bu alanda sağlanan gelişmeler yer alıyor.

Kontrastlı dijital mamografi nedir?

Kontrastlı Dual Energy mamografi (CEDEM), iyot tabanlı intravenöz X-ray kontrast maddesini ve dijital mamografi ile görüntülemeyi birleştiriyor. Günümüzde tanısal görüntüleme için klinik olarak sadece 2D mamografi kullanılıyor. Siemens aynı zamanda kontrastlı Dual Energy tomosentez (CEDET)* tekniğini de inceliyor.

Kontrastlı mamografi neden işe yarıyor?

Tümörler büyürken kan teminine ihtiyaç duyuyor ve çevreleyen normal dokuya kıyasla kan damarı büyümesinde bir artışa yol açıyor. Buna ek olarak, tümör damarları normal dokudakine kıyasla daha geçirgenler. Bir X-ray kontrast maddesi intravenöz olarak enjekte edildiğinde, bu, tümör damarlarında ve çevreleyen tümör dokusunda kontrast maddesinin artan oranda birikmesiyle sonuçlanıyor. CEDEM, çevreleyen normal dokuya kıyasla tümör dokusundaki kontrast maddesinin birikmesini görüntüleyebiliyor ve bu nedenle sadece yapı yerine doku fonksiyonuna (kan akımı) dayalı olarak lezyonları görüntülemek için kullanılabiliyor. Habis lezyonlar daha vasküler olma eğiliminde olduğu ve bu nedenle iyi huylu lezyonlara kıyasla daha fazla kontrast madde biriktirdiği için bu fonksiyonel bilgi lezyon tespiti ve karakterizasyonu için kullanılabiliyor.

Neden Dual Energy?

Anormal dokuda bile meme dokusundaki kontrast maddenin konsantrasyonu çok düşük kalıyor ve normal mamografi görüntüsünde kontrast geliştirmesini görmek zor oluyor. Dual Energy tekniği, bu örnekte iyot ve doku olan iki farklı materyali ayırmak için çok etkili bir yöntem oluşturuyor ve birikmiş kontrast maddesinin görüntülemesini iyileştiriyor.

Dual Energy nasıl çalışıyor?

Dual Energy, farklı enerjilerde iyot ve meme dokusunun farklı X-ray emilim karakteristiklerini kullanıyor. Bunu sağlamak için biri, mamografi görüntüleri için normal kV aralığında olan 25-35 kV aralığında düşük enerjide, diğeri ise 49 kV'lık yüksek enerjide iki görüntü ediniliyor. Düşük enerji görüntüsünün kV'si genellikle iyodun k-ucunun altında olduğu için (33 keV), X-ray ışınları iyot tarafından iyi hafifletilmiyorlar. Bu, bir meme

*Kontrastlı Dual Energy mamografi (CEDEM) ve kontrastlı Dual Energy tomosentez (CEDET) hala geliştirme aşamasındadır ve ticari olarak satılmamaktadır. Gelecekte mevcut olacakları garanti edilememektedir. Daha fazla bilgi için lütfen yerel Siemens organizasyonunuzla iletişim kurun.

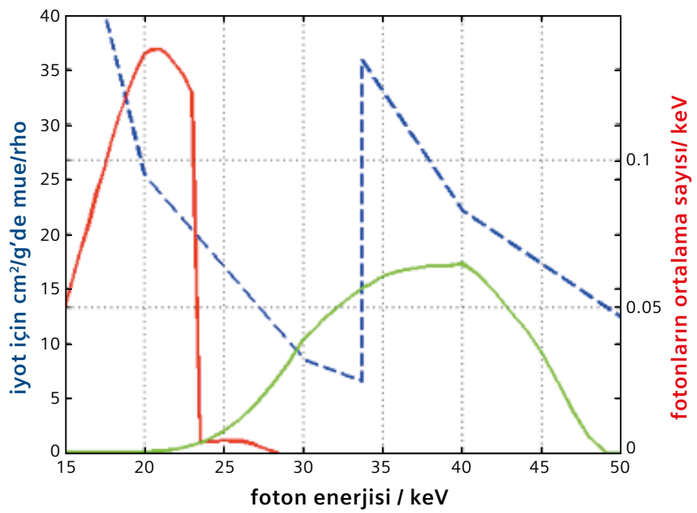

Şekil 1: Düşük enerji (kırmızı) ve yüksek enerji (yeşil) X-ray spektrumları görüntüleri iyodun k-ucunun altında ve üstünde. Bu fark, dokuyu elde edilen kontrast görüntüsünden çıkarmak için kullanılıyor, k-ucu 33,1 keV'de olan iyot atenüasyonu mavi olarak gösteriliyor.

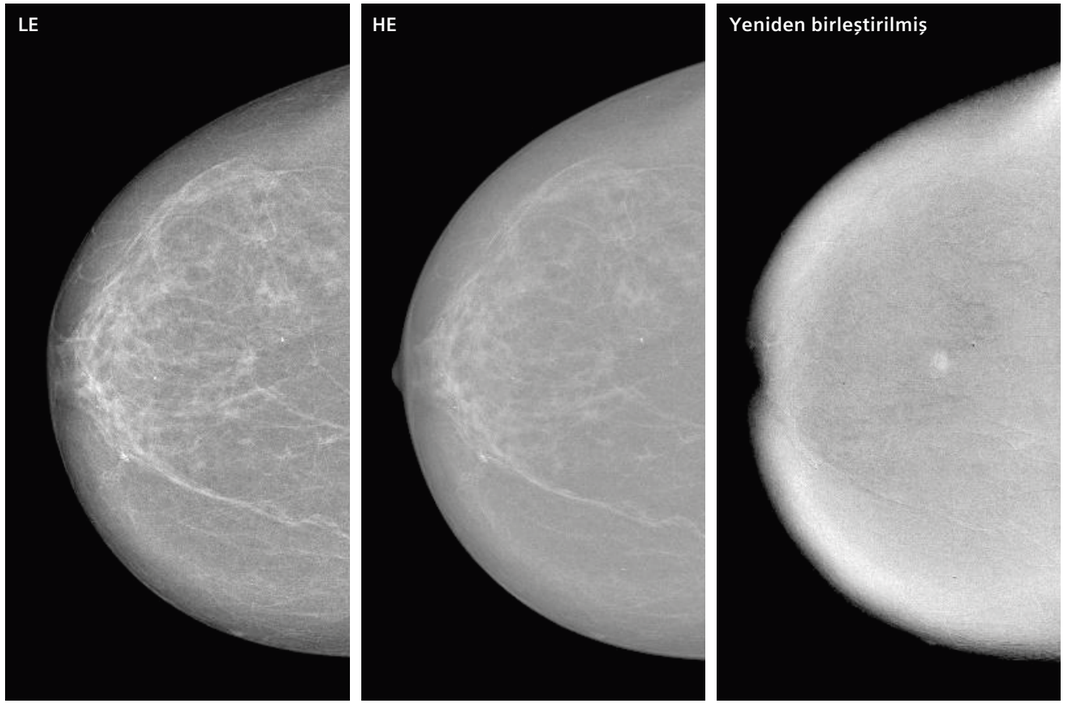

Şekil 2A: Düşük enerji görüntüsündeki küçük şüpheli bir bölge yeniden birleştirilmiş görüntüde açıkça görülebilen artmış kontrast alımını gösteriyor (Görüntü, Viyana'daki Dr. T. Helbich ve Dr. T Knogler'e aittir).

Sol: düşük enerji mamogramı (LE); orta: yüksek enerji mamogramı (HE); sağ: ağırlıklı çıkarılmış görüntü (yeniden birleştirilmiş)

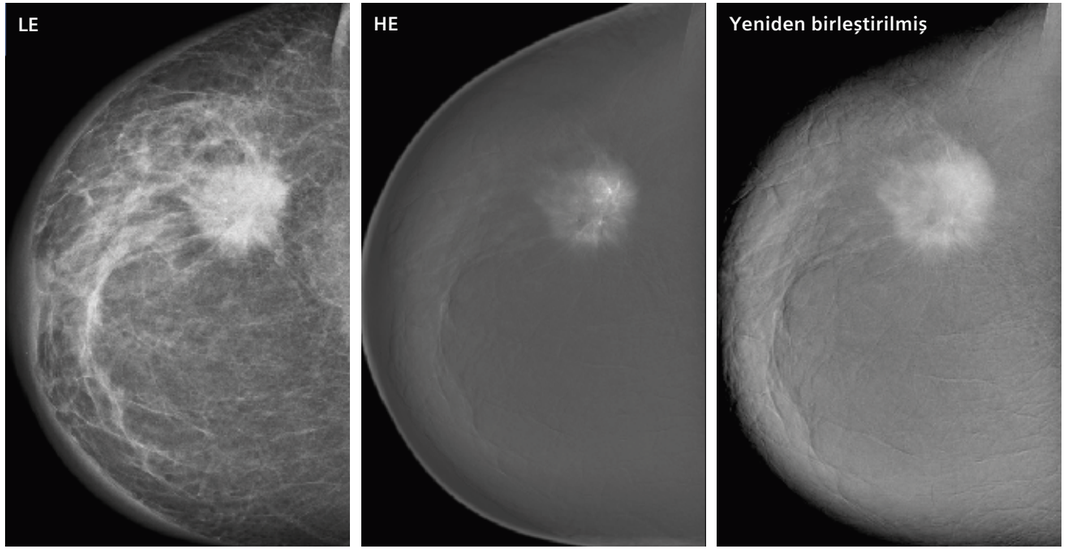

Şekil 2B: Kontrast verilmesinin ardından düşük ve yüksek enerji mamogramlarında görülebilir olan bir bölge yeniden birleştirilmiş görüntüde geliştirilmiş kontrast gösteriyor (Görüntü, Viyana'daki T. Helbich ve Dr. T. Knogler'e aittir).

Sol: düşük enerji mamogramı (LE); orta: yüksek enerji mamogramı (HE); sağ: ağırlıklı çıkarımlı görüntü (yeniden birleştirilmiş)

parenkim görüntüsüyle sonuçlanıyor. Yüksek enerjili görüntünün kV'si genellikle iyodun k-ucunun üzerinde olduğu için, iyot tarafından hafifletiliyor ve hem meme parenkimine hem de iyoda sahip bir görüntüyle sonuçlanıyor (Şekil 1). Yüksek enerjili görüntüden düşük enerjili görüntünün ağırlıklı çıkarımı uygulanarak, normal meme parenkimi kaldırılıyor ve memede iyodun nispi konsantrasyonuna sahip bir görüntü geriye kalıyor (Şekil 2a ve 2b).

Klinik uygulamada CEDEM

Birçok yayın, meme kanserini tespit etmek için CEDEM'in doğruluğunun geleneksel mamografiye göre üstün olduğunu ve meme MRG'sine benzer olabileceğini ortaya koydu [8]. CEDEM, ayrıca, daha yüksek uzamsal çözünürlük avantajına da sahip. Ancak, bugüne kadarki araştırmaların hepsi az sayıda hastayla gerçekleştirildi. Bu nedenle sadece yöntemin potansiyelini gösterebiliyorlar ve tanısal doğruluğunu kanıtlamıyorlar. CEDEM, meme MRG'si için daha erişilebilir ve düşük maliyetli bir alternatif olabilir. Bunun bilimsel kanıtı için daha fazla inceleme gerekiyor. MRG aynı zamanda doku sürempresyonunu kaldırmak için çapraz kesitsel görüntüler sunuyor, her iki memeyi de eşzamanlı olarak görüntüleyebiliyor, kontrast kinetiklerini ölçmek için kullanılabiliyor ve iyonize edici radyasyon kullanmıyor. CEDEM'deki gelişmeler ve kanıt oluşturacak klinik araştırmalarla birlikte, CEDEM, kabul edilmiş bir standart haline gelebilir. Siemens'in sağladığı bu türden gelişmelerden biri, çapraz kesitsel görüntüleme sağlayarak CEDEM'in klinik değerini arttırabilecek olan kontrastlı Dual Energy tomosentez (CEDET)'dir. Tablo 1, meme görüntülemesinde kullanılan farklı modalitelerin avantajlarını ve sınırlamalarını özetliyor.

Kontrastlı mamografi için klinik endikasyonlar nelerdir?

Kontrastlı mamografinin arkasında yatan ilke meme MRG'sininkine benzer olduğu için, meme MRG'sine ilişkin birçok endikasyonun kontrastlı mamografi için de geçerli olabileceği beklenebiliyor [8].

CEDEM için düşünülen en yaygın endikasyonlar şunlar:

- Mamografi veya ultrasondaki kesin olmayan bulguların açıklığa kavuşturulması
- Gizli lezyonların tespiti
- Preoperatif evreleme – Çoklu fokal hastalık
- Tamamlayıcı kemoterapinin etkililiğinin takip edilmesi
- Klostrofobiye veya kalp piline sahip olan hastalar gibi MRG için kontrendike olan hastaların görüntülenmesi

Kontrast maddesi

Kontrastlı mamografide standart iyonik olmayan iyot kontrast maddesi kullanılıyor. CE-MRI'da kullanılan hem iyotlaştırılmış hem de gadolinyum kontrast maddeleri, çok düşük bir yan etki oranıyla ilişkilendiriliyor. Renal yeterliliğin ve alerji geçmişinin değerlendirilmesi gibi önlemler dahil olmak üzere kontrast maddesinin verilmesine ilişkin kuralların izlenmesi gerekiyor. Şiddetli reaksiyon halinde resüsitasyon ekipmanının ve eğitimli personelinin bulunması da gerekiyor.

Radyasyon dozu

CEDEM, elde edilen her görüntü için düşük enerjide ve yüksek enerjide çekilmiş olan iki ekspozür kullanıyor. Yüksek enerji ekspozürü, düşük enerjinin radyasyon dozunun yaklaşık %30'una sahip, bu nedenle tek bir CEDEM görüntüsü, normal mamogram dozunun yaklaşık 1,3 katıyla sonuçlanıyor. Endikasyonların tanısal muayeneler için olmasına ve ek radyasyon dozunun tarama muayenelerine kıyasla daha az sorun oluşturmasına rağmen, CEDEM'de doz azaltımı için ek gelişmelere yönelik incelemeler devam ediyor.

Klinik protokol

Tipik bir protokol, kontrast maddesinin bir intravenöz enjeksiyonuyla başlıyor. 300-400 mg/ml iyot konsantrasyonuyla 1,5-2 ml/kg vücut ağırlığı kontrast dozları kullanılıyor. Kontrast, 3,5 ml/sn hızla enjektörle veriliyor. 70 kg'lık bir kadın hasta için 100-150 ml kontrast maddesi verilmesi yaklaşık 30 saniye sürüyor. Hasta, enjeksiyon sırasında oturur durumda oluyor ve sıkıştırma dahil olmak üzere mamografi konumlandırması enjeksiyonun tamamlanmasının ardından gerçekleştiriliyor. Kontrast enjeksiyonunun başlamasının ardından yaklaşık iki dakika sonra gerekli Dual Energy edinimleri için hasta konumlandırılıyor ve meme sıkıştırılıyor. Projeksiyon başına, tipik olarak HE ile başlayan ve bunu LE'nin takip ettiği bir görüntü çifti ediniliyor. Kontrast giriş ve çıkışı nedeniyle zaman içinde lezyonların görünürlüğünün değişiklik gösterebilmesine rağmen, enjeksiyondan sonra yaklaşık 2-8 dakikalık bir görüntüleme seansı sırasında memelerin birinin ya da her ikisinin birden farklı görünümleri elde edilebiliyor. Edinim, teknik olarak normal bir mamogram olan, aynı görüntü kalitesine sahip olduğu belirlenmiş düşük enerji mamogramını da içerdiği için, kontrast öncesi görüntü oluşturmaya ihtiyaç duyulmuyor [9].

	MRI	CEDEM	CEDET	DBT	MG	US
Şu anda kabul edilen bakım standardı	✔	✗	✗	✔	✔	✔
Morfolojik bilgi	✔	✔	✔	✔	✔	✔
Fonksiyonel bilgi	✔	✔	✔	✗	✗	✗
Çapraz kesitsel görüntüler (Sürempresyon)	✔	✗	✔	✔	✗	✔
Kontrast maddesiz	✗	✗	✗	✔	✔	✔
Kontrast madde reaksiyonu riski	✗	✗	✗	✔	✔	✔
İyonize edici radyasyonsuz	✔	✗	✗	✗	✗	✔
Bir edinimde iki memeyi de görüntüleme	✔	✗	✗	✗	✗	✗
Bir enjeksiyonla iki memeyi de görüntüleme	✔	✔	✔	yok	yok	yok
Klostrofobik hastalar	✗	✔	✔	✔	✔	✔
Metalik/elektronik implantlar	✗	✔	✔	✔	✔	✔
Ekipman maliyetleri	✗	✔	✔	✔	✔	✔
Hastanın yüzükoyun yatamaması	✗	✔	✔	✔	✔	✔
Kısa prosedür süresi	✗	✔	✔	✔	✔	✗

Yeni ve gelecek gelişmeler

CEDEM, potansiyele sahip olduğunu gösteren ve bu potansiyeli hayata geçirmek için hem klinik hem de teknik gelişmelere bağımlı olan bir yöntem. Aşağıda, Siemens'in ve bu alandaki klinik işbirliği ortaklarımızın sağladığı gelişmelerden bir seçki bulunuyor.

Enerji spektrumu ve Anot – Filtre malzemesi kombinasyonları

Açıkça tanımlanmış bir enerji spektrumu elde etmek ve böylece düşük ve yüksek enerjilerin ayrımını sağlamak için, anot ve filtre kombinasyonu kullanılıyor. Bakır (Cu), Gümüş (Ag), Alüminyum (Al), Rodyum (Rh) ve Titantum (Ti) filtrelerle birlikte bir Tungsten (W) anot dahil olmak üzere çeşitli kombinasyonlar mümkün. Siemens'in araştırmaları, yüksek enerji görüntüsü için en iyi spektral kaliteyi sağlamak üzere hem Cu hem de Ti filtrelerin kullanılabileceğini bulguladı [10]. Ancak Ti filtresi, belirli bir tüp yüklemesi için üstün tüp çıkışına sahipti (Şekil 3). Bu, bir titanyum filtresinin, artan tüp ömrü ve sistem güvenilirliği alanında potansiyel faydalarla tüp yükünde bir azalma sağladığı anlamına geliyor [11].

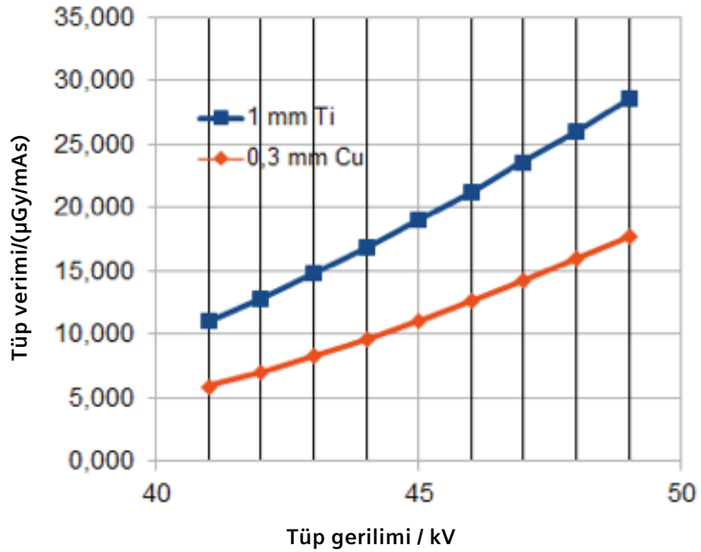

Şekil 3: Tüp geriliminin bir fonksiyonu olarak fokal noktadan 650 mm'de W/Ti ve W/Cu spektrumlarında µGy/mAs cinsinden tüp çıkışı (hava kerma verimi).

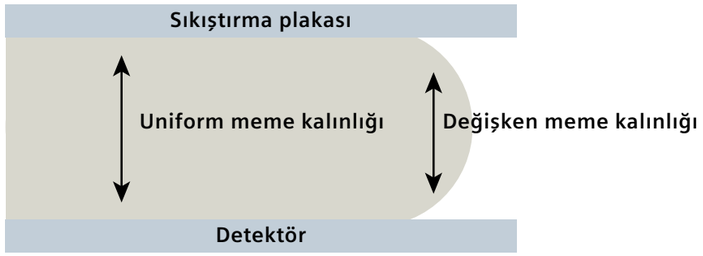

Şekil 4A: Sıkıştırılmış meme kalınlığı üniform değil ve bu da üniform olmayan çıkarma ile sonuçlanıyor.

Yazılım tabanlı dağıtım azaltımıyla doz azaltımı

Görüntü edinimi için mekanik dağılma önleyici gridin kaldırılması, birincil radyasyonun %100'ünün görüntü formasyonu için kullanılmasına izin veriyor ve böylece hasta dozunda %30'a varan bir azaltım sağlıyor [12]. PRIME (Progressive Reconstruction Intelligently Minimizing Exposure-Akıllıca Minimize Edilmiş Ekspozürlü Progresif Rekonstrüksiyon) teknolojisi, mamografi için yazılım tabanlı bir dağılma önleme teknolojisidir. Dağılmanın neden olduğu görüntü kontrastı azalması yazılım tarafından tanımlanıyor ve görüntüden kaldırılıyor.

Geleneksel 2D mamografide halihazırda uygulanan bu teknoloji, bu yöntemin bir sınırlaması olan doz artışı konusundaki endişeleri azaltmak için Siemens CEDEM çözümünde de kullanılabilir.

Ağırlıklı çıkarım ile iyileştirilmiş görüntü üniformitesi

Dokunun kontrast sinyalinden başarıyla çıkarılabilmesi, iki sinyalin ayrılabilmesine bağlıdır. Sıkıştırılmış

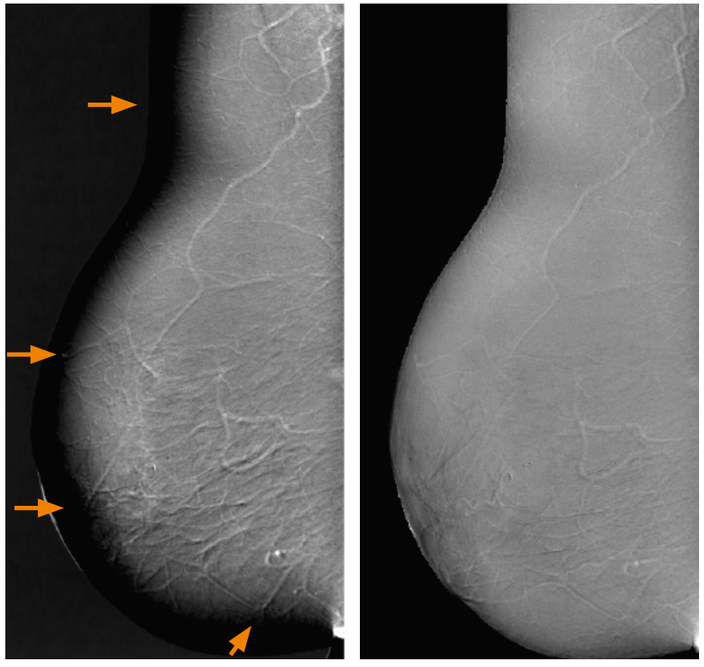

Şekil 4B: Lokal olarak ayarlanmış ağırlıklı çıkarma, meme kalınlığında varyasyon etkisini telafi ediyor.

memenin periferinde üniform bir kalınlık olmadığı için, bu özellikle memenin deri çizgisinin yakınında daha az etkili çıkarıma yol açıyor. Bu etki, özellikle subkütan dokuda üniformiteyi iyileştiren ve görüntü yorumlamasını kolaylaştıran bir ağırlıklı çıkarım yöntemi kullanılarak telafi ediliyor. [10]

Kontrastlı Dual Energy tomosentez (CEDET)

2D mamografi ve CEDEM'in her ikisinin de sahip olduğu bir sınırlama, dokunun sürempresyonu olarak görülüyor. CEDEM'in sağladığı kontrast artışı bu etkiyi önlese de sürempresyon bu yöntemin değerini sınırlamayı sürdürüyor.

Bunu aşmak için iki yöntem kullanılabiliyor. Kontrast bilgisi için 2D CEDEM görüntüsü ile yapısal konum için geleneksel tomosentezin birleştirilmesi (Combo modu) bu yöntemlerden biri. Bu yöntem teknik olarak daha basit olsa da, gelişmiş lezyonların az sayıda ve uzamsal olarak ayrı olduğunu varsayıyor.

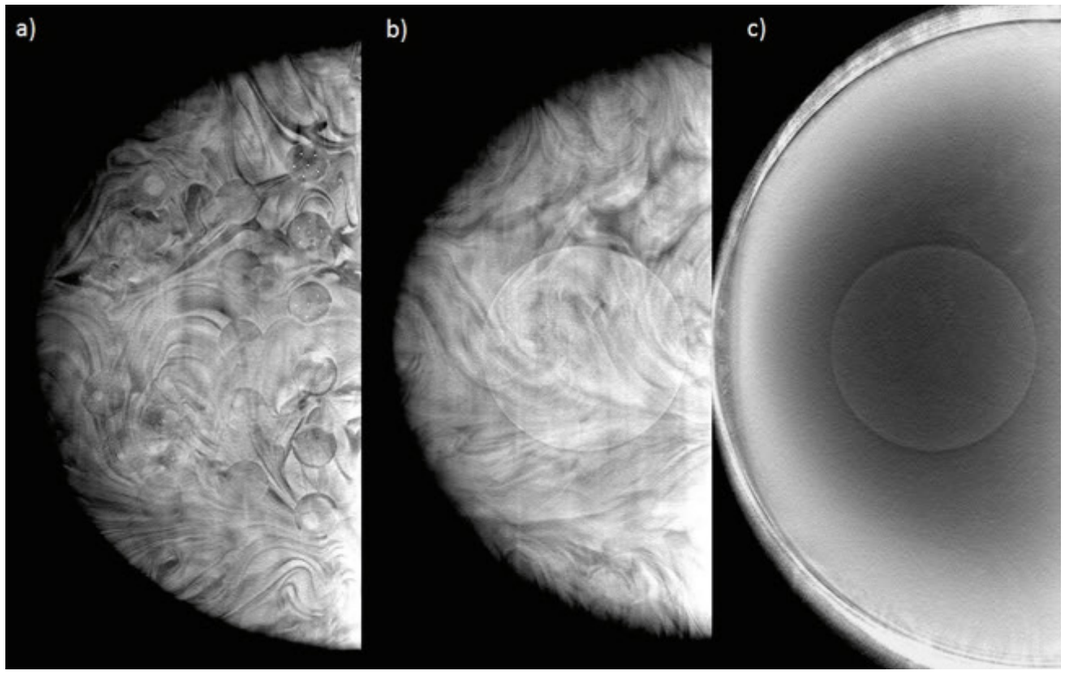

Şekil 5A-C: Normal düşük enerji modunda rekonstrükte edilmiş tomosentez kesitleri, a) mamografi özelliklerine sahip kesit, b) iyot plakasını içeren kesit ve (c) iyot plakasını içeren kesitin Dual Energy çıkarımı.

Kontrastlı Dual Energy tomosentez (CEDET) için hem düşük hem de yüksek enerjili edinimli tomosentez ise ikinci yöntem olarak görülüyor. Teknik olarak daha zor olsa da, gelişmiş lezyon konumunun ve daha karmaşık ve geniş gelişme alanlarının yapısının kesinliğini arttırabiliyor.

CEDET'in fizibilitesini ortaya çıkarmak için, bir meme 3D fantomunun bir dizi taraması gerçekleştirildi (CIRS model 020BR3D, CIRS, Norfolk, VA, ABD). Fantom, yapısal arka plan olarak bir girdap paterni oluşturan her biri 1 cm kalınlığında 6 tabakadan oluşuyor. İkinci en düşük tabaka, mamografi için benekçik ve kütle özellikleri içeriyor ve 4 ve 5. tabakalar arasında sinterlenmiş iyotlu dairesel bir plaka yerleşik bulunuyor. Şekil 5'te, normal tomosentez düşük enerji modunda edinilmiş (Şekil 5a), ikinci tabakadaki benekçik ve kütle özellikli kesit gösteriliyor. Şekil 5b'de, düşük enerji projeksiyon verilerinden rekonstrükte edilmiş, iyot plakasının bulunduğu 4 ve 5. tabakalar arasındaki kesit yer alıyor. Şekil 5c'de iyot nesnesini vurgulamak ve doku yapısını baskılamak için bu kesitin Dual Energy çıkarımı gösteriliyor [11].

Sonuçlar

Kontrastlı Dual Energy mamografi (CEDEM), iyot bazlı intravenöz X-ray kontrast maddesini ve dijital mamografi ile görüntülemeyi birleştiriyor. MRG gibi meme dokusunun hem morfolojik hem de fonksiyonel bilgilerini sağlıyor. Daha düşük maliyet, daha kısa prosedür süresi ve daha büyük erişilebilirlik gibi avantajlara sahip olan bu yöntem gelecekte meme MRG'si için geçerli bir alternatif olabilir. Ancak yöntemin doğruluğunun henüz gerçekleştirilmemiş büyük klinik araştırmalarla kanıtlanması gerekiyor. CEDEM'in diğer sınırlamaları arasında, radyasyon dozu, kontrast maddesi toleransı ve dokunun sürempresyonu bulunuyor. Enerji spektrumundaki, doz azaltımındaki, yazılım tabanlı dağıtımdaki, yeni rekonstrüksiyon algoritmalarındaki ve kontrastlı Dual Energy tomosentezdeki gelişmeler gelecekte bunun klinik değerini iyileştirebilir.

Referanslar

1 Laming, D., Warren, R., "Improving the detection of cancer in the screening of mammograms," J. Med. Screen 7, 24-30 (2000).

2 Andersson, I., Ikeda, D. M., Zackrisson, S., Ruschin, M., Svahn, T., Timberg, P., and Tingberg, A., "Breast tomosynthesis and digital mammography: a comparison of breast cancer visibility and BIRADS classification in a population of cancers with subtle mammographic findings," Eur. Radiol. 18, 2817-2825 (2008).

3 Narisada H(1), Aoki T, Sasaguri T, et al. Correlation between numeric gadolinium-enhanced dynamic MRI ratios and prognostic factors and histologic type of breast carcinoma. AJR Am J Roentgenol. 2006 Aug;187(2):297-306.

4 Lewin, J.M., Isaacs, P. K., Vance, V., Larke, F. J., "Dual-Energy Contrast enhanced Digital Subtraction Mammography: Feasibility," Radiology 229, 261–268 (2003).

5 Jong, R. A., Yaffe, M. J., Skarpathiotakis, M., et al., "Contrastenhanced Digital Mammography: Initial Clinical Experience," Radiology 228, 842–850 (2003).

6 Diekmann, F., Diekmann, S., Taupitz, M. et al., "Use of Iodinebased contrast media in digital full-field Mammography – initial Experience," Fortschr. Röntgenstr. 175, 342-345 (2003).

7 Dromain, C., Thibault, F., Muller, S., et al, "Dual-energy contrastenhanced digital mammography: initial clinical results," Eur. Radiol. 21, 565-74 (2011).

8 Lobbes MB, Smidt ML, Houwers J, et al. Contrast enhanced mammography: techniques, current results, and potential indications. Clin Radiol. 2013 Sep;68(9):935-44.

9 Francescone MA, Jochelson MS, Dershaw DD, et al. Low energy mammogram obtained in contrast-enhanced digital mammography (CEDM) is comparable to routine full-field digital mammography (FFDM). Eur J Radiol. 2014 Aug;83(8):1350-5.

10 Knogler T, at al.. Contrast-enhanced Dual Energy mammography with a novel anode/filter combination and artifact reduction: a feasibility study. Eur Radiol. 2015 Sep 15. [Epub ahead of print]

11 Hornig MD, Batz L, Mertelmeier T, Design of a contrast-enhanced dual-energy tomosynthesis system for breast cancer imaging Proc. SPIE Medical Imaging (2012), 8313-171.

12 Fieselmann, A., Fischer, D., Hilal, G., Dennerlein, F.,Mertelmeier, T., and Uhlenbrock, D., "Full-field digital mammography with grid-less acquisition and software-based scatter correction: investigation of dose saving and image quality," In: Proceedings of SPIE Medical Imaging 2013: Physics of Medical Imaging, Lake Buena Vista, FL, USA, vol. 8668, pp. 86685Y, (2013).

4D Flow MRG – Güncelleme

Michael Markl, Ph.D.[1,2]; Dr. James Carr[1]; Michael Rose, B.S.[3]; Dr. Cynthia K. Rigsby[1,3,4]; Dr. Julia Geiger[1]

[1] *Radyoloji Bölümü, Feinberg Tıp Fakültesi, Northwestern Üniversitesi, Chicago, ABD*
[2] *Biyomedikal Mühendisliği Bölümü, McCormick Mühendislik Fakültesi, Northwestern Üniversitesi, Chicago, ABD*
[3] *Medikal Görüntüleme Bölümü, Ann & Robert H. Lurie Children's Hospital of Chicago, Chicago, ABD*
[4] *Pediatri Bölümü, Feinberg Tıp Fakültesi, Northwestern Üniversitesi, Chicago, ABD*

Giriş

MR görüntüleme (MRG) teknikleri, kardiyovasküler sistemin doğru anatomik görüntülenmesi için invazif ve iyonize edici olmayan yöntemler sunuyor. Buna ek olarak, MRG'nin hareket hassasiyeti, tek bir ölçüm (faz kontrastı (PC) ilkesi) içerisinde anatomik veriyle eşzamanlı olarak kan akımı edinmeye ilişkin benzersiz bir yetenek de sunuyor. Kan akımının dinamik bileşenlerinin MRG ile karakterizasyonu, karmaşık zaman çözünürlüklü 3D kan akımı karakteristiklerinin kapsamlı in-vivo analizi için 4D Flow MRG gibi yeni metodolojik gelişmeler dahil olmak üzere önemli gelişmeler kaydetti. [1-7]

Klinik olarak uygulanan standart 2D CINE PC MRG, Doppler ekokardiyografisine benzer şekilde tek bir yön boyunca kan akım velositesini ölçmek için kan akım velositesi ve MR sinyali arasındaki doğrudan ilişkiden faydalanıyor [8]. Tipik klinik görüntüleme protokolleri, genellikle tek yön velosite ölçümünü (düzlem şifrelemesi aracılığıyla) kapsayan ve 10-15 saniyelik nefes tutma süresi içerisinde gerçekleştirilen damara ortogonal konumlandırılmış 2D görüntüleme katmanlarındaki kan akımını ölçüyor. Elde edilen görüntüler, pik velosite, net akım veya görüntüleme düzlemi yerindeki regurjitan fraksiyon gibi akım parametrelerini kantifiye etmek için kullanılıyor.

4D Flow MRG'de (1) velosite, kardiyak döngü boyunca üç uzamsal boyutun tümünde şifreleniyor ve böylece zaman çözünürlüklü 3D velosite alanı sağlıyor. Bunun sonucu olarak 4D Flow MRG, ilgilenilen damarın tam volümetrik kapsamını sağlıyor ve böylece daha deniş çaplı bir uzamsal ve zamansal (4D = 3D + zaman) kapsam veriyor. Bu makalede, Siemens platformunda 4D Flow MRG'nin en yeni teknik gelişimini ve veri analiz protokollerini açıklıyor, klinik kardiyotorasik ve intrakraniyal uygulamalar için farklı örnekler sunuyoruz.

Teknik gelişmeler

4D Flow veri edinimi

4D Flow MRG'yi klinik günlük rutin standart MRG protokollerine dahil etmeye ilişkin ilk sınırlamalar, 20 dakikaya varan uzun tarama sürelerine ilişkindi. k-t paralel görüntülemesine veya Compressed Sensing'e dayalı metodolojik iyileştirmeler, önemli görüntü hızlandırması ve kısaltılmış süreler elde etmek için başarıyla uygulandı [9, 10]. Kardiyotorasik ve abdominal uygulamalar için gelişmiş solunum kontrolüyle [11, 12] kombinasyon, günümüzde 4D Flow MRG verilerinin 5-10 dakikalık klinik olarak kabul edilebilir tarama süreleri içerisinde edinilmesine izin veriyor.

Radyal veya spiral veri okuması gibi tedaviye yönelik veri örnekleme stratejilerine dayalı süregelen gelişmeler tarama sürelerini daha da kısaltmak açısından yüksek bir potansiyele sahip. Örneğin, yakın zamanlı bir araştırma, yüksek derecede verimli spiral örneklemenin dinamik Compressed Sensing ile kombinasyonunun, tek bir nefes tutma sırasında abdominal 4D Flow MRG verilerinin edinilmesini sağlayan büyük bir hızlanma elde edebileceğini gösterdi [10]. Devam etmekte olan metodolojik iyileştirmelerin, örneğin, yüksek dinamik aralığın, geniş arteriyal ve venöz akım velositesi spektrumunu kapsamak için kritik olduğu beyin veya konjenital kalp hastalığındaki (CHD) düşük ve hızlı akım velositelerinin eşzamanlı değerlendirmesi için büyük bir fayda sağlaması bekleniyor.

1 Ürün geliştirilme aşamasındadır ve henüz ticari olarak satışta değildir. Gelecekte satışa sunulacağı da garanti edilemez.

	venc	Solunum geçitlemesi, R_{eff}	Hızlandırma faktörü R	Uzamsal çözünürlük	Zamansal çözünürlük	Toplam tarama süresi
aorta/PA	150-400 cm/s	%60-80	5	(2,2-2,8 mm)³	35-45 ms	5-8 dk
tam kalp	150-400 cm/s	%60-80	5	(2,8-3,2 mm)³	35-45 ms	8-12 dk
baş	80-120 cm/s	N/A	5	(1,0-1,2 mm)³	35-45 ms	8-10 dk
abdomen	60-120 cm/s	%60-80	5	(2,5-3,0 mm)³	35-45 ms	10-15 dk

Tablo 1: Kalp atım hızları 60-7* bpm olan yetişkin hastalara dayalı farklı uygulamalar için 4D Flow MR görüntüleme senaryoları. Kardiyotorasik ve abdominal uygulamalar için, solunum artefaktlarını minimize etmek üzere tipik olarak solunum navigatör geçitlemesi kullanılıyor. Gelişmiş veri edinim stratejileriyle (solunum güdümlü faz şifrelemesi) kombinasyonu, %60-80 oranında yüksek tarama verimlilikleri (Reff) sağlıyor. Velosite duyarlılığının (venc) alt ucunun seçimi, aort darlığı gibi kardiyovasküler hastalıklara sahip hastalarda daha yüksek velositelere adapte edilmesi gerekecek her bir vasküler bölgedeki beklenen maksimum normal kan akımı velositelerine dayanıyor.
PA = pulmoner arter.

Farklı uygulama alanları için görüntüleme protokollerinin bir özeti Tablo 1'de sunuluyor ve R = 4-6'lık yüksek hızlandırma faktörlerine sahip, yakın zaman önce açıklanan k-t hızlandırılmış 4D Flow MRG yöntemlerine dayalı mevcut uzamsal-zamansal çözünürlük ve tarama sürelerini gösteriyor [16-18].

4D Flow veri analizi iş akışı

Kardiyovasküler akım paternlerinin görselleştirmesi için yaygın olarak kullanılan teknikler, 3D akış çizgileri ve hastalıkla ilişkili hemodinamiklerdeki değişiklikleri görselleştirmek için kullanılan zaman çözünürlüklü 3D yol çizgileri. Şekil 1, çift aort kapakçığına sahip bir hastanın torasik aortundaki sistolik 3D akım paternlerini resmetmek için 3D akış çizgilerinin kullanılmasını gösteriyor. Zaman çözünürlüklü 3D yol çizgileri, tam 4D (3D ve zaman) bilgilerini kullanıyor ve pulsatil 3D kan akımı paternlerinin uzamsal-zamansal dinamiklerini görselleştirmek için kullanılabiliyor.

Aortik 4D Flow MRG'nin bir örneği ve elde edilen görüntüleme bulgularının standart MRG teknikleriyle karşılaştırılması Şekil 1'de gösteriliyor. Geleneksel 2D PC-MR görüntülemeye kıyasla bir fayda, standart 2D CINE PC MRG ile sınırlanmadan kardiyovasküler kan akımının retrospektif ve esnek kantifikasyonu ve görselleştirmesi olasılığına ilişkin. 4D Flow MRG, karmaşık vasküler mimariye sahip vakalarda (örneğin konjenital kalp hastalığı, karaciğer vaskülatürü) konumlandırması zor olabilecek olan standart 2D CINE PC MRG ile akım analizi için çoklu 2D düzlemler yerine tek ve gerçekleştirilmesi kolay veri edinimi (kardiyovasküler ilgi bölgesini kapsayan 3D hacim) sunuyor. Bunun sonucu olarak, 4D Flow MRG, 2D CINE PC MRG'nin edinilmemiş olabileceği veya düzlemlerin yanlış yerleştirildiği durumlarda akım kantifikasyonu için eksik ilgi bölgelerini önlemeye yardımcı olabiliyor. Yakın zamanlı araştırmalar da 4D Flow MRG'ye dayalı hacimsel analizin, 2D CINE PC MRG'nin düşük ölçebileceği aortik ve pulmoner pik velositelerin iyileştirilmiş değerlendirmesini sağladığını teyit etti [19, 20].

4D Flow verilerinin anatomik ve velosite bilgileri ayrıca bir anatomik oryantasyona rehberlik etmesi için kullanılabilecek olan 3D kan akımı görselleştirmesi ile birleştirilebilen bir 3D faz kontrastı anjiyografisi (3D PC-MRA) hesaplamak için de kullanılabiliyor (bkz. Şekil 1-3). Buna ek olarak, 3D PC-MRA verileri, 3D görselleştirmeyi iyileştirmek ya da sistolik 3D velosite maksimum yoğunluk projeksiyonlarını (MIP) hesaplamak için altta yatan velosite verilerini maskelemek üzere 3D segmentasyonuna olanak tanıyor. Şekil 2C'de gösterildiği gibi, sistolik velosite MIP'leri, 3D velosite dağılımına ve pik velositelerin V_{pik} otomatik kantifikasyonuna bir genel bakış sunmak ve böylece basitleştirilmiş Bernoulli denklemini ($\Delta p = 4V_{pik}2$) kullanarak basınç gradyanlarını Δp tahmin etmek için kullanması kolay bir araç. 4D Flow verilerinin artan karmaşıklığı (3D + zaman + 3 yönlü velositeler), duvar makaslama stresi (WSS), puls dalgası velositesi, 3D basınç farkı haritaları veya türbülanslı kinetik enerji gibi yeni fizyolojik ve patofizyolojik hemodinamik parametreler türetme fırsatı sunuyor. Bu gelişmiş hemodinamik ölçümler şu anda mevcut olan tekniklerin ötesinde kardiyo veya serebro vasküler kan akımı paternlerine ilişkin vasküler patolojilerin etkisiyle ilgili kantitatif bilgiler sağlayabiliyor. Örneğin, tüm aortun segmentlenmiş yüzeyi boyunca

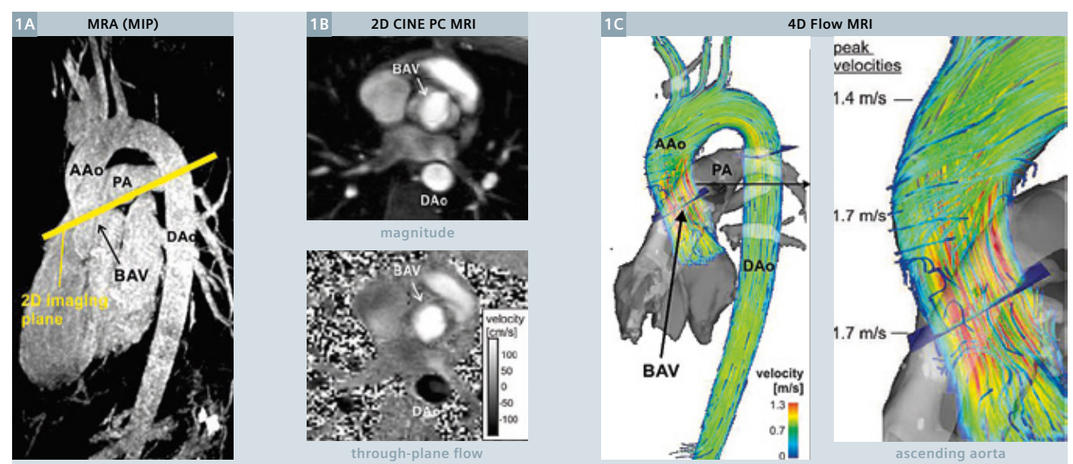

1 Çift aort kapakçığı hastalığına (BAV) sahip bir hastada MR anjiyografisi (MRA, bir maksimum yoğunluk projeksiyonu olarak resmedilmiş, MIP) ve 'D CINE PC-MR. Hasta, kapakçık morfolojisinin çıkan aorta (AAo) aort kapakçığı seviyesinde akım kantifikasyonunun değerlendirilmesi için standart MR anjiyografisi (1A) ve 2D CINE PC-MRI (1B) geçirdi. 1B, pik sistol sırasındaki maksimum aort kapakçığı açıklığını ve kan akımını gösteriyor. 1A'daki sarı çizgi, 1B'deki 2D CINE PC-MRI edinimi için görüntüleme düzlemini gösteriyor. (1C) 4D Flow MRG tarafından değerlendirildiği şekilde torasik aorttaki sistolik kan akımının 3D akış çizgisi değerlendirmesi. 4D Flow MRG'nin torasik aortun tam hacimsel kapsamını ve BAV'a 1.7 m/s distal olan bir pik velosite ortaya koyan torasik aorttaki çoklu konumlarda pik sistolik velositelerin esnek retrospektif kantifikasyonunu sağladığına dikkat edin.
DAo = inen aort, PA = pulmoner arter

2A 4D Flow MRG verisi | 2B 3D Segmentasyon | 2C Sistolik velosite MIP | 2D 3D WSS

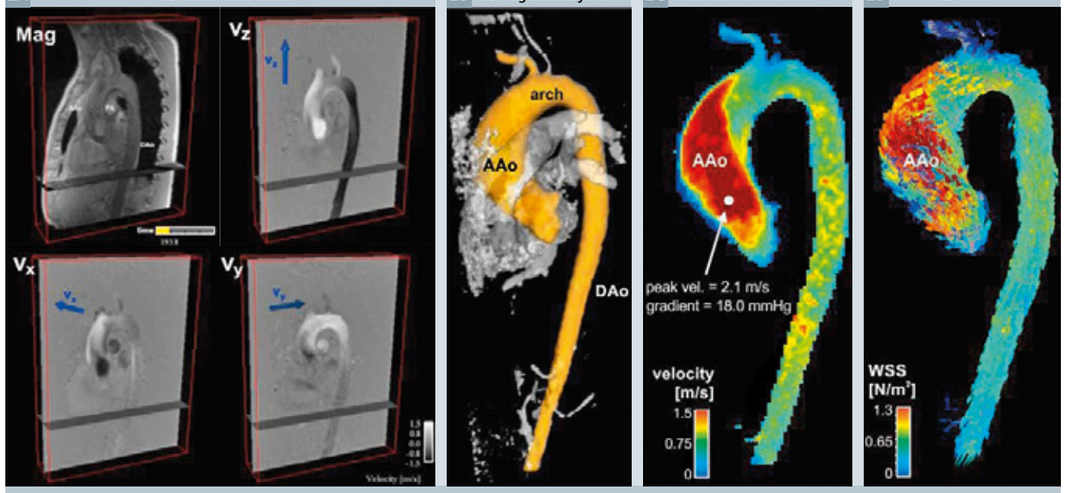

2 Çift aort kapakçığına (BAV) ve çıkan aorta (AAo) dilatasyonuna sahip bir hastada aortik velosite dağılımının ve 3D WSS'nin değerlendirilmesi için veri analizi çalışma akışı. (2A) Anatomik ve 3 yönlü akım verilerini içeren torasik aortun tam hacimsel kapsamına sahip 4D Flow MRG verileri. (2B) 3D PC_MRA verilerine (gri gölgeli izo-yüzey) dayalı 3D segmentasyon aortik lümeni izole etmek için kullanılıyor. (2C) 3D segmentasyon, ölçülen zaman çözünürlüklü velosite verilerini maskelemek ve bir sistolik velosite maksimum yoğunluk projeksiyonu (MIP) hesaplamak için kullanılıyor. Velosite MIP verileri, pik sistolik velositeyi ve basınç gradyanını (basitleştirilmiş Bernoulli denklemi ile hesaplanıyor), manuel analiz düzlem yerleştirme ihtiyacı olmadan otomatik olarak almak için kullanılabiliyor. Sonuçlar, hafifçe yükseltilmiş basınç gradyanına neden olan hafif BAV stenozuna işaret ediyor. (2D) Gelişmiş hemodinamik analiz, çıkan aortun dış eğrisi boyunca önemli şekilde yükseltilmiş (kırmızı renk) WSS'ye işaret eden aortik yüzey üzerinde pik sistolik duvar kesme stresi (WSS) vektörlerini haritalamak için kullanılabiliyor.
DAo = inen aort

3A Çift aort kapakçığı (BAV) | 3B Marfan sendromu

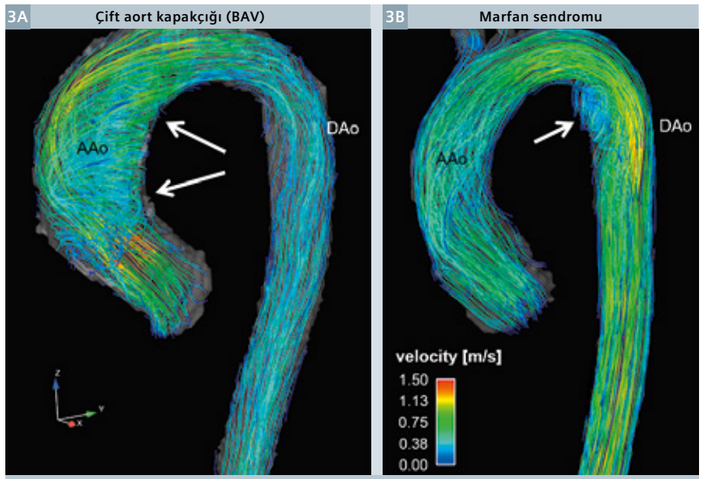

3 (3A) Çift aort kapakçığına (BAV) sahip 56 yaşındaki hasta, inen aorttaki (Dao) kan akımı normalken açılmış çıkan aortta görülür bir heliks akışı sergiliyor. (3B) Buna karşılık, Marfan sendromuna sahip 22 yaşındaki hasta belirgin bir aortik ekstazyaya sahip değil ve AAo'nun içinde fizyolojik akım ve proksimal DAo'da anormal bir lokalize vorteks akımı paterni gösteriyor.

vasküler yeniden şekillendirmede ifade edilen bilinen bir patofizyolojik parametre olan hacimsel 3D WSS'yi hesaplamak için yöntemler geliştirildi (Şekil 2D) [21, 22]. Aort hastalığına sahip hastalarda bu tekniğin uygulanması bir 3D WSS haritalama tekniğinin, çoklu hastalar boyunca değerlendirilen hemodinamik parametrelerin kompakt görselleştirmesi ve bölgesel kantifikasyonunu sağladığını gösterdi [23].

4D Flow MRG gelişmelerine ve insan dolaşım sistemindeki 3D görselleştirme ve kantifikasyonda kullanımına ilişkin ayrıntılı bir genel bakış için okuyucu yakın zaman önce yayınlanmış çeşitli değerlendirme makalelerine [1-7] ve 4D Flow MRG konsensüs beyanına yönlendirilmektedir [24].

Klinik uygulamalar

Geçmiş yıllarda, 4D Flow MRG, gittikçe artan oranlarda, aortik patolojilerden karmaşık CHD, abdominal endikasyonlar ve intrakraniyal uygulamalara kadar çeşitlilik gösteren çeşitli damar bölgelerinde ve hastalıklarında uygulandı.

4A Önden görünüm | 4B Arkadan görünüm

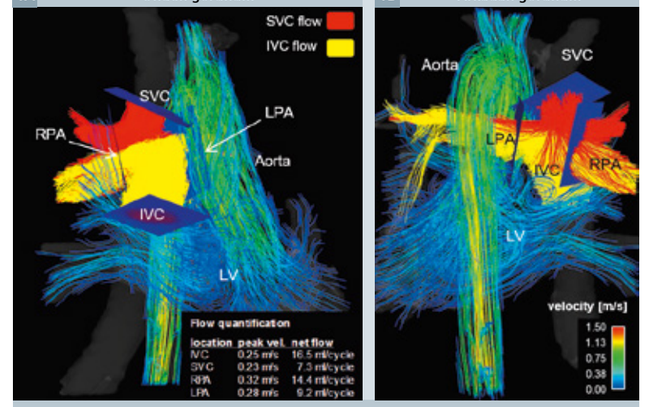

4 (4A) Sağ kalbin Fontan prosedüründe sapmasıyla sağ pulmoner artere üst ve alt kaval damarların doğrudan bağlantısıyla triküspit atrezisi ve palyatif cerrahi onarımın görüldüğü 16 yaşındaki bir hastada 3D akış çizgilerine dayalı kan akımı görselleştirmesi. (4B) Renk kodlu akış çizgileri, üst kaval damardan (SVC, kırmızı) ve alt kaval damardan (IVC, sarı) bağlayarak RPA ve sol pulmoner artere (LPA) doğru giden dağılımı gösteriyor. Retrospektif akım kantifikasyonu, ilgi damarlarındaki pik velositelerin ve akım hacimlerinin değerlendirilmesini sağlıyor (4A). Sol ventriküldeki ve aorttaki kan akımı, bu örnekte yerel akım velositesine göre renk kodlu.

5 Sol önden görünüm

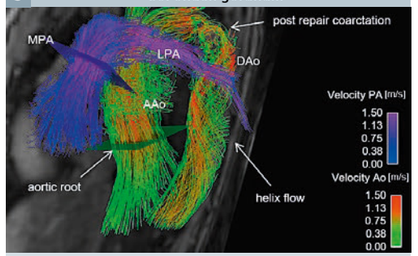

Akım kantifikasyonu

konum	pik vel.	net akım
aortik kök	1,10 m/s	105 ml/döngü
MPA	2,26 m/s	99 ml/döngü

5 Ana ve tali pulmoner arter (MPA, LPA) için ilgili cerrahi sonrası tıkanma görülmeyen ana ve tali pulmoner arterlerin tipik operasyon sonrası anatomisini gösteren arterial geçiş prosedürü sonrasındaki d-transpozisyonlu 15 yaşındaki hastada 3D akım paterni. Damarın çıkış noktası ve velositesine göre renk kodlu akış çizgileri, sistol sırasındaki pulmoner arterlerdeki (mavi-mor) ve aorttaki (yeşil-kırmızı) akım dağılımını ortaya koyuyor. İlişkili koarktasyon onarımından sonra bir sonuç olarak DAo'daki işaretli heliks akımına dikkat edin.

Torasik aort

Tüm aortu etkileyen 3D kan akımındaki değişiklikler üzerindeki fokal aortik anomalilerin (aort kapakçığı anomalisi, koarktasyon, aortik dilatasyon) etkisinin kapsamlı analizi için 4D Flow MRG'nin önemli rolünü gösteren çeşitli çalışmalar bulunuyor [25-28]. Aort kapakçığı stenozu veya çift aort kapakçığı (BAV) gibi konjenital olarak anormal kapakçıklardan kaynaklanan akım paternlerindeki değişiklikler, başta çıkan aortu etkiliyor ancak aort yayını ve inen aortu kapsayacak şekilde de genişleyebiliyor. Buna ek olarak, Aortik koarktasyona sahip hastalarda 4D Flow MRG'nin uygulanması, koarktasyon bölgesi ile sınırlı olmayan ve 2D CINE PC MRI ile dikkatten kaçabilecek veya yanlış değerlendirilebilecek olan hemodinamik değişikliklere ilişkin bir genel bakış sağlıyor. Buna ek olarak, WSS gibi akımdan türetilen parametrelerin de aort hastalığının ilerlemesine ilişkin altta yatan patofizyolojinin daha iyi anlaşılmasını sağlamak için yüksek potansiyele sahip olduğu görüldü. Şekil 3, fokal (BAV) ve global (Marfan) aort hastalıklarına sahip iki temsili hastadaki akım değişikliklerini gösteriyor.

Karmaşık konjenital kalp hastalığı

Tüm kalp 4D Flow MRG teknikleri, kalpteki ve çevreleyen büyük damarlardaki kardiyovasküler hemodinamiklerin invazif olmayan kapsamlı bir değerlendirmesini mümkün kılıyor. Tüm kalbin tam hacimsel kapsamı nedeniyle tarama sürelerinin hâlâ uzun olmasına rağmen (kalp atım hızına ve solunum kontrolü verimliliğine bağlı olarak 8-12 dakika), çoklu damarlardaki kan akımının sistematik değerlendirmesini kolaylaştırıyor ve görüntüleme hacmi içerisinde herhangi bir ilgi bölgesinin retrospektif analizini mümkün kılıyor. Pulmoner arterlerin ve sağ kalbin muayenesi yaygın şekilde CHD'de önceliğe sahip ve pulmoner kan akımının cerrahi sonrası değerlendirmesi, örneğin Fallot tetralojisinde, büyük arterlerin transpozisyonunda veya fonksiyonel tekil ventriküllü hastalarda yeniden müdahale gerektiren potansiyel yeniden stenozlar veya cerrahi sonrası sekeller ihtimalini elemek için büyük öneme sahip (Şekil 4 ve 5). Bu vakalarda 2D CINE PC MRI ile düzlem yerleştirme ve akım değerlendirmesi özellikle zorlu oluyor. Önceki araştırmalar, 4D Flow tekniğinin, CHD'ye sahip hastalarda müdahale sonrası duruma ilişkin değiştirilmiş 3D akım karakteristiklerini güvenilir bir şekilde tespit edebileceğini gösterdi. Buna ek olarak, 4D Flow MRG tabanlı akım kantifikasyonunun, çoklu düzlemlerin konumlandırması ve edinimi için gerekli olan süreye kıyasla daha az görüntüleme zamanı gerektirmesine rağmen 2D tekniklere kıyasla eşdeğer veya hatta iyileştirilmiş olduğu görüldü [29-33].

Serebrovasküler hastalık

Klinik uygulamada, transkraniyal Doppler ultrasonu serebrovasküler akım ölçümleri için rutin olarak kullanılıyor. Ancak, teknisyene bağımlı ve özellikle yetişkinlerde başın mevcut akustik penceresi ile önemli şekilde

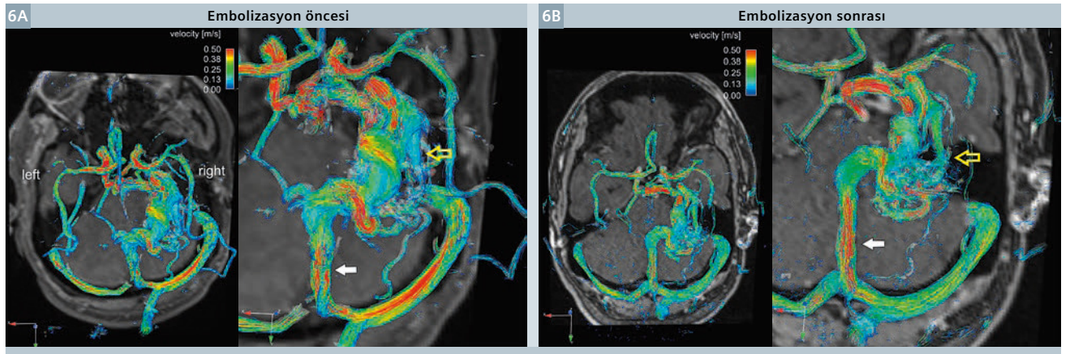

6 Arterial ve venöz serebrovasküler hemodinamiklerin değerlendirmesi için intrakraniyal 4D Flow MRG. Tedavi öncesinde kompakt nidusle sağ mesiyal temporal lobda merkezlenmiş rupture olmamış büyük AVM'ye sahip 29 yaşındaki hastada zaman entegre 3D yol çizgileri kullanarak 3D kan akımı görselleştirmesi (6A) ve bunu takip eden invazif evrelenmiş embolizasyon tedavisi (6B: Nidal penetrasyonla AVM besleyen arterlerin DSA kılavuzlu endovasküler süerselektif oklüzyonu). Karmaşık arteriyal besleme ve kovolüte hemodinamiğin yanı sıra embolizasyon öncesi ve sonrası vaskülarizasyondaki farklılıklar ve hemodinamikler açıkça görülüyor. Evrelenmiş embolizasyon, düşürülmüş kan akımı velositeleriyle (sarı oklar) ve venöz drenaj için düşürülmüş akım velositeleriyle (beyaz ok) AVM'nin kompaksiyonuyla sonuçlandı.

sınırlandırılmış. 2D PC-MRI, büyük intrakraniyal arterlerde ve damarlarda akım ölçümleri sağlayabiliyor. Ancak küçük ve turtuoz damarlar, karmaşık vasküler anatomi ve çoklu damar segmentlerindeki 2D görüntüleme düzlemlerinin manuel yerleştirmesi ihtiyacı, zorluklar ortaya koyuyor [34]. Buna karşılık, 4D Flow MRG, 3D kan akımı görselleştirmesi ve serebral arterler ve damarların tam kapsamıyla retrospektif akım kantifikasyonu sunuyor. Çıkmakta olan uygulamaların arasında intra-kraniyal anevrizmaların, arteriovenöz malformasyonların (AVM) ve intrakraniyal aterosklerotik hastalığın (ICAD) ve venöz akımın hemodinamik değerlendirmesi de bulunuyor. Şekil 6, 4D Flow MRG'nin, global ve bölgesel AVM akım karakteristiklerinin ve serebrovasküler akım dağıtımında tedavinin getirdiği değişikliklerin değerlendirmesine ilişkin potansiyelini ortaya koyuyor [35, 36]. Serebral AVM'lere sahip hastalarda, patolojik vaskülarizasyon (kılcal yatağa müdahale etmeden kanın arteriyalden venöz yanlara doğrudan şantlanması) anormal hemodinamiklere yol açıyor. Akım bilgisi, bir fokal AVM'nin beyindeki akım yeniden dağıtımı üzerindeki etkisi ve/veya verimli ve hedeflenmiş bir embolizasyon tedavisi sağlayacak şekilde en yüksek akıma sahip besleyen arterleri tespit etmeye çalışarak tedavi planlaması üzerindeki etkisinin daha iyi anlaşılması için potansiyel olarak değerli.

Sonuç

Çok sayıda araştırma, 4D Flow MRG'nin, kardiyovasküler hastalıklara sahip hastalarda değiştirilmiş hemodinamikleri daha iyi anlamaya yardımcı olabileceğine ve iyileştirilmiş hasta yönetimi ve terapötik tepkilerin iyileştirilmiş takibiyle sonuçlanabileceğine dair kanıt sundu. Elde edilen yeni hemodinamik bilgilerin de prognostik öneme sahip hastalarda yeni risk katmanlaştırma ölçütleri sağlaması muhtemel ve bunlar ayrıca hasta sonucunu optimize etmek için bireyselleştirilmiş tedavi kararlarını da etkileyebilir. Gelecekteki araştırmalar, 4D Flow MRG'nin klinik uygulanabilirliğini iyileştirecek ve daha büyük kohort çalışmalarında sonuçlar sağlayacak.

Referanslar

1 Ebbers T. Flow imaging: cardiac applications of 3D cine phase-contrast MRI. Current Cardiovascular Imaging Reports. 2011;4:127-133.

2 Markl M, Kilner PJ, Ebbers T. Comprehensive 4D velocity mapping of the heart and great vessels by cardiovascular magnetic resonance. J Cardiovasc Magn Reson. 2011;13:7.

3 Frydrychowicz A, Francois CJ, Turski PA. Four-dimensional phase contrast magnetic resonance angiography: Potential clinical applications. Eur J Radiol. 2011.

4 Markl M, Frydrychowicz A, Kozerke S, Hope M, Wieben O. 4D flow MRI. J Magn Reson Imaging. 2012;36:1015-1036.

5 Hope MD, Sedlic T, Dyverfeldt P. Cardiothoracic magnetic resonance flow imaging. J Thorac Imaging. 2013;28:217-230.

6 Stankovic Z, Allen BD, Garcia J, Jarvis KB, Markl M. 4D flow imaging with MRI. Cardiovasc Diagn Ther. 2014;4:173-192.

7 Vasanawala SS, Hanneman K, Alley MT, Hsiao A. Congenital heart disease assessment with 4D flow MRI. J Magn Reson Imaging. 2015;42:870-886.

8 Nayak KS, Nielsen JF, Bernstein MA, Markl M, P DG, R MB, Saloner D, Lorenz C, Wen H, B SH, Epstein FH, J NO, Raman SV. Cardiovascular magnetic resonance phase contrast imaging. J Cardiovasc Magn Reson. 2015;17:71.

9 Schnell S, Markl M, Entezari P, Mahadewia RJ, Semaan E, Stankovic Z, Collins J, Carr J, Jung B. k-t GRAPPA accelerated four-dimensional flow MRI in the aorta: Effect on scan time, image quality, and quantification of flow and wall shear stress. Magn Reson Med. 2014;72:522-533.

10 Dyvorne H, Knight-Greenfield A, Jajamovich G, Besa C, Cui Y, Stalder A, Markl M, Taouli B. Abdominal 4D Flow MR Imaging in a Breath Hold: Combination of Spiral Sampling and Dynamic Compressed Sensing for Highly Accelerated Acquisition. Radiology. 2015;275:245-254.

11 Uribe S, Beerbaum P, Sorensen TS, Rasmusson A, Razavi R, Schaeffter T. Four-dimensional (4D) flow of the whole heart and great vessels using real-time respiratory self-gating. Magnetic resonance in medicine. 2009;62:984-992.

12 van Ooij P, Semaan E, Schnell S, Giri S, Stankovic Z, Carr J, Barker AJ, Markl M. Improved respiratory navigator gating for thoracic 4D flow MRI. Magn Reson Imaging. 2015;33:992-999.

13 Ha H, Kim GB, Kweon J, Kim YH, Kim N, Yang DH, Lee SJ. Multi-VENC acquisition of four-dimensional phase-contrast MRI to improve precision of velocity field measurement. Magnetic resonance in medicine. 2016;75:1909-1919.

14 Binter C, Knobloch V, Manka R, Sigfridsson A, Kozerke S. Bayesian multipoint velocity encoding for concurrent flow and turbulence mapping. Magn Reson Med. 2013;69:1337-1345.

15 Macgowan CK, Liu GK, van Amerom JF, Sussman MS, Wright GA. Self-gated Fourier velocity encoding. Magn Reson Imaging. 2010;28:95-102.

16 Griswold MA, Jakob PM, Heidemann RM, Nittka M, Jellus V, Wang J, Kiefer B, Haase A. Generalized autocalibrating partially parallel acquisitions (GRAPPA). Magn Reson Med. 2002;47:1202-1210.

17 Baltes C, Kozerke S, Hansen MS, Pruessmann KP, Tsao J, Boesiger P. Accelerating cine phase-contrast flow measurements using k-t BLAST and k-t SENSE. Magn Reson Med. 2005;54:1430-1438.

18 Jung B, Stalder AF, Bauer S, Markl M. On the undersampling strategies to accelerate time-resolved 3D imaging using k-t-GRAPPA. Magn Reson Med. 2011;66:966-975.

19 Nordmeyer S, Riesenkampff E, Messroghli D, Kropf S, Nordmeyer J, Berger F, Kuehne T. Four-dimensional velocity-encoded magnetic resonance imaging improves blood flow quantification in patients with complex accelerated flow. Journal of magnetic resonance imaging : JMRI. 2013;37:208-216.

20 Rose MJ, Jarvis K, Chowdhary V, Barker AJ, Allen BD, Robinson JD, Markl M, Rigsby CK, Schnell S. Efficient method for volumetric assessment of peak blood flow velocity using 4D flow MRI. J Magn Reson Imaging. 2016, published online.

21 Potters WV, van Ooij P, Marquering H, Vanbavel E, Nederveen AJ. Volumetric arterial wall shear stress calculation based on cine phase contrast MRI. Journal of magnetic resonance imaging : JMRI. 2014:1-12.

22 van Ooij P, Potters WV, Nederveen AJ, Allen BD, Collins J, Carr J, Malaisrie SC, Markl M, Barker AJ. A methodology to detect abnormal relative wall shear stress on the full surface of the thoracic aorta using four-dimensional flow MRI. Magn Reson Med. 2015;73:1216-1227.

23 Guzzardi DG, Barker AJ, van Ooij P, Malaisrie SC, Puthumana JJ, Belke DD, Mewhort HE, Svystonyuk DA, Kang S, Verma S, Collins J, Carr J, Bonow RO, Markl M, Thomas JD, McCarthy PM, Fedak PW. Valve-Related Hemodynamics Mediate Human Bicuspid Aortopathy: Insights From Wall Shear Stress Mapping. J Am Coll Cardiol. 2015;66:892-900.

24 Dyverfeldt P, Bissell M, Barker AJ, Bolger AF, Carlhall CJ, Ebbers T, Francios CJ, Frydrychowicz A, Geiger J, Giese D, Hope MD, Kilner PJ, Kozerke S, Myerson S, Neubauer S, Wieben O, Markl M. 4D flow cardiovascular magnetic resonance consensus statement. J Cardiovasc Magn Reson. 2015;17:72.

25 Barker AJ, Markl M, Burk J, Lorenz R, Bock J, Bauer S, Schulz-Menger J, von Knobelsdorff-Brenkenhoff F. Bicuspid aortic valve is associated with altered wall shear stress in the ascending aorta. Circ Cardiovasc Imaging. 2012;5:457-466.

26 Allen BD, van Ooij P, Barker AJ, Carr M, Gabbour M, Schnell S, Jarvis KB, Carr JC, Markl M, Rigsby C, Robinson JD. Thoracic aorta 3D hemodynamics in pediatric and young adult patients with bicuspid aortic valve. J Magn Reson Imaging. 2015;42:954-963.

27 Frydrychowicz A, Markl M, Hirtler D, Harloff A, Schlensak C, Geiger J, Stiller B, Arnold R. Aortic Hemodynamics in Patients With and Without Repair of Aortic Coarctation: In Vivo Analysis by 4D Flow-Sensitive Magnetic Resonance Imaging. Invest Radiol. 2011;46:317-325.

28 Geiger J, Markl M, Herzer L, Hirtler D, Loeffelbein F, Stiller B, Langer M, Arnold R. Aortic flow patterns in patients with Marfan syndrome assessed by flow-sensitive four-dimensional MRI. J Magn Reson Imaging. 2012;35:594-600.

29 Nordmeyer S, Riesenkampff E, Crelier G, Khasheei A, Schnackenburg B, Berger F, Kuehne T. Flow-sensitive four-dimensional cine magnetic resonance imaging for offline blood flow quantification in multiple vessels: a validation study. J Magn Reson Imaging. 2010;32:677-683.

30 van der Hulst AE, Westenberg JJ, Kroft LJ, Bax JJ, Blom NA, de Roos A, Roest AA. Tetralogy of fallot: 3D velocity-encoded MR imaging for evaluation of right ventricular valve flow and diastolic function in patients after correction. Radiology. 2010;256:724-734.

31 Hsiao A, Alley MT, Massaband P, Herfkens RJ, Chan FP, Vasanawala SS. Improved cardiovascular flow quantification with time-resolved volumetric phase-contrast MRI. Pediatric radiology. 2011;41:711-720.

32 Valverde I, Nordmeyer S, Uribe S, Greil G, Berger F, Kuehne T, Beerbaum P. Systemic-to-pulmonary collateral flow in patients with palliated univentricular heart physiology: measurement using cardiovascular magnetic resonance 4D velocity acquisition. J Cardiovasc Magn Reson. 2012;14:25.

33 Gabbour M, Schnell S, Jarvis K, Robinson JD, Markl M, Rigsby CK. 4-D flow magnetic resonance imaging: blood flow quantification compared to 2-D phase-contrast magnetic resonance imaging and Doppler echocardiography. Pediatr Radiol. 2015;45:804-813.

34 Schubert T, Bieri O, Pansini M, Stippich C, Santini F. Peak velocity measurements in tortuous arteries with phase contrast magnetic resonance imaging: the effect of multidirectional velocity encoding. Invest Radiol. 2014;49:189-194.

35 Ansari SA, Schnell S, Carroll T, Vakil P, Hurley MC, Wu C, Carr J, Bendok BR, Batjer H, Markl M. Intracranial 4D Flow MRI: Toward Individualized Assessment of Arteriovenous Malformation Hemodynamics and Treatment-Induced Changes. AJNR Am J Neuroradiol. 2013;34:1922-1928.

36 Wu C, Ansari SA, Honarmand AR, Vakil P, Hurley MC, Bendok BR, Carr J, Carroll TJ, Markl M. Evaluation of 4D Vascular Flow and Tissue Perfusion in Cerebral Arteriovenous Malformations: Influence of Spetzler-Martin Grade, Clinical Presentation, and AVM Risk Factors. Am J Neuroradiol. 2015;36:1142-1149.

İletişim

Michael Markl, Ph.D.
Radyoloji Bölümü
Northwestern Üniversitesi
737 N. Michigan Avenue Suite 1600
Chicago, Illinois 60611,
ABD
Telefon: +1 312-695-1799
Faks: +1 312-926-5991
mmarkl@northwestern.edu


James Carr


Michael Rose


Cindy Rigsby

Julia Geiger

Michael Markl

Çocuklarda Dual Energy BT akciğer perfüzyon görüntülemesi

Profesör Marilyn J. Siegel, MD

Çocuklarda pulmoner BT anjiyografisi için Dual Energy BT (DECT) kullanıyoruz ve bu pulmoner arterlerin ve akciğer dokusunun perfüzyonunun tek bir kontrastlı BT çekiminde değerlendirilmesini mümkün kılıyor. Deneyimlerimize dayalı olarak, her tür pediatrik kontrastlı DECT protokolünde (göğüs, abdomen ve pelvis) radyasyona maruz kalma oranı geleneksel tek enerjide olduğuyla benzer ve bazen daha düşük oluyor.[1]

Bu makalede, genel DECT anjiyografi protokolümüz tartışılıyor ve bunu DECT tabanlı akciğer perfüzyon görüntü analizinin kullanımına odaklanan spesifik bir örnek olay raporu takip ediyor.

BT teknikleri

DECT muayenelerimiz, 80/Sn140 kV'ta (Sn yüksek enerjili tüpün teneke ön filtrelemesini belirtiyor) çalışan bir SOMATOM Definition Flash'ta gerçekleştiriliyor. Doz azaltımını sağlamak için gerçek zamanlı anatomik ekspozür kontrolü (CARE Dose4D™) ve sonogram doğrulamalı yinelemeli rekonstrüksiyon (SAFIRE) teknikleri kullanılıyor. Sabit çekim parametreleri arasında şunlar bulunuyor: 0,33 saniyelik rotasyon süresi, 128x0,6 mm'lik detektör kolimasyonu ve 1,2 değerinde perde. Genellikle daha düşük bir perdenin kullanıldığı yetişkinlerdeki DECT'ten farklı olarak, pediatrik hastalarda, hareket artefaktlarını azaltmak için daha yüksek bir perdenin kullanılması kritik öneme sahip. Yetişkin BT'sinin aksine, pediatrik BT'de, tüp gücü sorunları (örn. daha hızlı tarama hızları nedeniyle mAs sınırları) daha küçük hasta habitusu nedeniyle o kadar ilgili değil. Benzer şekilde, çok kilolu hastalar (örn. bazı ergenler) hariç olmak üzere, pediatrik hastalar her zaman Dual Source BT tarayıcısının ikinci tüpünün tarama görüş alanının (yani 33 cm) içerisine tam bir şekilde uyuyorlar.

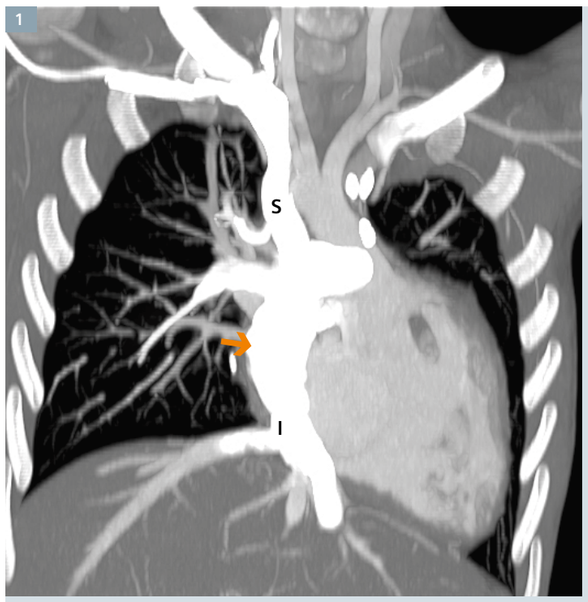

1 Koronal MIP görüntüsü superior ana toplardamarı (s) ve inferior ana toplardamarı (I) pulmoner arterlerin birleşiminde birleştiren Fontan bağlantısını (ok) gösteriyor. Görüntü, Washington University School of Medicine, St. Louis, Missouri, ABD'ye aittir.

2 Aksiyal MIP, tekil atrioventriküler kapakçık (ok), büyük atrial septal defekt (yıldız işareti) ve büyük ventriküler septal defekt (çift yıldız) gösteriyor. Görüntü, Washington University School of Medicine, St. Louis, Missouri, ABD'ye aittir.

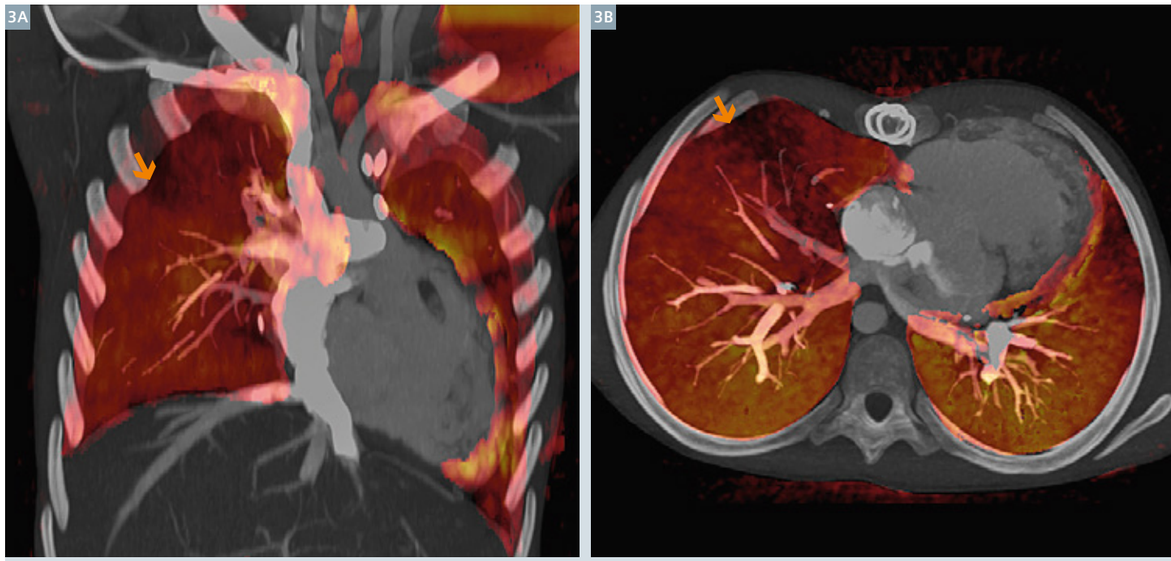

3 Koronal (Şekil 3A) ve aksiyal (Şekil 3B) PBV görüntüleri, sağ üst loba ve sağ-orta loblara doğru azalmış perfüzyon alanları (oklar) gösteriyor. Görüntü, Washington University School of Medicine, St. Louis, Missouri, ABD'ye aittir.

Toplam 100mL'yi aşmayacak şekilde 2 ml/kg'lık bir hacimle iyonlaşmamış kontrast maddesi (320 mg/mL) veriliyor. Kateter bir antekubital konumdaysa güç enjektörü kullanılıyor. Kateter antekubital bölgede değilse kontrast maddesi elle enjekte ediliyor.

Günlük rutinde, ilgi bölgesi (ROI) pulmoner kütüğe yerleştirilecek şekilde enjeksiyonun zamanlaması için bolus takibi kullanıyoruz. Kontrast seviyesi 100 HU'ya ulaştığında tarama otomatik olarak tetikleniyor. Taramanın tetiklenmediği durumlar için varsayılan 15 saniye olarak ayarlı. Pulmoner arterlerin yok ya da hipoplastik olduğu konjenital anomalilerde, pulmoner arterler sistemik arterial bolusu dolduracağı için ROI, proksimal inen aortun üzerine yerleştiriliyor.

Bir test bolusu ve salin yıkaması pediatrik CTA'da rutin olarak kullanılmıyor.

Görüntü sonradan işlemesi ve yorumlaması

Akciğerlerin DECT tabanlı perfüzyon görüntülemesinde görüntü oluşturmasını ve değerlendirmesini örneklemek için aşağıdaki örnek olay sunulmuştur: Sağ dominant dengesiz atriyal-ventriküler (AV) kanal, büyük damarların transpozisyonu, eksik ana pulmoner arter ve Fontan palyasyoni geçmişi bulunan 12 yaşında bir erkek çocuğu kötüleşen konjestif kalp yetmezliğine sahipti ve kalp nakli için bir adaydı. Cerrahi öncesinde pulmoner vasküler anatomiyi ve akciğer perfüzyonunu değerlendirmek için göğsün bir preoperatif CTA'sı gerçekleştirildi.

Aşağıdaki parametreler kullanıldı: 80 kV, 140 kV, 0,7 oranında lineer karışık görüntüler, 50 keV'de monoenerjetik artı rekonstrüksiyonlar ve konsolda koronal ve sagittal çoklu düzlemli yeniden format. Radyoloğun yorumlaması için PACS'a ise sadece aksiyal karışık görüntüler, aksiyal monoenerjetik görüntüler ve çoklu düzlemli yeniden formatlar gönderiliyor. Yeni yazılım VA48, PACS için hazır monoenerjetik artı görüntülerin doğrudan konsolda rekonstrüksiyonunu sağlıyor. Kolonda veya *syngo*.via ile üretilen 50 keV'deki monoenerjetik artı rekonstrüksiyonları daha iyi kontrast sağladıkları için 80 kV görüntülere kıyasla daha çok tercih ediliyorlar.

Buna ek olarak, pulmoner arterlerin konjenital anomalilerine sahip hastalarda pulmoner arterlerin görselleştirmesini optimize etmek için maksimum yoğunluk projeksiyonu (MIP) görüntüleri gerçekleştiriliyor. İyot kontrastını daha da iyileştirmek için, MIP görüntüleri üretirken 50 keV monoenejetik artı görüntüleri kullanıyoruz. Bu hastada, koronal 50 keV MIP görüntüsü, superior ana toplardamarı (S) ve inferior ana toplardamarı (I) pulmoner arterlerin kesişiminde birleştiren Fontan bağlantısını (ok) gösterdi (Şekil 1). Ana pulmoner arter yokluğu bulunuyordu. Akış, periferik kan arterlerinde normal görünüyordu. Aksiyal 50 keV MIP görüntüsünde tek atriyoventriküler kapakçık (ok), büyük atriyal septal defekt (yıldız işareti) ve büyük ventriküler septal defekt (çift yıldız işareti) görüldü (Şekil 2). Periferik pulmoner kan akışı yine normal görünüyordu.

Profesör Marilyn Siegel, MD,
Mallinckrodt Institute of Radiology,
Washington University School of Medicine,
St. Louis, Missouri, ABD

Buna ek olarak, akciğerlere olan akımı değerlendirmek için pulmoner kan hacmi haritaları oluşturmak amacıyla *syngo* DE Lung PBV'yi kullandık. Bu hastada, koronal (Şekil 3A) ve aksiyal (Şekil 3B) PBV görüntüleri, sap üst loba ve sap orta loba doğru azalmış perfüzyon alanlarına (oklar) işaret etti. Ancak genel olarak akciğerler iyi perfüze olmuş görünüyordu ve akut bir girişim gerekli değildi. Damarların ve parenkimin kapsamlı bir değerlendirmesini mümkün kılarak, DECT, katater anjiyografisi gibi radyasyon içeren ek görüntülemelere olan ihtiyacı ortadan kaldırma potansiyeline sahip.

Referanslar

1 Siegel MJ, Curtis WA. Ramirez-Giraldo JC Effects of Dual-Energy Technique on Radiation Exposure and Image Quality in Pediatric Body CT AJR 2016 Ekim; 207:1–10

Klinik uygulamada, SAFIRE'in kullanımı, klinik göreve, hastanın cüssesine, anatomik konuma ve klinik uygulamaya bağlı olarak BT hasta dozunu azaltabilir. Belirli klinik görev için tanısal görüntü kalitesini elde etmek için uygun dozu belirlemek amacıyla bir radyolog ve fizik uzmanına danışılmalıdır.

Burada belirtilen Siemens müşterilerinin elde ettiği sonuçlar müşterinin özgün ortamında elde edilen sonuçlara dayalıdır. "Tipik" bir hastane olmadığı ve birçok değişken (örn. hastanenin büyüklüğü, vaka birleşimi, IT'nin benimsenme seviyesi) mevcut olduğu için diğer müşterilerin de aynı sonuçları elde edeceğinin garantisi bulunmamaktadır.

İnceleme protokolü

Tarayıcı	SOMATOM Definition Flash		
Tarama alanı	Toraks	Rotasyon süresi	0,33 s
Tarama uzunluğu	330 mm	Perde	1,2
Tarama yönü	Kraniokaudal	Kesit kolimasyonu	128 × 0,6 mm
Tarama süresi	2,4 s	Kesit genişliği	3 mm
Tüp gerilimi	80 / Sn140 kV	Rekonstrüksiyon artımı	2 mm
Tüp akımı	39 / 20 mAs	Rekonstrüksiyon çekirdeği	Q30f SAFIRE 3
Doz modülasyonu	CARE Dose4D	**Kontrast**	320 mg/mL
$CTDI_{vol}$	1,53 mGy	Hacim	100 mL
DLP	62,1 mGy cm	Akış hızı	2 mL/s
Etkin doz	1,85 mSv	Başlangıç gecikmesi	Bolus tracking

MAGNETOM Sempra

Her gün aynı başarı

1.5T lile

Sağlık sektörünün geleceğine birlikte ilham vermemizin zamanı geldi.

Mühendislikte uzmanlık.
Sağlıkta öncülük.
Birlikte.

Sağlık sektörü köklü bir değişim geçiriyor. Sağlık kuruluşları, daha çok sayıda hasta için daha iyi sonuçlar sunmak zorunda. Yetkin personel sıkıntısı olsa bile...

Siemens Healthineers, üzerinizdeki bu baskının farkında. Yeni 1.5 Tesla tarayıcımız MAGNETOM Sempra, ihtiyacınız olan çözümü sunuyor ve her gün aynı başarıyı elde etmenizi sağlıyor.

- Her gün aynı kalite
  DotGo otomatik iş akışı sayesinde
- Her gün yeni klinik fırsatlar
  Gündemi belirleyen uygulamalar sayesinde
- Her gün finansal güvenlik
  Maliyetleri düşüren teknoloji ve servisler sayesinde

siemens.com/sempra

SIEMENS Healthineers

A91CT-9531-A1-7600

SOMATOM go.Now

BT için tablet teknolojili yepyeni bir mobil iş akışı

Mevcut sisteminizi değiştirmek mi istiyorsunuz?
Yoksa ilk kez bir BT görüntüleme cihazı mı alacaksınız?

SOMATOM go.Now, 32 kesit BT sistemi, günlük BT rutinleriniz için yeni iş akışıyla ve üst düzey cihazlarda kullanılan ileri teknolojiyi bünyesinde barındırmasıyla farklılık yaratıyor.

Tablet üzerinden çekimlerle kaliteli sağlık hizmetleri sunarak BT'de başarı kazanmanıza yardımcı oluyor.

siemens.com/somatom-go-now

SIEMENS Healthineers