製造販売業者
シーメンスヘルスケア株式会社
〒141-8644
東京都品川区大崎 1-11-1
ゲートシティ大崎ウエストタワー

本カタログに関するお問合せは、
下記電話番号までお願いいたします。
TEL 0120-041-387

仕様は予告なく変更する場合がありますのでご了承ください。なお、本カタログにはオプションが含まれています。詳しくは担当営業におたずねください。

S-709（1812GPJ3K）

MAGNETOM Flash

翻訳版

vol. 15

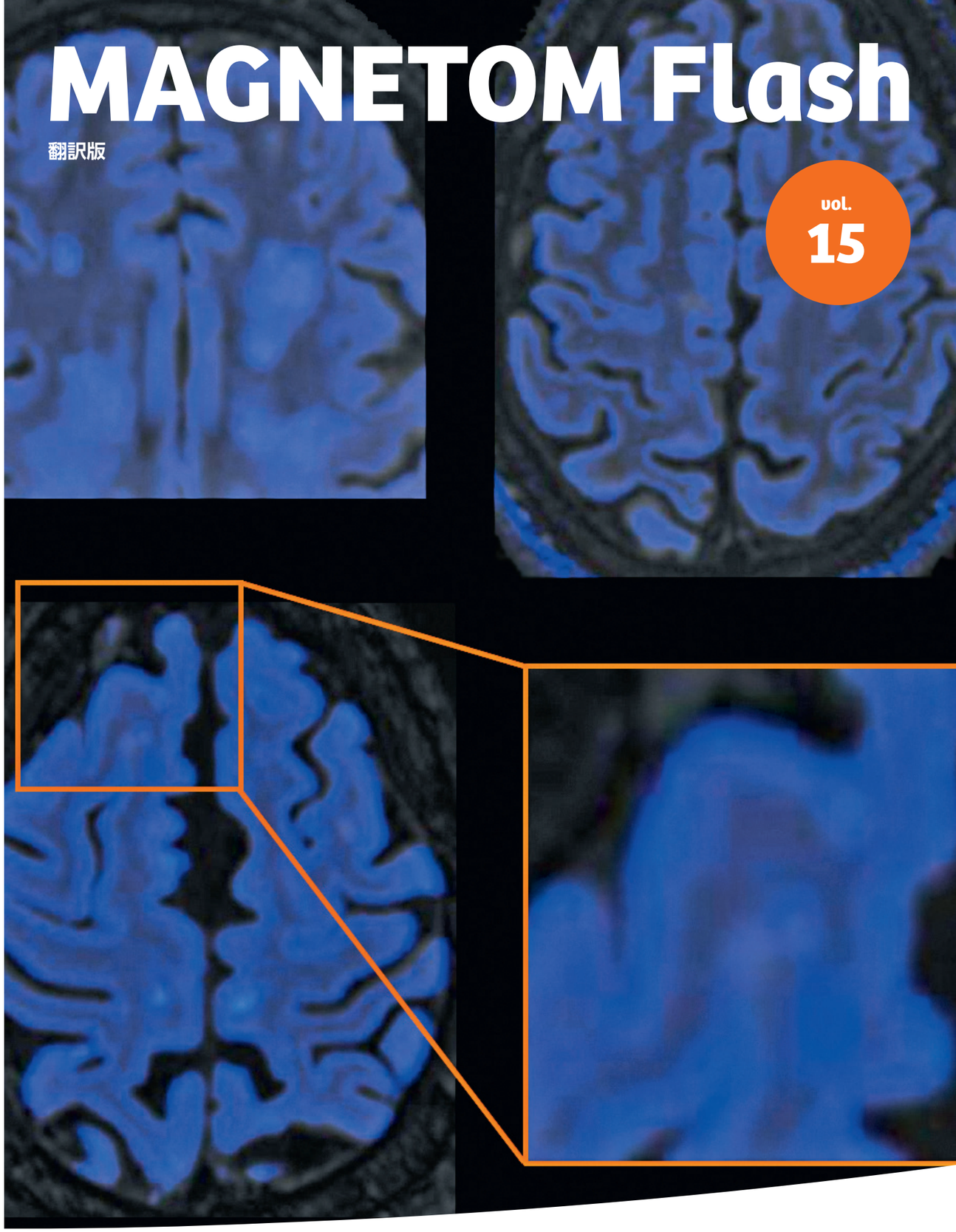

SIEMENS Healthineers

Content

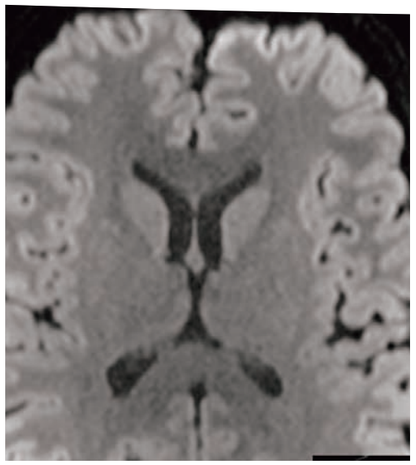

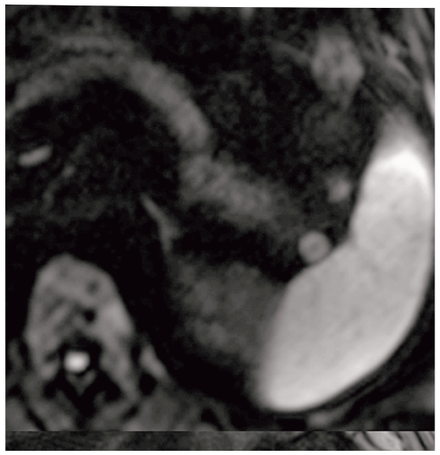

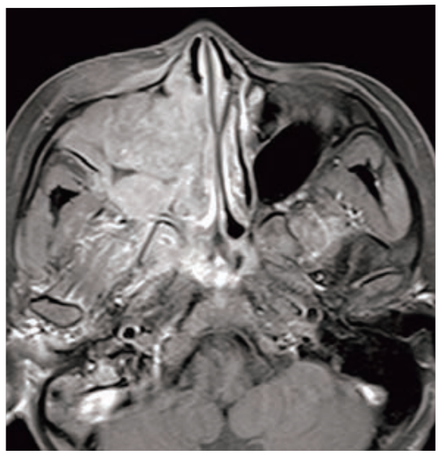

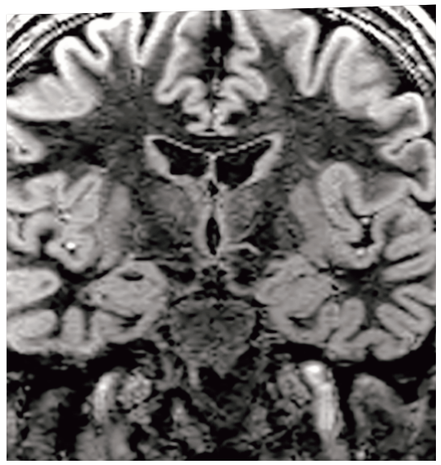

MAGNETOM World

MAGNETOMユーザーを対象としたWebページです。
MAGNETOM Flash英語版や収録された講演を視聴することができます。
(英語のみ)
siemens.com/magnetom-world

4 Simultaneous Multi-Slice – a Concise Review Covering Major Applications in Clinical Practice

Simultaneous Multi-Slice – 主な臨床応用のまとめ

Val M. Runge, M.D.; Johannes K. Richter, M.D.; Johannes T. Heverhagen, M.D., Ph.D.
Department of Diagnostic, Interventional and Pediatric Radiology, University Hospital of Bern, Inselspital, Bern, Switzerland

10 High-resolution, Anatomically-accurate Diffusion-weighted Imaging of Orbital and Sinonasal Lesions with RESOLVE

RESOLVEによる眼窩および副鼻腔病変の解剖学的に正確な高分解能拡散強調画像

Yan Sha[1]; Hailin Wan[1]; Menglong Zhao[1]; Feng Wang[1]; Ping Lu[1]; Fang Zhang[1]; Wen Lin Tang[2]; Yushu Cheng[1]
[1] Department of Radiology, Eye, Ear, Nose and Throat Hospital, Fudan University, Shanghai, China
[2] Siemens Healthineers, MR Scientific Marketing, Shanghai, China

16 FLAIR Fusion in Multiple Sclerosis Follow-up: An Indispensable Tool in Clinical Routine

FLAIRフュージョンによる多発性硬化症のフォローアップ：臨床ルーチンの必須手段

Stéphane Cantin[1]; Thomas Troalen[2]; Emeline Lamain[1]; Melisa Bakir[2]
[1] Groupe Clinique du Mail, Grenoble, France
[2] Siemens Healthineers, Saint-Denis, France

20 FLAWS and MP2RAGE Sequence at 3T for Surgical Localization in Pre Deep Brain Stimulator Patients

深部脳刺激装置の挿入位置特定のための3T FLAWSおよびMP2RAGEシーケンス

David Shipp[1]; Tobias Kober, Ph.D.[2]
[1] Monash Medical Centre, Clayton, Victoria, Australia
[2] Advanced Clinical Imaging Technology, Siemens Medical Solutions-CIBM, Lausanne, Switzerland

The information presented in MAGNETOM Flash is for illustration only and is not intended to be relied upon by the reader for instruction as to the practice of medicine. Any health care practitioner reading this information is reminded that they must use their own learning, training and expertise in dealing with their individual patients. This material does not substitute for that duty and is not intended by Siemens Healthcare to be used for any purpose in that regard. The treating physician bears the sole responsibility for the diagnosis and treatment of patients, including drugs and doses prescribed in connection with such use. The Operating Instructions must always be strictly followed when operating the MR System. The source for the technical data is the corresponding data sheets.

※本冊子は、Siemens Healthcare GmbH発行のMAGNETOM Flash 68、MAGNETOM Flash 69から抜粋し、シーメンスヘルスケア株式会社にて、翻訳および編集して発行しているものです。

Simultaneous Multi-Slice – a Concise Review Covering Major Applications in Clinical Practice

Simultaneous Multi-Slice – 主な臨床応用のまとめ

Val M. Runge, M.D.; Johannes K. Richter, M.D.; Johannes T. Heverhagen, M.D., Ph.D.

Department of Diagnostic, Interventional and Pediatric Radiology, University Hospital of Bern, Inselspital, Bern, Switzerland

はじめに

MRIは臨床への導入当初はシングルスライス撮像しかできなかった。その後、急速に2Dマルチスライス撮像が開発され、この30年間はこれが臨床上の標準的な方法として、ほぼ全ての患者の検査に用いられている。しかし、マルチスライスという用語は少々誤解を招きやすい。実際には、各スライスのデータをTR毎に逐次的に収集しているからである。真のマルチスライス同時収集法Simultaneous Multi-Slice（SMS）はつい最近登場したばかりで〔1-3〕、従来の2Dマルチスライス撮像法と組み合わされることが多い。SMSは臨床MRIにおいて、この10年間で最も重要な技術上の進歩であると考えられ、現行の方法ではスキャン時間を2分の1～3分の1に短縮することができる。

SMSは当初エコープラナーイメージング（EPI）に組み込まれたが、その後ターボスピンエコー（TSE）にも拡張された。技術的な観点からは高次のアクセラレーションも可能で、現在はこの分野が研究の中心になっている。過去数十年間に開発された多くの新技術と同様に、SMSの応用についても、例えば単純なスキャン時間の短縮ではなく単位時間当たりの信号対雑音比（SNR）の向上に注目するなど、総合的にとらえる必要がある。単位時間当たりのSNRが向上すれば、スキャン時間の短縮（図1）、TRによる制限がある状況下でのスライス数の増加（図2）、適切なスキャン時間内での（必要な解剖学的構造全体をカバーした）高分解能撮像（図3）が可能になる。

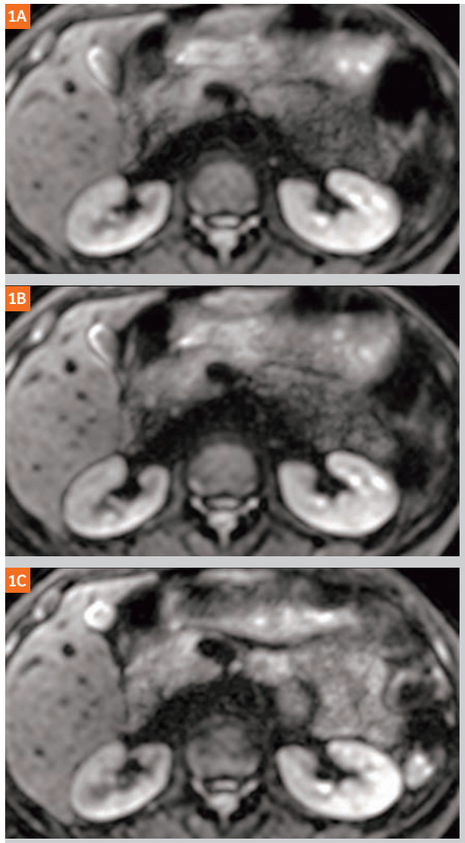

no SMS
2:41 min
5 mm

SMS2
1:38 min
5 mm

SMS2
2:54 min
3 mm
complete liver
cc coverage

図1: 肝臓の拡散強調画像におけるSMS応用の例。この画像のように、SMSはスキャン時間を短縮する目的でも、同等のスキャン時間と画質でスライス厚を減少する目的でも用いることができる。

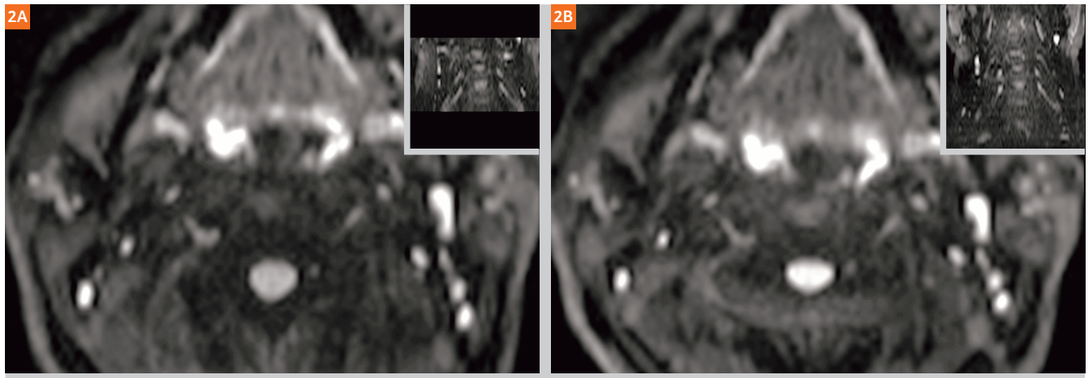

ss-EPI, b800, 3T, 1:45 min

SMS2 with increased cc coverage, 1:54 min

図2: 頭頸部の拡散強調画像にSMSを応用することで、必要な解剖学的構造全体をカバーすることができる。

図3: 脳の薄いスライスの拡散強調画像では、SMSによって適切なスキャン時間で脳全体をカバーすることができる。画像はSMSあり・なしの薄いスライスの2D ss-EPI DWIスキャン像で、サジタル再構成画像（右下の小画像）が撮像された解剖学的範囲を示す。

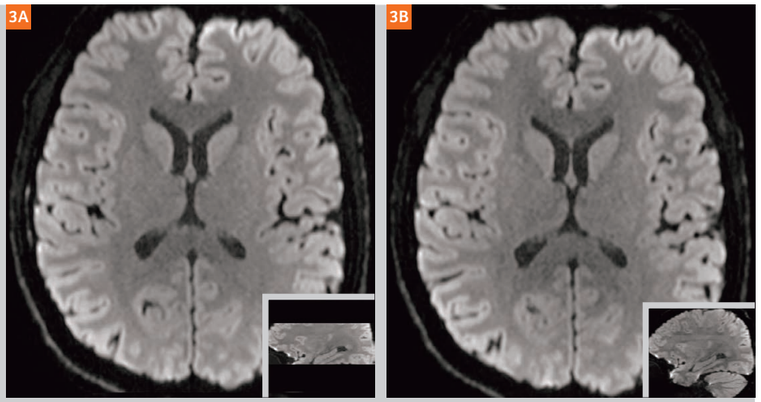

no SMS, 0.6 x 0.6 x 0.8 mm³, 5:03 vs

SMS2, 5:15 TA

SMSは先行するMRハードウェア・ソフトウェア双方の重要な技術的進歩がなければ実現できなかったであろう。具体的には、フェーズドアレイコイル、CAIPIRINHAおよびslice-GRAPPA再構成などである。また、SMSは従来のパラレルイメージングとの併用も可能で、臨床においては一般に併用される。2D EPIシーケンスに組み込むことができるのは、収集時間のかなりの部分を占める拡散エンコードが各スライスの励起ごとに撮像ボリューム全体に印加されるからである。解剖学的関心領域をカバーするのに必要なスライス励起回数が減少するので（毎回2～3スライスを同時に励起するので）、TRの短縮が可能になり、それによりスキャンの高速化が可能になる。SMSはsingle shot (ss) EPIにもreadout segmented (rs) EPIにも組み込まれている〔4〕※（readout segment EPIへのSMS組み込みはWIP）。特にrs-EPIはss-EPIに比べてスキャン時間が延長するので、rs-EPIへの組み込みは重要である。SMSはEPIに続いてTSEシーケンスにも組み込まれた。EPIと同様にTRの短縮が可能になることでスキャンは高速化されるが、おそらくより重要なのは、必要なスライス数を得るのに2以上の分割数（concatenation）が必要になるTSEスキャンへの応用だろう。この場合、SMSを用いれば単一のconcatenationで必要なスライス数を得ることができ、スキャン時間が短縮される。

SMSの臨床使用を実現するには、パルスシーケンスのデザイン面でいくつかの重要な改善が必要であった。同時収集後の画像再構成において隣接しているスライスを展開する際のノイズを改善する必要があったが、例えばシングルショットシーケンスでは、それまでの

方法に伴う高gファクター（SNR）の問題やボケ（blurring）を避けるblipped CAIPIRINHA〔5〕を使用することにより画像が改善された。同時収集スライス間の信号混入を抑制するための特殊な再構成法も用いられる。また、マルチバンドRFパルスは複数のスライスの同時励起およびリフォーカスをするために、単位時間あたりのRF印加エネルギーが増加し、比吸収率（SAR）の上昇も伴う。より低いSARで同様の画像が得られるvariable-rate selective excitation（VERSE）パルスを組み込むことで適切なSAR低下が得られる。

SMSはルーチンの臨床診療への応用範囲が広く、ほぼ全ての解剖学的領域が含まれる〔6, 7〕。本稿のスキャンは全て3Tで行われた。頭部におけるSMSは、スキャン時間を短縮すると同時に患者の不意の体動による影響も抑制することでスループットを向上させることができる（図4）。脳全体の薄いスライスが必要な場合は、拡散強調画像でもT2強調画像でも、SMSを用いれば臨床的に適切なスキャン時間で可能になる（図5）。乳腺イメージングにおいては、現在では乳癌の評価に拡散強調画像が必要とされるが、SMSはその所要時間を短縮する（図6）〔8〕。体幹部イメージング（例えば肝臓）では、アキシャル拡散強調画像が今やルーチンになっており、SMSを用いればスキャン時間を短縮することができる〔9〕。ただし、関心領域やz方向の撮像範囲によっては、スライス厚の減少（撮像範囲と画質は維持）を目的とするSMSの応用も、z方向の撮像範囲拡大を目的とするSMSの応用もともに重要である（図7）。その他に拡散強調画像に関して言及すべきことは、SMSを用いるとADCマップの画質が維持される点で、これは主にSNRとアーチファクトの影響である（図8）。筋骨格イメージングでは多くの場合に高分解能画像が求められるが、SMSを用いれば適切なスキャン時間での撮像が可能になる（図9、図10）。しかし、患者の状態やスループットに関する要件から時間に追われることも多く、そのような状況ではスキャンの高速化を目的としてSMSを応用することになる（図11）。

SMSは現在ではDWIにもTSEにも応用可能で、非常に有用性が高い。応用範囲は脳、軸椎、乳腺、体幹部、全身、筋骨格イメージング

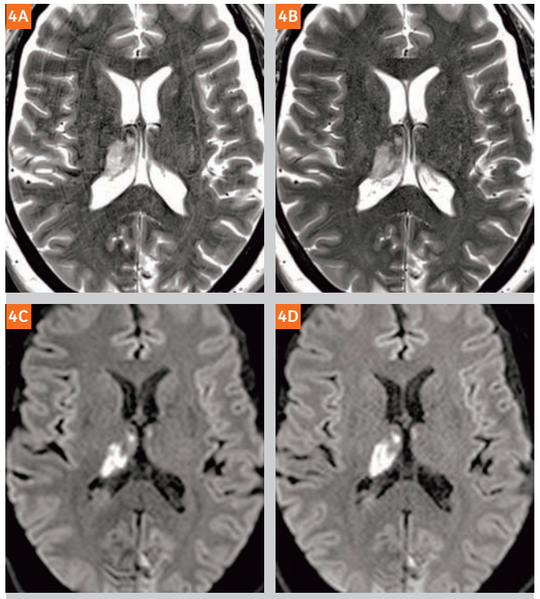

図4: 視床梗塞のT2強調TSE画像（4A、4B）およびss-EPI拡散強調画像（4C、4D）。従来の撮像法（4A、4C）に比べてSMS（4B、4D）ではT2強調画像が3倍速、拡散強調画像が2倍速。従来のT2強調画像は撮像時間が長くなるためゴーストおよび画質低下が見られる。画質の点でSMS T2強調画像は従来法より優れており、SMS 拡散強調画像は従来法と同等。

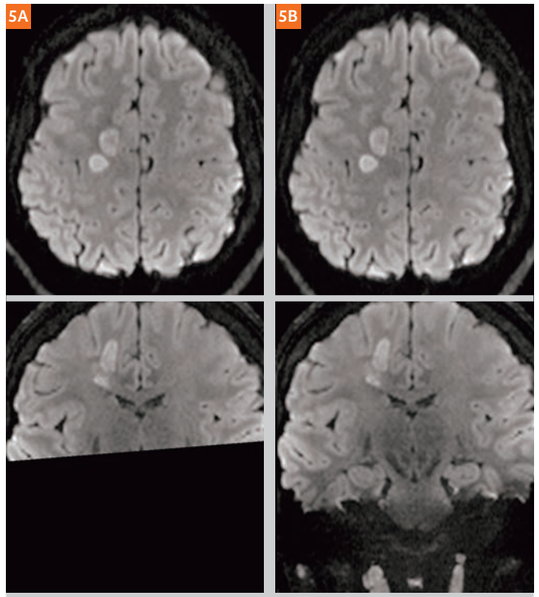

図5: 多発性硬化症のSMSなし（5A）、SMSあり（5B）の薄いスライスの高分解能2D ss-EPI 拡散強調画像。撮像方法とスキャン時間は図3と同等。コロナル再構成像が示すように、SMSでは脳全体が撮像できている。

図6: 拡散強調画像の時間短縮のためにSMSを用いた乳腺画像。悪性腫瘍が強く疑われるスピキュラを伴う高信号病変（6A、オレンジ色矢印）を右乳房のT2強調画像に認める。磁化率アーチファクトおよび幾何学的歪みの軽減と高速化のために選択的FOV（zoomed）を用いた従来のss-EPI拡散強調画像（6B）と比較して、SMS（アクセラレーションファクター2）によるrs-EPI拡散強調画像（6C）では拡散制限を伴う（高信号の）腫瘍は同等に描出されているが、スキャン時間は5分52秒から3分17秒に短縮された。また、rs-EPI拡散強調画像では右腋窩リンパ節転移（白色矢印）が視認できるが、6Bでは磁化率アーチファクトおよび幾何学的歪みのため描出されていない。

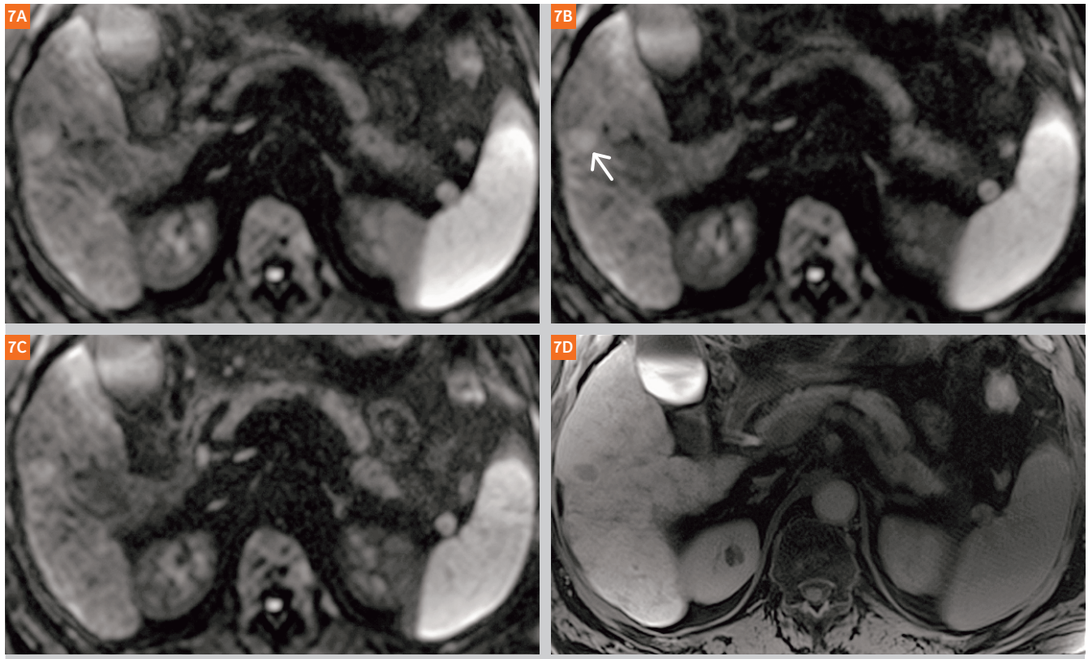

図7: 肝臓のスキャン時間短縮またはより薄いスライス厚を目的とするSMS併用2D ss-EPI 拡散強調画像。拡散強調画像の撮像時間は7A（non-SMS）が2分41秒、7Bが1分38秒、7Cが2分54秒（SMSはともにアクセラレーションファクター2）。スライス厚は7Aと7Bが5 mmで7Cは3 mm、いずれも肝臓全体をカバーしている。拡散制限を伴う小さなHCC（矢印）を認める。この病変は2分間の自由呼吸下radial VIBEスキャン（7D）によるガドキセト酸ナトリウム遅延造影画像でも良好に描出されている。

におよぶ。どの患者に用いる場合でも、SMSの使用目的がスキャン時間の短縮なのか、スキャン時間の大幅な延長なしで高分解能画像を得ることなのか、あるいは撮像スライス数の増加なのかが重要な判断の分かれ目になる。

謝辞

本稿の一部は『The Physics of Clinical MR Taught Through Images』第4版（Thieme社、2018年発行）から許可を得て引用した。図6～図7および図9～図10と文章の一部はRunge VM, Richter JK, Heverhagen JT. Speed in Clinical Magnetic Resonance. Invest Radiol. 2017; 52（1）: 1-17. から許可を得て転載した。

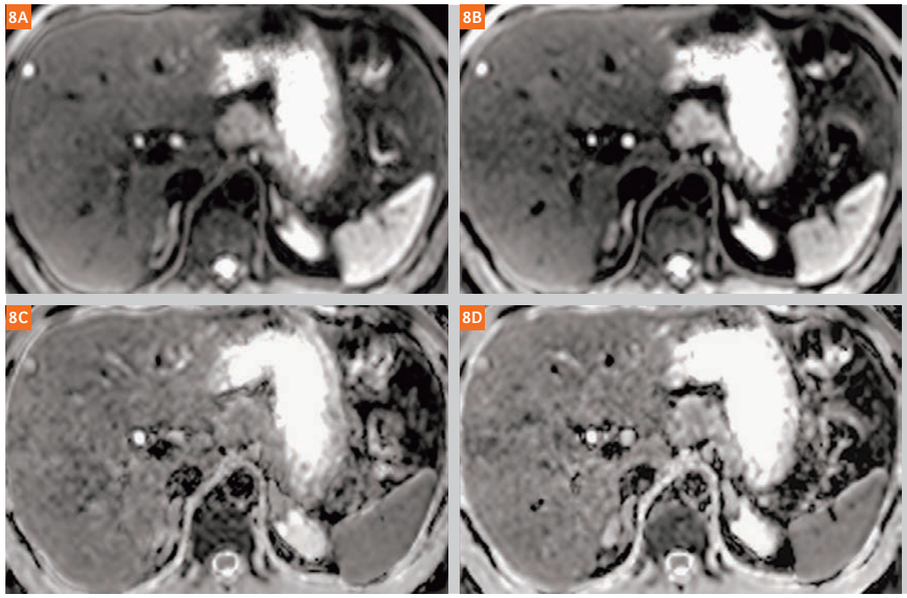

図8: 小肝嚢胞の肝臓拡散強調画像、上段がb値800 s/mm²画像、下段がADC画像。SMSなし（8A、8C）とSMS 2（8B、8D）を比較すると、スキャン時間 は4分14秒 と2分31秒、解剖学的範囲（スライス数）は同等で肝臓全体をカバーしている（スライス厚4 mm）。

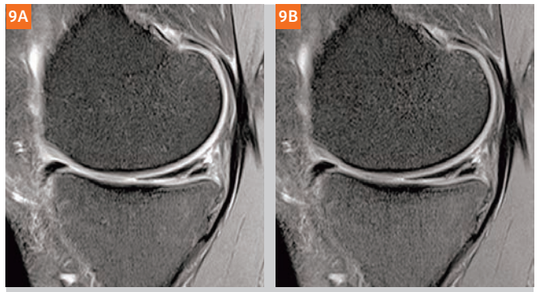

図9: 内側半月板後角の水平断裂を示すSMSなし（9A）および2倍速SMS（9B）の膝関節サジタル高分解能プロトン密度強調画像。画質とSNRは実質的に同等で、スキャン時間はSMSにより6分36秒から3分27秒に短縮された。

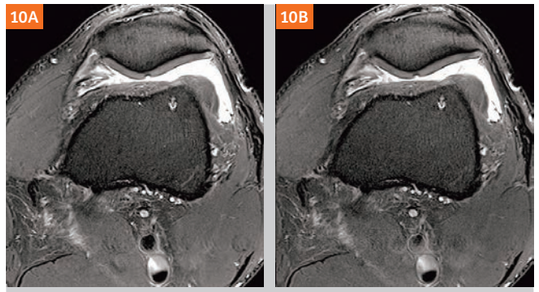

図10: 内側側副靭帯・前十字靭帯再建術を受けた患者の膝蓋軟骨損傷を示す3T膝関節アキシャルTSE T2強調画像。SMSなし（10A）と2倍速SMS（10B）の画質は同等で、スキャン時間はSMSにより7分14秒から3分48秒に短縮された。面内分解能は0.4×0.4 mm²。In plane resolution is 0.4 x 0.4 mm².

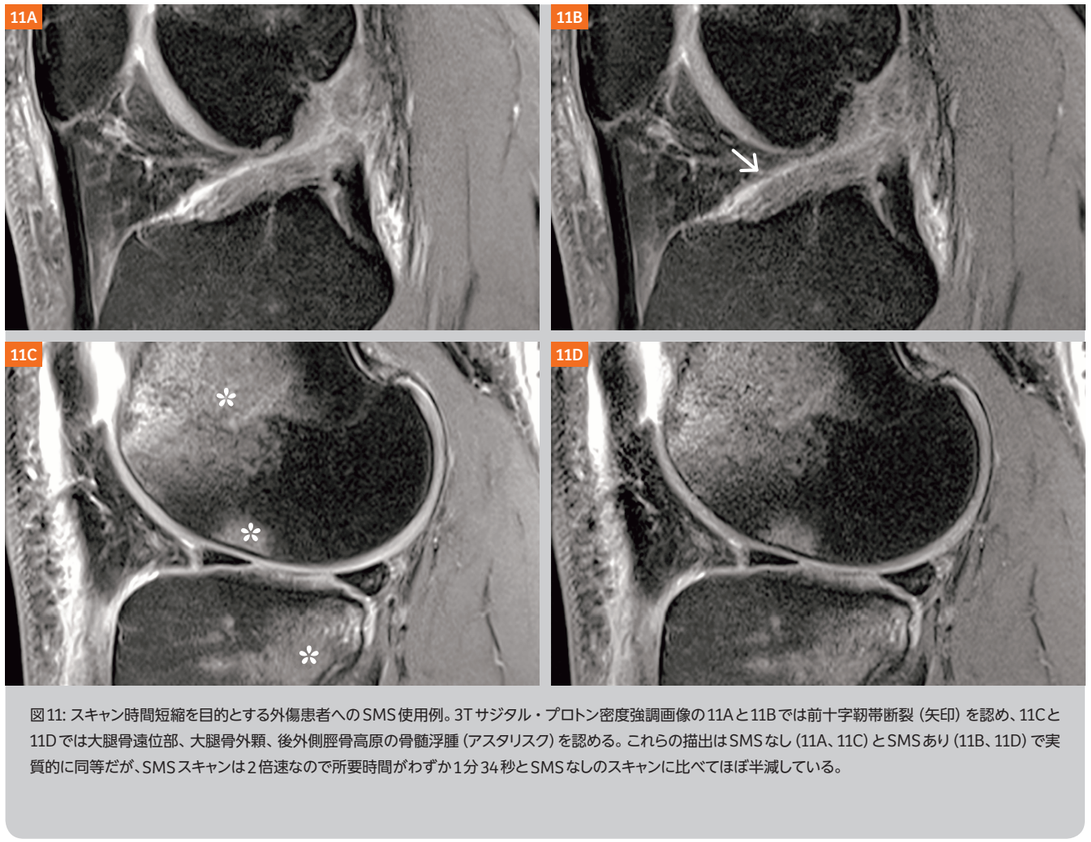

図11: スキャン時間短縮を目的とする外傷患者へのSMS使用例。3Tサジタル・プロトン密度強調画像の11Aと11Bでは前十字靭帯断裂（矢印）を認め、11Cと11Dでは大腿骨遠位部、大腿骨外顆、後外側脛骨高原の骨髄浮腫（アスタリスク）を認める。これらの描出はSMSなし（11A、11C）とSMSあり（11B、11D）で実質的に同等だが、SMSスキャンは2倍速なので所要時間がわずか1分34秒とSMSなしのスキャンに比べてほぼ半減している。

References

1 Breuer FA, Blaimer M, Heidemann RM, Mueller MF, Griswold MA, Jakob PM. Controlled aliasing in parallel imaging results in higher acceleration (CAIPIRINHA) for multi-slice imaging. Magn Reson Med. 2005;53(3):684-91.
2 Setsompop K, Cohen-Adad J, Gagoski BA, et al. Improving diffusion MRI using simultaneous multi-slice echo planar imaging. Neuroimage. 2012;63(1):569-80.
3 Feinberg DA, Setsompop K. Ultra-fast MRI of the human brain with simultaneous multi-slice imaging. J Magn Reson. 2013;229:90-100.
4 Frost R, Jezzard P, Douaud G, Clare S, Porter DA, Miller KL. Scan time reduction for readout-segmented EPI using simultaneous multislice acceleration: Diffusion-weighted imaging at 3 and 7 Tesla. Magn Reson Med. 2014;74(1):136-49.
5 Setsompop K, Gagoski BA, Polimeni JR, Witzel T, Wedeen VJ, Wald LL. Blipped-controlled aliasing in parallel imaging for simultaneous multislice echo planar imaging with reduced g-factor penalty. Magn Reson Med. 2012;67(5):1210-24.
6 Barth M, Breuer F, Koopmans PJ, Norris DG, Poser BA. Simultaneous multislice (SMS) imaging techniques. Magn Reson Med. 2016;75(1):63-81.
7 Runge VM, Richter JK, Heverhagen JT. Speed in Clinical Magnetic Resonance. Invest Radiol. 2017;52(1):1-17.
8 Taviani V, Alley MT, Banerjee S, et al. High-resolution diffusion-weighted imaging of the breast with multiband 2D radiofrequency pulses and a generalized parallel imaging reconstruction. Magn Reson Med. 2017;77(1):209-20.
9 Taron J, Martirosian P, Erb M, et al. Simultaneous multislice diffusion-weighted MRI of the liver: Analysis of different breathing schemes in comparison to standard sequences. J Magn Reson Imaging. 2016;44(4):865-79.

Contact

Val M. Runge, M.D.
Editor-in-Chief, Investigative Radiology
Department of Diagnostic, Interventional and Pediatric Radiology
University Hospital of Bern, Inselspital

Freiburgstrasse 10
3010 Bern
Switzerland
ValMurray.Runge@insel.ch

High-resolution, Anatomically-accurate Diffusion-weighted Imaging of Orbital and Sinonasal Lesions with RESOLVE

RESOLVEによる眼窩および副鼻腔病変の解剖学的に正確な高分解能拡散強調画像

Yan Sha[1]; Hailin Wan[1]; Menglong Zhao[1]; Feng Wang[1]; Ping Lu[1]; Fang Zhang[1]; Wen Lin Tang[2]; Yushu Cheng[1]

[1] Department of Radiology, Eye, Ear, Nose and Throat Hospital, Fudan University, Shanghai, China
[2] Siemens Healthineers, MR Scientific Marketing, Shanghai, China

拡散強調画像は脳、体幹部、乳腺、骨盤部など多くの解剖学的領域における臨床ルーチンイメージングの基本シーケンスである〔1, 2〕。従来の拡散強調画像に用いられるのはシングルショット・エコープラナーイメージング（ss-EPI）シーケンスで、モーション由来の位相誤差に強く、撮像時間が比較的短いというのが主な長所である。しかし、このシーケンスは空間分解能の低下や、特定の領域（生体組織と空気の境界など）の磁化率に起因する幾何学的歪みという短所も併せ持つ。そのため、眼、耳、鼻、喉では高画質の拡散強調画像が困難になる。

	Conventional ss-EPI	RESOLVE
TR ms	8000	4700
TE ms	88	66
Echo spacing ms	1.08	0.34
FOV	240 x 240 or 220 x 220	240 x 240 or 220 x 220
Matrix	154 x 192 or 164 x 164	154 x 192 or 192 x 192
Slice / Gap mm	4.0 / 0.6	4.0 / 0.6
b-values s/mm²	0, 1000	0, 1000
Averages	4	1
GRAPPA factor	2	2
Readout segments	-	7
Total acquisition time min	2:34	2:55

表1：Zhaoら（2016年）によるss-EPIシーケンスとRESOLVEシーケンスの撮像パラメータ〔6〕。

RESOLVE（REadout Segmentation Of Long Variable Echo trains）〔3, 4〕はreadout-segmented EPIによるサンプリング方式のマルチショット拡散強調シーケンスである。GRAPPA〔5〕に加えてモーション由来の位相誤差に対する2D非線形補正を採用している。EPIエコースペーシングが大幅に短縮されることにより（各ショットでリードアウト方向のRawデータポイントの1部しか収集しない）、RESOLVEは磁化率やボケ（blurring）の問題を大幅に軽減して高分解能の拡散強調画像を得ることができる。

本稿では、副鼻腔病変および眼病変の拡散強調画像におけるRESOLVEの臨床的有効性を確認した当施設の最近の研究4件を紹介するとともに、これらの病変の検出および性状評価におけるRESOLVEの臨床的有用性について述べる。

副鼻腔病変の撮像におけるRESOLVE

副鼻腔病変の撮像におけるRESOLVEの最初の評価として、副鼻腔病変を有する患者32例を対象に従来のss-EPIと画質を総合的に比較した（各シーケンスの撮像パラメータは表1を参照）〔6〕。頭頸部を専門とする放射線科医2名が画質を定性的に評価し、意見が一致しない場合は両者の合意により評価を決定した。さらに、幾何学的歪みを定量的に評価した。

RESOLVE ADCマップはss-EPIに比べて画質、病変の視認性、画像の歪みの評価成績が有意に高かった（表2および図1）。また、5例においてRESOLVEはss-EPIより鮮明に中耳炎を描出できることが示された（例えば、乳突蜂巣の浸出液により判明）。さらに、RESOLVEでは眼窩、頭蓋底、上頸部における歪み、ゴースト、blurringが大幅に減少し、眼球、視神経、外眼筋、涙腺などの眼窩の繊細な構造を描出することができた。鼻咽頭および上頸部の画質もRESOLVEによって改善され、ゴーストおよび歪みが大幅に減少して鼻咽頭疾患および頸部リンパ節の観察が可能になった。

図1：右鼻腔、上顎洞、翼口蓋窩、翼棘突起に及ぶ腫瘤の造影T1 TSE画像（1A）、RESOLVE b1000画像（1B）、ss-EPI b1000画像（1C）。RESOLVE b1000画像はアーチファクトが比較的少なく、ss-EPI b1000画像では著しい磁化率アーチファクトのため不可能だった腫瘤の詳細な観察が可能〔6〕。

		N	ss-EPI mean ± SD	RESOLVE mean ± SD	p-value
定性的評価	画質	32	2.36 ± 0.57	3.72 ± 0.68	<.001
	病変部描出	32	2.24 ± 0.83	4.00 ± 0.87	<.001
	歪み	32	2.20 ± 0.50	0.16 ± 0.37	<.001
定量的評価	ADC $x10^{-3}$ mm^2/s				
	病変部	20	1.31 ± 0.73	1.25 ± 0.68	.001
	脳幹	32	0.74 ± 0.42	0.75 ± 0.44	.350
	SNR b1000				
	病変部	20	150.72 ± 118.97	90.64 ± 56.08	.002
	脳幹	32	108.42 ± 32.74	81.58 ± 31.21	<.001
	CNR	20	2.46 ± 1.51	2.51 ± 1.50	.798

表2：RESOLVE画像とss-EPI画像の定性的評価および定量的評価の結果〔6〕。

幾何学的歪みの程度を評価するために、重要な解剖学的ランドマーク（上顎洞両側の前内側，外側，背側、下鼻甲介両側の背側、蝶形骨洞両側の前外側の各点）を特定し、それらの座標をT2w TSE画像、T1w TSE画像、およびss-EPIとRESOLVEのB0画像に記録した。T2w画像とその他の画像（T1w、ss-EPI、RESOLVE）における座標位置の差（mm単位）を測定・比較した。その結果、RESOLVE画像はT1w画像に比べて極めてわずかな歪みだったが、ss-EPIでは平均してRESOLVEの3倍大きかった〔6〕。

さらに、関心領域（ROI）を病変および脳幹に慎重に配置し、RESOLVEとss-EPIのADC、信号対雑音比（SNR）、コントラスト対雑音比（CNR）の差を評価した。病変のADC値はss-EPIに比べてRESOLVEで有意に低かったが、脳幹のADC値は同等であった（表2）。ss-EPIで認められた病変部ADC上昇は、鼻腔における拡散強調画像でよく見られる磁化率およびゴーストアーチファクトによるADCマップの不均一が原因であると考えられた。脳幹のADC値が同等であったことがこれを裏付けている。

SNRはss-EPIに比べてRESOLVEで低かったが，CNRに有意差はなかった。撮像時間の短さという長所がどうしても失われるRESOLVEに比べてss-EPIはk-spaceを効率的にカバーするので〔7〕、この結果は驚くには当たらない。ただし、ss-EPIにおける高いSNR向上が分解能や画質の向上につながるわけではない。一方、RESOLVEではss-EPIに比べて磁化率アーチファクトおよびT2* blurringが減少することで分解能が向上する可能性がある。重要なのはCNRに差がないという点で、これは過去の乳癌の研究と一致している〔7〕。

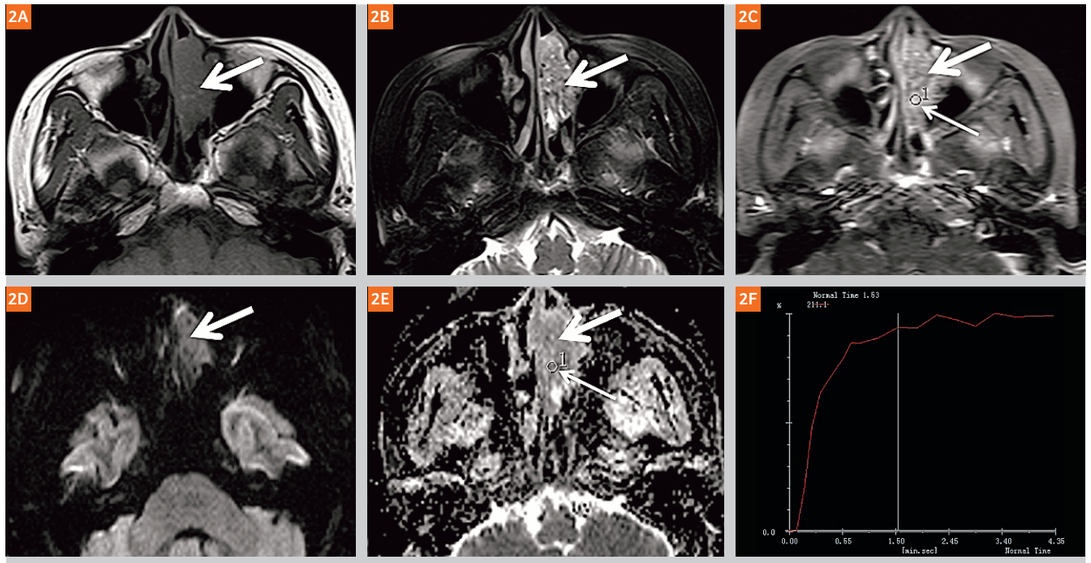

図2：横紋筋肉腫と診断された43歳男性。太い矢印が病変、細い矢印がROIを表す。2A：アキシャルT1強調画像、右鼻腔および上顎洞に等信号の腫瘤を認める。2B：アキシャル脂肪抑制T2強調画像。2C：アキシャル造影T1強調画像、顕著な不均一性の信号増強を認める。2D：b値1000 s/mm²のRESOLVE画像、病変部に高信号を認める。2E：ADCマップ、病変部が低信号でROI内の平均ADC絶対値は0.482×10−3 mm²/s。2F：DCE-MRI時間信号曲線、washout enhancementを伴うtype 3に分類される〔8〕。

RESOLVEによる副鼻腔病変の画質向上が確認されたので、次にRESOLVEの臨床的有用性を検討した。具体的には、RESOLVEの追加により副鼻腔病変の良性・悪性の鑑別がDCE-MRIに比べて改善するかどうかを検討した〔8〕。

対象はRESOLVEおよびDCE-MRIによる検査を受けた患者98例（女性61例、平均年齢47歳）で、このうち58例は組織学的に悪性病変、40例は良性病変であることが確認された（症例は図2を参照）。病理組織検査の結果を知らされていない経験豊富な放射線科医1名が画像の後処理およびデータ解析を行った〔8〕。DCE-MRIから得るパラメータは各種の造影剤集積特性などとした（詳細は文献〔8〕を参照）。

まずDCE-MRIパラメータ単独で、次にDCE-MRIおよびRESOLVEのADC値を用い、ロジスティック回帰および受信者動作特性（ROC）曲線分析を行った。DCEパラメータ単独での分類の精度は70.4〔ROC曲線下面積（AUC）0.69、感度57.5%、特異度79.3%〕であった。ADCを追加した分析では診断精度が85.7（AUC 0.87、感度85.0%、特異度86.2%）に向上した。

視神経炎の撮像におけるRESOLVE

急性の視神経炎（ON）は若年成人に最もよく見られる視神経疾患の1つである。多発性硬化症（MS）または視神経脊髄炎（NMO）に併発することが多いが、孤立性の発症もある〔9〕。今のところ、ONの診断は臨床検査および神経眼科学的検査のみに基づいて行われる〔10〕。しかし、MRIも視神経の炎症性変化の評価や器質性病変およびその他の圧迫性または炎症性眼窩病変の除外診断に用いられる。

視神経の拡散強調画像はON患者の臨床転帰の予測因子になることが示されている〔11, 12〕。しかし、これらの研究はRESOLVEに比べて当該領域で磁化率アーチファクトが発生しやすいss-EPI拡散画像に基づくものであった（図3）。そこで、脂肪抑制造影T1w TSE画像との比較で、急性ONの検出におけるRESOLVEの役割を検討した〔13〕。

最終的な検討対象は、眼科症状を有し神経眼科医およびMRIによるONの評価を急性発症後4週間以内に受けた42例で、このうち8例は病歴も眼科検査のON陽性所見もなかったが、34例は左眼、右眼、または両眼のONと診断された。検討対象となった合計84本の視神経のうち、臨床的に41本が陽性、43本が陰性と判断された。

MRI検査の内容は、RESOLVE（TR 4700 ms、TE 70 ms、スライス厚2.9 mm、ギャップ10%、25スライス、バンド幅723 Hz/px、マトリクス192、FOV 220 mm、アベレージ1～2、b値1000s/mm²、拡散方向3、TA 2.5～5.3分）および造影T1強調TSE（CE-T1）のアキシャル（TR 643 ms、TE 12 ms、スライス2 mm）、オブリークサジタル（TR 713 ms、TE 12 ms、スライス2 mm）、コロナル（TR 568 ms、TE 11 ms、スライス3 mm）の3方向であった。病歴および神経眼科医の診断結果を知らされていない神経放射線科医2名が個別にRESOLVE画像および造影後T1強調画像（CE-T1）を評価した。各視神経についてONの評価を行い、陽性（+）、陰性（-）、判定保留のいずれかを記録した。

その結果、予想された通り、急性ONの正診率は拡散ADCに比べて脂肪抑制CE-T1で高かった。読影者2名の評価では、CE-T1は感度が68.3/85.4%、特異度が79.1/93.0%、正診率が82.1/90.0%で、RESOLVEは感度が82.9/82.9%、特異度が81.4/83.7%、正診率が82.1/83.3%であった〔13〕。それでも、RESOLVEの感度および特異度は高く、多くの症例の解明に役立った点には留意しなければならない。本研究において、CE-T1では明らかな信号増強を認めないがDWIではADC値低下を伴う高信号を認めた両側の急性非定型ONが3例存在した（図4）。さらに、造影剤注入が禁忌の患者において、DWIは診断および患者管理に重要な役割を果たす。

急性ONの診断以外に、さまざまな臨床病型を鑑別できる点も重要である。通常、急性ONはMSまたはNMOの発症に先行する。NMOはアストロサイト水チャネル蛋白質アクアポリン4（AQP4）抗体の存在によって生化学的レベルでMSと鑑別できるが〔14〕、依然としてMSと誤診されることも多い。NMOの治療および予後はMSとは異なるので〔15〕、両者の臨床的な鑑別に役立つことは重要である。我々は急性のMS関連ON（MS-ON）とNMO関連ON（NMO-ON）の鑑別におけるRESOLVE拡散強調画像の有用性を評価するとともに、MR拡散パラメータが急性発症後6カ月時点の光干渉断層撮影（OCT）所見の予測に役立つかどうかを検討した〔16〕。

対象は患者群34例（MS-ON群19例、NMO-ON群15例）およびコントロール群16例であった（患者選択基準の詳細は文献〔16〕を参照）。全例にRESOLVEによる撮像を行った（TR 4700 ms、TE 70 ms、スライス厚2.9 mm、ギャップ10%、25スライス、バンド幅723 Hz/px、マトリクス192、FOV 220 mm、ボクセルサイズ1.1×1.1×2.9 mm³、アベレージ2、b値0および1000 s/mm²、拡散方向3、リードアウトセグメント7、TA 5.3分、図5）。

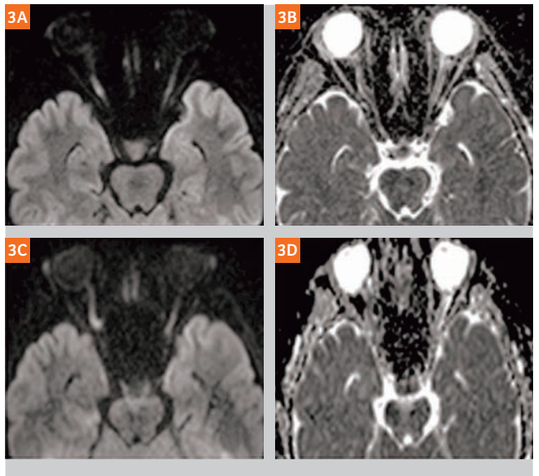

図3：RESOLVE画像（3A：b1000、3B：ADC）ではss-EPI画像（3C：b1000、3D：ADC）に比べて歪みが減少し、眼領域の微細な解剖学的構造がよりよく描出されている〔13〕。

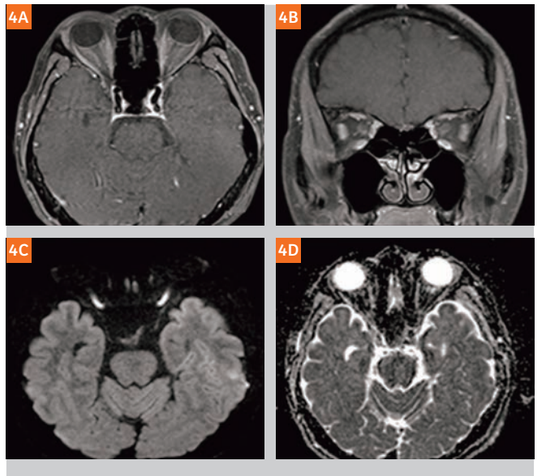

図4：21歳男性、両側の視神経炎および光覚消失。CE-T1アキシャル画像およびコロナル画像（4A、4B）では明らかなコントラスト増強を認めないが、RESOLVE b1000画像およびADC画像（4C、4D）では両側の明らかな拡散制限を認める。

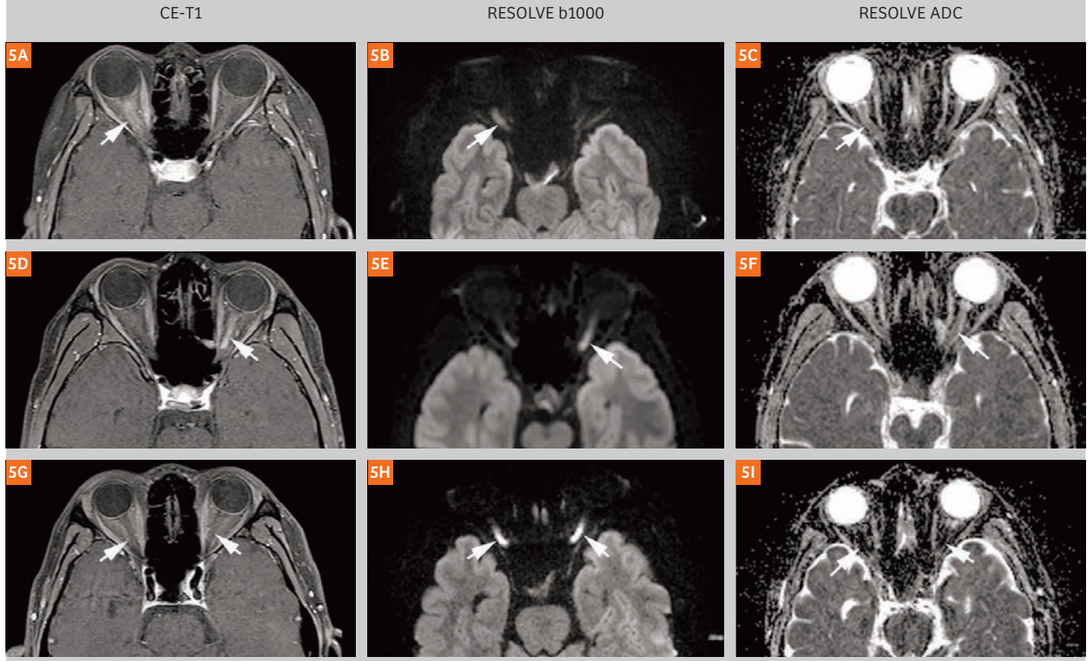

図5：患者3例のCE-T1画像、RESOLVE b1000画像、ADCマップ。5A～5Cは右眼の急性視力低下を伴うMS-ON患者、5D～5Fは血中AQP4-IgG陽性の左眼NMO-ON患者、5G～5Iは血中AQP4-IgG陰性の両眼NMO-ON患者〔16〕。平均ADC値は、2つの患者群に比べてコントロール群〔(1.025±0.067)×10−3 mm²/s〕で有意に高く（p＜0.0001）、NMO-ON群〔(0.691±0.195)×10−3 mm²/s〕に比べてMS-ON群〔(0.879±0.144)×10−3 mm²/s〕で有意に高かった（p＝0.013）。MS-ONとNMO-ONの鑑別に関するROC曲線分析のAUCは0.785であった。閾値0.830×10−3 mm²/sで最良の結果が得られ、感度は75%、特異度は78.3%、正診率は76.7%であった。有意な相関がADC値と視神経乳頭周囲の網膜視神経線維層（RNFL）の厚さ（r＝0.44、p＝0.006）およびADC値と黄斑部網膜神経節細胞複合体（GCC、r＝0.526、p＜0.0001）の間に認められた。これらの所見はMSとNMOが病態生理学的に異なるという考え方を支持するものであり、MS-ONの急性脱髄とは異なり、AQP4抗体が引き起こす浸潤および壊死はより重篤な軸索損傷につながる可能性があることを裏付けている。

結論

副鼻腔病変および眼病変のイメージングにおけるRESOLVEの役割を検討した当施設の最近の研究4件を紹介した。従来のss-EPIに比べて、RESOLVEはこれらの難しい領域において高分解能で歪みの少ない拡散強調画像が可能であるという点が画期的である。RESOLVEを用いれば、これらの領域における従来の拡散画像でよく見られる磁化率に起因する歪みが顕著に現れることなく、微細な解剖学的構造をよりよく描出することができる〔6〕。

RESOLVEがもたらす拡散強調画像の画質向上によって、副鼻腔病変および眼病変の臨床診断における拡散の役割を定量的に評価できるようになる可能性がある。我々はRESOLVE ADC値によって副鼻腔病変の良性・悪性の鑑別精度がCE-T1に比べて向上する可能性があることを示した〔8〕。若年成人に最もよく見られる視神経疾患であるONに関して、RESOLVE ADC値は正常視神経と罹患視神経の鑑別精度が高く、診断過程においてCE-T1を補うものである。また、RESOLVE ADC値はMS-ONとNMO-ONの鑑別および視神経萎縮の予測においても有用な可能性がある〔16〕。これは両疾患のよりよい診断や予後予測に役立つ可能性がある。

References

1 Moritani T, Ekholm S, Westesson PL (eds.). Diffusion-weighted MR imaging of the brain. 2005. Springer-Verlag: Berlin.
2 Koh DM, Thoeny HC (eds.). Diffusion-weighted MR imaging: Applications in the body. Springer-Verlag: Berlin.
3 Porter DA, Heidemann RM. High resolution diffusion-weighted imaging using readout-segmented echo-planar imaging, parallel imaging and a two-dimensional navigator-based reacquisition. Magn Reson Med 2009;62(2):468–75.
4 Hayes LL, Porter DA, Jones RA, Palasis S, Grattan-Smith D. RESOLVE: A powerful tool for imaging the pediatric spine. MAGNETOM Flash 2014; 57: 38-45.
5 Griswold MA, Jakob PM, Heidemann RM, Nittka M, Jellus V, Wang J, et al. GeneRalized Autocalibrating Partially Parallel Acquisitions (GRAPPA). Magn Reson Med 2002;47:1202-1210.
6 Zhao ML, Liu Z, Sha Y, Wang SJ, Ye XP, Pan YC, et al. Readout-segmented echo-planar imaging in the evaluation of sinonasal lesions: A comprehensive comparison of image quality in single-shot echo-planar imaging. Magn Reson Imaging 2016; 34: 166-172.
7 Bogner W, Pinker-Domenig K, Bickel H, Chmelik M, Weber M, Helbich TH, et al. Readout-segmented echo-planar imaging improves the diagnostic performance of diffusion-weighted MR breast examinations at 3.0 T. Radiology 2012; 263(1):64–76.
8 Wang F, Sha Y, Zhao ML, Wan HL, Zhang F, Cheng YS, et al. High-resolution diffusion-weighted imaging improves the diagnostic accuracy of dynamic contrast-enhanced sinonasal magnetic resonance imaging. Comput Assist Tomogr 2016. 2017;41(2):199-205
9 Beck RW. Optic neuritis: Clinical considerations and the relationship to multiple sclerosis. Neuro-ophthalmology 1998; 20:1-20.
10 Hickman SJ, Dalton CM, Miller DH, Plant GT. Management of acute optic neuritis. Lancet 2002;360:1953–1962.
11 Naismith RT, Xu J, Tutlam NT, et al. Radial diffusivity in remote optic neuritis discriminates visual outcomes. Neurology 2010;74:1702–1710.
12 van der Walt A, Kolbe SC, Wang YE, et al. Optic nerve diffusion tensor imaging after acute optic neuritis predicts axonal and visual outcomes. PLoS ONE 2013; 8(12):e83825.
13 Wan HL, Sha Y, Zhang F, Hong RJ, Tian GH, Fan H. Diffusion-weighted imaging using readout-segmented echo-planar imaging, parallel imaging, and two-dimensional navigator-based reacquisition in detecting acute optic neuritis. J Magn Reson Imaging 2016; 43(3): 655-660.
14 Lennon VA, Wingerchuk DM, Kryzer TJ, Pittock SJ, Lucchinetti CF, Fujihara K, et al. A serum autoantibody marker of neuromyelitis optica: distinction from multiple sclerosis. Lancet 2004; 364:2106–2112.
15 Vodopivec I, Matiello M, Prasad S. Treatment of neuromyelitis optica. Curr Opin Ophthalmol 2015;26:476–483.
16 Wan HL, He HJ, Zhang F, Sha Y, Tian GH. Diffusion-weighted imaging helps differentiate multiple sclerosis and neuromyelitis optica-related acute optic neuritis. J Magn Reson Imaging 2016. 2017;45(6):1780-1785

Contact

Professor Yan Sha
Department of Radiology
Eye, Ear, Nose and Throat Hospital
Fudan University

No. 83 Fenyang Road
Xuhui District, Shanghai 200031
China
cjr.shayan@vip.163.com

FLAIR Fusion in Multiple Sclerosis Follow-up: An Indispensable Tool in Clinical Routine

FLAIRフュージョンによる多発性硬化症のフォローアップ：臨床ルーチンの必須手段

Stéphane Cantin[1]; Thomas Troalen[2]; Emeline Lamain[1]; Melisa Bakir[2]

[1] Groupe Clinique du Mail, Grenoble, France
[2] Siemens Healthineers, Saint-Denis, France

要旨

世界では多発性硬化症（MS）のフォローアップとして何百万例もの脳MRIスキャンが行われる。炎症性病変の数やサイズによっては、連続する検査を比較して経時的な広がりを評価することは困難で時間がかかるものになることがある。

本稿では*syngo*.viaによるFLAIR画像の融合（フュージョン）について述べる。従来の3D FLAIR画像をフレーム毎に対比する方法と比較し、新規病変の検出能力および読影所用時間の短縮における有用性をクローズアップする。

使用機器

画像は全て*syngo* MR E11ソフトウェアを搭載した1.5T MAGNETOM Aeraシステムで20チャンネル・ヘッドコイルを用いて撮像した。後処理は*syngo*.via VB10ソフトウェアで行った。

はじめに

多発性硬化症（MS）は中枢神経系（脳、脊髄、視神経）における免疫応答の異常が見られる免疫介在性疾患である。MRIはMS患者の非侵襲的診断およびフォローアップに革命を起こし、世界で何百万例ものMRI検査が行われるようになった〔1, 2〕。MRIは臨床的な対応を変える前、治療中の治療効果の評価や、新規MS病変の時間的多発性の経時的評価を目的として行われる。通常、経時的な広がりの評価にはMAGNIMS 2016基準を用い、特にFLAIR画像に新規の高信号域が出現することにより評価する〔3〕。場合によっては、新規病変の検出がやや困難で不確実になることもある。

一般に、新規のFLAIR高信号域を特定するには、連続するFLAIR画像をフレーム毎に比較する。しかし、この方法は時間がかかり、画像上の病変量（lesion load）が大きい患者では特に問題になる。さらに、孤立した複数の新規病変に比べ、癒合性病変では微妙なサイズ増大が検出しにくくなるので比較が非常に困難になる。

文献によると、連続するFLAIRシーケンスのサブトラクションが最良の方法であると思われる〔4-5〕。しかし、異なる時点で行われたMRI検査どうしの位置合わせと減算を行うツールや、さらには自動セグメンテーションを行うツールは臨床環境で必ずしも利用できるとは限らない〔6-7〕。

第3の方法がFLAIRフュージョンで、これは*syngo*.via後処理ソフトウェアを用いて簡単に実行することができる。MS患者のフォローアップでは、高い空間分解能、薄いスライス厚、多断面再構成（MPR）が可能という理由から、3次元の等方性データセットが推奨される。また、病変部の高信号をより増強するために、7,000 msを超える長いTRが推奨される。表1に至適プロトコルパラメータを示す。

Parameters	Plane	TR ms	TE ms	TI ms	FOV mm	Matrix	Slice thickness mm	Slice resolution	Interpolation	Fat saturation
3D SPACE FLAIR	Sag	7000	401	2300	270 x 236	256 x 180	0.6	50%	On	On

表1：3D SPACE FLAIRシーケンスパラメータ（MAGNETOM Aera 1.5T）

ワークフロー

第一段階として、異なる時点で行った2件の検査を読み込む。これはPACSシステムに接続された*syngo*.viaのautofetch機能を用いれば自動的に行うことができる。CTRLボタンを用い、まず最も新しいFLAIRシーケンス（Currentシリーズ）を選択し、次に最も古いFLAIRシーケンス（Priorシリーズ）を選択する（両シリーズが青色の枠で囲まれる）。Currentシリーズのコンテキストメニューの左下にあるMPR/MPRを選択し、読み込んだシリーズを融合させる。

できる限り正確にデータを一致させるために、*syngo*.viaではAutomatic Registrationオプションを用いて2つのボリュームの位置合わせを行うことができる。このオプションは融合した画像の左上のメニューにある。システムによるモーション補正が正しく行われない場合は、手動の位置合わせを選択して回転およびx、y、z方向の平行移動を補正することができる。

MPR/MPRフュージョンおよび位置合わせツールは*syngo*.viaの一般的な機能である。*syngo* MR B10にはEasy Reading Modeがあり、全ての*syngo*.viaワークフローにおいて画像のフュージョンと位置合わせを簡単に行うことができる。例えば、シリーズナビゲーターのサムネイルモードを選択し、右クリックしてコンテキストメニューから'Fuse（MPR/MPR）'を選択することで、PriorシリーズをCurrentシリーズ上に直接ドラッグ&ドロップすることができる。ドロップしたシリーズは'overlay'になり、デフォルトで'body-heat'カラー・ルックアップテーブル（LUT）が使用される。

これまでの経験では、単色LUT（例えば、青色のparathyroid-blue LUT）を用いた方が病変を容易に検出できることが示されている。当院では、Priorシリーズを青色で表示し、Currentシリーズはグレースケールのままとしている。生成された画像の右側にマウスを動かすと、カラーLUTで最も古いシリーズのコントラストを調整することができる。コントラストは青色と白色の病変を識別できるように調節される。ただし、Currentシリーズのコントラストは変更しないよう注意が必要で、マウスを画像の左側に

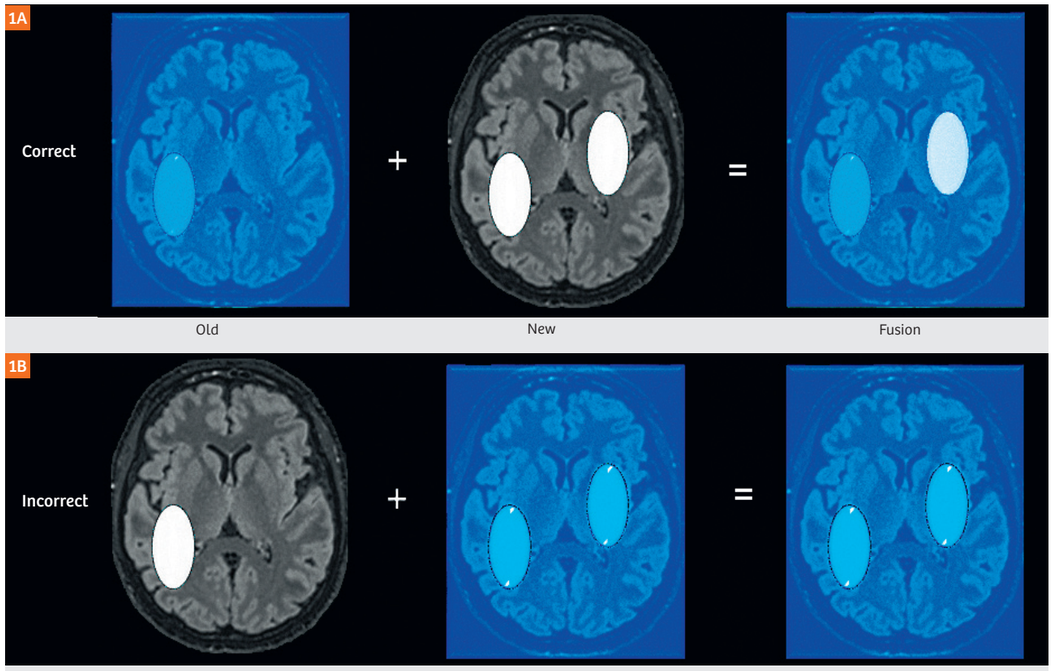

図1：*syngo*.via後処理ソフトウェアによる画像フュージョンの基本原理
（1A）最も古いシリーズにカラーLUTを適用した正しい処理。新規病変が白色、既存病変が青色で表示されている。
（1B）最も新しいシリーズにカラーLUTを適用した誤った処理。両病変とも青色で表示され解析できない。

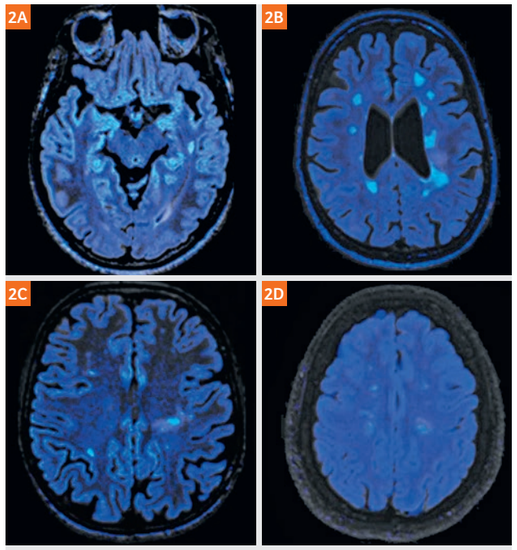

図2：脳室周囲／深部白質病変の臨床例
(2A) 左側脳室後角周囲の新規病変
(2B) 左側脳室周囲の新規病変
(2C) 孤立した複数の病変が癒合（左半球）
(2D) 左半球深部白質の新規病変

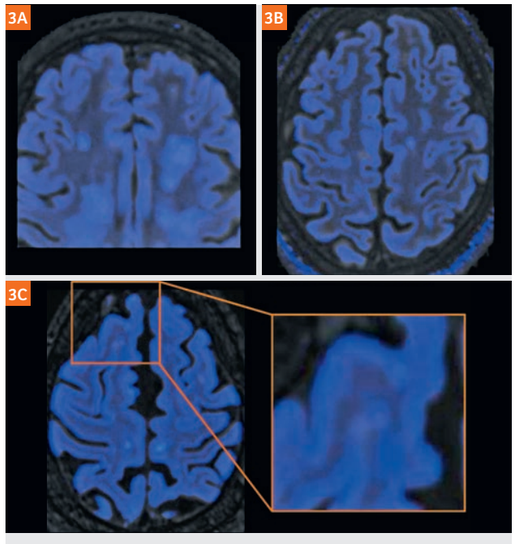

図3：皮質下微小病変の臨床例
(3A、3B) 前頭部皮質下病変（右半球）
(3C) 新規の皮質下微小病変とその拡大像

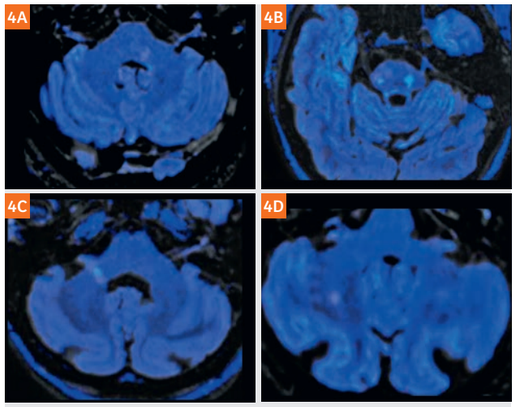

図4：後頭蓋窩病変の臨床例
(4A、4B) 脳橋の新規病変
(4C) 右小脳脚で増殖する病変
(4D) 右小脳半球の新規病変

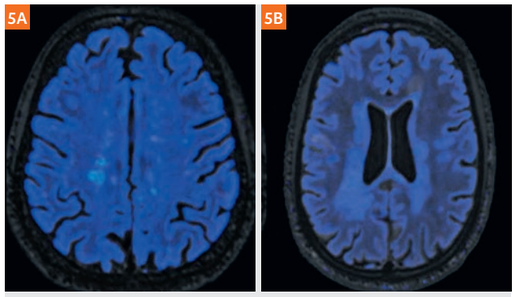

図5：病変量（lesion load）が大きい臨床例
(5A) 点状病変
(5B) 癒合した大きな病変

動かしてはいけない。融合したMPR画像では新規病変は白色、既存病変は濃青色で表示される（図1A）。

ここで強調すべき重要な点は、シリーズを選択する順序である。誤った順序で選択すると不適切なカラーLUTによる誤った融合画像になる可能性がある。新規病変と既存病変が同じ色になり、偽陰性所見につながる可能性がある（図1B）。

ワークフローの説明ビデオがwww.siemens.com/magnetom-worldで公開されている。

このワークフローは当院の画像センターでも用いているもので、あらゆる局所領域の新規病変（脳室周囲病変、深部白質病変、皮質下病変、後頭蓋窩病変）を検出することができる。図2～図4に臨床例を示す。さらに、本法は病変部が多い患者において特に有用である（図5）。

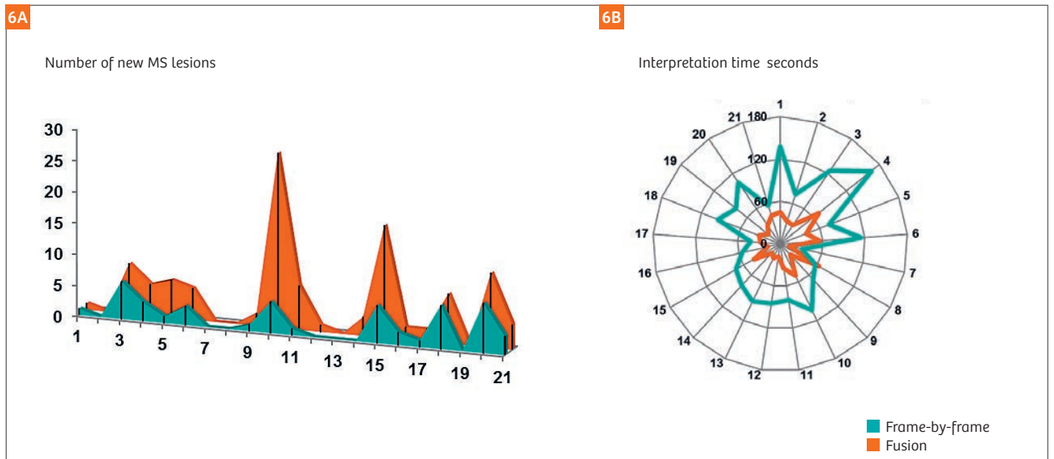

図6：患者21例によるFLAIR Fusionとフレーム毎比較の結果〔8〕

2017年の第55回米国神経放射線学会議（ASNR）で発表された患者21例による後ろ向き盲検試験〔8〕では、FLAIRフュージョンによって読影所用時間が大幅に短縮され、新規病変の検出数はフレーム毎比較による検出数を決して下回らないことが示された（図6）。ノンパラメトリックなMan-Whitney検定を用い、2種類の方法における読影所要時間と神経放射線科医が検出した新規MS病変の数を比較した結果、FLAIRフュージョンでは約60%の大幅な読影時間短縮となり、病変の検出は25%向上した。

結論

当院の放射線医学センターでは、MS患者のフォローアップを目的とするFLAIR画像のフュージョンは臨床ルーチンに不可欠なツールになっている。本法は非常に簡単に実現することができ、費用対効果が高い。より迅速で正確な患者ケアを可能にし、新規病変の検出を向上させる。その他の臨床応用の可能性もあり、特に微小血管障害、全身性疾患、膨張性脳病変の周囲の浮腫の範囲をFLAIR高信号域により評価できる可能性がある。

References

1 Traboulsee AL, Li DK. The role of MRI in the diagnosis of multiple sclerosis. Adv Neurol. 2006; 98:125-46.
2 Wattjes MP, Steenwijk MD, Stangel M. MRI in the Diagnosis and Monitoring of Multiple Sclerosis: An Update. Clin Neuroradiol. 2015 Oct; 25 Suppl 2:157-65.
3 Filippi M, Rocca MA, Ciccarelli O, De Stefano N, Evangelou N, Kappos L, Rovira A, Sastre-Garriga J, Tintorè M, Frederiksen JL, Gasperini C, Palace J, Reich DS, Banwell B, Montalban X, Barkhof F; MAGNIMS Study Group. MRI criteria for the diagnosis of multiple sclerosis: MAGNIMS consensus guidelines. Lancet Neurol. 2016 Mar; 15(3):292-303.
4 Horsfield MA, Rocca MA, Pagani E, Storelli L, Preziosa P, Messina R, Camesasca F, Copetti M, Filippi M. Estimating Brain Lesion Volume Change in Multiple Sclerosis by Subtraction of Magnetic Resonance Images. J Neuroimaging. 2016; 26(4):395-402.
5 Moraal B, Meier DS, Poppe PA, Geurts JJ, Vrenken H, Jonker WM, Knol DL, van Schijndel RA, Pouwels PJ, Pohl C, Bauer L, Sandbrink R, Guttmann CR, Barkhof F. Subtraction MR images in a multiple sclerosis multicenter clinical trial setting. Radiology. 2009 Feb; 250(2):506-14.
6 Duan Y, Hildenbrand PG, Sampat MP, Tate DF, Csapo I, Moraal B, Bakshi R, Barkhof F, Meier DS, Guttmann CR. Segmentation of subtraction images for the measurement of lesion change in multiple sclerosis. AJNR Am J Neuroradiol. 2008 Feb; 29(2):340-6.
7 Ganiler O, Oliver A, Diez Y, Freixenet J, Vilanova JC, Beltran B, Ramió-Torrentà L, Rovira A, Lladó X. A subtraction pipeline for automatic detection of new appearing multiple sclerosis lesions in longitudinal studies. Neuroradiology. 2014 May; 56(5):363-74.
8 Lamain E, Casez O, Vaillant M, Lefournier V, Tourret P, Bakir M, Roux P, Savatovsky J, Cantin S. FLAIR Fusion in Multiple Sclerosis follow up: an unavoidable tool in Private Practice. ASNR 2017 – Oral 505.

Contact



Stéphane Cantin
Clinique du Mail

19, avenue Marie Reynoard
38100 Grenoble
France
stephane.cantin@groupe-du-mail.com

FLAWS and MP2RAGE Sequence at 3T for Surgical Localization in Pre Deep Brain Stimulator Patients

深部脳刺激装置の挿入位置特定のための3T FLAWSおよびMP2RAGEシーケンス

David Shipp[1]; Tobias Kober, Ph.D.[2]

[1] Monash Medical Centre, Clayton, Victoria, Australia
[2] Advanced Clinical Imaging Technology, Siemens Medical Solutions-CIBM, Lausanne, Switzerland

はじめに

術前計画のための3D MRIシーケンスは日常的に用いられる。Siemens Healthineersの新しい3DシーケンスであるMP2-RAGE[1] (Magnetisation Prepared 2 Rapidly Acquired Gradient Echo) およびFLAWS[1] (FLuid And White matter Suppression) では、神経内科疾患および神経外科疾患の患者に対する深部脳刺激装置 (DBS) の正確な挿入に必要な深部灰白質構造をよりよく描出できるようになった。

臨床応用、手術方法および適応

DBS療法が必要になるのは運動障害を有する患者で、①パーキンソン病、②重度のジスキネジアを伴うパーキンソン病、③本態性振戦またはジストニアの3群の分類される。

パーキンソン病患者は大部分が多年にわたり薬物療法を受けている。主な治療薬はL-DOPA (L-3,4-ジヒドロキシフェニルアラニン) で、ドパミン受容体を通してシグナリング経路を活性化させるドパミンアゴニストが用いられるケースもあるだろう。しかし、5～10年後に投薬の有効性が低下することがあり、この段階になると外科手術の候補になる。この時点までに治療薬の副作用 (筋肉の不随意運動であるジスキネジアや精神神経学的副作用) が患者と家族にとって耐えられないものになっている可能性もある。また、振戦優位型パーキンソン病の一部はこれらの治療薬に抵抗性を示すため、DBS療法が治療選択肢になる。

これらのパーキンソン病患者において正確な描出が求められる解剖学的領域は視床下核 (STN) である。図1Aにコロナル解剖図、図1Bにコロナル FLAIR MPR画像を示す。

[1] 本製品は開発中の段階でまだ市販されていない (WIP)。今後の販売は未定。

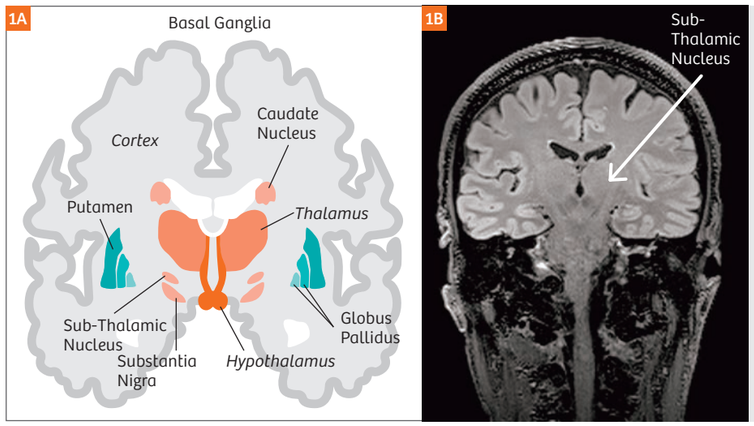

図1
1A：視床下核 (STN) のコロナル解剖図
1B：コロナル FLAIR MPR画像

重度の認知機能障害または精神疾患の併発例や極めて重度のジスキネジアを伴うパーキンソン病患者では、淡蒼球内節 (GPi) の正確な描出が求められる。図2Aにコロナル解剖図、図2Bにコロナル FLAWS MPR画像を示す。

本態性振戦およびジストニアの治療薬 (主にマイソリン、β遮断薬、ボツリヌス毒素) が奏効しなくなったことが確認された場合は、DBSによる外科的介入が治療選択肢になる。この場合は視床中間腹側核 (VIM) の正確な描出が求められる。図3Aにコロナル解剖図、図3Bにコロナル FLAWS MPR画像を示す。

解剖学的構造

視床下核 (STN)、淡蒼球内節 (GPi)、視床中間腹側核 (VIM) の3つの深部灰白質構造は一般に大きさが10 mm×5 mm未満である (図4参照)。0.9 mm等方性分解能で撮像したデータセットを定位的に用い、刺激電極の位置を正確に特定する。基準マーカーは顔面の標識点で十分なので必要ない。Monash Healthで用いるプローブはMedtronic 3389または3387の4極配列の電極 (Medtronic社、アイルランド・ダブリン) で、電極の総直径が1.27 mm、長手方向全長が10.5 mmである。長さ方向に配列された電極の1極または複数の組み合わせで刺激を送達することができる。したがって、どの撮像でも1 mm以下の等方性ボクセルサイズを分解能の目標にすべきである。

撮像シーケンス

Siemens HealthineersのMP2RAGEシーケンス〔1〕は、2種類の反転時間 (TI_1およびTI_2) による反転パルスそれぞれの後に2つのグラジエントエコー・リードアウトトレインを配置し、通常のMPRAGEに比べて灰白質 (GM) と白質 (WM) のコントラストを大幅に改善している。Monash HealthではTI_1＝700 ms、TI_2＝2200 msを用いる。図5にMP2RAGEコントラストの例を示す。

ただし、MP2RAGEシーケンスの標準プロトコルは皮質におけるWM/GMコントラストが最大になるよう最適化されている。2つの反転時間を変更することにより、深部構造におけるWM/GMコントラストを改善することができる。MP2RAGEの特殊な形で

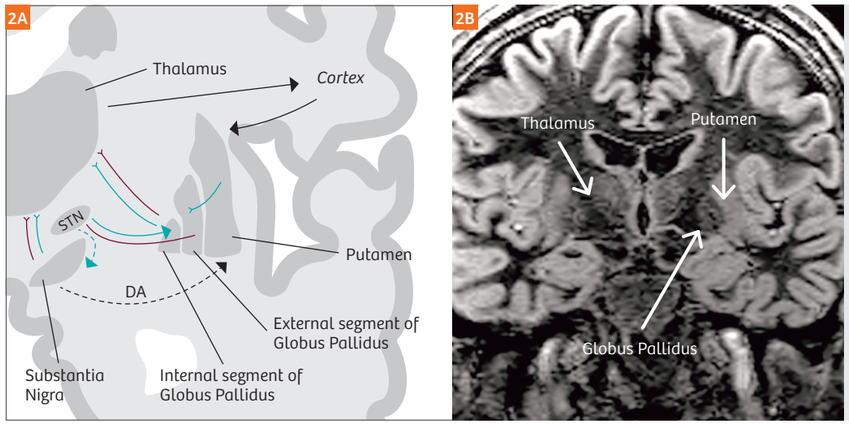

図2
2A：淡蒼球内節 (GPi) のコロナル解剖図
2B：コロナル FLAWS MPR画像

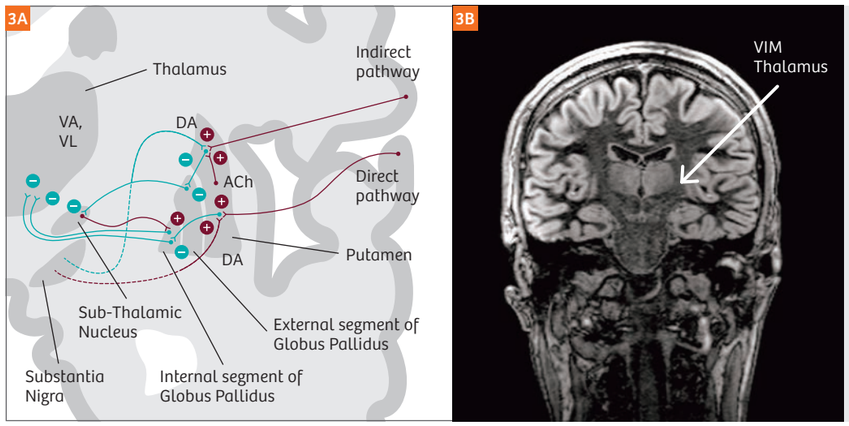

図3
3A：視床中間腹側核 (VIM) のコロナル解剖図
3B：コロナル FLAWS MPR画像

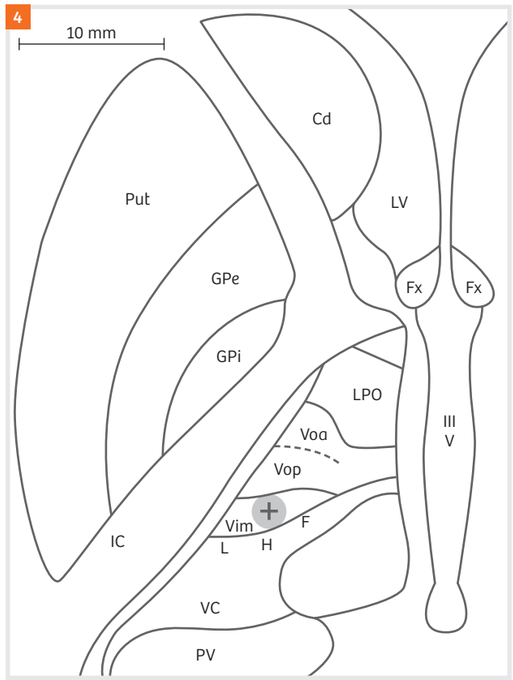

図4：視床下核（STN）、淡蒼球内節（GPi）、視床中間腹側核（VIM）の3種類の深部灰白質構造のアキシャル解剖図

あるFLAWS〔2〕では、反転後にWM信号が減衰してほぼゼロになる時点（WM null point）で最初の画像を収集するようにTI_1を選択する。TI_2は通常のMPRAGEコントラストを得るように調整することが可能で、1回の撮像で2種類の相補的なコントラストが得られる。Monash HealthではTI_1を409 ms、TI_2を1330 msとしている。図6にこれら2種類の画像コントラストの例を示す。

スキャナで画像再構成中に行われる単純な後処理において、2種類のコントラスト（WM-nulledおよびMPRAGE）の最小値投影（MinIP）が行われ、いわゆるFLAWSコントラストが得られる。図7A～図7Cにアキシャル、コロナル、サジタルのFLAWS画像例を示す。

スキャンパラメータ

プロトコル

- 0.9 mm等方性ボクセルのFLAWSを組み込んだMP2RAGE
- 0.9 mm等方性ボクセルの3D FLAIR

全てのシーケンスを3T MAGNETOM Verioで32チャンネル・ヘッドコイルを用いて撮像した。

画像診断を依頼する神経外科医および神経内科医はともに、STNが最も良好に描出されるのはやはりFLAIR画像であると考えているので、3D FLAWS/MP2RAGEシーケンスだけでなく3D FLAIRシーケンスも要求する。その他の領域はFLAWSで最も良好に描出される。

この患者群では振戦がモーションアーチファクトにつながり、5分30秒という撮像時間でも問題になることがある。前処置として普段通り早朝に治療薬を服用させ、午前半ばにMRI検査を行うようにする。ミダゾラム静注も選択肢になる。モーションアーチファクトのない診断画像を得るための最終手段として全身麻酔が必要になることはまれである。

謝辞

Monash Health画像診断部長およびMRI責任者Stephen Stuckey教授（Director Monash Imaging and Head of MRI Monash Health）、Monash Health神経外科部長Andrew Danks准教授（Head of Neurosurgery, Monash Health）、Monash Health神経内科部長Dominic Thyagarajan教授（Director of Neurology, Monash Health）、オーストラリア・シーメンスヘルスケアMRI主幹研究員Sonal Josan氏（Senior Scientist MRI, Siemens Healthcare Australia）に感謝する。

References

1 Marques JP, Kober T, Krueger G, van der Zwaag W, Van de Moortele PF, Gruetter R. „MP2RAGE, a self bias-field corrected sequence for improved segmentation and T1-mapping at high field", Neuroimage. 2010 Jan 15;49(2):1271-81.
2 Tanner M, Gambarota G, Kober T, Krueger G, Erritzoe D, Marques J, Newbould R, "Fluid and White Matter Suppression with the MP2RAGE Sequence", JMRI 35:1063-1070 (2012).

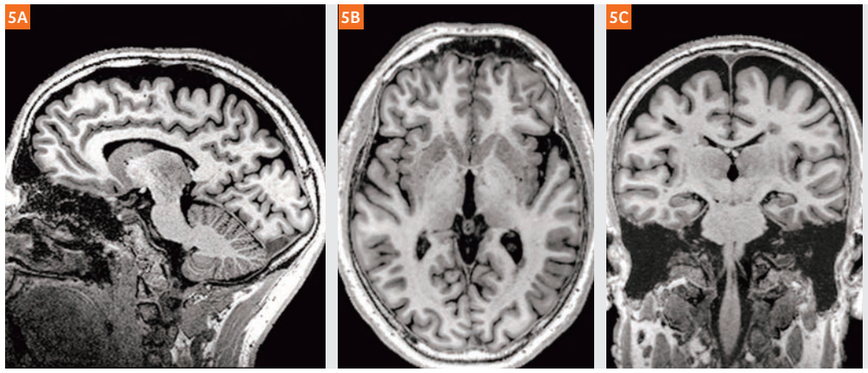

図5
5A：MP2RAGEコントラストのサジタル画像
5B：アキシャル画像
5C：コロナル画像

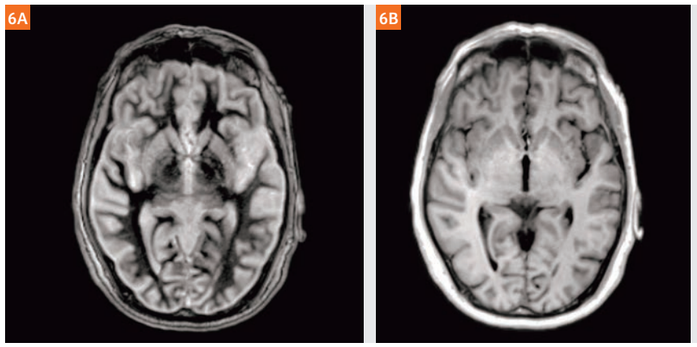

図6：第1反転時間409 ms（6A）および第2反転時間1330 ms（6B）による画像コントラスト

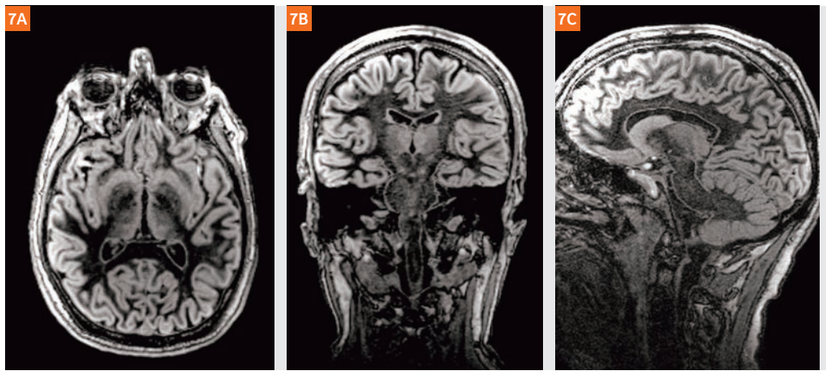

図7：2つのコントラスト（WM-nulledおよびMPRAGE）の最小値投影（MinIP）で得た、いわゆるFLAWSコントラストのアキシャル画像（7A）、コロナル画像（7B）、サジタル画像（7C）

Contact

David Shipp
Monash Medical Centre

246 Clayton Rd
Clayton VIC 3168
Australia
david.shipp@monashhealth.org