4Dデータを活用した急性期脳卒中診療ワークフローの構築に向けて

伊丹恒生脳神経外科病院
放射線科
堀田耕司

はじめに

伊丹恒生脳神経外科病院（以下、当院）は、急性期の脳卒中や頭部外傷の診断、治療を中心に診療を行っている。現在では慢性期リハビリテーションと患者ケアを充実させることで、急性期から慢性期まで切れ目のない医療を地域に提供できるよう取り組んでいる（急性期／40床、回復期／40床）。2020年2月には日本脳卒中学会より一次脳卒中センターの認定を受け、24時間365日脳卒中患者を受入れ、rt-PA静注療法を開始できる環境となっている。CT検査は年間約6500件の実施があり、施設の特性上、頭部撮影が多くを占めている。

急性期の脳卒中診療は血栓回収療法の適応時間拡大に伴い、画像診断による虚血コアやペナンブラの評価が重要となっている[1)]。当院でも脳卒中の急性期診断・治療をさらに充実させることを目的として、全脳のCT Perfusion検査が可能なCT装置を対象に選定を行い、2020年1月にSOMATOM go.Top（以下、go.Top）を導入した。本稿では、go.Topの4D撮影であるFlex 4D Spiralや頭部CT Perfusion解析ソフトの*syngo*.CT Neuro Perfusionの使用経験について述べる。

4Dデータを活用した脳卒中診療のワークフロー

急性期の脳卒中診療にあたってはTime is brainと言われる通り、時間を犠牲にすることなく、できる限り迅速に治療を開始する必要がある。当院では、全脳のCT Perfusion撮影を活用することで、血栓回収療法の適応判断に必要な虚血コアやペナンブラの体積、mismatch ratioの評価に加えて、4Dデータを用いた血管閉塞の診断にも役立てたいと考えている。4Dデータは任意の撮影時相を観察することで、撮影タイミングに依存せず閉塞血管の特定ができ、側副血行路の評価を行える利点もある。特に、従来の3D-CTA撮影を4Dデータで代用することができれば撮影回数自体を減らすことができ、被ばくや造影剤を低減するだけでなく、必要最小限の検査時間でスムーズに血管内治療に移行できる可能性がある。

go.Topに搭載されるFlex 4D Spiralは、患者テーブルの往復運動による繰り返し撮影によって、最大26.5cmの頭部4D撮影が可能となっている（図1）。従来は固定された範囲を繰り返し撮影するよう設計されていたが、Flex 4D Spiralでは任意の撮影範囲を設定できるように改良されている。一方、頭部CT Perfusion解析では収集データのサンプリング間隔がCBFやCBVなどの解析パラメータ精度に影響することが報告されている[2)]。また、血栓回収療法の適応時間拡大およびその判定条件の根拠にもなっているランダム化比較試験のDAWN studyでは1.8秒以下のサンプリング間隔で4D撮影を行ったことが示されている[3)]。go.Topでは1.5秒のサンプリング間隔で頭部CT Perfusion撮影をすることが推奨されており、約9cmの広範囲撮影が可能である。

図2に頸動脈ステント留置術後の症例に対して頭部CT Perfusion撮影を実施し、4Dデータからワークステーション（SYNAPSE VINCENT富士フイルムメディカル株式会社）にて作成した頭部3D-CTA画像（MIP画像）を示す。go.Topでは70kVで825 mAの高出力が可能なAthlon tube、および、デジタル検出器のStellar Detector、最新の3Dグリッドによる散乱線除去が可能であり、低線量でも画質を担保した低管電圧撮影が可能となっている。本症例では、70kVを用いて4D撮影を実施しているが、末梢血管の描出能は良好であった。今後、症例を重ねて被ばくと画質の両立を検討する余地があるが、4Dデータから急性期脳梗塞の閉塞血管の同定や閉塞長の計測に役立てることが可能と考えている。

一方、頭部CT Perfusion解析は本体コンソールに搭載された*syngo*.CT Neuro

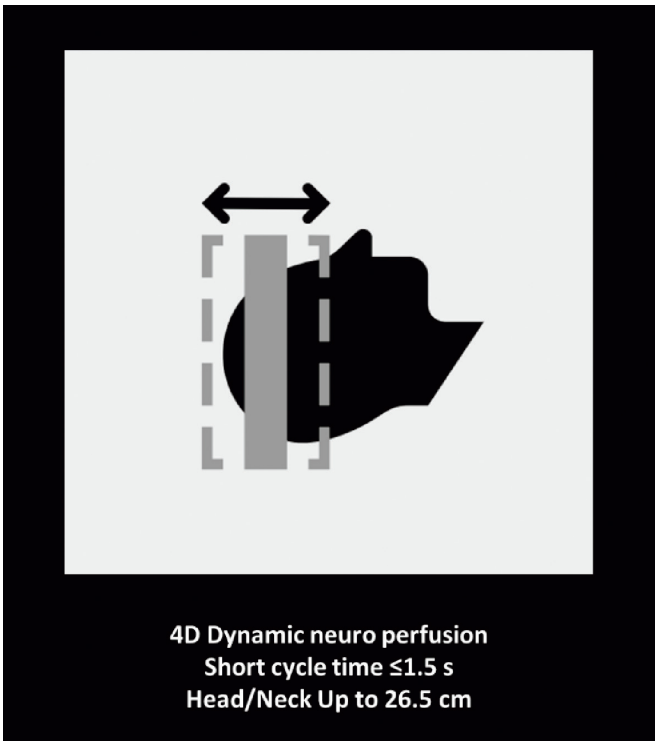

図1　Flex 4D Spiralによる4D撮影
患者テーブルの往復運動による繰り返し撮影によって、最大26.5cmの頭部4D撮影が可能となっている。画像提供:Siemens Healthineers

Perfusionによって自動解析が可能である。まず、体動補正を行うmotion correctionが実施され、その後、ノイズ低減処理の4D noise reduction、そして、定量解析に必要な各種入力関数の設定は、すべて自動で行われる。虚血コアやペナンブラの体積計算は従来のCBFやCBVに基づく推定だけでなく、RAPID CTP（RapidAI）にも採用されているrCBFとTmaxによる推定も実装されている（図3）。国内ではRAPID CTPに加え、様々な解析ソフトウェアが使用可能になっているが、*syngo*.CT Neuro Perfusionによる虚血コアとペナンブラの算出はFDAで認証を受けており安心感がある。また、画像処理が自動化されているため、画像解析における一連の作業の煩雑さを回避でき、迅速な判断を迫られる救急診療でもスムーズな操作ができると実感している。

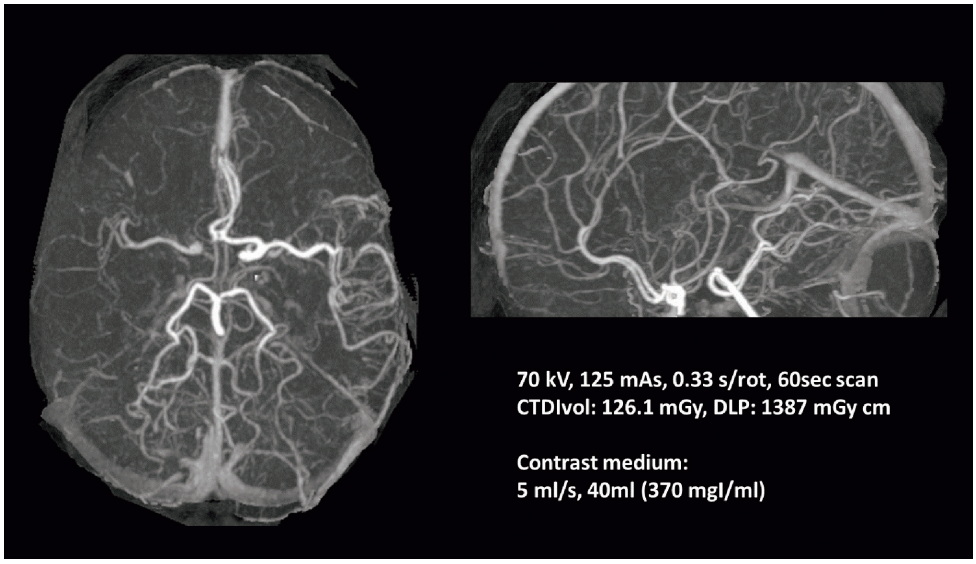

図2　4Dデータから作成した頭部3D-CTA画像
頸動脈ステント留置術後の症例に対して頭部CT Perfusion撮影を実施し、4Dデータから作成した頭部3D-CTA画像（MIP画像）を示す。

図3　*syngo*.CT Neuro Perfusionによる頭部CT Perfusion解析
画像処理が自動化されているため、画像解析における一連の作業の煩雑さを回避でき、迅速な判断を迫られる救急診療でもスムーズな操作ができる。画像提供:Siemens Healthineers

今後の展望

急性期脳梗塞の画像診断において、我々の施設ではこれまでMRIによる血管評価と、虚血コア／ペナンブラ体積の評価を行ってきた。go.Topが導入されたことで、頭部CT Perfusion撮影が可能となり、急性期脳梗塞の治療方針決定に必要な情報をより短時間で取得できるようになった。MRIと比べて撮影時間が短く、モーションアーチファクトの影響を排除しやすいことや、検査の準備においても金属の対応などで有利であるため、今後は頭部CT Perfusion撮影による4Dデータを活用した脳卒中診療のワークフローを構築していきたいと考えている。また、新型コロナウィルス感染症（COVID-19）が蔓延期に入っている現在においては、感染防御対策を施しやすいCT検査を優先する脳卒中プロトコルも報告されており、感染管理上の意義も大きい[4]。そのためには、4Dデータから作成する頭部3D-CTA画像の撮影～画像再構成までのプロトコルを確立し、虚血コア／ペナンブラ体積の評価については脳血管内治療医と共に精度検証を進めていきたい。

<文献>
1) 日本脳卒中学会脳卒中ガイドライン委員会編集 脳卒中治療ガイドライン2015 [追補2019]. 日本脳卒中学会 東京:協和企画, 2019.11
2) Kamena A, et al., Dynamic perfusion CT: optimizing the temporal resolution for the calculation of perfusion CT parameters in stroke patients. Eur J Radiol. 2007 Oct;64(1):111-8.
3) Nogueira RG, et al., Thrombectomy 6 to 24 Hours after Stroke with a Mismatch between Deficit and Infarct. N Engl J Med. 2018 Jan 4;378(1):11-21.
4) COVID-19対応脳卒中プロトコル（日本脳卒中学会版 Protected code stroke: JSS-PCS）V.1.2 2020年4月24日