

# Kuingia katika chumba cha picha – sanaa ya maajabu



## Kinachotokea unapopata Uchunguzi wa MRI?

**Maandishi ya Simulizi na michoro:**  
Sylvia Graupner

**Wazo, ushauri wa kisayansi na maandishi ya maelezo:**  
Profesa Rolf Vosshenrich, M.D. (Dak)





Kitabu hiki kimeandaliwa kwa ajili ya watoto ambao watapitia uchunguzi wa MRI.

Picha za MRI zinasaidia madaktari kufanya uchunguzi. Jambo la msingi zaidi, hata hivyo, ni kumtazama mgonjwa kwa ujumla. Madaktari lazima wapime kwa makini kama uchunguzi unafaa au la. Lazima waanze kwa kumfikiria mgonjwa – sio data au vifaa.

Tumaini letu ni kwamba sote tutakuwa na bahati ya kupata madaktari wanaotumia akili zao na mioyo yao kwa usawa, kwa huruma na kwa hekima.

**Sylvia Graupner**



Je, unalifahamu zizi lililopo upande wa pili wa bustani?  
Hapo ndipo Lottie anaishi pamoja na familia yake.

**Lottie ameboeka. Hakuna mtu aliye na muda wa kucheza naye.  
Je, wakati mwingine nawe unaboeka?**

Labda kutembea kidogo zizini utabadilisha mambo. Lina vitu vingi vya kuvutia, hivyo Lottie hana kuboeka tena. Anapoupata ubao wa kuteleza wa ndugu yake mkubwa, anaamua atazuru huko!



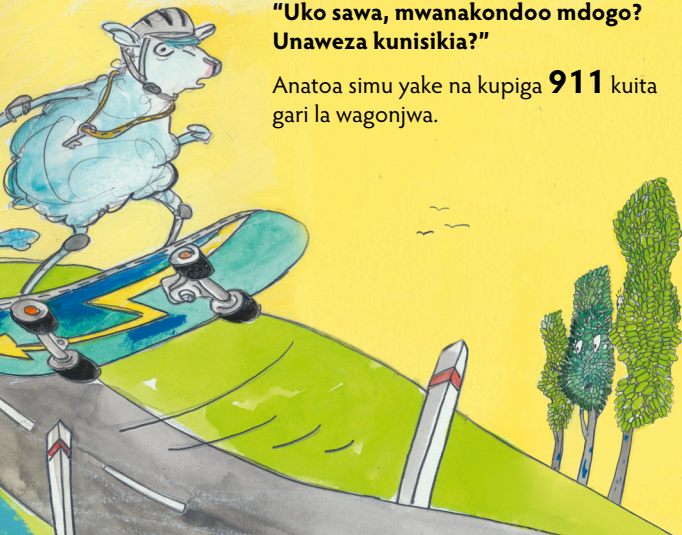Lottie anashuka barabarani kwa kasi. Lakini – lo! Nini hiki?  
Lori linamuelekea, na Lottie hajui jinsi ya kusimama!

### **Linakaribia zaidi na zaidi!**

Katika dakika ya mwisho, Lottie anaielekeza gurudumu kwenye shimo kando ya barabara na kuanguka kutoka kwenye ubao. Anachokiona ni mawingu meupe yanayopepea juu. Kisha anauona uso wa wasiwasi wa dereva wa lori akimtazama:

**“Uko sawa, mwanakondoo mdogo?  
Unaweza kunisikia?”**

Anatoa simu yake na kupiga **911** kuita gari la wagonjwa.



**Pee-poo!**

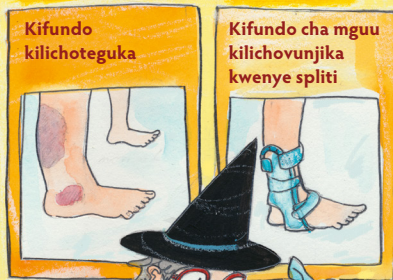**Gari la wagonjwa linawasili na ving'ora vyake na taa zinazowaka.**

Mhudumu wa afya anamchunguza Lottie kwa makini kisha anamweka kwenye machela na ndani ya gari.

Hivi karibuni, wanafika Hospitali ya Woodland na Lottie anaingizwa kwenye chumba cha dharura.



Kwa wanadamu,  
kinaonekana hivi.



Kwa ajabu, mama yake  
tayari keshafika. Lottie  
anafurahi kumuona!

**Lakini – ouch – mguu  
wake unauma sana kwa  
kifundo.**

Daktari hana hakika kama  
kifundo cha mguu wake  
kimevunjika au kimeteguka  
tu. Madaktari hutibu kifundo  
kilichoteguka tofauti na  
kilichovunjika. Kuona kile kinacho  
muumiza Lottie kwa kweli, daktari  
anapanga uchunguzi wa MRI.




**"MRI ni nini?" analiza Lottie.**

Daktari anaelezea kwa upole:

M-R-I yasimamia maneno matatu tofauti:

**Magnetic Resonance Imaging**  
**(Picha ya Mwangwi wa Sumaku)**





Ndani ya chumba chetu ya maajabu kuna sumaku kubwa (hiyo ndiyo asili ya neno la kwanza). Inalindwa na ganda la nje.

**Sumaku ni kubwa na huvuta chochote kilichotengenezwa kwa chuma.**

Unalala kwenye meza maalum inayokuingiza kwa urahisi kama treni inavyoingia kwa handaki. Na kisha vibarua wetu wetu ndani ya mashine huanza kufanya kazi.

Vibarua wetu ndani ya mashine wana sumaku zao ndogo wenyewe. Wanzitumia kuweka mdundo na sauti unayo iskia wakati uchunguzi unaendelea. Wanaweza kuziwasha na kuzima au kuzisonga kwa kasi tofauti.

**Kelele wanazotoa zinasikika kama kukata mbao, kupiga kwa nyundo, au kupiga ngoma. Sumaku hizi ndogo huamsha seli katika mwili wako.**

Seli zinapotaka kuachwa kwa amani, hutuma ishara.


**Hii inajulikana kama mwangwi (neni la pili).**

Mchakato unajirudia mara kadhaa.

Baadhi ya uchunguzi huchukua muda mrefu kuliko mengine.

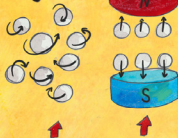

# Athari ya uga wa sumaku



N na S ni nguzo mbili kinyume

# Chembe za hidrojeni



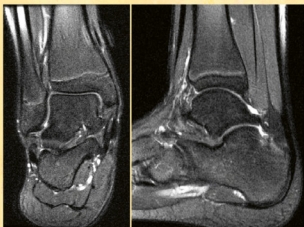
Bila na kwa uga wa sumaku



Madaktari wanapochunguza kitu ndani ya mwili wa binadamu, wanapaswa kubaini ni wapi kinaweza kuwa na jinsi wanavyoweza kukipata.

## Hebu fikiria shanga ndogo ikiwa imeokwa ndani ya keki.

Usingejua shanga ilikuwa wapi – kwa hivyo ili kuipata, utaikata keki vipande vipande.



Vibarua wetu wa picha na sumaku zao ndogo huwasaidia madaktari. Sumaku hizi zinaweza kuamsha sehemu tofauti za mwili, au hata seli binafsi.


**Hii huunda picha (neno la tatu) zinazoonyesha mwili kama safu za tabaka.**

Ni kama vipande vya keki.

Hivi ndivyo kifundo cha mguu wa mwanadamu kinavyoonekana kutoka mbele na kwa upande.



Koili za kifundo cha mguu



Mwili unapotuma ishara zake,  
vipokezi huzichukua.

### **Vipokezi kwenye skana ya MRI huitwa koili.**

Baadhi ya koili huwekwa chini ya mwili wako,  
nyingine juu. Baadhi ni kama soksi au kiatu  
unachoingiza mguu wako. Koili zinaweza  
kuunganiswa au kuwekwa pamoja kama seti.

Ili kuhakikisha hakuna kitu kinachokubana,  
pedi laini huwekwa kati yako na koili.



Mara vipokezi vitakapopokea ishara kutoka kwa mwili wako, kompyuta huzipanga izo ishara na kuweka pamoja tabaka za picha.

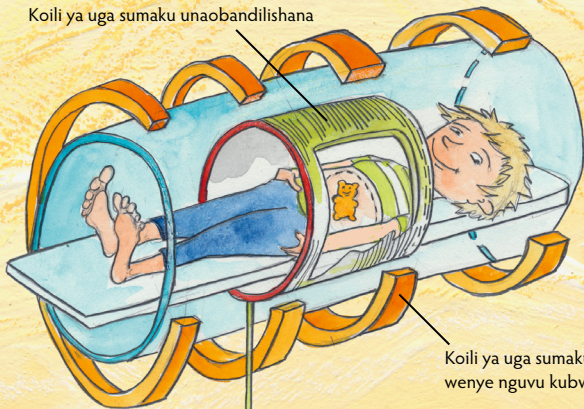
Matokeo ni picha za ndani ya mwili wako.

**Daktari mtaalamu wa radiologia anaweza kuziangukia picha kwenye kompyuta kuhakikisha zinaonyesha kila kitu kinachopaswa kuonyeshwa.**

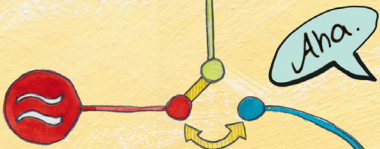Kisha daktari anaweza kuona kama kuna kitu kibaya na wewe.



Koili ya uga sumaku unaobandilishana



Koili ya uga sumaku tuli wenye nguvu kubwa



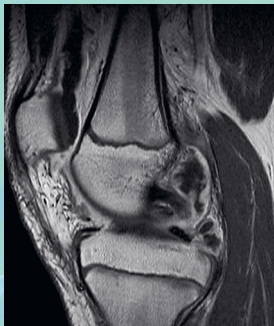
Kisambaza mawimbi ya redio



Aha.



Goti la mtu lililo na dawa



Kwa baadhi ya uchunguzi,

### **unahitaji pia dawa**

inayoitwa "contrast agent".

Dawa hiyo husafiri mwilini mwako kupitia mishipa yako ya damu.

Inamsaidia daktari wako kuona ni seli zipi zenye afya na zipi zinaweza kuwa na ugonjwa.

### **Inafanyaje kazi?**

Kwanza, daktari wa Picha hubana mkono wako. Hiyo hurahisisha kuona mishipa ya damu chini ya ngozi yako.

Kisha daktari husafisha mkono wako kwa dawa ya kuuu viini. Baada ya hapo, utahisi kidogo tu kama kung'atwa na uchungu mdogo. Daktari sasa anaweza kuingiza dawa iyo kwenye mshipa wako. Hutasikia chochote. Dawa yote ikiwa ndani yako, daktari huweka bandeji ndogo kwenye mkono wako.

Kabla ya kupata uchunguzi wa MRI, lazima uhakikishe kuwa hujavaa au kubeba kitu chochote kilicho na chuma.

**Baadhi ya watu huwa na vifungo kwenye meno, klipu za nywele, miwani, funguo, sarafu, visu vya mfukoni, saa, simu za mkononi, kadi zilizo na mikanda ya sumaku ...**

Hii ni muhimu sana, sana. Ukichukua vitu vyovyote vya chuma kwenye skana, vitaunda uga wao wa sumaku na kuharibu picha.

Daktari wa picha Hospitali ya Woodland wanamkumbusha Lottie kuweka klipu zake za nywele na funguo mahali salama kabla ya uchunguzi wake.



Mara ya kwanza, Lottie anayaogopa mazingira ya kigeni yenye harufu na kelele zisizojulikana. Lakini Madaktari wenye urafiki wanamtuliza mwanakondoo wetu mdogo.

**Mama yake yuko pia, ahsante!!  
Kwa hivyo kila kitu kitakuwa sawa.**



Kisha Lottie anaingia kwenye chumba cha ajabu kilicho  
**na skana ya MRI.**

Vibarua wetu tayari wapo. Lottie ana hamu ya kujua kitakachofuata. Madaktari wa picha wanampa Lottie vipokea sauti vya kichwani. Au wakati mwingine pulagi za maskio (vidhaa vya kuyaziba maskio ). Hii ni kuzuia kelele ambazo vibarua wetu ndani ya scana wanapaswa kutoa. Daktari wa picha pia wanampa Lottie mpira wa kushika. Akiubana kwa nguvu halafu auachia, Daktari wa picha ataskia sauti na kuja kwa Lottie mara moja kuona tatizo ni nini.

**Lakini ni muhimu  
kutoubana kwa ajili  
ya mchezo tu.**

Hilo linaweza kuwatisha vibarua na wanaweza hata kukimbia. Kisha daktari wa picha wangelazimika kuanza kuchukua picha upywa.



Tuko karibu  
kuanza.





**Sasa sikiliza, hii ni ya umuhimu! Lazima ukae tuli sana, sana wakati wa tunapo endelea kuchukua picha.**

Ikiwa Lottie hatasogeza hata kidogo, vibarua watafurahi na wataweza kuona picha vizuri sana.

Lakini akisonga, vibarua wetu hawataweza kuipata picha nzuri, picha zitakua hazionekani vizuri.



Ingawa daktari mtaalamu wapicha za radiologia ana ujuzi mwingi picha ikiwa haziwezi kuonekana vizuri hazitaweza kujulisha kama Lottie amejeruhiwa au la.

Daktari  
anaziangalia  
picha kwenye skrini  
na kuona kwamba  
Lottie ameteguka  
kifundo cha mguu.

Ataweka mguu  
wake kwenye kifaa  
cha kukibana kifundo  
cha mguu (splint)  
ili kusaidia kupata nafuu  
kwa haraka.



Lottie anasikitika – anapenda sana kurukaruka  
na kuteleza kwenye bustani sana.

**Lakini daktari wake anasema lazima  
apumzishe kifundo chake kwa wiki mbili.**

Baada ya hapo, yuko huru kuruka, kurukaruka,  
na kuteleza kwa moyo wake wote.





Subiri, bustani nyuma ya zizi  
inaonekana tofauti kabisa sasa.  
Kaka mkubwa wa Lottie ameigeuza  
kuwa uwanja wa kuteleza na sketi!  
Lottie anaruka kwa furaha.

**Poo! Hili ni jambo la kufurahisha sana.**

“Ni ili usilazimike kuteleza barabarani tena,”  
kakake anam-nong’oneza sikioni.

Lottie hataweza kuboeka tena. Hivi karibuni anateremka na kupanda  
njia panda kama shujaa kweli – na anapochoka, Mama yuko karibu  
kumtengenezea kikombe cha chokoleti moto.



Usiku huo, Lottie anaota akiruka hadi Hospitali ya Woodland kwenye ubao wake wa kuteleza na kuwapungia mkono madaktari wa picha.

**“Nina furaha sana kwamba nimepona sasa,”**

anajisemezea usingizini.

“Kuteleza ubaoni ni raha zaidi kuliko kuchechemea.”

**Lottie ni mwana-kondoo mdogo anayependa kujivinjari. Anapenda kuteleza ubaoni.**

Lakini Lottie maskini alipata ajali na anaweza kuwa amevunjika kifundo chake cha mguu. Sasa badala ya kuruka, anachechemea tu **Lottie anaenda hospitalini kwa uchunguzi wa MRI.**

Hadithi hii inayovutia inawaelezea watoto wanavyohisi wanapofanyiwa uchunguzi wa picha ya MRI.



Kitabu hiki kimetolewa kwa usaidizi wa Siemens Healthineers.

Kwa habari zaidi tafadhali tembelea **[siemens-healthineers.com/mri](https://www.siemens-healthineers.com/mri)**

Haki zote zimehifadhiwa

© 2019 Profesa Rolf Vosschenrich, Sylvia Graupner

Tafsiri na: Ntoruru Isaac

Typograph: Claudia Oehm, Agentur Baumgärtner, Fürth

Nambari ya oda: A91MR-100-75X-9300